

Однако при проведении математического анализа и статистической обработки данных достоверной разницы показателей распределения по полу не получено ( $p > 0,05$ ). Среднее значение оценки по шкале Апгар —  $7,8 \pm 0,04$ . Степень перинатального риска —  $3,73 \pm 0,4$  балла. Средняя масса тела —  $3240 \pm 30,0$  г. Гипотрофия I ст. выявлена у 4 (2,3 %) новорожденных. Все дети еще в родильном доме начали набирать массу тела, из них на 3 день 62 (86,6 %).

Клинический анализ крови, проведенный у 63 (87,5 %) новорожденных, не выявил патологии ни в одном случае. Биохимический анализ крови (определение уровня белка, глюкозы крови) проведен у 48 новорожденных (66,7 %).

Средний уровень общего белка составил  $61,0 \pm 0,22$  г/л, средний уровень глюкозы крови —  $2,9 \pm 0,21$  г/л. Данные групп сопоставимы и достоверно не отличались ( $p = 0,5$ ). Время пребывания в стационаре составило  $4,4 \pm 0,1$  дня. Все

новорожденные выписаны домой. Среди обследованных новорожденных 20 (27,2 %) составили I группу здоровья. Наиболее многочисленную, II-A группу здоровья составили 49 (68,6 %) новорожденных. Во II-B вошли 3 (4,2 %) ребенка за счет имеющих внутриутробной гипотрофии, преждевременного рождения и незрелости. Гипотрофия новорожденных в основной группе исследования установлена у 4 (2,3 %) против 1 (0,2 %) в группе сравнения и встречалась в 11 раз чаще с высоким индексом достоверности ( $p = 0,0001$ ).

Оценка по шкале Апгар 7 баллов определена достоверно чаще в основной группе — 53 (73,9 %), против 25 (52,3 %) в группе сравнения ( $p = 0,05$ ) (рисунок 2). При проведении ПЦР установлено, что ДНК папилломавируса выявлено у 8 новорожденных (5,8 %) основной группы, это в 3,8 раза ниже, чем в группе матерей с клиническими проявлениями вирусной инфекции.

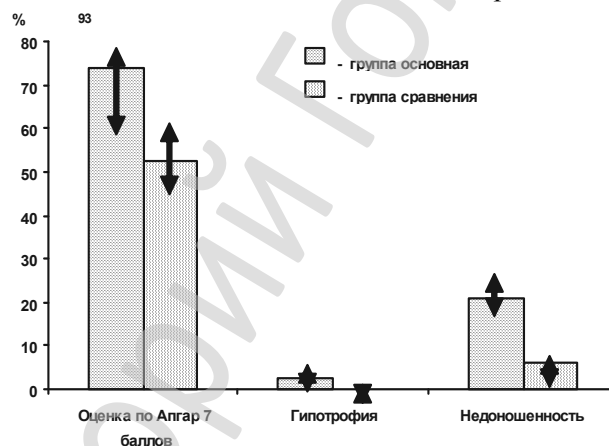


Рисунок 2 — Характеристика новорожденных

### Заключение

1. На этапе родильного дома при отсутствии клинической симптоматики невозможно выявить и предупредить манифестацию инфекции без проведения специфических серологических реакций. Клиническое состояние 95,8 % новорожденных, выписанных домой в составе I и II-A групп здоровья, было удовлетворительным.

3. Количество половых партнеров, паритет родов достоверно повышают риск вертикальной трансмиссии вируса от матери к новорожденному.

4. Новорожденные от матерей с папилломавирусной инфекцией достоверно чаще имеют

гипотрофию при рождении, более низкую оценку по шкале Апгар, преждевременное рождение.

### БИБЛИОГРАФИЧЕСКИЙ СПИСОК

1. Струк, В. Ф. Перебіг вагітності у жінок, які інфіковані папіловірусами / В. Ф. Струк // Здоровье женщины. — 2008. — № 2(34). — С. 54–58.
2. Инфекции в акушерстве и гинекологии: практ. рук-во / под ред. В. К. Чайки. — Донецк: ООО «Альматео», 2006. — 640 с.
3. Human papillomavirus infection in men attending a sexually transmitted disease clinic // S. B. Baldwin [et al.] // J. Inf. Dis. — 2003. — Vol. 187(7). — P. 1064–1070.
4. Poor sensitivity of polymerase chain reaction assays of genital skin swabs and urine to detect HPV6 and 11 DNA in men / K. H. Fife, P. M. Coplan, K. U. Jansen // Sex. Trans. Dis. — 2003. — Vol. 30(3). — P. 246–248.

УДК 616.5-006.52-053.2

## БОРОДАВКИ У ДЕТЕЙ: ОСОБЕННОСТИ КЛИНИКИ, ТЕРАПИИ

Е. А. Левончук, Г. Г. Яхницкий

Белорусская медицинская академия последипломного образования, г. Минск

В статье приводятся основные клинические формы бородавок: простые, плоские, подошвенные. Обращается внимание на особенности клинической картины развития бородавок у детей. Дан обзор основным методам терапии бородавок, их достоинства и недостатки. Приведен собственный опыт лечения бородавок у детей

с использованием в качестве противовирусного и иммуномодулирующего препарата «Гроприносин». Отмечено снижение вероятности рецидива в 2,5 раза.

**Ключевые слова:** бородавки, папилломавирус, клиника, терапия особых форм, бородавки у детей, гроприносин.

## WARTS IN CHILDREN: CLINICAL AND THERAPEUTIC FEATURES

E. A. Levonchuk, G. G. Yahnitsky

Belarusian Medical Academy of Postgraduate Education», Minsk

In the article there are main clinical forms of warts: common, flat, plantar. Attention is paid on the features of the clinical course of warts in children. The survey of the basic methods of wart therapy has been presented, also their merits and demerits. The personal experience of the treatment for warts in children with the use of groprinosyne as antiviral and immunomodulatory medicine was given. The decrease of relapse likelihood in 2,5 times less was indicated.

**Key words:** warts, papillomavirus, clinic, therapy of special forms, warts in children, groprinosyne.

### Введение

Вирусные заболевания кожи в детском возрасте встречаются повсеместно, особенно большую проблему представляет папилломавирусная инфекция, вызывающая образование бородавок.

Бородавки — доброкачественные эпидермальные пролиферации, вызванные вирусом папилломы человека (ВПЧ), а именно вирусом с двухспиральной ДНК, который инфицирует кожу и слизистые оболочки. Существует свыше 150 различных типов вирусов папилломы человека. Новые подтипы определяются гибридизацией ДНК. Некоторые подтипы ассоциируются с особой типичной локализацией и характерной клинической и патологической картиной.

Передача происходит при простом контакте, часто в тех местах, где на коже имеются царапины, ссадины или другие травмы. Чтобы инфекция проявилась, вирус должен вступить в контакт с базальными клетками эпителия. Полная репликация вирусов происходит только в высокоспециализированных клетках многослойного плоского эпителия [3].

Распространенность инфекции среди детей и молодых взрослых составляет 10% [4]. Пик заболевания приходится на возраст между 12 и 16 годами. Инкубационный период различен: для обычных бородавок он составляет от 1 до 6 мес.

Клиническая картина заболевания зависит от локализации патологического процесса и типа вирусов. Обычно папулы телесного цвета развиваются в полукруглые, серо-коричневые, гиперкератотические, дискретные, шершавые папулы, часто с черными точками на поверхности. Черные точки представляют собой тромбированные капилляры. Как правило, бородавок бывает немного, но они могут быть и многочисленными. Типичная локализация бородавок: ладони, кожа вокруг ногтей, поверхность локтей, коленей и подошв. Нитеобразные бородавки представляют собой разрастания с похожими на пальцы выступами телесного цвета на узком или широком основании, они часто встречаются на лице.

Различные типы бородавок ассоциируются со следующими типами вирусов [5]:

- обыкновенные бородавки — с ВПЧ типов 2, 4, 7;
- подошвенные бородавки — с ВПЧ типов 1, 4;
- генитальные бородавки — с ВПЧ типов 1, 2, 6, 10, 11, 16, 18, 31, 32, 33, 34.

Подтипы генитального вируса папилломы человека 16, 18 и 31 являются подтипами высокого риска и являются причиной 75 % случаев инвазивного рака гениталий [2]. При наличии стойкой бородавки на ладони, в области ногтя или подошвы показана биопсия для исключения плоскоклеточного рака, который может имитировать бородавку, особенно в области ногтей. Течение заболевания очень вариабельно; как правило, со временем происходит разрешение бородавок и развивается клеточный иммунитет. У детей примерно 2/3 всех бородавок спонтанно регрессируют в течение 2 лет [4]. Бородавки у иммунокомпromиссных пациентов могут быть распространенными, торпидными и хроническими.

Плоские бородавки — это доброкачественные кожные гиперпролиферации, вызванные вирусом папилломы человека. Распространенные типы вируса — 3 и 10. Плоские бородавки распространены у детей и подростков. Они распространяются на локальном участке часто вследствие легкой травмы кожи, например в зоне бритья. Эти розовые, светло-коричневые или светло-желтые папулы слегка приподняты над поверхностью кожи и плоские сверху. Их размер колеблется от 0,1 до 0,3 см. Их может быть мало, или они могут быть многочисленными и часто располагаются группами или линейно, поскольку распространяются в ходе расчесов. Типичная локализация: лоб, тыльная сторона ладоней, подбородок, шея и ноги. Плоские бородавки, как правило, бессимптомные. Течение заболевания может быть длительным; плоские бородавки очень плохо поддаются лечению. Они обычно располагаются в косметически важных зонах, где следует избегать агрессивных, вызывающих рубцы методов лечения. У

иммунодефицитных пациентов заболевание часто затягивается.

Подошвенные бородавки возникают на подошве и вызываются вирусом папилломы человека. Инфекция часто возникает в местах максимального давления, а именно в проекции головок плюсневых костей, на пятках и на пальцах. Скопление нескольких бородавок называют «мозаичной бородавкой». Круглые, единичные или множественные, сливающиеся, телесного цвета, шершавые кератотические папулы часто имеют вдавленный вид. При сдвигании поверхности часто видны единичные черные точки, которые представляют собой тромбированные капилляры. При давлении на папулы ощущается болезненность. Некоторые подошвенные бородавки вдавлены и напоминают многочисленные мелкие ямочки. Мозоль можно ошибочно принять за бородавку. У бородавки на поверхности нет кожных линий, а в ее центре имеются темные точки, которые кровоточат при сдвигании. У мозолей имеется твердый болезненный прозрачный стержень в центре.

При папилломавирусной инфекции, как и при других хронических заболеваниях с длительной персистенцией вируса, развиваются иммунодефицитные состояния, обусловленные недостаточностью различных звеньев иммунной системы, поэтому для повышения эффективности лечения в схемы терапии необходимо включать кроме противовирусных (системно и местно) и иммунокорректирующие препараты, а также патогенетические средства (системная энзимотерапия, антиоксиданты, про- и пребиотики), которые облегчают состояние пациента и способствуют более действенному применению используемых лекарств. Показано, что современное лечение не позволяет избежать рецидивирования ПВИ в 20–30 % случаев [1]. Предлагается следующая тактика ведения пациентов с ВПЧ-инфекцией [1]:

- 1) разрушение папилломатозных очагов;
- 2) стимуляция противовирусного иммунитета, т. е. коррекция общего и местного иммунитета;
- 3) сочетание этих подходов, устранение факторов, способствующих рецидивам болезни.

Из физических методов лечения бородавок применяется *лазеротерапия*. При необходимости можно провести обезболивание нанесением крема EMLA (ASTRA) за 10–15 минут (слизистые оболочки) или 30–40 минут (кожа) до процедуры. Если после первого сеанса лазерной терапии отмечаются остаточные явления, то рекомендуется через три недели повторить курс, после которого наблюдается полная деструкция бородавок.

*Криотерапия* с применением жидкого азота, оксида азота и диоксида углерода в большинстве случаев является безопасным и эффективным методом лечения бородавок. Криотерапия может применяться в виде одной процеду-

ры длительностью от 10 до 120 секунд или двух отдельных циклов (от 10 до 90 секунд). Через 3 дня на участках, подвергающихся обработке, могут наблюдаться пузырьки, покраснения и изъязвления, заживающие через 1–2 недели.

Нитевидные бородавки легче всего поддаются лечению. Можно провести местную анестезию и удалить очаг скальпелем или кюреткой. Другими альтернативами являются легкое прижигание или криотерапия.

При лечении плоских бородавок может быть использован крем с третиноином 0,025; 0,05 или 0,1 %, применяется на ночь, на всю зону поражения.

Подошвенные бородавки трудно поддаются лечению, они могут быть торпидными и рецидивирующими. Часто требуется большое количество терапевтических сеансов. Гипергидроз ассоциируется с более широким распространением бородавок, которые часто не поддаются лечению.

Из препаратов, которые можно отнести к группе химических средств, обладающих местным прижигающим действием, следует выделить *солкодерм*. По своей сути это кератолитическое средство, применяемое в виде раствора, активной составляющей которого являются продукты взаимодействия органических кислот и ионов металлов с азотной кислотой. Препарат проникает в обработанную ткань и вызывает изменение ее окраски, отражающее прижизненную фиксацию обработанной области. В последующем происходит мумификация патологической ткани, по мере усиления которой струп темнеет и через несколько дней самостоятельно отпадает. Заживление происходит быстро.

Тупое иссечение бородавок — быстрое и эффективное хирургическое лечение (степень излеченности 90 %), при этом обычно не происходит рубцевания. Этот метод превосходит как электроиссечение/кюретаж, так и эксцизию, поскольку при нем не повреждается здоровая ткань. Но врачи должны иметь опыт проведения такой процедуры.

При криотерапии жидкий азот применяют на бородавку дважды на 15–30 с. Возникающий в результате болезненный пузырь может ограничивать подвижность. Оптимальны несколько легких аппликаций жидкого азота. Процедура лечения болезненна.

Снизить частоту рецидивирования ВПЧ-инфекции позволяет использование в комплексной терапии препарата «Гроприносин» (активное вещество инозин пранобекс, Гедон Рихтер), который обладает иммуномодулирующим, прямым/непрямым противовирусным (подавляет репликацию ДНК и РНК вирусов посредством связывания с рибосомой клетки и изменения ее стереохимического строения), антитуморогенным, радиопротекторным действием.

Наибольшую активность проявляет в условиях исходной иммуносупрессии или иммунодисфункции. Подходит для профилактики и лечения вирусных инфекций, коррекции вторичных иммунодефицитов различного генеза. Рекомендован как для монотерапии, так и в комплексе с другими средствами и методами лечения.

Таблетки по 500 мг с целью получения противовирусного эффекта назначаются в максимальных дозах: 500 мг на 10 кг массы тела в сутки в 3-4 приема в течение 5 дней, 2-3 курса с интервалом 2-4 недели.

Мы поставили перед собой задачу повысить эффективность лечения и уменьшить вероятность рецидива бородавок у детей за счет использования гроприносина в качестве противовирусного и иммуномодулирующего препарата.

Под нашим наблюдением находились 38 детей (18 мальчиков и 20 девочек) в возрасте от 5 до 14 лет, у которых были клинически диагностированы множественные (2 и более) бородавки: у 28 — вульгарные, у 7 — подошвенные, у 3 — плоские. Все больные разбиты на две группы: опытную — 20 человека (10 мальчиков и 10 девочек), в которой кроме разрушения бородавок назначался гроприносин, и контрольную — 18 человек (8 мальчиков и 10 девочек), где проводилось только удаление бородавок. Из всех методов у детей наиболее часто применялись химическая деструкция (солкодерм или суперчистотел) и криодеструкция. Следует помнить, что внедрение ВПЧ происходит на уровне незрелых клеток эпителия кожи и слизистых

оболочек (базальный слой), но полная репликация вирусов происходит только в высокоспециализированных клетках многослойного плоского эпителия: зернистые, шиповидные клетки кожи, поверхностные эпителиоциты слизистых оболочек на уровне их ядер. Поэтому при удалении бородавок необходимо стремиться к удалению пораженных тканей с захватом базального слоя эпидермиса.

Пациенты опытной группы отмечали хорошую переносимость проводимого лечения, ни у одного пациента не возникло осложнений и побочных эффектов от приема препарата.

Дальнейшее наблюдение за больными позволило установить, что рецидивы заболевания в сроки 1-6 месяцев были диагностированы у 2 (10 %) пациентов опытной группы и у 5 (27,7 %) — контрольной.

Таким образом, проведенные исследования показали, что применение в комплексной терапии бородавок у детей гроприносина значительно снижает вероятность рецидива (более чем в 2,5 раза).

#### БИБЛИОГРАФИЧЕСКИЙ СПИСОК

1. Беляковский, В. Н. Лечение папилломавирус-ассоциированных кондилом наружных половых органов / В. Н. Беляковский // Иммунология. — 2003. — № 1. — С. 88-93.
2. Киселев, В. И. Вирусы папилломы человека в развитии рака шейки матки / В. И. Киселев. — М.: Димитрейд График Групп, 2004. — 180 с.
3. Хмельницкий, О. К. Цитологическая и гистологическая диагностика заболеваний шейки и тела матки / О. К. Хмельницкий. — СПб.: СОТИС, 2000. — 336 с.
4. Хэбиф, Т. П. Кожные болезни: диагностика и лечение / Т. П. Хэбиф. — М.: МЕДпресс-информ, 2007. — С. 194-201.
5. The causal relation between papillomavirus and cervical cancer / F. X. Bosch [et al.] // Journal of clinical partology. — 2002. — Vol. 55, № 4. — P. 244-265.

УДК 618.146-002.6-006.52

### ВЗАИМОСВЯЗЬ ЭКСПРЕССИИ KI-67, BCL-2, P53 С ВЫРАЖЕННОСТЬЮ ИММУНОГИСТОХИМИЧЕСКОЙ РЕАКЦИИ ПРИ ГЕРПЕТИЧЕСКОМ ПОРАЖЕНИИ У ЖЕНЩИН С ПАПИЛЛОМАВИРУСНОЙ ИНФЕКЦИЕЙ ШЕЙКИ МАТКИ

О. В. Лесничая<sup>1</sup>, Д. М. Семенов<sup>1</sup>, Ю. В. Крылов<sup>2</sup>

<sup>1</sup>Витебский государственный медицинский университет  
<sup>2</sup>Витебское областное клиническое патологоанатомическое бюро

При цервикальной интраэпителиальной неоплазии тяжелой степени проведен анализ взаимосвязи экспрессии фактора пролиферации Ki-67, ингибитора апоптоза bcl-2, мутантного онкопротеина p53 с выраженностью иммуногистохимической реакции при герпетическом поражении у женщин с папилломавирусной инфекцией шейки матки. Установлено, что выраженная экспрессия антигенов вируса простого герпеса 2 типа сопровождается повышением пролиферативной активности при ЦИН III шейки матки, в то время как при слабо выраженной положительной реакции с ВПГ 2 наблюдается более высокий уровень экспрессии ингибитора апоптоза bcl-2.

**Ключевые слова:** цервикальная интраэпителиальная неоплазия, вирус папилломы человека, Ki-67, bcl-2, p53, ВПГ 2, иммуногистохимический анализ.

### CORRELATION OF KI-67, BCL-2, P53 EXPRESSION WITH THE EVIDENCE OF IMMUNOHISTOCHEMICAL REACTION UNDER HERPETIC LESION IN WOMEN WITH HUMAN PAPILLOMAVIRUS OF CERVIX

O. V. Lesnichaya<sup>1</sup>, D. M. Semyonov<sup>1</sup>, Y. V. Krylov<sup>2</sup>

<sup>1</sup>Vitebsk State Medical University  
<sup>2</sup>Vitebsk Regional Clinical Pathological Bureau

The analysis of the correlation of proliferation factor Ki-67 expression, anaprotic inhibitor bcl-2, mutant oncoprotein p53 with the evidence of immunohistochemical reaction under herpetic lesion in women with cervical HPV has been car-