



Гипотензивная терапия вторичной глаукомы у пациентов с эндокринной офтальмопатией

© О. П. Садовская

Гомельский государственный медицинский университет, г. Гомель, Республика Беларусь

РЕЗЮМЕ

Цель исследования: оценить эффективность монотерапии и комбинированной терапии вторичной глаукомы (ВГ) у пациентов с эндокринной офтальмопатией (ЭОП).

Материалы и методы. Обследовано 145 пациентов (290 глаз и орбит) с различными формами и активностью ЭОП. Из них 30 пациентам (58 глаз и орбит) выставлен диагноз: «Впервые выявленная ВГ, развившаяся на фоне ЭОП» (20 % случаев).

Исходно пациентам с ВГ назначена монотерапия бета-адреноблокаторами (ББ) или аналогами простагландинов (АПГ). При отсутствии компенсации ВГД через 2 недели назначены фиксированные комбинации бета-адреноблокатор/ингибитор карбоангидразы (ББ/ИКА) или бета-адреноблокатор/аналог простагландинов (ББ/АПГ).

Результаты. Монотерапия АПГ в 33 % случаев снизила уровень ВГД на 29 % от исходного при повышении офтальмотонуса в пределах Me 27 [26;28] мм рт. ст. (критерий Уилкоксона, $p = 0,005$). При показателях ВГД свыше 29 [28;31] мм рт. ст. комбинация ББ/АПГ снизила ВГД на 33 % от исходного.

Заключение. Монотерапия ВГ у пациентов с ЭОП эффективна при повышении ВГД в пределах Me 27 [26;28] мм рт. ст. При исходном уровне ВГД свыше 29 [28;31] мм рт. ст. целесообразно на старте назначать комбинированную терапию ББ/АПГ.

Ключевые слова: эндокринная офтальмопатия, вторичная глаукома, гипотензивная терапия.

Конфликт интересов: автор заявляет об отсутствии конфликта интересов.

Источники финансирования: исследование проведено без спонсорской поддержки.

Для цитирования: Садовская ОП. Гипотензивная терапия вторичной глаукомы у пациентов с эндокринной офтальмопатией. *Проблемы здоровья и экологии*. 2021;18(2):48–54. <https://doi.org/10.51523/2708-6011.2021-18-2-7>

Hypotensive therapy of secondary glaucoma in patients with endocrine ophthalmopathy

© Olga P. Sadovskaya

Gomel State Medical University, Gomel, Belarus

ABSTRACT

Objective: to evaluate the efficiency of monotherapy and fixed combination therapy of secondary glaucoma (SG) in patients with endocrine ophthalmopathy (EOP).

Materials and methods. We examined 145 patients (290 eyes and orbits) with different forms and activity of EOP. Among them, 30 patients (58 eyes and orbits) were diagnosed with "SG detected for the first time and associated with EOP" (20 % of the cases).

The patients with SG received beta-adrenoblockers (BA) or prostaglandin analogues (PGA) as initial monotherapy. Two weeks later, in the absence of intraocular pressure (IOP) compensation, fixed combinations of beta-blocker/carbonic or anhydrase inhibitor (BB/CAI) or beta-blocker/prostaglandin analogue (BB/PGA) were prescribed.

Results. The PGA monotherapy reduced the IOP level by 29 % compared to the baseline level in 33 % of the cases in increased ophthalmic tonus within Me 27 [26;28] mm Hg. (Wilcoxon test, $p = 0.005$). In IOP levels over 29 [28;31] mmHg, BB/PGA fixed combination therapy reduced IOP by 33 % from the baseline level.

Conclusion. SG monotherapy in patients with EOP is effective in increased IOP within Me 27 [26;28] mmHg. In initial IOP levels higher than 29 [28;31] mmHg, it is expedient to prescribe BB/PGA fixed combination therapy as initial therapy.

Key words: endocrine ophthalmopathy, secondary glaucoma, hypotensive therapy.

Conflict of interests: author declares no conflict of interest.

Funding: study conducted without sponsorship.

For citation: Sadovskaya OP. Hypotensive therapy of secondary glaucoma in patients with endocrine ophthalmopathy. *Health and Ecology Issues*. 2021;18(2):48–54. (In Russ.). <https://doi.org/10.51523/2708-6011.2021-18-2-7>

Введение

В настоящее время глаукому определяют как хроническое, мультифакториальное, медленно прогрессирующее и продолжительное время бессимптомное заболевание [1, 2]. Среди множества заболеваний, ассоциированных с глаукомой, патология щитовидной железы (ЩЖ) является одним из факторов риска развития.

В последние годы отмечается рост аутоиммунных заболеваний ЩЖ (диффузный токсический зоб и аутоиммунный тиреоидит), особенно среди людей молодого, работоспособного и репродуктивного возраста [3, 4]. При этом патология щитовидной железы является фактором риска возникновения, прогрессирования и более тяжелого течения эндокринной офтальмопатии (ЭОП).

Первичным звеном в патогенезе ЭОП является аутоиммунный процесс, приводящий к развитию отека глазодвигательных мышц, ретробульбарной клетчатки и увеличению объема содержимого орбиты [5, 6, 7]. При этом при отечной форме ЭОП могут присутствовать либо избирательные поражения экстраокулярных мышц (ЭОМ) или орбитальной клетчатки (при стимуляции субпопуляции орбитальных фибробластов, ответственных за липогенез), либо сочетанное поражение мягких тканей орбиты [5, 6, 8]. По данным Бровкиной А.Ф., отечный экзофтальм составляет около 63% случаев и подразделяется на компенсированную, субкомпенсированную и декомпенсированную стадию процесса [5]. Наиболее тяжелое течение имеют миогенная и смешанная формы отечного экзофтальма в стадии субкомпенсации и декомпенсации с высокой степенью активности процесса. Увеличение объема экстраокулярных тканей приводит к повышению внутриорбитального давления, смещению глазного яблока кпереди (самодекомпрессия орбиты) и механическому сдавлению структур глазного яблока, что и является первичным компонентом развития офтальмогипертензии [5, 8, 9].

Сдругой стороны, при переходе активной стадии воспаления в фиброзную происходит уменьшение отека экстраокулярных тканей, появляются признаки атрофии, фиброза уплотнения и снижения эластичности тканей с формированием стойкого экзофтальма и диплопии [5]. Можно считать, что в этом

случае сохраняется тенденция к компрессии глазного яблока уплотненными тканями.

Повышение внутриорбитального давления приводит к нарушению венозного оттока в верхней и нижней глазничных венах, повышению давления в эписклеральных венах, снижению легкости оттока внутриглазной жидкости [10, 11, 12].

При гониоскопии угла передней камеры (УПК) у пациентов с ЭОП визуализируются структурные изменения: в активную стадию отечной формы характерен отек корня радужной оболочки, сосудистый стаз, приводящий при длительной гипоксии к появлению новообразованных сосудов, дистрофическим изменениям корня радужной оболочки и трабекулярной сети.

Доказано, что пациенты с ЭОП являются группой риска развития вторичной глаукомы, вероятность развития которой коррелирует с активностью и тяжестью эндокринной офтальмопатии [11, 13]. Продолжительное тяжело-активное течение ЭОП, длительное применение глюкокортикостероидов повышают риск развития и прогрессирования вторичной глаукомы. Поэтому своевременная диагностика и выбор эффективной тактики лечения при развитии ВГ на фоне ЭОП представляет собой важную клиническую задачу.

Цель исследования

Оценить эффективность монотерапии и комбинированной терапии, а также активность течения процесса у пациентов с впервые выявленной ВГ, развившейся на фоне ЭОП.

Материалы и методы

Проведено исследование 145 пациентов (290 глаз и орбит) с различными формами ЭОП. Из них диагноз: «Впервые выявленная ВГ, развившаяся на фоне ЭОП», выставлен 30 пациентам (58 глаз и орбит), что составило 20 % случаев. I стадия глаукомы диагностирована у 10 пациентов, II стадия глаукомы — у 19 пациентов. В нашем исследовании пациентов с III и IV стадиями развития глаукомы не выявлено.

Алгоритм обследования пациентов с ЭОП включал: жалобы, анамнез, визометрию, определение характера зрения, определение

объема монокулярных дукций на дуге Ферстера, экзофтальмометрию по Гертелю, тонометрию по Маклакову грузом массой 10 граммов, гониоскопию трехзеркальной линзой Гольдмана, биомикроскопию, офтальмоскопию, ультразвуковое исследование ретробульбарного пространства (ОТI-scanUS-3300 (Канада)), оптическую когерентную томографию сетчатки (Cirrus HD-OCT (Carl Zeiss, USA)), статическую периметрию (Humphrey Zeiss HFAII 740i (Германия)), пороговая программа SITA-Standard, тест 30–2. Для уточнения формы ЭОП, степени тяжести, размера глазодвигательных мышц всем пациентам проведена магнитно-резонансная томография (МРТ) орбит (Signa Infinity (GE)). Также при МРТ-исследовании вычислялся объем ретробульбарной клетчатки (РБК) с помощью программного обеспечения рабочей станции МР-томографа ADWin фирмы GE. Для определения объема РБК использовались аксиальные T1-взвешенные изображения.

Диагноз ВГ верифицировался на основании данных гониоскопии при наличии характерных изменений УПК у пациентов с ЭОП: неоваскуляризация и обнажение сосудов корня радужной оболочки, дистрофические изменения корня радужной

Таблица 1 — Клиническая характеристика обследуемой группы

Исследуемый показатель	Вторичная глаукома, n=58
Средний возраст, лет, Me [25;75]	55[52;64]
Экзофтальмометрия по Гертелю, мм, Me [25;75]	21[20;23]
Активность процесса по шкале CAS, Me [25;75]	2[1;2]
ВГД, мм рт. ст., Me [25;75]	27[25;32]
Ср. длительность течения ЭОП, мес., Me [25;75]	26[12;35,5]

Пациенты консультированы эндокринологом. Диагноз патологии ЩЖ установлен эндокринологом на основании анамнеза, данных осмотра и показателей уровня гормонов щитовидной железы.

Всем пациентам с впервые выявленной глаукомой на старте назначена монотерапия препаратами первого выбора: бета-адреноблокаторы (ББ) по 1 капле 2 раза в день или аналоги простагландинов (АПГ) по 1 капле 1 раз в день. При отсутствии достижения давления «цели» в течение двух недель пациенты переведены на комбинированную терапию. В качестве комбинированной терапии назначались фиксированные комбинации: бета-адреноблокатор и ингибитор карбоангидразы (ББ/ИКА) по 1 капле

оболочки и трабекулярной сети. Также диагноз ВГ выставлен на основании данных анамнеза у пациентов, имевших длительное активное течение ЭОП, находившихся на курсе глюкокортикостероидной терапии. При постановке диагноза ВГ также учитывался объем и гипертрофия РБК.

Из исследуемой группы исключены пациенты с другими формами вторичной глаукомы, с миопией и гиперметропией средней и высокой степени, с тяжелым соматическим статусом: сердечно-сосудистые заболевания (инфаркт миокарда, инсульт, флеботромбоз); цирроз печени, гепатит, почечная недостаточность, сахарный диабет.

Исходя из полученных данных определена активность аутоиммунного процесса с помощью шкалы клинической активности CAS (Clinical Activity Score, Mourits et al. в редакции 1997) в баллах для каждой орбиты по семи параметрам: два симптома и пять клинических признаков.

Клиническая характеристика исследуемой группы отображена в виде таблицы со значениями медианы и интерквартильным размахом (верхняя и нижняя квартиль) (таблица 1).

2 раза в день или бета-адреноблокатор и аналог простагландинов (ББ/АПГ) по 1 капле 1 раз в день. Учитывая изменения глазной поверхности у пациентов с ЭОП, предпочтение отдавалось бесконсервантным формам гипотензивных препаратов.

Эффективность гипотензивной терапии оценена на основании данных тонометрии, динамики зрительных функций, данных периметрии и оптической когерентной томографии (ОКТ) через 1 месяц после достижения целевых показателей офтальмотонуса.

Статистическая обработка данных проводилась с использованием программного обеспечения: Microsoft Excel и пакета «Statistica», 10 (Stat Soft, Inc., USA). Количественные данные в группах проверялись

на нормальность распределения с помощью теста Шапиро — Уилка (Shapiro — Wilk's W-test), данные приведены в виде медианы (Me), первым и третьим квартилями (Q_{25} - Q_{75}). При сравнении групп использовали непараметрические критерии: для анализа количественных признаков в двух зависимых группах - критерий Уилкоксона (Wilcoxon), для сравнения двух независимых групп — критерий Манна — Уитни (Mann — Whitney). Критический уровень значимости при проверке статистических теорий принят равным $p < 0,05$.

Результаты и обсуждение

Диагноз: «Впервые выявленная ВГ, развившаяся на фоне ЭОП» выставлен в 20 % случаев (58 глаз и орбит). Средняя длительность течения ЭОП от дебюта до постановки диагноза вторичной глаукомы составила Me 26 [12;35,5] мес. Активность процесса по шкале CAS на момент постановки диагноза — Me 2 [1;2] балла. При постановке диагноза всем пациентам назначен капельный гипотензивный режим. Гипотензивный эффект препаратов у пациентов оценивался через 2 недели от начала инстилляций и через 1 месяц после достижения целевых показателей ВГД.

Всем пациентам с ВГ на старте назначена монотерапия препаратами первого выбора: 14 пациентам (28 глаз) — ББ и 15 пациентам (30 глаз) — АПГ. Однако только в 28 % случаев (16 глаз) монорежим (ББ, АПГ) позволил снизить уровень ВГД до целевых показателей.

Компенсация офтальмотонуса в подгруппе пациентов, находящихся на монотерапии ББ, достигнута в 21 % случаев (6 глаз). Исходный уровень ВГД в подгруппе с компенсацией офтальмотонуса на гипотензивной терапии ББ составил Me 27 [26;28] мм рт. ст., ВГД через месяц после достижения целевых параметров офтальмотонуса — Me 19 [19;20] мм рт. ст. (рисунок 1). Активность процесса по шкале CAS — Me 2 [1;2].

Компенсация офтальмотонуса в подгруппе пациентов, находящихся на монотерапии АПГ, достигнута в 33 % случаев (10 глаз). Исходный уровень ВГД при компенсации офтальмотонуса на гипотензивной терапии АПГ (10 глаз) — Me 27 [26;27] мм рт. ст., ВГД через месяц после достижения целевых параметров офтальмотонуса — Me 19 [18;20] мм рт. ст. (рисунок 1). Активность процесса по шкале CAS — Me 2 [1;2].

Сравнение показателей уровня ВГД в подгруппах пациентов до назначения гипотензивной терапии и на фоне капельного режима не выявило статистически значимых различий между подгруппами (критерий Манна — Уитни, $p = 1,0$ и $p = 0,6$ соответственно).

Снижение уровня ВГД статистически значимо в двух подгруппах (критерий Уилкоксона, $p = 0,01$ и $p = 0,005$ соответственно).

При отсутствии компенсации ВГД до целевых параметров на монотерапии назначена комбинированная терапия. Сформировано две подгруппы пациентов.

В первой подгруппе 10 пациентам (20 глаз) назначена фиксированная комбинация ББ/ИКА. Активность процесса по шкале CAS составила Me 2 [1; 2]. Компенсация уровня офтальмотонуса достигнута у всех пациентов в данной подгруппе. ВГД до назначения терапии — Me 29 [28; 30,5] мм рт. ст., ВГД через месяц после достижения целевых параметров — Me 20 [18,5; 21] мм рт. ст. (рисунок 1).

Во второй подгруппе 11 пациентам (22 глаза) назначена фиксированная комбинация ББ/АПГ. Активность процесса по шкале CAS составила Me 2 [1; 2]. Компенсация уровня офтальмотонуса также достигнута у всех пациентов и в данной подгруппе. ВГД до назначения терапии — Me 29 [29; 31] мм рт. ст., ВГД на фоне терапии — Me 19 [18; 20] мм рт. ст. (рисунок 1).

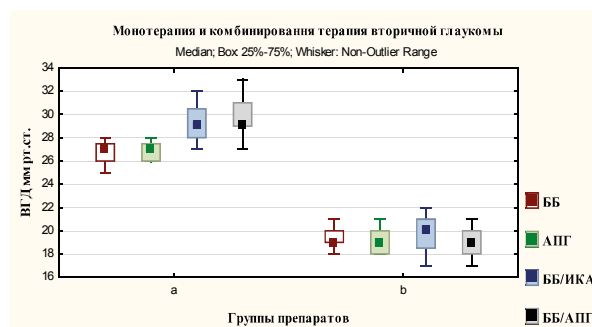


Рисунок 1. Динамика уровня ВГД на монотерапии и комбинированной терапии у пациентов с ВГ

При сравнении показателей уровня ВГД в подгруппах пациентов до назначения комбинированной гипотензивной терапии и на фоне гипотензивного режима не обнаружено статистически значимых различий (критерий Манна — Уитни, $p = 0,4$ и $p = 0,38$ соответственно).

При анализе гипотензивного эффекта препаратов у пациентов с ВГ при назначении монотерапии ББ и АПГ было выявлено, что уровень ВГД снизился на 29 % от исходного. При использовании фиксированной комбинации ББ/ИКА уровень ВГД снизился от исходного на 30 %, а ББ/АПГ — на 33 % (рисунок 2).

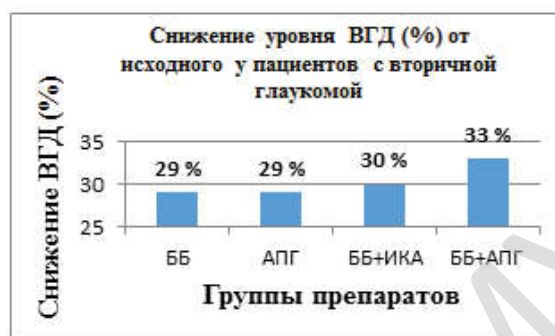

Рисунок 2. Снижение уровня ВГД (%) от исходного уровня при использовании различных групп препаратов у пациентов с вторичной глаукомой

Таблица 2. Клиническая характеристика пациентов с вторичной глаукомой на различных гипотензивных режимах

Показатели	ББ (n = 6)	АПГ (n = 10)	Комбинация ББ/ИКА (n = 20)	Комбинация ББ/АПГ (n = 22)
ВГД, мм рт. ст., Ме [25;75] исходное	27[26;28]	27[26;27]	29[28;30,5]	29[29;31]
ВГД, мм рт. ст., Ме [25;75] через 1 месяц	19[19;20]*	19[18;20]*	20[19;21]*	19[18;20]*
Активность САС, Ме [25;75] исходная	2[1;2]	2[1;2]	2[1;2]	2[1;2]
Активность САС, Ме [25;75] через 1 месяц	2[1;2]	2[1;2]	2[1;2]	2[1;2]
Средняя толщина СНВС, мкм, Ме [25;75] исходная	80[78;82]	82[77;85]	72[70;79]	69[67;79]
Средняя толщина СНВС, мкм, Ме [25;75] через 1 месяц	79[73;81]	83[76;89]	74[71;78]	72[70;81]
Корригированная острота зрения, Ме [25;75] исходная	0,8[0,7;1,0]	0,8[0,7;0,9]	0,6[0,5;0,8]	0,55[0,5;0,8]
Корригированная острота зрения, Ме [25;75] через 1 месяц	0,8[0,7;1,0]	0,8[0,7;1,0]	0,5[0,45;0,8]	0,6[0,5;0,8]
MD (dB) исходная	-4,6 [-3,8; -6,91]	-5,2 [-4,7; -7,11]	-7,28 [-6,4; -9,1]	-8,12 [-6,6; -11,4]
MD (dB) через 1 месяц	-4,55 [-3,7; -6,29]	-3,9 [-3,4; -5,1]*	-7,15 [-6,9; -9,5]	-7,5 [-5,6; -9,8]*

Примечание: * $p < 0,05$ — статистическая значимость различий при сравнительном анализе в группе до лечения и на фоне гипотензивной терапии через 1 месяц (критерий Уилкоксона)

При оценке эффективности гипотензивной терапии учитывались данные тонометрии, динамика зрительных функций, данные периметрии и ОКТ через 1 месяц (таблица 2). При анализе средней толщины СНВС перипапиллярной зоны по данным ОКТ при компенсации уровня ВГД на различных гипотензивных режимах было выявлено, что морфометрические параметры ДЗН остались без статистически значимых измене-

ний (критерий Уилкоксона, $p > 0,05$). Также не выявлено статистически значимых изменений при оценке корригированной остроты зрения (критерий Уилкоксона, $p > 0,05$), что свидетельствует о стабилизации зрительных функций на всех подобранных режимах. При оценке периметрического индекса MD в динамике через 1 месяц выявлено статистически значимое улучшение средних показателей светочувствительности сетчатки

на 12 % от исходного в подгруппе пациентов с ВГ на монотерапии АПГ и на 7 % — в подгруппе пациентов на фиксированной комбинации ББ/АПГ (критерий Уилкоксона, $p < 0,05$).

Выводы

1. Диагноз вторичной глаукомы выставлен в 20 % случаев у пациентов при неактивном течении процесса САС, Me 2 [1;2] балла и средней длительности течения ЭОП, Me 26 [12;35,5] мес. от дебюта ЭОП до постановки диагноза вторичной глаукомы.

2. Монотерапия вторичной глаукомы, развившейся на фоне ЭОП, эффективна при повышении уровня ВГД в пределах Me 27 [26;28] мм рт. ст.

3. В качестве монотерапии целесообразно назначение АПГ, которые позволяют

снизить уровень офтальмотонуса на 29 % и улучшить средние показатели светочувствительности сетчатки на 12 % от исходного.

4. При исходном уровне офтальмотонуса свыше 29 [28;31] мм рт. ст. целесообразно на старте назначать комбинированную терапию.

5. Фиксированная комбинация ББ/ИКА снижает уровень ВГД на 30 % от исходного (критерий Манна — Уитни, $p < 0,05$), что позволяет достигнуть «давление цели» и стабилизировать зрительные функции.

6. Фиксированная комбинация ББ/АПГ позволяет более эффективно снизить уровень ВГД (на 33 % от исходного) и улучшить средние показатели светочувствительности сетчатки на 7 % по данным компьютерной периметрии.

Список литературы

1. Алешаев МИ. Факторы риска развития первичной открытоугольной глаукомы. Пенза, РФ: ГОУ ДПО ПИУ; 2009. 14 с.
2. Еричев ВП, Онищенко АА, Куроедов АВ, Петров СЮ, Брежнев АЮ, Антонов АА и др. Офтальмологические факторы риска развития первичной открытоугольной глаукомы. *Клиническая офтальмология*. 2019;19(2):81–86. <https://doi.org/10.32364/2311-7729-2019-19-2-81-86>
3. Song R, Wang B, Yao Q, Li Q, Jia X and Zhang J. The Impact of Obesity on Thyroid Autoimmunity and Dysfunction: A Systematic Review and Meta-Analysis. *Front. Immunol.* 2019 Oct 1;10:2349. <https://doi.org/10.3389/fimmu.2019.02349>
4. Дедов ИИ, Трошина ЕА, Антонова СС. Аутоиммунные заболевания щитовидной железы: состояние проблемы. *Проблемы эндокринологии*. 2002;48(2):6–13. <https://doi.org/10.14341/probl11500>
5. Бровкина АФ. Эндокринная офтальмопатия. Москва, РФ: ГЭОТАР-Медиа; 2008. 176 с.
6. Carballo M, De Sá B, Rocha D, Arbex A. Pathophysiology of Graves' Ophthalmopathy: A Literature Review. *Open Journal of Endocrine and Metabolic Diseases*. 2017;7(1):77–87. <https://doi.org/10.4236/ojemd.2017.71008>
7. Gontarz-Nowak K, Szychińska M, Matuszewski W, Stefanowicz-Rutkowska M, Bandurska-Stankiewicz E. Current Knowledge on Graves' Orbitopathy. *J Clin Med*. 2021 Dec 23;10(1):16. <https://doi.org/10.3390/jcm10010016>
8. Бровкина АФ. Оптическая нейропатия и отёчный экзофтальм: симптом или осложнение? *Офтальмологические ведомости*. 2020;13(1):71–76. <https://doi.org/10.17816/OV25334>
9. Яценко ОЮ, Тюрин ИЕ. Рентгеносемиотика эндокринной офтальмопатии. Часть 1. Экстраокулярные мышцы и орбитальная клетчатка. *Вестник рентгенологии и радиологии*. 2016;97(3):133–142. <https://doi.org/10.20862/0042-4676-2016-97-3-133-142>
10. Потёмкин ВВ, Гольцман ЕВ, Ковалёва МС. Уровень эписклерального венозного давления у пациентов с эндокринной офтальмопатией. *Офтальмологические ведомости*. 2018;11(3):21–25. <https://doi.org/10.17816/OV11321-25>
11. Лихванцева ВГ, Коростелёва ЕВ, Ковеленова ИВ, Буданова СВ, Бен РА. Дефицит глазного кровотока - ключевой фактор, определяющий форму вторичной глаукомы при эндокринной офтальмопатии. *Российский офтальмологический журнал*. 2016;9(3):43–49. <https://doi.org/10.21516/2072-0076-2016-9-3-43-49>
12. Дравица ЛВ, Садовская ОП, Шестакова НА. Особенности гидродинамики глаз у пациентов с различными формами эндокринной офтальмопатии. *Офтальмология. Восточная Европа*. 2018;(2):198–205. <http://elib.gsmu.by/handle/GomSMU/3908>
13. Cross JM, Girkin CA, Owsley C, McGwin G Jr. The association between thyroid problems and glaucoma. *Br J Ophthalmol*. 2008;92(11):1503–1505. <https://doi.org/10.1136/bjo.2008.147165>

References

1. Aleshaev MI. *Fakторы riska razvitiya pervichnoy otkrytougol'noy glaukomy*. Penza, RF: GOU DPO PIU; 2009. 14 p. (in Russ.)
2. Eriчев VP, Onishchenko AL, Kuroedov AV, Petrov SYu, Brezhnev AYu, Antonov AA i dr. Oftal'mologicheskie fakторы riska razvitiya pervichnoy otkrytougol'noy glaukomy. *Klinicheskaya Oftal'mologiya*. 2019;19(2):81–86. <https://doi.org/10.32364/2311-7729-2019-19-2-81-86> (in Russ.)
3. Song R, Wang B, Yao Q, Li Q, Jia X and Zhang J. The Impact of Obesity on Thyroid Autoimmunity and Dysfunction: A Systematic Review and Meta-Analysis. *Front. Immunol.* 2019 Oct 1;10:2349. <https://doi.org/10.3389/fimmu.2019.02349>
4. Dedov II, Troshina EA, Antonova SS. Autoimmunnye zabolovaniya shchitovidnoy zhelezy: sostoyanie problemy. *Problemy Endokrinologii*. 2002;48(2):6–13. <https://doi.org/10.14341/probl11500>
5. Brovkinа AF. *Endocrine ophthalmopathy*. Moscow, RF: Geotar Media; 2008. 176 p. (in Russ.)
6. Carballo M, De Sá B, Rocha D, Arbex A. Pathophysiology of Graves' Ophthalmopathy: A Literature Review. *Open Journal of Endocrine and Metabolic Diseases*. 2017;7(1):77–87. <https://doi.org/10.4236/ojemd.2017.71008>

Diseases. 2017;7(1):77–87. <https://doi.org/10.4236/ojemd.2017.71008>

7. Gontarz-Nowak K, Szychlińska M, Matuszewski W, Stefanowicz-Rutkowska M, Bandurska-Stankiewicz E. Current Knowledge on Graves' Orbitopathy. *J Clin Med*. 2021 Dec 23;10(1):16. <https://doi.org/10.3390/jcm10010016>

8. Brovkina A.F. Optic neuropathy and exophthalmos edematous: symptom or complication? *Ophthalmology Journal*. 2020;13(1):71–76. (in Russ.). <https://doi.org/10.17816/OV25334>

9. Yatsenko OYu, Tyurin IE. X-ray semiotics of endocrine ophthalmopathy. Part 1. Extraocular muscles and orbital cellular tissue. *Vestnik Rentgenologii i Radiologii* (Russian Journal of Radiology). 2016;97(3):133–142. (in Russ.). <https://doi.org/10.20862/0042-4676-2016-97-3-133-142>

10. Potemkin VV, Goltsman EV, Kovaleva M. Episcleral venous pressure level in patients with thyroid associated orbitopathy. *Ophthalmology Journal*. 2018;11(3):2–25. (in Russ.) <https://doi.org/10.17816/OV11321-25>

11. Likhvantseva VG, Korosteleva EV, Kovelonova IV, Budanov SV, Ben Rezh A. Deficiency of eye blood flow as a key factor determining the form of secondary glaucoma in endocrine ophthalmopathy. *Russian Ophthalmological Journal* 2016;9(3):43–49. (in Russ.). [https://doi.org/10.1016/0014-4835\(92\)90793-r](https://doi.org/10.1016/0014-4835(92)90793-r)

12. Dravitsa LV, Sadovskaya OP, Shestakova NA. Eye hydrodynamics in patients with different forms of endocrine. *Ophthalmology. Eastern Europe*. 2018;8(2):98–205. (in Russ.). <http://elib.gsmu.by/handle/GomSMU/3908>

13. Cross JM, Girkin CA, Owsley C, McGwin G Jr. The association between thyroid problems and glaucoma. *Br J Ophthalmol*. 2008;92(11):1503–1505. <https://doi.org/10.1136/bjo.2008.147165>

Информация об авторе / Information About the Author

Садовская Ольга Петровна, ассистент курса офтальмологии, УО «Гомельский государственный медицинский университет»; ORCID: <https://orcid.org/0000-0003-1249-6878>; e-mail: dr.olgasadovskaya@gmail.com

Olga P. Sadovskaya, Assistant Lecturer at the Course of Ophthalmology, Gomel State Medical University; ORCID: <https://orcid.org/0000-0003-1249-6878>; e-mail: dr.olgasadovskaya@gmail.com

Автор, ответственный за переписку / Corresponding author

Садовская Ольга Петровна
e-mail: dr.olgasadovskaya@gmail.com

Olga P. Sadovskaya
e-mail: dr.olgasadovskaya@gmail.com

Received / Поступила в редакцию 02.02.2021

Revised / Поступила после рецензирования 18.05.2021

Accepted / Принята к публикации 16.06.2021