

**СИНДРОМ УДЛИНЕННОГО ИНТЕРВАЛА QT У ДЕТЕЙ
(КЛИНИЧЕСКИЙ СЛУЧАЙ)**

Скурацова Н. А.^{1,2}, Зарянкина А. И.¹, Козловский А. А.¹, Ивкина С. С.¹

¹Учреждение образования

«Гомельский государственный медицинский университет»,

²Учреждение

«Гомельская областная детская клиническая больница»

г. Гомель, Республика Беларусь

Введение

Одним из наиболее опасных заболеваний с риском развития внезапной сердечной смерти (ВСС) аритмогенного генеза является синдром удлиненного интервала QT (СУИQT), при котором риск развития ВСС достигает 71 % [1, 4].

Удлинение интервала QT — электрическое заболевание сердца, характеризующееся удлинением интервала QT на электрокардиограмме (ЭКГ), протекающее с приступами потери сознания, развитием полиморфной желудочковой тахикардии (ЖТ) типа «пируэт» или фибрилляцией желудочков. СУИQT обусловлен мутациями в генах, кодирующих альфа- и бета-субъединицы ионных каналов мембраны кардиомиоцитов, а также специфические белки, осуществляющие внутриклеточную регуляцию ионных токов [2, 4, 5]. Пируэтная (веретнообразная) тахикардия — это специфическая форма полиморфной ЖТ у пациентов с СУИQT.

Внезапная потеря сознания у подростков во время физического или психоэмоционального напряжения должна настораживать на предмет наличия СУИQT. При этом эпизоды синкопе часто диагностируются неправильно и расцениваются как обморок (вазовагальная реакция) или эпилептический приступ, и такие дети часто наблюдаются у невролога, получая противосудорожную терапию [1, 5]. Важным аспектом лечения на фоне сохранения высокого риска ВСС на фоне проводимой комбинированной терапии является имплантация электрокардиостимулятора, кардиовертера-дефибриллятора [3, 4].

Цель

Описать клинический случай ведения пациентки 16 лет с врожденным СУИQT.

Материал и методы исследования

Представлен клинический случай ведения пациентки 16 лет с СУИQT.

Результаты исследования и их обсуждение

Пациентка Мария К., 16 лет, доставлена реанимационной бригадой в отделение анестезиологии и реанимации Гомельской областной детской клинической больницы. Состояние тяжелое, на искусственной вентиляции легких (ИВЛ) и медикаментозной седации. Со слов родителей, рано утром младшая дочь обратила внимание на то, что сестра почувствовала себя плохо: дыхание стало малопродуктивным, в виде подвздохов. На обращенную к ней речь не реагировала. Затем полностью прекратила дышать. Родители вызвали скорую медицинскую помощь, которая приехала примерно через 10 минут. Отец девочки в это время пытался выполнить искусственную вентиляцию легких. По прибытию проводился комплекс сердечно-легочной реанимации (СЛР) около 15 минут с применением дефибрилляции (на мониторе пациента регистрировались эпизоды фибрилляции желудочков).

Анамнез заболевания: пациентка болеет с 12 лет, отмечено, что примерно раз в 2 недели у ребенка случались эпизоды затрудненного дыхания, чаще по утрам. Подобные приступы судорог отмечались неоднократно с 2018 г.: утром перед просыпанием девочка запрокидывала голову, «закатывала» глаза, отмечались тонико-клонические судоро-

ги в конечностях и непроизвольное мочеиспускание (приступы длились до 3 минут). Девочка была обследована в неврологическом отделении Гомельской областной детской клинической больницы (ГОДКБ), выставлен клинический диагноз «Эпилептический синдром с наличием генерализованных тонико-клонических приступов/перед просыпанием, получает «Депакин-Хроно». В анамнезе имеет место перенесенная черпено-мозговая травма (ЧМТ) около месяца назад. Со слов отца, у мамы пациентки были похожие эпизоды с обмороками, один из таких эпизодов закончился летальным исходом в возрасте 29 лет.

При поступлении состояние тяжелое. Медикаментозная седация. Патологической неврологической симптоматики нет. Дыхание аппаратное, ЧД 16 в мин. В легких дыхание проводится во все отделы, ЧСС 105 в 1 мин, АД 125/79 мм рт. ст. Тоны сердца ясные, ритмичные. Живот мягкий, безболезненный.

ЭКГ: ритм синусовый, брадикардия, ЧСС 57 уд/мин. Электрическая ось сердца (ЭОС) вертикальная. Диффузные изменения в миокарде резко выраженные. Удлинение интервала QT (QTc = 599–572 мс). Электроэнцефалография (ЭЭГ): Нерезко выражена диффузная дезорганизация коркового ритма, признаки дисфункции срединных структур. Эпилептиформной и локальной патологической активности в ходе исследования не зарегистрировано. Эхокардиография: аномальная хорда левого желудочка. Незначительное снижение систолической функции левого желудочка (ЛЖ). Магнитно-резонансная томография (МРТ) головного мозга: данных за органическое поражение головного мозга на момент исследования не получено.

Лабораторные показатели (общий анализ крови, мочи): в пределах нормы. Холтеровское мониторирование (ХМ): ритм синусовый, удлинение интервала QTc (при ручном измерении на фоне регулярного синусового ритма с ЧСС 61/мин QTc = 591 мс (измерен по формуле Базетта), QTc = 589 мс (измерен по формуле Фрамингема) на фоне инверсии зубца Т диффузного характера; при ЧСС 75/мин QTc = 610 мс (измерен по формуле Базетта), 577 мс (измерен по формуле Фрамингема). Частая парная полиморфная желудочковая экстрасистолия. Эпизоды веретенообразной желудочковой тахикардии (ЖТ), наиболее значимая ЖТ — с максимальной ЧСС до 278/мин, продолжительностью до 2 мин 20 с, клинически: синкопе. Средняя ЧСС за сутки составила: 75 уд/мин. Минимальная ЧСС: 54 уд/мин. Желудочковые экстрасистолы: 3959, из них одиночных: 2548, парных: 279, ЖТ: 72 эпизода, желудочковых бигеминий: 291. Количество интервалов QTc выше нормы (> 450 мс): 84,84 % (рисунки 1, 2).

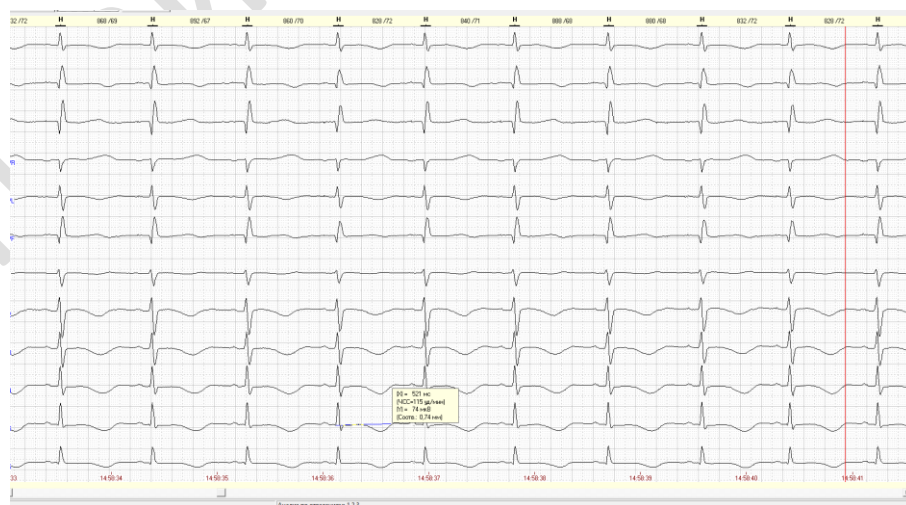


Рисунок 1 — Удлинение интервала QT (QTc = 591 мс — по формуле Базетта), 589 мс — по формуле Фрамингема) на фоне инверсии зубца Т диффузного характера (фрагмент холтеровского мониторирования)

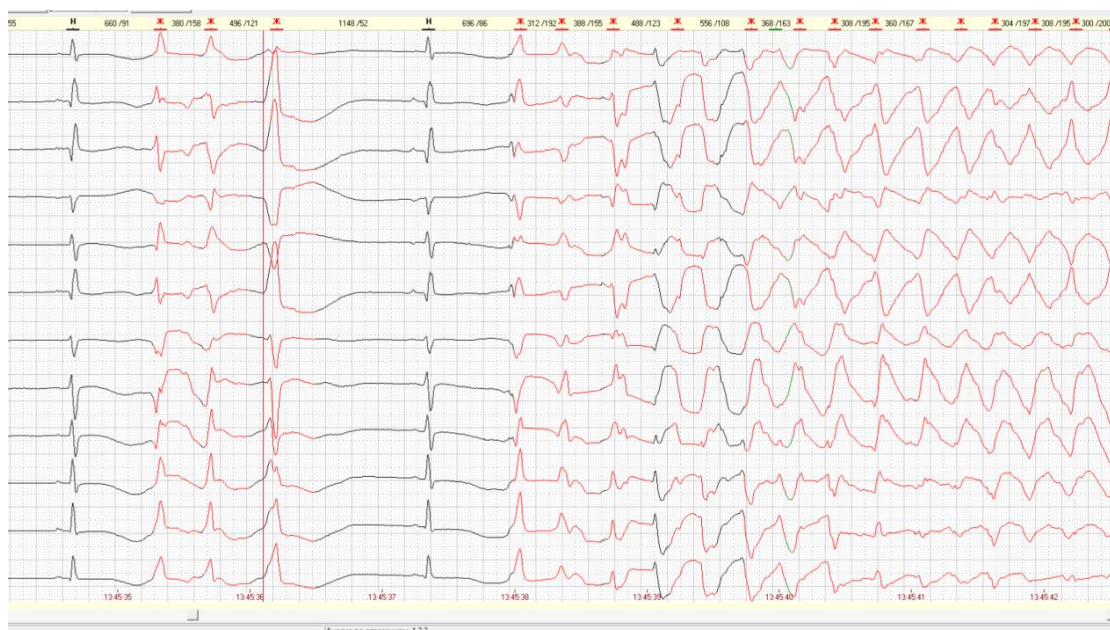

Рисунок 2 — Эпизоды веретенообразной ЖТ с максимальной ЧСС до 278/мин в пароксизмах (фрагмент холтеровского мониторинга)

На основании клинико-анамнестических и функционально-диагностических данных выставлен клинический диагноз: Врожденный синдром удлиненного интервала QT с пароксизмами желудочковой тахикардии, синкопальными состояниями, состояние после клинической смерти на фоне пароксизма полиморфной желудочковой тахикардии, фибрилляции желудочков.

На следующий день девочка транспортирована реанимационной бригадой в детский кардиохирургический центр, где пациентке был установлен электрокардиостимулятор (ЭКС) с функцией кардивертера-дефибриллятора. В также лечении назначены: магне В6, надолол с коррекцией лечения в динамике. Девочка выписана под наблюдение кардиолога, педиатра, аритмолога.

Выводы

В представленном клиническом случае у девочки имели место клинические проявления заболевания в виде синкопе, которые изначально были приняты за эпилептический синдром, по поводу которого пациентка принимала «Делакин-Хроно» (данный противосудорожный препарат имеет свойство вторично удлинять интервал QT). Однако данные семейного анамнеза (внезапная смерть матери в молодом возрасте) в сочетании с типичными электрокардиографическими признаками (удлинение интервала QT, пароксизмы веретенообразной желудочковой тахикардии, сопровождавшихся синкопальными состояниями) позволили своевременно установить диагноз врожденного СУИQT и имплантировать пациентке ЭКС. Прогноз в случае своевременной диагностики и адекватного лечения данного заболевания благоприятный.

ЛИТЕРАТУРА

1. Бокерия, Л. А. Внезапная сердечная смерть / Л. А. Бокерия. — М.: ГЭОТАР-Медиа, 2011. — 267 с.
2. Макаров, Л. М. Распространенность внезапной сердечной смерти у лиц молодого возраста в крупном мегаполисе / Л. М. Макаров, В. Н. Комолятова // Кардиология. — 2014. — № 3. — С. 35–40.
3. Макаров, Л. М. Национальные российские рекомендации по применению методики холтеровского мониторинга в клинической практике / Л. М. Макаров, В. Н. Комолятова // Российский кардиологический журнал. — 2014. — № 2 (106). — С. 6–71.
4. Школьникова, М. А. Первичный, наследственный синдром удлиненного интервала QT / М. А. Школьникова. — М.: Мед-практика, 2001. — 45 с.
5. Школьникова, М. А. Жизнеугрожающие аритмии и внезапная сердечная смерть у детей / М. А. Школьникова, Л. М. Макаров // Вестник аритмологии. — 2000. — № 18. — С. 57–58.