

У 9 пациентов с выявленной лабораторно сальмонеллезной инфекцией единственным клиническим проявлением была узловатая эритема, сопровождавшаяся общими симптомами острого воспаления, что может говорить о наличии у них несостоятельного иммунного ответа с запуском иммунопатологических реакций по типу васкулита.

Заключение

Таким образом, при поступлении в стационар пациентов с диагнозом «Узловатая эритема без гастроинтестинальных проявлений» для уточнения этиологического фактора рекомендуется обследование на сальмонеллезную инфекцию для подбора более эффективной тактики лечения и ведения таких пациентов.

ЛИТЕРАТУРА

1. Клинические рекомендации по детской кардиологии и ревматологии / под ред. проф. М. А. Школьниковой, проф. Е. И. Алексеевой. — М., 2011. — 512 с.
2. Справочник по инфекционным болезням у детей / под ред. Ю. В. Лобзина. — СПб.: СпецЛит, 2013. — 591 с.

УДК 616.24:616.423-007.64-053.1

ВРОЖДЕННАЯ ЛИМФАНГИЭКТАЗИЯ ЛЕГКИХ

Бера С. И.¹, Сергейчик Л. С.², Гринкевич М. В.¹

¹Учреждение

**«Гомельская областная детская клиническая больница»,
Учреждение образования**

**²«Гомельский государственный медицинский университет»
г. Гомель, Республика Беларусь**

Введение

Лимфангиэктазия (от лат. «lympfa» — вода, греч. «angeion» — сосуд, «ektasis» — расширение) является редкой патологией, хотя точная частота данной патологии остается неизвестной. По результатам аутопсий первичные легочные мальформации выделяют у 0,5–1 % мертворожденных, либо умерших в неонатальном периоде детей. Врожденные лимфангиэктазии проявляются у новорожденных, младенцев или детей раннего возраста.

Развитие висцеральных аномалий связано с нарушением нормальной регрессии лимфатических сосудов после 16 недели внутриутробного периода, из-за чего они остаются увеличенными [1].

Считается, что образование лимфангиэктазий связано с врожденными инволютивными процессами как в висцеральной плевре, так и в более глубоких, пограничных с ней структурах межуточной ткани легкого. Известно, что в здоровом легком лимфатические сосуды условно подразделяют на поверхностные, составляющие мелко- и крупнопетлистую сеть висцеральной плевры, и глубокие, проходящие в соединительнотканых прослойках между дольками, сегментами, в стенке бронхов и в перибронхиальной, перивазальной клетчатке. Обе сети неразрывно связаны между собой, обеспечивают резорбцию и транспорт плевральной жидкости и лимфы, главным образом, в направлении от периферии к центру. На этом пути лимфа дренируется многочисленными лимфатическими узлами, формирующими группы внутрилегочных, прикорневых, медиастинальных узлов, и поступает в венозное русло.

Врожденные изменения, возникающие в области начальных отделов лимфатических коллекторов, во многом определяются дегенеративно-дистрофическими процессами, происходящими в мельчайших лимфатических сосудах. Они приводят к расширению, варикозу их конфигурации, нарушению упорядоченного петлистого строения сети в висцеральной плевре легкого. Возникает нарушение нормальной циркуляции лимфы в плевральной полости, главным образом, в системе поверхностных лимфатических сосудов легкого, при которой высокий приток и образование лимфы сочетаются с неадекватным оттоком, ее

задержкой в межацинозной и междольковой соединительной ткани с перемещением жидкостных сред из лимфатических щелей в альвеолы [2].

Различают поверхностную, глубокую и стволовую лимфангиэктазию.

Поверхностные лимфангиэктазы расположены в коже, глубокие — во внутренних органах и костях. Стволовая лимфангиэктазия поражает внеорганные отводящие лимфатические стволы и грудной поток. Лимфангиэктазия внутренних органов, крупных лимфатических стволов и грудного протока может быть причиной хилореи с образованием хилоторакса, хилоперикарда, хилоперитонеума, бронхохилореи.

В зависимости от характера и степени распространенности изменений различают три вида врожденной лимфангиэктазии внутренних органов — порока развития лимфатической системы.

Первый вид — генерализованная лимфангиэктазия, при которой поражены легкие, кишечник, кости. У большинства детей наблюдают анасарку и дыхательную недостаточность. В дальнейшем тонкокишечная лимфангиэктазия проявляется потерей протеинов через желудочно-кишечный тракт. Описано редкое наблюдение лимфангиэктазии плевры, легких, обеих почек и головного мозга.

Второй вид — лимфангиэктазия легких в сочетании с пороком сердца. Прогноз во многом зависит от особенностей порока сердца и возможности его успешной коррекции. Легочная лимфангиэктазия усугубляет течение порока сердца и операцию.

Третий вид — лимфангиэктазия легких, которая проявляется легочным заболеванием («врожденная» пневмония, аспирационная пневмония), преимущественно субплевральным расширением лимфатических сосудов, возможно связанным с недоразвитием или функциональной недостаточностью путей, обеспечивающих отток лимфы к корню легкого [3].

Клинические проявления распространенных лимфангиэктазии легких отмечают сразу или вскоре после рождения ребенка. Они характеризуются тяжелым общим состоянием новорожденных, превалирующими выраженными расстройствами дыхания с одышкой, цианозом кожных покровов. Эти нарушения имеют склонность к прогрессированию, с большим трудом купируются и становятся причиной смерти больных. В сроки до двух месяцев умирает 85–90 % новорожденных, имевших такой порок развития.

Диагностика заболевания представляет определенные трудности ввиду того, что его проявления во многом сходны с быстро прогрессирующим респираторным воспалительным процессом. Получение при пункции плевральной полости хилезного экссудата указывает на связь болезни с врожденной патологией лимфатической системы легких, органов дыхания.

Прогноз для жизни таких детей крайне неблагоприятен — лишь небольшая их часть доживает до 5-летнего возраста [1, 3].

Случай из клинической практики

Ребенок Н., родился 06.06.2019 г. в УЗ «Гомельская городская клиническая больница № 3», состояние при рождении расценивалось как удовлетворительное.

От первой беременности, протекавшей на фоне хронического пиелонефрита, вагинального кандидоза, инфекции мочевыводящих путей (всю беременность у матери регистрировалась протеинурия, периодически — бактериурия, лейкоцитурия), анемия легкой степени тяжести. Роды первые, срочные, индуцированные, протекали на фоне преждевременного излития светлых околоплодных вод. Родился мальчик с массой тела 3980 г, ростом 53 см, оценкой по шкале Апгар 8/8 баллов. При рождении выставлен диагноз: Период ранней неонатальной адаптации. Перелом правой ключицы.

В течение первых двух часов жизни состояние ухудшилось за счет появления признаков дыхательной недостаточности (ДН) I степени, нарушения функций центральной нервной системы. В течение первых суток жизни состояние с отрицательной динамикой за счет нарастания симптомов ДН, появления признаков синдрома полиорганной недостаточности. Ребенок переведен на искусственную вентиляцию легких (ИВЛ) с подачей 100 % кислорода; появилась нестабильность гемодинамики, гипертермия; кровоточивость в местах инъекций; легочное, желудочное кровотечение.

21.06.2019 г. ребенок переведен в отделение реанимации У «ГОДКБ» в крайне тяжелом состоянии за счет генерализации внутриутробной инфекции, синдрома системного воспалительного ответа, нарастающего синдрома полиорганной недостаточности.

В общем анализе крови (ОАК) с 1-х суток жизни отмечалась лейкопения ($3,5 \times 10^9/\text{л}$), а затем выраженный лейкоцитоз (до $60 \times 10^9/\text{л}$). 21.06.19 г. в ОАК отмечается токсическая зернистость нейтрофилов, анемия тяжелой степени, умеренно выраженная гипохромия эритроцитов, анизоцитоз в сторону макроцитоза, тромбоцитопения.

Согласно данным биохимического анализа крови, с первых суток жизни ребенка наблюдалось низкое количество альбумина.

Интересна и показательна рентгенологическая картина развития болезни.

На рентгенограмме органов грудной клетки (ОГК) от 06.06.2019 г. в 17.28 отмечается снижение пневматизации легочных полей с двух сторон за счет участков малоинтенсивного затемнения с обеих сторон, больше справа в базальных отделах. Подчеркнута горизонтальная плевра. Контур диафрагмы нечеткий. Средостение не расширено. Перелом ключицы справа. Рентгенологические признаки врожденной пневмонии (рисунок 1а)

В динамике на рентгенограмме ОГК от 06.06.2019 г. в 21.02 отмечена отрицательная динамика в виде ухудшения пневматизации легких. Тень средостения «пропадает» на фоне уплотненной легочной ткани. Ребенок переведен на ИВЛ. Интубационная трубка в трахее. Рентгенологические признаки отека легких (рисунок 1б).

Рентгенография ОГК выполнялась также 07.06.2019 г. и 08.06.2019 г., при этом рентгенологическая картина без существенной динамики.

Ультразвуковое исследование (УЗИ) сердца от 06.06.2019 г.: дефектов развития не выявлено. Признаки легочной гипертензии и регургитации на трикуспидальном клапане (ТК); от 07.06.2019 г. — минимальный выпот в обе плевральные полости. В последующем сохранялись признаки нагрузки на правое предсердие, регургитация на ТК и признаки легочной гипертензии. По данным УЗИ органов брюшной полости выявлено умеренное количество жидкости в брюшной полости.

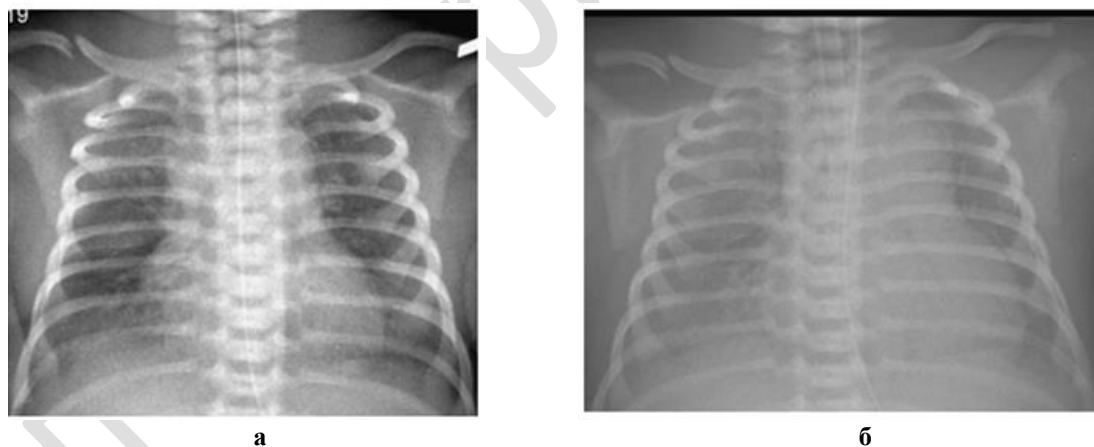


Рисунок 1 — Рентгенограмма ОГК от 06.06.2019 г.: а) в 17.28, б) в 21.02

Рентгенограмма ОГК от 12.06.2019 г.: сохраняется сниженная пневматизация в большей степени за счет сосудисто-интерстициальных изменений и уплотнения интерстиция. Продолжается ИВЛ. Реберно-диафрагмальные синусы свободные (рисунок 2а).

На УЗИ плевральных полостей от 12.06.2019 г. отмечается минимальный выпот в плевральные полости.

Рентгенограмма ОГК от 17.06.2019 г.: сохраняется снижение пневматизации легочной ткани за счет усиления, ячеистой деформации и уплотнения сосудисто-интерстициального рисунка (рисунок 2б).

Сформированная рентгенологическая картина позволила на этом этапе заподозрить врожденную патологию легких.

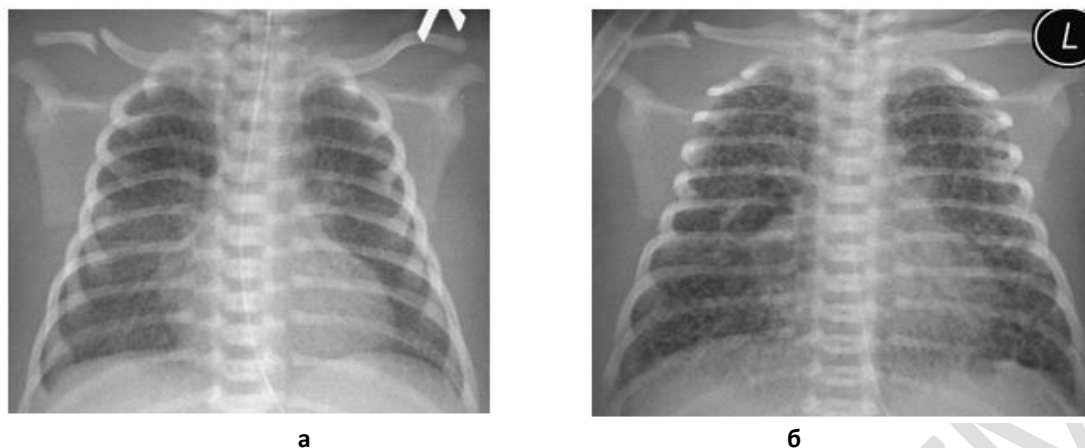


Рисунок 2 — Рентгенограмма ОГК: а) от 12.06.2019 г.; б) от 17.06.2019 г.

При поступлении в У «ГОДКБ» выполнена рентгенограмма ОГК 21.06.2019 г., на которой определяются разновеликие округлые просветления с четкими контурами на фоне уплотнения и ячеистой деформации сосудисто-интерстициального рисунка. Воздушность легких неоднородна. Справа в нижних отделах малоинтенсивное затемнение, предположительно инфильтративного характера. Перелом правой ключицы. Рентгенологические признаки могут соответствовать кистозной гипоплазии легких, правосторонней пневмонии (рисунок 3а).

На компьютерной томографии органов грудной полости от 21.06.2019 г. выявлена кистозная трансформация легких. С обеих сторон выявляются множественные разновеликие воздухосодержащие полости. Кистозная полость диаметром до 12 мм в среднем легочном поле справа содержит жидкость. В S10 справа выявляется участок консолидации. Напряженный пневмоторакс справа. Перелом правой ключицы (рисунок 3б).

В связи наличием напряженного пневмоторакса 21.06.2019 г. проведено дренирование правой плевральной полости.

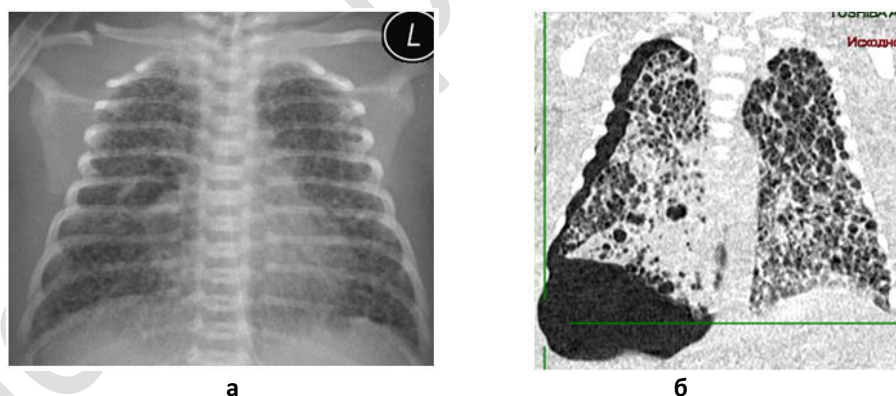


Рисунок 3 — а) рентгенограмма ОГК от 21.06.2019 г.; б) компьютерная томография ОГК от 21.06.2019 г.

В лечении проводились респираторная поддержка III уровня. Антибактериальная терапия проводилась комбинациями антибактериальных препаратов, назначался сульта-син, амикацин, меропенем, линезолид, ванкомицин, пиробактам. Ребенок получал инфузионную терапию глюкозо-солевыми растворами с частичным парентеральным питанием. Кардиотоническая терапия включала в себя титрование допамина, добутамин, адреналина, атропина. С целью коррекции гемостаза и дотации факторов свертывания крови вводились свежесамороженная плазма, тромбоцитарная масса, конакион. Учитывая наличие анемии, коррекция проводилась дотацией эритроцитарной массы. Иммунокоррекция включала 3-кратное введение октагам. Назначалась противогрибковая терапия (флуконазол), диуретическая терапия (фуросемид, маннит).

Несмотря на проводимые лечебные мероприятия, состояние прогрессивно ухудшалось, что привело к летальному исходу ребенка Н. в возрасте 15 суток.

Патологоанатомический диагноз: «Врожденный порок развития легких: врожденные легочные лимфангиэктазии (лимфангиоматозные кисты). Врожденная гнойная пневмония смешанной бактериально-грибковой этиологии (клинически *Staphylococcus haemolyticus*, *Enterococcus faecalis*, *Candida albicans*). Венозное полнокровие вещества головного мозга и внутренних органов. Острый респираторный дистресс-синдром: полные и частичные ателектазы в легких, гиалиновые мембраны в просвете альвеол и мелких бронхов. Напряженный спонтанный пневмоторакс справа (дренирован 21.06.2019 г.). ДВС-синдром: фибриновые тромбы в сосудах микроциркуляторного русла; внутриальвеолярные и интерстициальные кровоизлияния в легких. Ишемически-гипоксическая энцефалопатия. Паренхиматозная дистрофия внутренних органов и межлесточный отек миокарда. Острый диффузный отек головного мозга. Закрытый перелом правой ключицы в родах».

Выводы

В механизме развития данного заболевания имело место нарушение оттока лимфы в связи с расширением лимфатических сосудов легкого, которое привело к тому, что лимфа скапливалась в межлесточной ткани легкого, что затрудняло газообмен и привело к компенсаторному растяжению структур легочной ткани с формированием воздушных кист.

Данный случай демонстрирует сложность ранней диагностики такой редкой патологии, как врожденная лимфангиэктазия легких, которая при двустороннем поражении легких быстро привела к гибели ребенка в возрасте 15 суток.

ЛИТЕРАТУРА

1. Acquired Lymphangiectasis Following Surgery and Radiotherapy of Breast Cancer/ Angoori Gnaneshwar Rao // Indian J Dermatol. — 2015. — Jan–Feb № 60(1).
2. Bandino, J. P. What is your diagnosis? Acquired cutaneous lymphangiectasia / J. P. Bandino, C. M. Hivnor, W. C. Cragun // Cutis. — 2012. — Dec. № 90(6).
3. Первичная лимфангиэктазия желудочно-кишечного тракта / Э. М. Эседов [и др.] // Терапевтический архив. — 2018. — № 3.

УДК 616.72-002-036.12-085(476.2)"2014/2019"

БИОЛОГИЧЕСКАЯ ТЕРАПИЯ ЮВЕНИЛЬНОГО ИДИОПАТИЧЕСКОГО АРТРИТА НА БАЗЕ УЧРЕЖДЕНИЯ «ГОМЕЛЬСКАЯ ОБЛАСТНАЯ ДЕТСКАЯ КЛИНИЧЕСКАЯ БОЛЬНИЦА» ЗА ПЕРИОД С 2014 ПО 2019 ГГ.

Бубневич Т. Е.,¹ Бильская Н. Л.²

¹Учреждение образования

«Гомельский государственный медицинский университет»

²Учреждение

«Гомельская областная детская клиническая больница»

г. Гомель Республика Беларусь

Введение

Ювенильный идиопатический артрит (ЮИА) является самым распространенным заболеванием в детской ревматологии и по данным мировой статистики диагностируется у 0,05–0,6 %. По итогам работы кариоревматологической службы в 2019 г. в Гомельской области на диспансерном учете находилось 116 человек с диагнозом ЮИА, из них дети-инвалиды — 95 [1]. Медикаментозная терапия ЮИА включает использование нестероидных противовоспалительных препаратов (НПВП), антиметаболитов, обладающих цитостатическим эффектом (метотрексат), препаратов из группы глюкокортикостероидов (ГКС) — преднизолон, метилпреднизолон. Эффективность базовых лекарственных