

УДК 618.33-07:616.61-007.21 СОВЕРШЕНСТВОВАНИЕ ДОРОДОВОЙ ДИАГНОСТИКИ ДВУСТОРОННЕЙ АГЕНЕЗИИ ПОЧЕК У ПЛОДА

© А. Н. ЧУКАНОВ

ГУО «Белорусская медицинская академия последипломного образования», г. Минск, Республика Беларусь

РЕЗЮМЕ

Цель исследования: определить наиболее удобный для применения в ходе ультразвуковых скрининговых обследований беременных метод диагностики двусторонней агенезии почек (ДАП) у плода.

Материал и методы. В исследование были включены результаты ультразвукового обследования 50 плодов, у которых изначально с использованием общепринятого метода ультразвукового исследования был установлен предположительный дородовой диагноз ДАП, проанализированы сонографические характеристики и особенности визуализации структур мочевыделительной системы плода.

Результаты. Определены показатели чувствительности базовых методов диагностирования ДАП у плода (87,5 %), специфичности (93 %) и общей точности (92,2 %); разработан метод дородовой диагностики двусторонней агенезии почек у плода, заключающийся в оценке возможности ультразвуковой визуализации мочевого пузыря плода после введения лекарственного средства для форсированного диуреза (АСФД) беременной пациентке, что позволило повысить чувствительность и специфичность метода до 100 %.

Заключение. Разработанный метод дородовой диагностики ДАП у плода, заключающийся в оценке возможности ультразвуковой визуализации мочевого пузыря плода после введения АСФД беременной пациентке, повышает качество диагностики врожденных пороков развития почек плода и минимизирует необоснованную психоэмоциональную нагрузку у беременной пациентки, возникающую вследствие установления ложноположительного диагноза, при котором принципиально рассматривается вопрос целесообразности пролонгации ее беременности.

Ключевые слова: пренатальная диагностика, врожденные пороки развития, двусторонняя агенезия почек.

Вклад авторов: Чуканов А.Н.: концепция и дизайн исследования, сбор материала и создание базы данных, статистическая обработка данных, редактирование, обсуждение данных, обзор публикаций по теме статьи, проверка критически важного содержания, утверждение рукописи для публикации.

Конфликт интересов: авторы заявляют об отсутствии конфликта интересов.

Источники финансирования: исследование проведено без спонсорской поддержки.

ДЛЯ ЦИТИРОВАНИЯ:

Чуканов АН. Совершенствование дородовой диагностики двусторонней агенезии почек у плода. *Проблемы Здоровья и Экологии.* 2020;65(3):43–48

IMPROVEMENT OF PRENATAL DIAGNOSIS OF BILATERAL RENAL AGENESIS IN A FETUS

© ALEXEI N. CHUKANOV

Belarusian Medical Academy for Post-Graduate Education, Minsk, Republic of Belarus

ABSTRACT

Objective: to identify the most practical method for diagnosing bilateral renal agenesis in a fetus during prenatal ultrasound screening.

Material and methods. The study included the results of ultrasound screening of 50 fetuses, which initially, were presumptively diagnosed with bilateral renal agenesis using the generally accepted method of ultrasound screening. The sonographic characteristics and visualization features of the structures of the urinary system of the fetuses were analyzed.

Results. The sensitivity indices of the basic methods for diagnosing bilateral renal agenesis in a fetus (87.5 %), specificity (93 %) and general accuracy (92.2 %) have been determined; a method for prenatal diagnosis of bilateral renal agenesis in a fetus has been developed, which consists in assessing the possibility of ultrasound imaging of the fetal bladder after an administration of furosemide to the pregnant patient, which has increased the sensitivity and specificity of the method up to 100 %.

Conclusion. The developed method of prenatal diagnosis of bilateral renal agenesis in a fetus, which consists in assessing the possibility of ultrasound imaging of the fetal urinary bladder after an administration of furosemide to the pregnant patient, improves the quality of the diagnosis of congenital malformations of the fetal kidneys and minimizes unreasonable psychoemotional stress in the pregnant patient resulting from the false positive diagnosis, which is a fundamental question for appropriateness of prolongation of her pregnancy.

Key words: prenatal diagnosis, congenital malformations, bilateral renal agenesis.

Author contributions: research concept and design, collecting material and creating a database, statistical data processing, editing, discussing data, reviewing publications on the topic of the article, checking critical content, approving the manuscript for publication.

Conflict of interests: authors declare no conflict of interest.

Funding: study conducted without sponsorship.

FOR CITATION:

Chukanov AN. Improvement of prenatal diagnosis of bilateral renal agenesis in a fetus. *Problems of Health and Ecology = Problemy Zdorov'ya i Ekologii* 2020;65(3):43–48. (In Russ.)

Введение

Врожденные пороки мочевыделительной системы относятся к наиболее частым аномалиям, составляя 35–40 % от пороков всех органов и систем. Двусторонняя агенезия почек (ДАП) встречается с частотой 3–3,5 на 10 тыс. новорожденных [1]. Агенезия почек является результатом либо недостаточного развития уретрального зачатка, либо результатом нарушения индуцирования им мезенхимы метанефроса с последующим апоптозом [2]. ДАП, представляющая собой полное отсутствие почечных структур обеих почек, может сочетаться с одно- или двусторонним отсутствием мочеточников и мочевого пузыря.

Ведущими методами пренатального диагностирования ДАП в настоящее время являются ультразвуковое исследование в В-режиме, режиме цветного доплеровского картирования (ЦДК), исследование методом магнитно-резонансной томографии (МРТ) [3–5]. В настоящее время стандартной мировой практикой является диагностирование врожденных аномалий почек в ходе исследования анатомии плода во втором триместре беременности [6, 7]. Ультразвуковое исследование (УЗИ) является доступным, практически безопасным для плода и матери, оно относительно недорого, позволяет в реальном времени получать интересующее изображение. И хотя некоторые зарубежные исследователи сообщают о возможностях визуализации почек в ходе УЗИ в 80 % случаев в 11 недель гестации и в 92 % случаев в 13 недель гестации [6, 7], в нашей практике сроки наиболее ранней пренатальной ультразвуковой диагностики агенезии почек находились в интервале 13–17 недель беременности.

Общими проявлениями ДАП являются полное отсутствие обеих почек плода, олигогидрамнион и фетальные нарушения, описываемые как последовательность Поттера и включающие широко расставленные глаза, деформированный нос, скошенный

подбородок и аномально низко расположенные уши, а также легочную гипоплазию.

При возникновении в ходе скринингового ультразвукового обследования плода подозрения на наличие у него ДАП необходимо детальное изучение фетальной анатомии для выявления иных почечных аномалий, исключения сочетанных пороков развития, оценки структуры мочевыделительного тракта [10], а также оценка объема амниотической жидкости для последующего мониторинга. Однако, как показали наши предшествующие исследования, затрагивающие в том числе данную проблему, выявление всех описываемых различными исследователями признаков в ходе рутинного исследования общепринятыми методами не всегда представляется возможным. С одной стороны, это связано с непостоянством встречаемости всех изменений из описанного спектра, а с другой — с различной степенью выраженностью их проявлений в каждом конкретном случае ДАП и, как следствие, ограниченной возможностью диагностирования их ныне применяемыми технологиями.

Таким образом, тема повышения чувствительности и специфичности диагностики ДАП путем разработки более эффективных методов, удобных для применения в большинстве специализированных учреждений службы родовспоможения, является очень актуальной.

Цель исследования

Определить наиболее удобный для применения в ходе ультразвуковых скрининговых обследований беременных метод диагностики ДАП у плода.

Материал и методы

Проведен детальный анализ 50 случаев, при которых у плода изначально посредством общепринятой методики УЗИ

(В-режим и цветное доплеровское картирование) был установлен предположительный дородовой диагноз ДАП. Ультразвуковое скрининговое обследование плода проводилось в Межрайонном ресурсном центре пренатальной диагностики УЗ «1-я городская клиническая больница» г. Минска в период 2014-2018 гг.

Сроки гестации, в которых проводилось УЗИ плода, составляли 15–21 неделю. УЗИ выполнялось по протоколу обследования, утвержденному приказом МЗ Республики Беларусь от 30.01.2012 г. При выявлении в ходе скринингового УЗИ в В-режиме признаков, предполагающих наличие у плода ДАП, проводилось дополнительное исследование в режиме ЦДК.

С целью определения сочетанных аномалий хромосомной природы у плодов с выявленной ДАП проводилась оценка ретроспективных результатов кариотипирования, полученных из Белорусского регистра врожденных пороков развития. Для определения чувствительности и специфичности использованных методов диагностирования ДАП у плода нами также использовалась информация из вышеуказанного регистра о соответствующих пороках развития, выявленных антенатально и постнатально, впоследствии клинически подтвержденных либо не подтвержденных.

Статистическая обработка данных проводилась с использованием статистических пакетов «Excel», «Statistica», «Biostat».

Результаты и обсуждение

До родов были выявлены 7 случаев ДАП, что составило 100 % (7/7). Средний гестационный возраст плода при выявлении ДАП составил 18 недель (диапазон 15 недель 3 дня — 21 неделя). У 7 плодов с ДАП в 1 случае из 7 (14,3 %) имелись сочетанные аномалии (синдром Поттера), в 5 случаях из 7 (71,4 %) — изменения фетальной анатомии (кардиомегалия, гипертрофия миокарда левого желудочка, гидроперикард), которые были расценены как вторичные (диагностированы пренатально в 100 % случаев). В 1 случае у плода с ДАП было выявлено стойкое нарушение сердечного ритма в виде брадикардии.

Согласно проанализированным сведениям из упоминавшегося Белорусского регистра врожденных пороков развития, у плодов с диагностированной нами ДАП хромосомные аномалии отсутствовали. В 1 случае из 7 (14,3 %) у плода выявлен дополни-

тельный ультразвуковой маркер хромосомных аномалий — гиперэхогенный кишечник. В 100 % случаев выявлено патологическое уменьшение количества околоплодных вод различной степени выраженности — от олигогидрамниона (6 случаев (85,7 %)) до ангидрамниона (1 случай (14,3 %)). В 1 случае (14,3 %) отмечена симметричная форма задержки внутриутробного развития плода 1-й степени.

В 85,7 % случаев (6/7) беременность была прервана по медицинским показаниям в сроке до 22 недель. В 1 случае (14,3 %) у пациентки, отказавшейся от прерывания беременности по медицинским показаниям, имела место неразвивающаяся беременность, завершившаяся в 19–20 недель.

В свое время с целью решения задачи повышения эффективности метода дородового выявления ДАП нами были определены наиболее постоянные и, следовательно, диагностически более полезные УЗИ-критерии ДАП у плода. Они составили триаду признаков, сочетающую невозможность получения ультразвукового изображения структур почек в обычном месте и в местах возможной эктопической локализации, отсутствие изображения мочевого пузыря, а также маловодие различной степени выраженности. При этом наиболее ранним выявляемым ультразвуковым диагностическим критерием ДАП определена невозможность получения изображения мочевого пузыря плода в сроке гестации после 13-й недели беременности. К более поздним признакам относится маловодие, проявляющееся после 16–18-й недели гестации.

Исходя из крайней практической значимости информации, считаем необходимым отметить, что ангидрамнион, являющийся критически важным диагностическим критерием ДАП для исследований во втором триместре, практически невозможно обнаружить до 16–17 недель беременности. Это объясняется особенностями фетальной физиологии, а именно тем фактом, что выработка плодом мочи, начинающаяся в интервале 8–10 недели беременности, в сроки до 16–17 недели беременности крайне незначительно влияет на общий объем околоплодных вод [3]. До достижения указанного гестационного возраста амниотическая жидкость в основном секреторируется плацентой, плодными оболочками и кожей [6, 7].

Однако с другой стороны, при идентификации указанного важного диагностического критерия ДАП, которым является ангидрамнион, визуализация структур мо-

чевыделительной системы плода значительно ухудшается, что делает затруднительным диагностирование и других, сочетанных аномалий плода. Этот факт подтверждается и зарубежными исследователями [7].

Как показал наш практический опыт, диагностика ДАП у плода не является легкой задачей. Обозначим несколько причин этого. Во-первых, эхогенность почек плода на ранних сроках гестационного развития не отличается от эхогенности соседних структур, что затрудняет их дифференциацию. Во-вторых, УЗИ отличается выраженной оператор-зависимостью, что может привести к вариантности оценок результатов обследования. В-третьих, получаемое и оцениваемое врачом-диагностом ультразвуковое изображение характеризуется ограниченным полем зрения, ограниченным акустическим контрастом мягких тканей, зависимостью интенсивности и насыщенности картины от степени ослабления ультразвуковой волны жировой тканью, наличием зон затенения от костных структур скелета плода, зон реверберации

онных артефактов, что отмечено не только нами, но и большинством исследователей [3, 7, 10]. По данным литературных источников, чувствительность системного ультразвукового обследования плода при диагностировании ДАП в сроке от 18 до 22 недель составила 83,7 % в серии случаев с постнатально подтвержденным диагнозом. Что касается МРТ, то его применение для диагностирования ДАП не является более значимым. Так, Behairy и соавт. сообщили, что МРТ не характеризуется значительными преимуществами по сравнению с УЗИ при диагностировании ДАП [4].

При диагностировании ДАП необходимо дифференцировать ее от выраженной гипоплазии почек, при которой может отмечаться маловодие и не визуализироваться мочевого пузыря. Также УЗИ-критерием ДАП является отсутствие в режиме ЦДК изображения почечных артерий и вен, которые в случае гипоплазии почек отчетливо визуализируются при продольном сканировании туловища плода как крупные сосуды, соединяющиеся с брюшной аортой и нижней полой веной плода (рисунок 1).

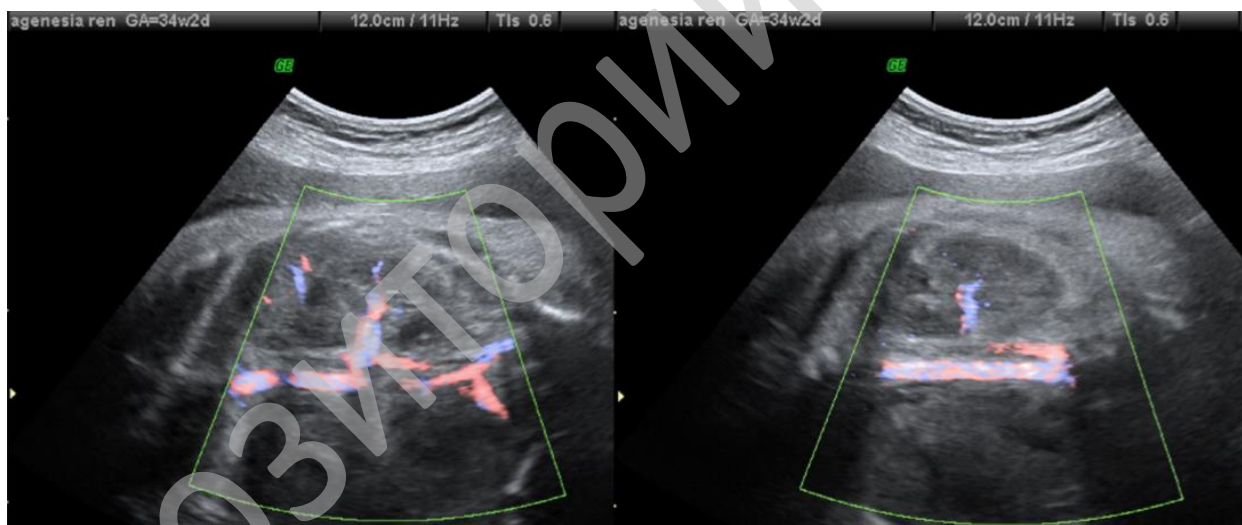


Рисунок 1 — Цветовое доплеровское картирование во фронтальной плоскости области брюшной аорты и нижней полой вены плода в месте отхождения/впадения почечных сосудов (отсутствие изображения почечных сосудов достоверно свидетельствует об агенезии правой почки)

ДАП относится к летальным порокам, новорожденные с агенезией обеих почек рождаются мертвыми или умирают в первые дни после рождения. Поэтому своевременное выявление ДАП, под которым мы подразумеваем диагностирование ее в сроке до 22 недель беременности, является критично необходимым, так как обнаружение у плода данного летального порока является показанием к прерыванию бере-

менности по медицинским показаниям. При ДАП также высок риск невынашивания, в том числе преждевременных родов и мертворождения, обусловленного внутриутробной гибелью плода. Как уже отмечалось, в нашем исследовании беременность, от прерывания которой по медицинским показаниям пациентка отказалась, несколько позже самопроизвольно прервалась (в сроке 19–20 недель).

Проведенный нами в ходе описываемого исследования детальный анализ 50 случаев, при которых у плода изначально был установлен предположительный дородовой диагноз ДАП, показал следующее. Отмечены 50 случаев невозможности идентификации одновременно обеих почек при обследовании тазовой области плода в В-режиме. Из них в 36 случаях из 50 (72 %) в режиме ЦДК были получены изображения магистральных почечных сосудов (почечная артерия, почечная вена), позволяющие идентифицировать обе почки плода. В 2 случаях из 50 (4 %) «диагностически значимого» паттерна указанных сосудов в режиме ЦДК получено не было, и в 12 случаях из 50 (24 %) результат такой визуализации оценен как неоднозначный, что не позволило сделать определенный вывод о наличии у плода обеих почек.

При этом у 31 плода (62 %) из 50 обследованных по общепринятой методике в ходе первой попытки не были идентифицированы обе почки, однако было получено изображение анатомической структуры, подобной мочевому пузырю. Соответственно у 19 плодов из 50 (38 %), у которых при УЗИ обе почки не были идентифицированы, при первой попытке исследования в В-режиме мочевой пузырь не был обнаружен. Число случаев невозможности визуализации мочевого пузыря плода при повторном УЗИ малого таза плода через 20–40 минут составило 14 случаев из 50 (28 %). Число случаев невозможности визуализации мочевого пузыря плода в ходе третьей попытки УЗИ через 1 сутки составило 10 случаев из 50 (20 %).

Таким образом, при подозрении на ВПР мочевыделительной системы плода в ходе ультразвукового обследования в сроках, критичных для установления диагноза летальных ВПР, общепринятым методом не удалось достоверно визуализировать обе почки и мочевой пузырь плода в 10 случаях. Это явилось причиной установления во всех данных случаях вероятного пренатального диагноза: «Двусторонняя агенезия почек плода».

С целью повышения точности своевременного диагностирования данного летального порока во всех вышеобозначенных 10 случаях нами был использован новый разработанный метод, подтверждающий отсутствие у плода почечной ткани, в том числе дистопированной. Сущность метода заключается в проведении УЗИ мочевого пузыря плода в В-режиме после введения беременной пациентке лекарственного средства для форсированного диуреза

(АСФД), которое приводит к диуретическому эффекту у плода, характеризующемуся значительной выраженностью.

Нами применялся раствор фуросемида в дозе 20 мг (2 мл), который вводился внутривенно в течение 1 минуты. После его введения диуретический эффект проявлялся через 5–10 минут, пик — через 30 минут, продолжительность — 2 часа. Вырабатываемая почками плода в этот период моча ускоренно заполняет фетальный мочевой пузырь, что делает возможным через 10–15 минут его визуализацию ультразвуковым методом. В случае ДАП заполнения мочевого пузыря не происходит, и его при УЗИ визуализировать не удается.

В 7 из 10 случаев установленного общепринятым методом вероятного пренатального диагноза: «Двусторонняя агенезия почек плода» после введения беременной АСФД мочевой пузырь так и не был нами визуализирован. Это явилось причиной установления окончательного пренатального диагноза ДАП у плода, что впоследствии было также подтверждено сведениями из регистра ВПР. В 3 остальных случаях ультразвуковое изображение мочевого пузыря плода было получено, вследствие чего первоначальный вероятный диагноз ДАП у плода был отклонен.

Также при использовании нового метода было получено дополнительно ультразвуковое изображение истинного мочевого пузыря в случае нечетко визуализированных почек плода, при котором в области малого таза плода изначально визуализировалась структура, схожая с мочевым пузырем, но отличающаяся от него непривычной формой и предположительно являвшаяся частью дилатированной кишки плода.

Рассчитанная чувствительность базовых методов диагностирования ДАП у плода составила 87,5 %, специфичность — 93 %, общая точность — 92,2 %, а нового метода — 100 %.

Заключение

Сложность дородового диагностирования ДАП общепринятым методом УЗИ обусловлена трудностью дифференциации почечной ткани от соседних структур в ранние сроки гестации, оператор-зависимостью метода, недостаточным качеством получаемого изображения особенно в случаях выраженного олигогидрамниона.

Разработанный метод дородовой диагностики ДАП у плода, заключающийся в оценке возможности ультразвуковой визуа-

лизации мочевого пузыря плода после введения ЛСФД беременной пациентке, повышает качество диагностики врожденных пороков развития почек плода и минимизирует необоснованную психоэмоциональную нагрузку у беременной пациентки, возникающую вследствие установления ложноположительного диагноза, при котором принципиально рассматривается вопрос целесообразности пролонгации ее беременности.

ЛИТЕРАТУРА

1. Bienstock JL, Birsner ML, Coleman F, Hueppchen NA. Successful in utero intervention for bilateral renal agenesis. *Obstet Gynecol.* 2014;124(2):413-15. doi: 10.1097/AOG.0000000000000339
2. Rosenblum S, Pal A, Reidy K. Renal development in the fetus and premature infant. *Semin Fetal Neonatal Med.* 2017;22(2):58-66. doi: 10.1016/j.siny.2017.01.001
3. Bazeed MF, Al-Dumairy MA, Maher MA, Ghanem MAE, Raof MAE, Alic MAK. MRI as complementary tool added to ultrasound in the diagnosis of fetal renal abnormalities — any added value? *Egypt J Radiol Nucl Med.* 2013;44(2):391-6. doi: <https://doi.org/10.1016/j.ejrn.2013.02.008>
4. Behairy NH, Nagla LAS, Hanoun MF, El-Raof MA, Ali MAK. Diagnostic value of fetal MRI in evaluating fetal urinary anomalies. *Egypt J Radiol Nucl Med.* 2015;46(2):521-8. doi: <https://doi.org/10.1016/j.ejrn.2014.11.015>
5. Said AH, El-Kattan E, Abdel-Hakeem AK, Saleem S. In utero MRI diagnosis of fetal malformations in oligohydramnios pregnancies. *Egypt J Radiol Nucl Med.* 2016;47(4):1733-42. doi: <https://doi.org/10.1016/j.ejrn.2016.06.004>
6. Dias T, Sairam S, Kumarasiri S. Ultrasound diagnosis of fetal renal abnormalities. *Best Pract Res Clin Obstet Gynaecol.* 2014;28(3):403-15. doi: <https://doi.org/10.1016/j.bpobgyn.2014.01.009>
7. Sgro M, Shah V, Barozzino T, Ibach K, Allen L, Chitayat D. False diagnosis of renal agenesis on fetal MRI. *Ultrasound Obstet Gynecol.* 2005;25(2):197-200. doi: <https://doi.org/10.1002/uog.1739>
8. Plunk MR, Chapman T. The fundamentals of fetal MR imaging: part 1. *Curr Probl Diagn Radiol.* 2014;43(6):331-46. doi: 10.1067/j.cpradiol.2014.05.014
9. Alamo L, Laswad T, Schnyder P, et al. Fetal MRI as complement to US in the diagnosis and characteri-

zation of anomalies of the genito-urinary tract. *Eur J Radiol.* 2010;76(2):258-64. doi: 10.1016/j.ejrad.2009.06.030

10. Abdelazim IA, Belal MM. The role of magnetic resonance imaging in refining the diagnosis of suspected fetal renal anomalies. *J Turk Ger Gynecol Assoc.* 2013;14(1):6-10. doi: 10.5152/jtgga.2013.02

REFERENCES

1. Bienstock JL, Birsner ML, Coleman F, Hueppchen NA. Successful in utero intervention for bilateral renal agenesis. *Obstet Gynecol.* 2014;124(2):413-5. doi: 10.1097/AOG.0000000000000339
2. Rosenblum S, Pal A, Reidy K. Renal development in the fetus and premature infant. *Semin Fetal Neonatal Med.* 2017;22(2):58-66. doi: 10.1016/j.siny.2017.01.001
3. Bazeed MF, Al-Dumairy MA, Maher MA, Ghanem MAE, Raof MAE, Alic MAK. MRI as complementary tool added to ultrasound in the diagnosis of fetal renal abnormalities — any added value? *Egypt J Radiol Nucl Med.* 2013;44(2):391-6. doi: <https://doi.org/10.1016/j.ejrn.2013.02.008>
4. Behairy NH, Nagla LAS, Hanoun MF, El-Raof MA, Ali MAK. Diagnostic value of fetal MRI in evaluating fetal urinary anomalies. *Egypt J Radiol Nucl Med.* 2015;46(2):521-28. doi: <https://doi.org/10.1016/j.ejrn.2014.11.015>
5. Said AH, El-Kattan E, Abdel-Hakeem AK, Saleem S. In utero MRI diagnosis of fetal malformations in oligohydramnios pregnancies. *Egypt J Radiol Nucl Med.* 2016;47(4):1733-42. doi: <https://doi.org/10.1016/j.ejrn.2016.06.004>
6. Dias T, Sairam S, Kumarasiri S. Ultrasound diagnosis of fetal renal abnormalities. *Best Pract Res Clin Obstet Gynaecol.* 2014;28(3):403-15. doi: <https://doi.org/10.1016/j.bpobgyn.2014.01.009>
7. Sgro M, Shah V, Barozzino T, Ibach K, Allen L, Chitayat D. False diagnosis of renal agenesis on fetal MRI. *Ultrasound Obstet Gynecol.* 2005;25(2):197-200. doi: <https://doi.org/10.1002/uog.1739>
8. Plunk MR, Chapman T. The fundamentals of fetal MR imaging: part 1. *Curr Probl Diagn Radiol.* 2014;43(6):331-46. doi: 10.1067/j.cpradiol.2014.05.014
9. Alamo L, Laswad T, Schnyder P, et al. Fetal MRI as complement to US in the diagnosis and characterization of anomalies of the genito-urinary tract. *Eur J Radiol.* 2010;76(2):258-64. doi: 10.1016/j.ejrad.2009.06.030
10. Abdelazim IA, Belal MM. The role of magnetic resonance imaging in refining the diagnosis of suspected fetal renal anomalies. *J Turk Ger Gynecol Assoc.* 2013;14(1):6-10. doi: 10.5152/jtgga.2013.02

Поступила 08.06.2020

Received 08.06.2020

Принята в печать 24.09.2020

Accepted 24.09.2020

Сведения об авторах:

Чуканов Алексей Николаевич — к.м.н., доцент, декан факультета общественного здоровья и здравоохранения, доцент кафедры ультразвуковой диагностики ГУО «Белорусская медицинская академия последипломного образования»; e-mail: a.chukanov@tut.by; <https://orcid.org/0000-0002-5563-1788>

Автор, ответственный за переписку:

Чуканов Алексей Николаевич — e-mail: a.chukanov@tut.by

Information about authors:

Alexei N. Chukanov — Candidate of Medical Sciences, Associate Professor, Head of the Department of Public Health and Healthcare of the SEE «Belarusian Medical Academy for Postgraduate Education»; e-mail: a.chukanov@tut.by; <https://orcid.org/0000-0002-5563-1788>

Corresponding author:

Alexei N. Chukanov — e-mail: a.chukanov@tut.by