

КОМОРБИДНАЯ ПАТОЛОГИЯ СЕРДЕЧНО-СОСУДИСТОЙ СИСТЕМЫ У ПАЦИЕНТОВ, СТРАДАЮЩИХ ОГРАНИЧЕННОЙ СКЛЕРОДЕРМИЕЙ

© Л.А. ПОРОШИНА¹, А.М. ЮРКОВСКИЙ¹, Н.Ф. БАКАЛЕЦ²

¹УО «Гомельский государственный медицинский университет», г. Гомель, Республика Беларусь

²ГУ «Республиканский научно-практический центр радиационной медицины и экологии человека», г. Гомель, Республика Беларусь

РЕЗЮМЕ

Цель исследования: изучить параметры эхокардиографии, структуру патологии сердечно-сосудистой системы у пациентов, страдающих ограниченной склеродермией.

Материалы и методы. У 74 пациентов с ограниченной склеродермией было проведено изучение данных эхокардиографии, изучена патология сердечно-сосудистой системы.

Результаты. У 37,5 % пациентов с ограниченной склеродермией была выявлена диастолическая дисфункция левого желудочка, у 10,8 % – дилатация левого предсердия, у 21,62 % – патологическая регургитация на аортальном клапане. У 86,5 % пациентов ограниченная склеродермия сочеталась с артериальной гипертензией.

Заключение. У пациентов с ограниченной склеродермией часто определялась такая коморбидная патология, как артериальная гипертензия, диастолическая дисфункция левого желудочка, дилатация левого предсердия.

Ключевые слова: эхокардиография, диастолическая дисфункция левого желудочка, дилатация левого предсердия, аортальная регургитация.

ДЛЯ ЦИТИРОВАНИЯ:

Порошина ЛА, Юрковский АМ, Бакалец НФ. Коморбидная патология сердечно-сосудистой системы у пациентов, страдающих ограниченной склеродермией. *Проблемы Здоровья и Экологии.* 2020;64(2):57-63

COMORBID PATHOLOGY OF THE CARDIOVASCULAR SYSTEM IN PATIENTS SUFFERING FROM MORPHEA

© LARISA A. POROSHINA¹, ALEXEI M. YURKOVSKIY¹, NATALYA F. BAKALETS²

¹Gomel State Medical University, Gomel, Republic of Belarus

²Republican Research Center for Radiation Medicine and Human Ecology, Gomel, Republic of Belarus

ABSTRACT

Objective: to assess the parameters of echocardiography, structure of cardiovascular pathology in patients suffering from morphea.

Material and methods. The echocardiographic data and cardiovascular pathology were studied in 74 patients with morphea.

Results. Diastolic dysfunction of the left ventricle was revealed in 37.5 % of the morphea patients, dilatation of the left atrium was found in 10.8% of the patients, pathological regurgitation on the aortic valve – in 21.62 %. 86.5 % of the patients had morphea combined with arterial hypertension.

Conclusion: Such comorbid pathologies as arterial hypertension, dilatation of the left atrium, pathological regurgitation on the aortic valve and left ventricular diastolic dysfunction are common for patients with morphea.

Key words: echocardiography, left ventricular diastolic dysfunction, dilation of the left atrium, aortic regurgitation.

FOR CITATION:

Poroshina LA, Yurkovskiy AM, Bakalets NF. Comorbid pathology of the cardiovascular system in patients suffering from morphea. *Problems of Health and Ecology=Problemy Zdorov'ya i Ekologii.* 2020;64(2):57-63. (In Russ.)

Введение

Ограниченная склеродермия представляет собой хроническое заболевание соединительной ткани и проявляется локализованными очагами хронического воспаления, фиброзно-атрофического поражения кожи и реже – слизистых оболочек. Однако недавние исследования показывают, что локализованная форма может также по-

ражать внутренние органы [1]. В литературных источниках имеются немногочисленные данные о коморбидных заболеваниях у пациентов с ограниченной склеродермией. Отмечено, что, как минимум, около 25 % пациентов с ограниченной склеродермией имеют хотя бы одно внекожное проявление и менее чем у 4 % пациентов развивается более двух внекожных проявлений склеродермии [2]. У паци-

ентов с этой патологией отмечается более высокая частота возникновения аутоиммунных заболеваний и более высокий уровень аутоантител по сравнению с контрольной группой. Так, описаны ассоциации ограниченной склеродермии и первичного билиарного цирроза [3], анкилозирующего спондилоартрита [4], инсулинозависимого сахарного диабета, тиреоидита Хашимото, болезни Грейвса и язвенного колита [5], саркоидоза [6]. Имеются немногочисленные исследования, в которых описаны случаи сочетания ограниченной склеродермии с патологией щитовидной железы [7]. Сопутствующими кожными заболеваниями при ограниченной склеродермии наиболее часто являются очаговая алопеция, витилиго, дистрофия ногтей и ихтиоз [2].

Имеются немногочисленные и противоречивые данные о характере патологии сердечно-сосудистой системы у пациентов с ограниченной склеродермией. Некоторые авторы отмечают, что у пациентов с этой патологией наблюдается атерогенный профиль липидов, субклинический атеросклероз и повышенный риск сердечно-сосудистых событий, а также более высокая встречаемость метаболического синдрома относительно общей популяции [8]. Отмечено, что субклинический атеросклероз при системной склеродермии встречается также часто, как и при ревматоидном артрите, для которого имеются доказательства более раннего развития атеросклероза. Ученые Гонконга предполагают, что системный склероз является независимым фактором риска коронарной кальцификации и коронарного атеросклероза в дополнение к обычным факторам риска, таким как возраст и гипертония [9]. Более того, длительность заболевания, в дополнение к возрасту и уровню холестерина липопротеинов низкой плотности, может выступать в качестве независимого детерминанта для более тяжелой коронарной кальцификации [10].

Отмечено, что в патогенезе ограниченной склеродермии важную роль играют активация иммунной системы и воспаление [11]. Современная теория прогрессирования хронической сердечной недостаточности также базируется на процессах активации иммунной системы и системном воспалении как маркерах высокого кардиоваскулярного риска и неблагоприятного прогноза [12]. Преимущественное нарушение диастолической функции сердца при сохраненной на ранних стадиях развития заболевания систолической функции свойственно синдрому рестриктивной кардиомиопатии, наблюда-

ющемуся при системной склеродермии [13]. Диастолическая дисфункция левого желудочка более распространена у пациентов с системным склерозом, относительно популяции, особенно в пожилом возрасте [14].

Таким образом, в литературных источниках имеются немногочисленные данные о поражении сердечно-сосудистой системы у пациентов со склеродермией. Чаще они касаются системной склеродермии. К сожалению, литературные данные о коморбидной патологии сердечно-сосудистой системы, функциональном состоянии и анатомических особенностях сердца при ограниченной склеродермии в доступных нам литературных публикациях отсутствуют. Дальнейшее изучение данной проблемы поможет раскрыть звенья патогенеза очаговой склеродермии и разработать новые подходы к лечению и профилактике.

Цель исследования

Изучить структуру патологии сердечно-сосудистой системы, параметры эхокардиографии у пациентов, страдающих ограниченной склеродермией.

Материалы и методы

Обследовано 74 пациента с ограниченной склеродермией: 72 женщины и двое мужчин. Средний возраст пациентов составил $58,38 \pm 11,3$ года. Критериями включения в группу исследования были наличие у пациентов ограниченной склеродермии, возраст более 18 лет, добровольное согласие пациента на участие в проводимых исследованиях. Критериями исключения из группы были детский возраст, беременность, наличие сопутствующей патологии в виде онкологических заболеваний, системных заболеваний соединительной ткани, отказ пациента от участия в исследовании.

Группу контроля составили 35 пациентов, сопоставимых по полу и возрасту с группой обследуемых, без ограниченной склеродермии.

У всех пациентов оценивалось наличие сопутствующей патологии сердечно-сосудистой системы на основе изучения медицинской документации пациентов и результатов консультации врача-терапевта.

Всем пациентам была проведена эхокардиография (использовался ультразвуковой сканер Mindray DC-7 и датчики с диапазоном частот 3,5-5 МГц). Определялись следующие параметры: диаметр аорты на уровне аортального клапана, передне-

задний размер левого предсердия, конечно-диастолический (КДР) и конечно-систолический размер (КСР) левого желудочка (ЛЖ), показатели ЛЖ в М-режиме (конечно-диастолический объем (КДО), конечно-систолический объем (КСО), фракция выброса (ФВ)), толщина межжелудочковой перегородки (МЖП) в диастолу, толщина задней стенки (ЗС) в диастолу, передне-задний размер правого желудочка (ПЖ), диаметр ствола легочной артерии, наличие и выраженность регургитации на клапанах. Для анализа диастолической функции ЛЖ исследовали трансмитральный кровоток в режиме импульсной доплерэхокардиографии. Рассчитывали общепринятые показатели диастолического наполнения левого желудочка: максимальную скорость в период раннего (Е) и позднего (А) наполнения, их соотношение (Е/А), время изоволюметрического расслабления левого желудочка (ВИР).

Статистический анализ проводился при помощи пакета прикладного программного обеспечения StatSoft «Statistica», 10.0 (USA). Оценка нормальности распределения признаков проводилась с использованием критерия Шапиро-Уилка. В случае распределения количественных показателей, отличавшихся от нормального, данные представлялись в виде медианы

25-го и 75-го перцентилей: Ме (25%-75%), при нормальном распределении признаков в виде среднего арифметического и стандартного отклонения среднего арифметического ($M \pm SD$). Для оценки силы взаимосвязи морфометрических параметров ЗДКПС использовался метод Спирмена (R). Для сравнения показателей опытной группы и группы контроля использовались Т-критерий и критерий χ^2 с поправкой Йейтса.

Результаты и обсуждения

Среди пациентов с ограниченной склеродермией преобладали лица женского пола.

У 64 пациентов (86,5 %) была артериальная гипертензия: у 16 – первой степени, у 44 пациентов – второй, у 4 пациентов – третьей степени. Острое нарушение мозгового кровообращения было в анамнезе у 7 % пациентов с очаговой склеродермией. 44,6 % пациентам был выставлен сопутствующий диагноз: «Ишемическая болезнь сердца». У 3 пациентов имелся постинфарктный кардиосклероз, фибрилляция предсердий наблюдалась у 4 человек, застойная недостаточность кровообращения IIa стадии по Василенко-Стражеско имела место у 7 пациентов. Хронической ревматической болезнью сердца страдали 4 пациента группы исследования.

Таблица 1 – Характеристика показателей эхокардиографии основной и контрольной групп

Показатель	Группа исследования	Группа контроля	Норма [15]	Уровень значимости, p
Аорта: диаметр на уровне AoK, мм	29,39 ± 4,14	28,46 ± 2,89	18-30	0,3
ЛП: передне-задний размер, мм*	34,69 ± 4,49	31,95 ± 3,16	18-39	0,005
ЛЖ: конечно-диастолический размер, мм	49,86 ± 4,46	48,93 ± 3,20	37-56	0,5
ЛЖ: конечно-систолический размер, мм	31,26 ± 4,84	30,14 ± 3,42	27-37	0,36
Показатели ЛЖ в М-режиме: КДО, мл	118,81 ± 26,19	113,97 ± 17,17	96-157	0,6
Показатели ЛЖ в М-режиме: КСО, мл	40,82 ± 13,86	35,23 ± 8,83	18-65	0,18
Показатели ЛЖ в М-режиме: ФВ, %*	66,54 ± 6,44	70,04 ± 6,16	45-90	0,02
Толщина МЖП (д), мм	9,20 ± 1,76	8,53 ± 1,55	6-12	0,18
Толщина ЗС (д), мм	8,32 ± 1,55	7,76 ± 1,23	6-12	0,2
ПЖ: передне-задний размер, мм	25,54 ± 2,55	24,67 ± 3,30	9-26	0,4
Легочная артерия: диаметр ствола, мм	23,37 ± 2,34	23,56 ± 2,24	15-25	0,5
Е/А*	1,02 ± 0,25	1,13 ± 0,17	1,1 ± 0,3	0,01
ВИР, мс	92,19 ± 18,09	86,91 ± 15,25	90 ± 17	0,63
Диастолическая дисфункция, %*	37,5	14,29		0,026
Патологическая регургитация на клапанах, %	40,50	42,86		0,98
Патологическая регургитация на аортальном клапане, %*	21,62	2,86		0,026

* – статистически значимые различия ($p < 0,05$)

Параметры эхокардиографии у большинства пациентов находились в пределах

нормы. Диаметр аорты на уровне аортального клапана соответствовал нормальным

значениям у всех пациентов и его среднее значение составило $29,4 \pm 4,1$ мм у пациентов с ограниченной склеродермией и $28,5 \pm 2,9$ мм – у пациентов группы контроля. Значения передне-заднего размера левого предсердия были больше у пациен-

тов опытной группы (рисунок 1): $34,7 \pm 4,5$ мм против $32,0 \pm 3,2$ мм у пациентов группы контроля ($p = 0,005$), при этом у 8 пациентов с ограниченной склеродермией имела место дилатация левого предсердия (размеры 40 мм и более).

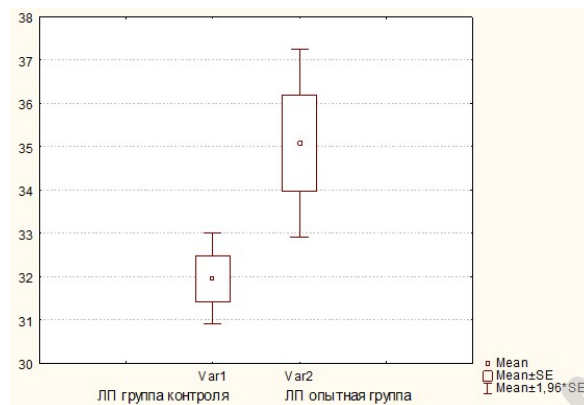


Рисунок 1 – Сопоставление значений передне-заднего размера левого предсердия у пациентов группы контроля (Var 1) и пациентов опытной группы (Var 2)

У всех пациентов группы контроля параметры левого предсердия не выходили за пределы нормы (то есть были менее 40 мм). Не выявлено статистически значимых различий в показателях конечно-диастолического размера левого желудочка, который был $49,9 \pm 4,5$ мм у пациентов с ограниченной склеродермией и $48,9 \pm 3,20$ мм – у пациентов группы контроля, и конечно-систолического размера левого желудочка ($31,3 \pm 4,8$ мм – у пациентов опытной группы и $30,1 \pm 3,4$ мм – в группе контроля). Конечно-диастолический объем составлял $118,8 \pm 26,2$ мл у пациентов опытной группы и $114,0 \pm 17,2$ мл – в группе контроля, у 15 пациентов группы исследования и 2 пациентов группы контроля этот показатель превышал норму (то есть более 140 мл), конечно-систолический объем левого желудочка составил $40,8 \pm 13,9$ мм в группе исследования и $35,2 \pm 8,8$ мл – в контрольной группе.

Фракция выброса была в пределах нормы как у пациентов со склеродермией, так и в контрольной группе и соответственно составила $66,5 \pm 6,4\%$ и $70,0 \pm 6,2\%$, при этом была больше в контрольной группе ($p = 0,008$). В обеих группах одинаково часто встречалась гипертрофия левого желудочка. Так, толщина межжелудочковой перегородки и задней стенки в диастолу статистически не отличались у пациентов двух групп ($9,2 \pm 1,8$ мм и $8,5 \pm 1,5$ мм соответственно – группа исследования, $8,3 \pm 1,6$ мм и $7,8 \pm 1,2$ мм соответственно –

группа контроля ($p > 0,05$ в обоих случаях). Гипертрофия левого желудочка была диагностирована у 16 пациентов опытной группы и 7 пациентов группы контроля (χ^2 с поправкой Йейтса, $p = 0,95$). Передне-задний размер правого желудочка составил $25,5 \pm 2,6$ мм у пациентов опытной группы и $24,7 \pm 3,3$ мм – в группе контроля. Диаметр ствола легочной артерии составил $23,4 \pm 2,3$ мм у пациентов со склеродермией и $23,6 \pm 2,2$ мм – в контрольной группе. Статистически значимых различий между параметрами передне-заднего размера правого желудочка и диаметра ствола легочной артерии выявлено не было.

Патологическая регургитация на клапанах была выявлена у 40,5 % пациентов со склеродермией и 42,9 % пациентов контрольной группы (χ^2 с поправкой Йейтса, $p = 0,98$).

Аортальная регургитация выявлена у 16 пациентов, страдающих ограниченной склеродермией: первой степени – у 13 пациентов, второй – у 3; в контрольной группе аортальная регургитация первой степени выявлялась у 1 пациента (χ^2 с поправкой Йейтса, $p = 0,026$). У 8 пациентов опытной группы и 4 пациентов контрольной группы на митральном клапане определялась регургитация второй степени. На трикуспидальном клапане регургитация второй степени отмечалась у 29,7 % пациентов группы исследования и у 40,0 % в группе контроля (χ^2 с поправкой Йейтса, $p = 0,3$). Регургитация на клапане легочной артерии второй степени определялась у 3

пациентов с ограниченной склеродермией, в контрольной группе не определялась (χ^2 с поправкой Йейтса, $p = 0,56$). Полученные результаты дают основания предполагать наличие у пациентов опытной группы и группы контроля склеротических изменений в клапанном аппарате. Выявлены статистически значимые различия в поражении аортального клапана у пациентов опытной и контрольной групп с преобладанием недостаточности аортального клапана в группе пациентов со склеродермией. Причем во всех случаях недостаточность аортального клапана не была связана с расширением восходящего отдела аорты, что указывает на поражение самих створок. Последнее вполне ожидаемо, поскольку при ограниченной склеродермии процессы фиброобразования могут затрагивать в том числе и клапанный аппарат сердца.

При анализе характера трансмитрального кровотока в диастолу в режиме импульсной доплерэхокардиографии диа-

столическая дисфункция первой степени была диагностирована у 37,5 % пациентов со склеродермией и у 14,3 % пациентов группы контроля и статистически значимо превалировала у пациентов группы исследования (χ^2 с поправкой Йейтса, $p = 0,026$). При определении максимальной скорости раннего диастолического потока (E), максимальной скорости предсердного потока (A) и соотношения E/A выявлены статистически значимые отличия в соотношении E/A для групп исследования и контроля (рисунок 2): соотношение E/A у пациентов опытной группы было $1,0 \pm 0,3$ против $1,1 \pm 0,2$ в группе контроля ($p = 0,01$).

При этом время изометрического расслабления левого желудочка имело тенденцию к большим значениям у пациентов опытной группы в сравнении с пациентами группы контроля, однако эти различия в данной выборке не были статистически значимыми ($p = 0,06$). Наглядно это представлено на рисунке 3.

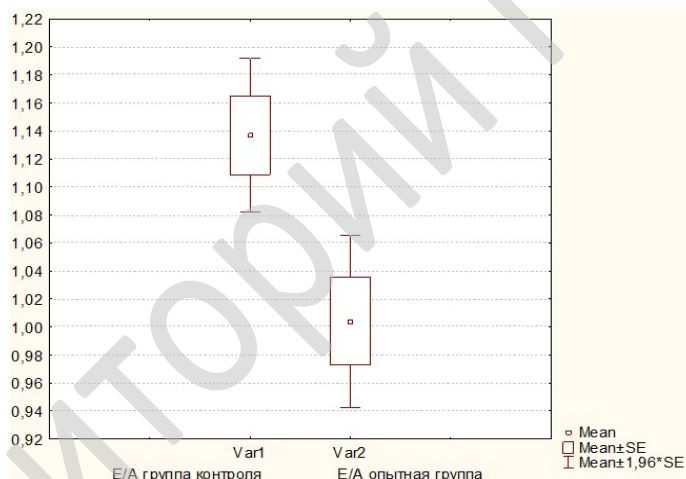


Рисунок 2 – Сопоставление значений соотношения E/A у пациентов группы контроля (Var 1) и пациентов опытной группы (Var 2)

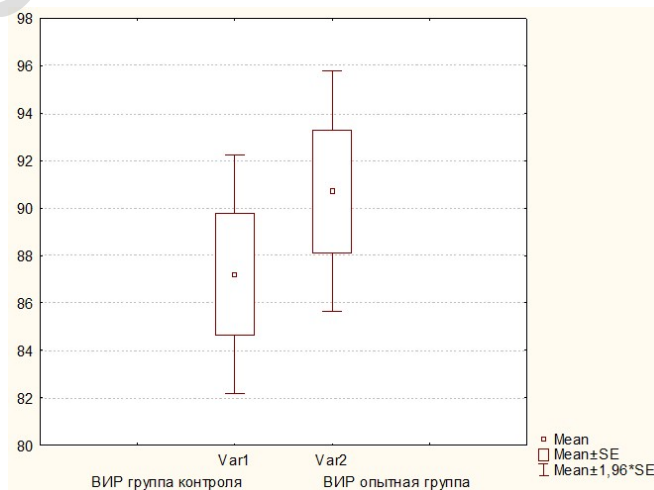


Рисунок 3 – Сопоставление значений VIP левого желудочка у пациентов группы контроля (Var 1) и пациентов опытной группы (Var 2)

Частое сочетание диастолической дисфункции и ограниченной склеродермии может говорить о субклиническом склерозе миокарда, к которому приводит увеличение количества коллагена 1-го типа, рост жесткости коллагена, снижение синтеза эластина.

Заключение

Таким образом, пациенты с ограниченной склеродермией имели следующую структуру коморбидной патологии сердечно-сосудистой системы: 86,5 % пациентов страдали артериальной гипертензией, 44,6 % пациентов – ишемической болезнью сердца, 40,5 % – недостаточностью клапанов сердца, 5,4 % – хронической ревматической болезнью сердца. У 37,5 % выявлена диастолическая дисфункция левого желудочка, у 10,8 % – дилатация левого предсердия. Важным результатом исследования явилось достоверно более частое (21,6 %) развитие у пациентов с ограниченной склеродермией недостаточности аортального клапана, что дает основание говорить о возможности поражения клапанного аппарата при этом заболевании вследствие склеротической дегенерации.

Общими патогенетическими звеньями артериальной гипертензии, диастолической дисфункции левого желудочка и ограниченной склеродермии являются дисфункция эндотелия и другие нарушения микроциркуляции; гиперактивация провоспалительных цитокинов и хроническое воспаление; окислительный стресс; стимуляция образования внеклеточного, связанного с увеличением коллагена 1-го типа, уменьшением эластина, ростом жесткости коллагена. Учитывая полученные результаты: частое сочетание ограниченной склеродермии с субклиническими поражениями аортального клапана, признаками сердечной недостаточности с сохраненной фракцией выброса, артериальной гипертензией, можно сделать вывод о том, что у пациентов с этой патологией более выражено прогрессирование сердечно-сосудистого континуума. Вероятно, такие метаболические нарушения, как дислипидемия и нарушения углеводного обмена, центральное ожирение, которые лежат в основе развития артериальной гипертензии и ее осложнений, могут быть факторами риска развития и ограниченной склеродермии. Ранняя диагностика сердечно-сосудистой патологии и метаболических нарушений у пациентов с ограниченной

склеродермией и адекватное лечение будут способствовать не только улучшению прогноза у пациентов с сердечно-сосудистой патологией, но и повысят эффективность лечения ограниченной склеродермии.

ЛИТЕРАТУРА

1. Careta MF, Romiti R. Localized scleroderma: clinical spectrum and therapeutic update. *An Bras Dermatol.* 2015;90(1):62-73. DOI: 10.1590/abd1806-4841.20152890
2. Shelley E. Additional Symptoms Associated with Morphea. [Электронный ресурс]. International Scleroderma Network (ISN) 2002 [дата обращения: 2019 Апрель 12]. <https://sclero.org/scleroderma/types/localized/morphea/associated.html/>
3. Bali G, Szilvási A, Inotai D, Varga A, Sárdy M, Kárpáti S, Medvecz M, Szegeđi A, Hidvégi B. Komorbiditát von lokalizierter Sklerodermie und primär biliärer Cholangitis. *J Dtsch Dermatol Ges.* 2018;16(11):1323-28. DOI: 10.1111/ddg.13693
4. Gümüřsu K, Rezvani A, Özlem SU, Özaras N, Güler M. Case Report: Coexistence of ankylosing spondylitis with morphea. *Archives of Rheumatology.* 2014; 29: 143-46. DOI:10.5606/archrheumatol.2014.3919
5. Wielosz E, Kurowska M, Suszek D, Majdan M. Coexistence of diabetes mellitus type 1 with diffuse systemic sclerosis – case report and literature review. *Reumatologia.* 2017; 55(2): 104-7. DOI: 10.5114/reum.2017.67607.
6. Serpil T, Sevil A, Hande EÖZ, Nilüfer VB. The Comorbidity of Morphea, Raynaud's Phenomenon and Sarcoidosis: Case Report. *Türkiye Klinikleri Dermatoloji.* 2014;24(3):106-109. DOI: 10.5336/dermato.2014-40406
7. Dańczak-Pazdrowska A, Polańska A, Synakiewicz J, Gurgu E, Molińska-Glura M, Ruchała M, Żaba R, Adamsk Z. Morphea and antithyroid antibodies. *Postepy Dermatol Alergol.* 2018;35(5): 470-73. DOI: 10.5114/ada.2018.75839
8. Peralta-Amaro AL, Cruz-Dominguez MP, Olvera-Acevedo A, Vera-Lastra OL Prevalence of metabolic syndrome and insulin resistance in system sclerosis. *Rev Med Inst Mex Seguro Soc.* 2015;3(4):476-83.
9. Mok MY, Lau CS, Hin Chiu SS, Kwan Tso AW, Lo Y, Chun Law LS, Mak KF, Wong WS, Khong PL, Ling Lam KS. Systemic Sclerosis is an Independent Risk Factor of Increased Coronary Artery Calcium Deposition. [Электронный ресурс]. *Arthritis & Rheumatism; Published Online: April 28, 2011.* [дата обращения: 2019 Апрель 12]. <http://onlinelibrary.wiley.com>. DOI/10.1002/art.30283/abstract
10. Oreska S, Tomcik M. Atherosclerosis and Cardiovascular Risk in Systemic Sclerosis. [Электронный ресурс]. Open access peer-reviewed chapter. 2016. [дата обращения: 2019 Апрель 15]. [https://www.intechopen.com/books/systemic-sclerosis/ atherosclerosis-and-cardiovascular-risk-in-systemic-sclerosis](https://www.intechopen.com/books/systemic-sclerosis/atherosclerosis-and-cardiovascular-risk-in-systemic-sclerosis)
11. Панкратов ОВ, Порошина ЛА. Ограниченная склеродермия: этиопатогенез, клиническая картина, диагностика, лечение. *Здравоохранение.* 2019;6:28-38.
12. Кочуева МН, Павлова ГБ, Павлов СБ. Взаимосвязь показателей диастолической функции левого желудочка сердца и концентраций цитокинов в сыворотке крови у больных системной склеродермией. *Вісник Сумського Державного Університету. Серія Медицина.* 2005;3(75):190-3.
13. Козлова ЛК, Тамгина ТФ, Нужи́дина ТВ, Антоненко ТВ, Алехина ЕМ. Функциональная оценка состоя-

- ния сердца по данным эхокардиографии и состояния липидного обмена у больных системной склеродермией и системной красной волчанкой. *Терапевтический Архив*. 2001;73(5):33-6.
14. Vemulapalli S, Cohen L, Hsu V. Prevalence and risk factors for left ventricular diastolic dysfunction in a scleroderma cohort. *Scand J Rheumatol*. 2017;46(4):281-287. DOI: 10.1080/03009742.2016.1206963
 15. Вилкенсхоф У, Крук И. Справочник по эхокардиографии: пер с немецкого. Москва, РФ: Мед. лит; 2009. 240 с.
 7. Dańczak-Pazdrowska A, Polańska A, Synakiewicz J, Gurgu E, Molińska-Glura M, Ruchała M, Żaba R, Adamsk Z. Morphea and antithyroid antibodies. *Postepy Dermatol Alergol*. 2018;35(5):470-73. doi: 10.5114/ada.2018.75839
 8. Peralta-Amaro AL, Cruz-Dominguez MP, Olvera-Acevedo A, Vera-Lastra OL Prevalence of metabolic syndrome and insulin resistance in system sclerosis. *Rev Med Inst Mex Seguro Soc*. 2015; 3(4):476-83.
 9. Mok MY, Lau CS, Hin Chiu SS, Kwan Tso AW, Lo Y, Chun Law LS, Mak KF, Wong WS, Khong PL, Ling Lam KS. Systemic Sclerosis is an Independent Risk Factor of Increased Coronary Artery Calcium Deposition. [Electronic resource]. *Arthritis & Rheumatism*; Published Online: April 28, 2011. [Date of appeal: 2019 April 12]. <http://onlinelibrary.wiley.com/doi/10.1002/art.30283/abstract>
 10. Oreska S, Tomcik M. Atherosclerosis and Cardiovascular Risk in Systemic Sclerosis. [Electronic resource]. Open access peer-reviewed chapter.2016. [Date of appeal: 2019 April 10]. <https://www.intechopen.com/books/systemic-sclerosis/atherosclerosis-and-cardiovascular-risk-in-systemic-sclerosis>
 11. Pankratov OV, Poroshina LA. localized scleroderma: etiopathogenesis, clinical presentation, diagnosis, treatment. *Zdravoohranenie*. 2019; 6: 28-38. (in Russ.)
 12. Kochuyeva MN, Pavlova GB, Pavlov SB. Correlation of indicators of diastolic function of the left ventricle of the heart and serum cytokine concentrations in patients with systemic scleroderma. *Visnik Sumskogo Derzhavnogo Universitetu. Seriya Meditsina*. 2005;3(75):190-3. (in Russ.)
 13. Kozlova LK, Tamgina TF, Nuzhdina TV, Antonenko TV, Alekhina EM. Functional assessment of the state of the heart according to echocardiography and the state of lipid metabolism in patients with systemic scleroderma and systemic lupus erythematosus. *Terapevticheskiy Arkhiv*. 2001; 73(5): 33-36. (in Russ.)
 14. Vemulapalli S, Cohen L, Hsu V. Prevalence and risk factors for left ventricular diastolic dysfunction in a scleroderma cohort. *Scand J Rheumatol*. 2017; 46(4):281-87. doi: 10.1080/03009742.2016. 1206963
 15. Vilkenskikhof U, Kruk I. Guide to echocardiography: per German. M.: Med. lit; 2009. 240 p. (in Russ.)

REFERENCES

Поступила 13.05.2019

Received 13.05.2019

Принята в печать 24.06.2020

Accepted 24.06.2020

Сведения об авторах:

Порошина Лариса Александровна – старший преподаватель кафедры внутренних болезней №2 с курсом ФПК и П УО «Гомельский государственный медицинский университет»; e-mail: plary@mail.ru; <https://orcid.org/0000-0003-1897-3575>

Юрковский Алексей Михайлович – к.м.н., доцент кафедры внутренних болезней №3 с курсами лучевой терапии, лучевой диагностики, ФПК и П УО «Гомельский государственный медицинский университет»; <https://orcid.org/0000-0003-0808-183X>

Бакалец Наталья Федоровна – к.м.н., врач-терапевт терапевтического отделения для участников ликвидации и потерпевших от последствий катастрофы на ЧАЭС ГУ «Республиканский научно-практический центр радиационной медицины и экологии человека»; <https://orcid.org/0000-0002-6356-1177>

Автор, ответственный за переписку:

Порошина Лариса Александровна – e-mail: plary@mail.ru

Information about authors:

Larisa A. Poroshina – Senior lecturer at Department of Internal Diseases No.2 with the course of the Faculty of Professional Development and Retraining of the EI «Gomel State Medical University»; e-mail: plary@mail.ru; <https://orcid.org/0000-0003-1897-3575>

Alexei M. Yurkovskiy – Candidate of Medical Sciences, Associate Professor at Department of Internal Diseases No.3 with the courses of Radiodiagnosics, Radiotherapy and the Faculty of Professional Development and Retraining of the EI «Gomel State Medical University»; <https://orcid.org/0000-0003-0808-183X>

Natalya F. Bakalets – Candidate of Medical Sciences, Associate Professor, therapist of the Therapeutic Department for liquidators and the Chernobyl-affected population of the SI «Republican Research Center for Radiation Medicine and Human Ecology»; <https://orcid.org/0000-0002-6356-1177>

Corresponding author:

Larisa A. Poroshina – e-mail: plary@mail.ru