

ЛИТЕРАТУРА

1. *Hernigou, P.* Treatment of osteonecrosis with autologous bone marrow grafting / P. Hernigou // *Clinical Orthopaedics and Related Research*. — 2002. — № 405. — P. 14–23.
2. *Камалов, А. А.* Стволовые клетки и их использование в современной клинической практике / А. А. Камалов, Д. А. Охоботов // *Урология*. — 2012. — № 5. — С. 105–114.
3. *Сергеев, В. С.* Иммунологические свойства стромальных (мезенхимальных) стволовых клеток / В. С. Сергеев // *Клеточные технологии*. — 2005. — № 4. — P. 39–42.
4. *Мурзич, А. Э.* Новый метод хирургического лечения аваскулярного некроза головки бедра у взрослых: технические аспекты / А. Э. Мурзич, А. В. Белецкий // *Медицинские новости*. — 2017. — № 12. — С. 30–34.
5. Комплексный подход к выявлению этиологических факторов развития остеонекроза головки бедра / А. Э. Мурзич [и др.] // Сб. тез. докл. I междунар. конгресса ассоциации ревматологов, Москва, 28–29 сент. 2017 г. — Воронеж, 2017. — С. 32–34.

УДК 616.34-007.43-007.271-031:611.957

РЕДКАЯ ФОРМА УЩЕМЛЕННОЙ ПАХОВОЙ ГРЫЖИ (КЛИНИЧЕСКИЙ СЛУЧАЙ)

*Мушинский В. И., Лызигов А. А., Каплан М. Л., Тихманович В. Е.,
Сильвистрович В. И., Панкова Е. Н., Приходько Т. М.*

Учреждение образования
«Гомельский государственный медицинский университет»
г. Гомель, Республика Беларусь

Введение

В статье представлен клинический случай редкой формы ущемленной паховой грыжи с ущемлением и некрозом червеобразного отростка (грыжа Амианда). На фоне позднего обращения развился острый гангренозный аппендицит, оперативное лечение произведено на 4-е сутки от начала заболевания. Результатом стало полное выздоровление пациента.

Ущемление является самым частым и опасным осложнением грыж любой локализации. Ущемленные паховые грыжи составляют 50–58 % от общего числа всех ущемлений [1]. Содержимым грыжевого мешка могут быть различные органы брюшной полости. Сочетание паховой грыжи и червеобразного отростка в качестве грыжевого содержимого получило название «грыжа Амианда в честь военного хирурга Claudius Amyand, выполнившего первую в мире аппендэктомию 6 декабря 1735 г. в Англии [2]. Термин «грыжа Амианда» (Amyand's hernia) был введен в 1953 г. по инициативе А. Creese.

Частота встречаемости «грыжи Амианда» составляет, по данным разных авторов, от 0,07–0,13 до 2–4 %. Чаще всего наблюдается у мужчин, а по возрасту у детей и пожилых людей, что объясняется повышенной мобильностью кишечника и атрофическими изменениями в соединительной ткани задней стенки пахового канала [3, 4, 5]. Однако возникли споры, что же считать «грыжей Амианда». В 2008 г. J. Losanoff, M. Basson была опубликована клинко-морфологическая и лечебная классификация «грыжи Амианда», которая включает 4 типа возможных вариантов сочетания паховой грыжи с ЧО.

Тип 1. Неизменный ЧО в паховой грыже — устранение грыжи сетчатым аллотрансплантатом, АЭ в зависимости от возраста.

Тип 2. ОА в паховой грыже, перитонит отсутствует — аппендэктомию через герниотомию, пластика собственными тканями грыжевых ворот.

Тип 3. ОА в паховой грыже, перитонит — аппендэктомию через лапаротомию, пластика собственными тканями грыжевых ворот.

Тип 4. ОА в паховой грыже, наличие других заболеваний брюшной полости — тактика как при 1–3-м типах, соответствующее обследование и лечение других заболеваний брюшной полости.

В 2010 г. R. Singal и соавт. дополнили ее, включив 5-й тип — послеоперационную грыжу, содержащую ЧО [5]. Спорными вопросами хирургического лечения являются

выбор способа пластики (натяжная или не натяжная). У взрослых с «грыжей Амианда» 1-го типа АЭ может не выполняться, что позволяет использовать сетчатый эксплантат для выполнения герниопластики. R. Singal рекомендует пациентам всех возрастов выполнять АЭ при отсутствии ОА в грыже с пластикой пахового канала собственными тканями. Однако существует альтернативное мнение, при котором авторы выполняли АЭ с использованием сетки для пластики задней стенки пахового канала и при этом не имели каких-либо неблагоприятных исходов в послеоперационном периоде.

Клинический случай

Пациент А., 1965 г. рождения (51 год), обратился в приемный покой Гомельской городской клинической больницы скорой медицинской помощи «ГГКБСМП» 12.06.2017 с жалобами на боли в паховой области справа, увеличение мошонки справа. Заболел 09.06.2017 когда появилась чувство дискомфорта в паховой области справа. С 10.06.19 на 11.06.19 состояние ухудшилось: появилась боль и отечность мошонки справа, которые нарастали со временем, что стало поводом обращения в стационар. Из анамнеза пациент был прооперирован по поводу правосторонней паховой грыжи несколько лет назад.

При общем осмотре: сознание ясное, кожные покровы обычной окраски, чистые. Дыхание свободное, 16 в минуту, границы легких перкуторно не изменены, при аускультации — дыхание везикулярное, хрипов нет. Пульс 79 ударов в минуту, ритмичный, удовлетворительных свойств. АД 135/90 мм рт. ст. на обеих руках. Тоны сердца ясные, ритмичные. Язык сухой, чистый. Живот симметричный, доступен для пальпации во всех отделах при пальпации без болезненный, дефанса мышц нет. Перистальтика активная. Симптомы Пастернацкого, Воскресенского, Щеткина — Блюмберга, Ровзинга отрицательные, симптомы Ситковского, Бартомье-Михельсона отрицательные. Печень, почки, селезенка не пальпируются. Мочеиспускание свободное, безболезненное. Стул регулярный, оформленный, 1 раз в сутки. В паховой области справа определяется послеоперационный рубец — визуально и пальпаторно без особенностей. Определяется увеличенная гиперемированная мошонка справа. При пальпации болезненная. Внутреннее паховое кольцо четко не определяется. Симптом кашлевого толчка отрицательный.

Проведено лабораторное и инструментальное обследование. Общий анализ крови от 12.06.17: RBC — $3,99 \times 10^{12}/л$, Hb — 122 г/л, PLT — $146 \times 10^9/л$, WBC — $13,88 \times 10^9/л$. УЗИ органов брюшной полости, почек, яичек: Печень, желчный пузырь, поджелудочная железа, селезенка, почки, левое яичко без особенностей. Правое яичко: $55 \times 24 \times 39$, эхогенность средняя, контур ровный, при ЦДК прокрашивается, Головка придатка 18×12 мм. Вокруг правого яичка небольшое количество жидкости с эхогенной взвесью. Толщина слоя до 14 мм в верхнем полюсе. Консультирован урологом — данных за острую урологическую патологию не выявлено. Был осмотрен хирургом, выставлен диагноз: «Ущемленная рецидивная паховая грыжа справа». Данный диагноз является показание для экстренного оперативного лечения.

Из протокола операции: под эндотрахеальным наркозом мягкие ткани рассечены параллельно паховой связке. Рассечен апоневроз наружной косой мышцы живота с устранением ущемления. Произведено выделение грыжевого мешка (рисунок 1).

Грыжевой мешок вскрыт. Содержимое грыжевого мешка — червеобразный отросток до 8 см в длину, верхушка утолщена, черного цвета с налетом фибрина (рисунок 2).

В рану выведен купол слепой кишки. Типичная аппендэктомия с погружение культи отростка в кисетный и Z-образный шов. Выполнена пластика грыжевых ворот по Постемскому. Послойный шов раны.

Послеоперационный диагноз: Ущемленная рецидивная правосторонняя паховая грыжа с ущемление и некрозом червеобразного отростка.

Гистологическое заключение: грыжевой мешок нормального гистологического строения, острый гангренозный аппендицит.

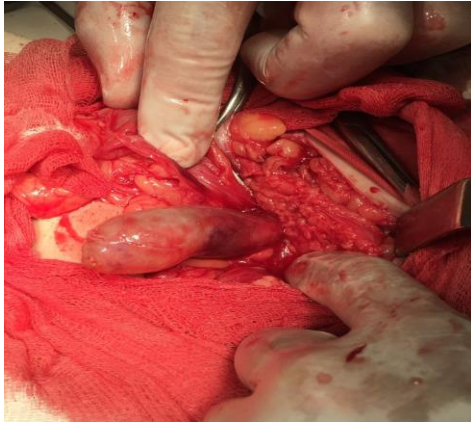


Рисунок 1 — Грыжевой мешок с содержимым

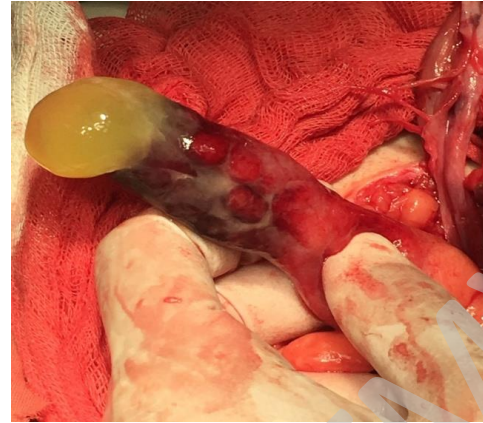

Рисунок 2 — Грыжевое содержимое (острый гангренозный аппендицит)

Послеоперационный период протекал без особенностей, рана зажила первичным натяжением. Швы сняты на 9-е сутки. Проводилось обезболивание, антибиотикотерапия (цефтриаксон), инфузионная терапия, уход за раной, введение 3000 МЕ ПСС по Безредко и 0,5 СА. Отмечалось положительная динамика в ОАК от 13.06.17 RBC — $4,35 \times 10^{12}/л$; Hb — 132 г/л; PLT — $166 \times 10^9/л$; WBC — $9,8 \times 10^9/л$.

Заключение

Приведенный случай демонстрирует сложность диагностики и лечения ущемленных паховых грыж. В клиническом примере имеет место позднее обращение, приведшая к отеку мошонки и гангренозной форме острого аппендицита. Таким образом, течение редкой формы ущемленной паховой грыжи отличается от наиболее распространенных, что следует учитывать практикующим специалистам для оптимизации диагностики и выбора лечебной тактики.

ЛИТЕРАТУРА

1. Жебровский, В. В. Хирургия грыж живота / В. В. Жебровский. — М.: Медицинское информационное агентство, 2005. — 230 с.
2. Amyand's hernia in the children: a single center experience / L. Cankorkmaz // Surgery. — 2010. — Vol. 147. — P. 140–143.
3. Кукуджанов, Н. И. Паховые грыжи / Н. И. Кукуджанов. — М.: Медицина, 1969. — С. 362–365.
4. Solecki, R. Amyand's hernia: a report of two cases / R. Solecki, A. Matyja, W. Milanowski // Hernia. — 2003. — Vol. 7. — P. 50–51.
5. Singal, R. «Amyand's hernia» — pathophysiology, role of investigations and treatment / R. Singal, S. Gupta // J. Clin. Med. — 2011. — Vol. 6, № 4. — P. 321–327.

УДК 616.681-007.43-089.15-089.163

ПАХОВЫЕ ГРЫЖИ. ВЫБОР МЕТОДА ГЕРНИОПЛАСТИКИ НА ЭТАПЕ ПРЕДОПЕРАЦИОННОЙ ПОДГОТОВКИ

Новицкая В. С.¹, Михайлов А. Н.², Смотрин С. М.¹, Копыцкий А. В.¹

¹Учреждение образования

«Гродненский государственный медицинский университет»
г. Гродно, Республика Беларусь

²Государственное учреждение образования

«Белорусская академия последипломного образования»
г. Минск, Республика Беларусь

Введение

Паховые грыжи являются одним из наиболее распространенных хирургических заболеваний, а паховое грыжесечение — самым распространенным оперативным вмешательством в общехирургическом стационаре [1, 2, 4]. Современная концепция лечения