

МИНИСТЕРСТВО ЗДРАВООХРАНЕНИЯ РЕСПУБЛИКИ БЕЛАРУСЬ
УЧРЕЖДЕНИЕ ОБРАЗОВАНИЯ
«ГОМЕЛЬСКИЙ ГОСУДАРСТВЕННЫЙ МЕДИЦИНСКИЙ УНИВЕРСИТЕТ»

Кафедра хирургических болезней № 3 с курсом урологии



«II ПОЛЕССКИЙ УРОЛОГИЧЕСКИЙ ФОРУМ»

Сборник материалов



(г. Гомель, 7–8 июня 2018 года)



Гомель
ГомГМУ
2018

УДК 616.61+005.745(06)

Сборник содержит результаты анализа проблем, связанных с изучением особенностей течения заболеваний мочеполовой системы, диагностики, лечения и профилактики урологических заболеваний.

Редакционная коллегия: *Н. И. Симченко* — доктор медицинских наук, профессор кафедры хирургических болезней № 3 с курсом урологии; *А. С. Князюк* — старший преподаватель кафедры хирургических болезней № 3 с курсом урологии; *Э. А. Повелица* — кандидат медицинских наук, врач-хирург ГУ «Республиканский научно-практический центр радиационной медицины и экологии человека»

Рецензенты: *А. В. Строчкий* — доктор медицинских наук, профессор, заведующий кафедрой урологии УО «Белорусский государственный медицинский университет»; *Д. М. Ниткин* — кандидат медицинских наук, доцент, заведующий кафедрой урологии и нефрологии ГУО «Белорусская медицинская академия последипломного образования»; *Н. А. Нечипоренко* — доктор медицинских наук, профессор кафедры хирургических болезней № 2 УО «Гродненский государственный медицинский университет»

II Полесский урологический форум: сборник материалов / Н. И. Симченко [и др.]. — Элект. текст. данные (объем 0,9 Мб). — Гомель: ГомГМУ, 2018. — 1 электрон. опт. диск (CD-ROM). — Систем. требования: IBM-совместимый компьютер; Windows XP и выше; ОЗУ 512 Мб; CD-ROM 8-х и выше. — Загл. с этикетки диска.

ISBN 978-985-588-052-4

© Учреждение образования
«Гомельский государственный
медицинский университет», 2018

УДК-616.6

ОСЛОЖНЕНИЯ ЧРЕСПУЗЫРНОЙ АДЕНОМЭКТОМИИ*Адащик В. Г.*

Учреждение здравоохранения
«4-я городская клиническая больница имени Н. Е. Савченко»
г. Минск, Республика Беларусь

Введение

Доброкачественная гиперплазия предстательной железы (ДГПЖ) — самое распространенное урологическое заболевание мочеполовой системы (МПС) у мужчин. В возрасте 40–50 лет частота возникновения гиперплазии простаты составляет 11,3 %, а в возрасте 80 лет — 81,4 % [1].

Открытая аденомэктомия остается одной из основных и радикальных методик в лечении ДГПЖ больших размеров [2].

Проблема открытой аденомэктомии связана с возникновением кровотечений, частота которых в раннем послеоперационном периоде колеблется от 0,2 до 10 % [3].

Цель

Проанализировать осложнения, возникающие после чреспузырной аденомэктомии.

Материал и методы исследования

С 09.2016 по 01.2018 гг. исследованы 2 группы пациентов, отобранных методом случайных чисел при помощи компьютерной программы «Random Number Generator» 1.3, которым выполнялась чреспузырная аденомэктомия. Первая группа из 49 пациентов, которым интраоперационный гемостаз осуществлялся путем прошивания шейки мочевого пузыря на 12 часах и временным марлевым тампонированием (марлевый тампон, пропитанный 3% раствором перекиси водорода). Во второй группе (47 пациентов) гемостаз выполнялся при помощи тампона, пропитанного препаратом ГАМАСТАТ ($19,5 \pm 4,6$ мл).

Средний возраст пациентов первой группы составил $70,4 \pm 8,2$ лет; вес — $89,7 \pm 6,6$ кг; у 21 (42,8 %) пациента до операции была установлена троакарная цистостома, длительность стояния которой — $73,3 \pm 46,1$ дня; у 11 (22,4 %) пациентов имели место вторичные камни мочевого пузыря; IPSS — $27,9 \pm 1,5$ балла; QoL — $5,5 \pm 0,5$; средняя скорость мочеиспускания (Q med) — $8,5 \pm 1,6$ мл/с; максимальная скорость мочеиспускания (Q max) — $9,9 \pm 1,5$ мл/с; длительность мочеиспускания — $66,2 \pm 14,2$ с; объем мочи при урофлоуметрии — $267,8 \pm 54,7$ мл; объем остаточной мочи — $109 \pm 52,7$ мл; объем предстательной железы — $109,2 \pm 40,6$ см³; средний уровень PSA — 8,3 нг/мл; длительность операции — $78,1 \pm 19,2$ минут.

Средний возраст пациентов второй группы составил $69,7 \pm 6,8$ лет; вес — $86,3 \pm 7,3$ кг; у 23 (48,9 %) пациента до операции была установлена троакарная цистостома, длительность стояния — $72,3 \pm 54,3$ дня; у 13 (27,6 %) пациентов выявлены камни мочевого пузыря; IPSS — $24,3 \pm 5,9$ балла; QoL — $5,2 \pm 0,9$; средняя скорость мочеиспускания (Q med) — $8,2 \pm 1,9$ мл/с; максимальная скорость мочеиспускания (Q max) — $9,9 \pm 1,6$ мл/с; длительность мочеиспускания — $71 \pm 15,7$ с; объем мочи при урофлоуметрии — $277,4 \pm 59,6$ мл; объем остаточной мочи — $97,7 \pm 64,2$ мл; объем предстательной железы — $120,7 \pm 42,2$ см³; средний уровень PSA — 9,5 нг/мл; длительность операции — $77,3 \pm 20,9$ минут.

Результаты исследования и их обсуждения

Осложнения, связанные с оперативным лечением, были разделены по тяжести согласно шкале Clavien-Dindo (таблица 1).

В первой группе (без применения Гамастата) у 49,2 % пациентов осложнений не наблюдалось. Осложнения II степени — 22,4 % (лихорадка — 12,2 % и переливание эритроцитарной массы — 10,2 %). Осложнения III степени — 16,2 % пациентов (III A — острая задержка мочи — 12,2 %, ликвидированная установкой уретрального катетера Фолея на несколько суток; III B — трансуретральная резекция простаты (ТУР) — 4 %). Осложнения IV степени — 12,2 % пациентов (IV A — 2 % — ТЭЛА; IV B — 10,2 % — анемия тяжелой степени).

Во второй группе (с применением Гамастата) у 63,8 % пациентов осложнений не наблюдалось. Осложнения II степени — 14,9 % (лихорадка — 6,4 % и переливание эритроцитарной массы — 8,5 %). Осложнения III степени — 17 % пациентов (III А — острая задержка мочи — 10,6 %; III В — ТУРП — 6,4 %). Осложнения IV В степени — 4,2 % пациентов (анемия тяжелой степени). Смертельных осложнений (V) в обеих группах не наблюдалось.

Таблица 1 — Шкала хирургических осложнений Clavien-Dindo

Степень	Определение
I	Любые отклонения от нормального послеоперационного течения, не требующие медикаментозного лечения или хирургического, эндоскопического, радиологического вмешательства. Разрешается терапевтическое лечение: антипиретики, анальгетики, диуретики, электролиты, физиотерапия. Сюда же относится лечение раневой инфекции.
II	Требуется лечение в виде гемотрансфузии, энтерального или парентерального питания.
III	Требуется хирургическое, эндоскопическое или радиологическое вмешательство:
IIIa	— вмешательство без общего обезболивания;
IIIb	— вмешательство под общим обезболиванием.
IV	Жизнеугрожающие осложнения (включая осложнения со стороны ЦНС), требующие интенсивной терапии, наблюдения в отделении реанимации, резекции органа:
IVa	— недостаточность одного органа;
IVb	— полиорганная недостаточность.
V	Смерть больного.

Выводы

1. Таким образом, послеоперационный период без осложнений наблюдался у 49,2 % без гемостата и 63,8 % с гемостатом.

2. Частота осложнений II степени, требующие переливания эритроцитарной массы, колеблется от 8,5 до 10,2 %.

3. У 4–6,4 % пациентов после чреспузырной аденомэктомии требуется проведения повторной операции для восстановления самостоятельного мочеиспускания — ТУРП.

4. Тяжелые осложнения (IV степень по шкале Clavien-Dindo) выявлены у 12,2 и 4,2 % пациентов по группам соответственно. Смертельных исходов не наблюдалось.

ЛИТЕРАТУРА

1. Novara, G. [et al.] // Eur. Urol. Suppl. — 2006. — Vol. 5. — P. 418–429.
2. Kuntz, R. M. [et al.] // EAU Guidelines. — 2017. — P. 382–383.
3. Певзнер, П. Н. Чреспузырная аденомэктомия. Новые предложения профилактики осложнений / П. Н. Певзнер. — Великий Новгород, 2005. — С. 15–18.

УДК 618.3-06:618.8-009.24:616.61-07. «711»

НЕФРОГЕННЫЙ ГЕНЕЗ РАЗВИТИЯ ПРЕЭКЛАМПСИИ И ЕГО РАННИЕ ПРЕДИКТОРЫ

Артёменко В. В., Берлинская Л. И.

«Одесский национальный медицинский университет»

г. Одесса, Украина

Введение

Преэклампсия (ПЭ) — уникальное для человеческой беременности мультисистемное расстройство, которое чаще всего манифестирует почечными осложнениями и характеризуется гипертонией, протеинурией и отеками, как правило, в последнем триместре беременности. Частота заболеваемости варьирует в зависимости от исследований, но обычно составляет от 3 до 7 % всех беременностей [1]. Несмотря на значительные успехи фундаментальной и клинической медицины ПЭ по-прежнему остается одной из главных причин материнской и неонатальной смертности.

Цель

На основании литературного обзора научных исследований нефрогенного генеза развития ПЭ проанализировать эффективность использования современных почечных биомаркеров при скрининге раннего развития данного заболевания.

Материал и методы исследования

Нами проведен анализ наукометрических баз данных PubMed, Scopus, Web of Science, PMC free article и Google Scholar за период с 2011 по 2017 гг. Всего включено 42 исследования, охватывающие более 18 тыс. женщин из стран Европы, Азии и Северной Америки.

Результаты исследования и их обсуждения

Диагностировать ПЭ у беременных с хронической почечной недостаточностью очень сложно, в связи с существующей ранее протеинурией. Риск развития ПЭ составляет от 5,3 до 8 %, тогда как у женщин, которые не болеют хронической болезнью почек (ХБП), он составляет 1,8 % [2].

При физиологической беременности скорость клубочковой фильтрации (СКФ) увеличивается примерно на 50 % во втором триместре, что в результате приводит к снижению в сыворотке крови концентрации креатинина. В связи с этим, нормальный уровень креатинина сыворотки крови оказывается ниже, чем до беременности. Соответственно, показатели, которые считаются нормальными для небеременных (1–1,2 мг/дл), могут во время беременности свидетельствовать о нарушении функции почек [3]. По мере роста концентрации креатинина в плазме увеличивается его канальцевая секреция, что в пробе Реберга ведет к ложному завышению СКФ у пациентов с умеренным и выраженным ее снижением (< 50 мл/мин). Нелинейная зависимость между концентрацией креатинина в плазме и значением СКФ не позволяет выявить небольшое снижение фильтрационных процессов в клубочках [4].

Radma Y. и соавт. провели исследование характерных изменений среди маркеров нарушения экскреторной функции почек таких как креатинин, мочевиная кислота и цистатин С у беременных женщин. Уровни сывороточных маркеров определяли в образцах здоровых беременных женщин, а также у пациентов с гипертонией, индуцированной беременностью, и у пациентов с ПЭ. Уровни всех трех компонентов были значительно выше у пациентов с ПЭ по сравнению со здоровой контрольной группой, средние значения составляли $1,47 \pm 0,9$ против $1,06 \pm 0,2$ для цистатина С, $0,95 \pm 0,2$ против $0,67 \pm 0,1$ для креатинина и $6,13 \pm 1,8$ против $4,28 \pm 1,1$ для мочевиной кислоты соответственно [5]. В исследованиях Apeksha Niraula и соавт. было отмечено, что у некоторых пациентов с тяжелой преэклампсией был нормальный уровень креатинина, в то время как уровень цистатина С повышался выше верхней контрольной границы нормы согласно сроку гестации [6]. При допустимой норме креатинина в крови повышенный уровень сывороточного цистатина С свидетельствует о доклиническом заболевании почек [7].

Исследуя изменения концентрации сывороточного NGAL (s-NGAL) у женщин при неосложненной беременности и с преэклампсией Grigorios Karampas и соавт. определили, что средняя концентрация s-NGAL в нормотензивной группе значительно возросла и составляла 12,8 в первом триместре, 25,9 — во втором триместре ($p = 0,002$) и 48 ($p < 0,0001$) в третьем триместре. При беременности с ПЭ наблюдалось значительное повышение s-NGAL по сравнению с нормотензивным контролем, в первом ($30,9$; $p = 0,006$) и во втором ($44,6$; $p = 0,015$) триместре [8]. Кроме этого, Sun Min Kim и соавт. в своих исследованиях обнаружили, что у пациентов с тяжелой ПЭ концентрация s-NGAL значительно больше, чем у пациентов с легкой преэклампсией ($237,5$ нг/мл [67,4–575,4] против $125,9$ нг/мл [66,1–295,7]) [9].

В исследованиях Nilgün Tekkeşin и соавт. были оценены изменения NGAL в моче (uNGAL) в течении неосложненной беременности и при ПЭ. В заключении этих исследований было отмечено значительное повышение его концентрации с различиями в каждом триместре в группе преэклампсии [10]. В отличие от этих данных, в других исследованиях было обнаружено, что у здоровых беременных увеличилась концентрация uNGAL, тогда как при преэклампсии этот показатель не был обнаружен. Исследователи считают, что uNGAL не является ценным ранним биомаркером для преэклампсии [11, 12].

Yuping Wang и соавт. в своих исследованиях обнаружили, что уровни uNGAL и KIM-1 (Kidney Injury Molecule-1, молекула повреждения почек) не отличались между легкой преэклампсией и нормотензивной контрольной группой беременных, но значительно выросли в группе тяжелых форм преэклампсии. Уровень мочевого KIM-1 не изменялся во время беременности и на 6–8 неделе после родов в группе нормотензивных женщин, однако повышенный уровень KIM-1 перед родами при тяжелой преэклампсии существенно снижался через 6–8 недель после родов. Повышенная концентрация в моче KIM-1 также может свидетельствовать об ишемической травме почек при тяжелой преэклампсии. По результатам этих исследований возможно предположить, что мочевой KIM-1 может быть относительно чувствительным биомаркером повреждения почек, который связан с тяжестью преэклампсии [13].

В роли диагностического маркера для преэклампсии в исследованиях ряда авторов обсуждается роль подоцитурii. Belinda Jim и соавт. идентифицировали подоцитурii у 11 из 29 (38 %) пациентов с преэклампсией / эклампсией, 3 из 9 (33 %) с гестационной и хронической гипертензией и 3 из 6 (50 %) с гестационным сахарным диабетом типа I/II. Ни одна из 9 (0 %) пациенток с неосложненной беременностью не продемонстрировала подоцитурii. Было установлено, что чувствительность и специфика подоцитурii для преэклампсии составляют 38 и 70 %. Это исследование показало, что подоцитурii не является чувствительным или специфическим маркером для диагностики преэклампсии [14]. В исследованиях Craici IM и соавт. подоцитурii наблюдалась во втором триместре у 100 % больных, у которых в дальнейшем развилась ПЭ, а у здоровых пациентов контрольной группы 0 %. По мнению авторов подоцитурii может быть предложена в качестве чувствительного и специфического биомаркера ПЭ во втором триместре беременности [15].

Выводы

Таким образом, исследования, представленные в данном литературном обзоре, свидетельствуют о возможности применения современных почечных биомаркеров для прогнозирования ПЭ на ранних сроках гестации. Однако, в настоящее время количество достоверных данных невелико, их результаты противоречивы и неокончательны. Для уточнения целесообразности использования предикторов в клинической практике необходимо их дальнейшее изучение.

ЛИТЕРАТУРА

1. A brief overview of preeclampsia / N. Al-Jameil [et. al.] // J Clin Med Res. — 2014. — Vol. 6, № 1. — P. 1–7.
2. Vellanki, K. Pregnancy in Chronic Kidney Disease // Adv. Chronic Kidney Dis. — 2013. — Vol. 20, № 3. — P. 223–228.
3. Kevin Krane, N. Renal Disease and Pregnancy / N. Kevin Krane. — 2015. — <https://emedicine.medscape.com/article/246123-overview>.
4. Earlier recognition of nephrotoxicity using novel biomarkers of acute kidney injury / W. S. Waring [et. al.] // Clin. Toxicol. — 2011. — Vol. 49, № 8. — P. 720–728.
5. Renal markers in normal and hypertensive disorders of pregnancy in Indian women: a pilot study / Y. Padma [et. al.] // International Journal of Reproduction, Contraception, Obstetrics and Gynecology. — 2013. — Vol. 2, № 4. — P. 514–520.
6. Cystatin-C as a Marker for Renal Impairment in Preeclampsia / Apeksha Niraula [et. al.] // Journal of Biomarkers. — 2017. — Article ID 7406959, 7 pages. — <https://doi.org/10.1155/2017/7406959>
7. Вельков, В. В. Цистатин С и NGAL — маркеры преклинической ренальной дисфункции и субклинического острого повреждения почек / В. В. Вельков // Лабораторная служба. — 2015. — № 2. — P. 38–43.
8. Maternal serum levels of neutrophil gelatinase-associated lipocalin(NGAL), matrix metalloproteinase-9 (MMP-9) and their complex MMP-9/NGAL in pregnancies with preeclampsia and those with a small for gestational age neonate: a longitudinal study / Grigorios Karampas[et. al.] // Prenatal Diagnosis. — 2014. — Vol. 34. — P. 726–733.
9. Circulating Levels of Neutrophil Gelatinase-Associated Lipocalin (NGAL) Correlate With the Presence and Severity of Preeclampsia / Sun Min Kim [et. al.] // Reproductive Sciences. — 2013. — Vol. 20, № 9. — P. 1083–1089.
10. Maternal urinary NGAL levels for diagnosis of preeclampsia in pregnant woman: a potential diagnostic biomarker / Nilgün Tekkeşin // Nobel Med. — 2015. — Vol. 11, № 3. — P. 37–41.
11. Serum and Urinary Neutrophil Gelatinase-associated Lipocalin Monitoring in Normal Pregnancy Versus Pregnancies Complicated by Pre-eclampsia / G.Simonazzi [et. al.] // Clin Chem Lab Med. — 2015. — Vol. 29. — P. 117–122.
12. Urinary neutrophil gelatinase-associated lipocalin (NGAL) excretion increases in normal pregnancy but not in preeclampsia / L. Ødum [et. al.] // Clin Chem Lab Med. — 2014. — Vol. 52, № 2. — P. 221–225.
13. Increased urinary levels of podocyte glycoproteins, matrix metalloproteinases, inflammatory cytokines, and kidney injury biomarkers in women with preeclampsia / Yuping Wang [et. al.] // Am J Physiol Renal Physiol. — 2015. — Vol. 309. — P. 1009–1017.
14. Podocyturia as a Diagnostic Marker for Preeclampsia amongst High-Risk Pregnant Patients / Belinda Jim [et. al.] // Journal of Pregnancy. — 2012. — Article ID 984630, 5 pages. — doi:10.1155/2012/984630
15. Podocyturia predates proteinuria and clinical features of preeclampsia: longitudinal prospective study/ I. M. Craici [et. al.] // Hypertension. — 2013. — Vol. 61, № 6. — P. 1289–1296.

УДК 616.61-002.3

**ЛЕЧЕНИЕ ГНОЙНО-ДЕСТРУКТИВНЫХ ФОРМ
ОСТРОГО ПИЕЛОНЕФРИТА***Багрицевич Н. В., Багрицевич А. Н., Драчева И. А., Лазаренко Т. А.***Учреждение здравоохранения
«Могилевская областная больница»
г. Могилев, Республика Беларусь****Введение**

В структуре заболеваний почек острый пиелонефрит составляет по данным разных авторов от 10 до 15 %, причем гнойно-деструктивные формы пиелонефрита (апостематозный, карбункул, абсцесс) развиваются у 25–30 % больных. Если основным возбудителем острого пиелонефрита является *E. coli*, то этиологическая структура гнойно-деструктивных форм пиелонефрита значительно шире (*E. coli*, *Proteus*, *Klebsiella*, *Pseudomonas*, *Serratia spp.* и энтерококки). Микрофлора пациентов с гнойно-деструктивным пиелонефритом часто характеризуется высокой резистентностью к антибиотикам.

Цель

Определение оптимальной тактики обследования и лечения гнойно-деструктивных форм острого пиелонефрита.

Материал и методы исследования

Были проанализированы медицинские карты 186 больных с острым пиелонефритом, лечившихся в УЗ «Могилевская областная больница». 152 из них поступили из других лечебных учреждений. Все больные при поступлении получали стандартную эмпирическую терапию. У 103 больных отмечалось нарушение уродинамики верхних мочевых путей различной степени, что диктовало необходимость различных форм деривации мочи. У 80 больных удалось восстановить адекватный отток мочи из почек путем установки стентов. Чрескожная пункционная нефростомия потребовалась 23 пациентам. У 8 пациентов выполнена чрескожное дренирование абсцессов почек.

Потребовалось оперативное органосохраняющее вмешательство (ревизия почки, декапсуляция, нефростомия) 7 пациентам, 10 пациентам выполнена нефрэктомия. Остальным 40 больным проводилась консервативная терапия. Эмпирическая антибактериальная терапия началась с применения фторхинолонов, цефалоспоринов. При их неэффективности производилась замена на карбапенемы. Мы применяли лечебно-диагностический алгоритм, ставший основой диагностики гнойно-деструктивного пиелонефрита и определявший тактику лечения: УЗИ почек и контрастную компьютерную томографию. Большинство гнойно-деструктивных форм пиелонефрита протекали без выраженных клинических симптомов, поэтому догоспитальная диагностика часто была недостаточной и приводила к «позднему» поступлению больного в стационар. Преобладали признаки общей интоксикации, нередко отсутствовали боли в поясничной области, не всегда отмечалась ригидность поясничных мышц. УЗИ в большинстве случаев демонстрировало наличие очаговых деструктивных изменений паренхимы, дилатацию чашечно-лоханочной системы. При экскреторной урографии выявлялись признаки секроторно-эксреторной недостаточности и нарушение пассажа мочи из почек. Особую сложность в диагностике представляют нагноившиеся кисты почек при поликистозе. Отягощающим фактором гнойно-деструктивного пиелонефрита являлось развитие сепсиса и синдрома полиорганной недостаточности.

После анализа полученных данных выполнялось дренирование верхних мочевых путей или оперативное вмешательство. Всем больным, госпитализированным с подозрением на гнойно-деструктивный пиелонефрит, была выполнена РКТ с контрастированием, подтвердившая диагноз.

Результаты исследования и их обсуждение

Наш опыт позволяет сделать вывод о необходимости выполнения экстренной РКТ с контрастом при любых признаках гнойно-воспалительных процессов в забрюшинном пространстве.

Гнойно-деструктивный пиелонефрит часто становится причиной развития уросепсиса и может быть причиной нефрэктомии, которая проводится с целью санации гнойного очага и сохранения жизни больного. Возможность неблагоприятного прогноза заболевания диктует необходимость эффективной и своевременной эмпирической антибактериальной терапии. Проведенные исследования показали высокую клиническую и бактериологическую эффективность карбапенемов при лечении гнойно-деструктивного пиелонефрита. Карбапенемы сохраняют активность в отношении многих штаммов грамотрицательных бактерий, резистентных к цефалоспорином, аминогликозидам и фторхинолонам.

Выводы

Восстановление пассажа мочи и дренирование гнойных очагов должно выполняться сразу при поступлении в стационар и постановки диагноза, до начала антибактериальной терапии. Считаем, что при гнойно-деструктивном пиелонефрите эмпирическую антибиотикотерапию следует начинать с карбапенемов.

ЛИТЕРАТУРА

1. Бешлиев, Д. А. Диагностика и лечение острого пиелонефрита / Д. А. Бешлиев, Л. А. Ходырева // Трудный пациент. — 2007. — № 12–13. — С. 35–37.
2. Лоран, О. Б. Роль урогенитальных инфекций в этиологии цистита и необструктивного пиелонефрита у женщин / О. Б. Лоран, Л. А. Синякова, И. В. Косова // Урология. — 2005. — № 2. — С. 18–25.
3. Урология: клинические рекомендации / под ред. Н. А. Лопаткина. — М.: ГЭОТАР-Медиа, 2007. — 368 с.
4. Лопаткин, Н. А. Антибактериальная терапия острого цистита и пиелонефрита у взрослых / Н. А. Лопаткин, И. И. Дервянко, Л. С. Страчунский // Публикация на сайте НИИ урологии МЗ РФ. — 2003 г.
5. Бондаренко, В. М. Генетические детерминанты патогенности *Escherichia coli*, изолированных из мочи и фекалий детей с различными клиническими вариантами инфекции мочевой системы / В. М. Бондаренко // Журн. микробиол. — 2004. — № 4. — С. 52–60.
6. Анаэробные паразитоценозы мочевыводящих путей как фактор риска развития острого пиелонефрита / П. В. Глыбочко [и др.] // Урология. — 2006. — С. 22–27.

УДК 616.61-003.4-07

ТРУДНОСТИ ДИФФЕРЕНЦИАЛЬНОЙ ДИАГНОСТИКИ У БОЛЬНЫХ С КИСТАМИ ПОЧЕК

Бобоев Р. А., Хамраев О. А., Рустамов У. М., Юлдашев Х. Ж., Турсунов Г. М.

Научный руководитель: к.м.н. Д. И. Садикова

**«Андижанский государственный медицинский институт»
г. Андижан, Республика Узбекистан**

Введение

Кистозные заболевания почек занимают первое место не только по частоте обнаружения, но и по многообразию форм, порой схожих морфологически, но имеющих принципиальные различия в генезе и тактике лечения. Приходится проводить дифференциальный диагноз не только между различными вариантами кист почек, но и с абсцессом, гидронефрозом, паразитарной кистой, туберкулезной каверной, сосудистой аневризмой и другими жидкостными образованиями брюшной полости и забрюшинного пространства. Трудности диагностики кистозных заболеваний почек заключаются, прежде всего, в их бессимптомном клиническом течении, медленном росте, что делает их также схожими с онкологическими процессами. А обширность забрюшинного клетчаточного пространства позволяет достигать им больших объемов.

Материал и методы исследования

За период с 2015–2016 г. в нашем отделении пролечен 278 пациент с кистозными образованиями почек. Из них у 219 выявлены простые кисты, у 17 — множественные, у 10 был диагностирован поликистоз почек в сочетании с поликистозом печени, у 3-х пациентов — мультилокулярные кисты (у 2-х — справа, у 1 — слева) и у 12 больных выявлены парапелвичальные кисты почек, 17 кист оказались непочечного происхождения. Всем пациентам выполнено УЗИ органов брюшной полости и забрюшинного пространства. Данный метод

хорошо зарекомендовал себя в выявлении жидкостных образований. Трудности возникают при исследовании тучных пациентов, что связано поглощением ультразвуковой волны жировой тканью. Затруднена интерпретация результатов УЗИ жидкостных образований проекции почечного синуса и ворот почки, установить точный топический диагноз в этом случае позволяет цветная доплерография. Во всех сомнительных случаях, плюс к вышперечисленным методам мы применяли КТ с внутривенным контрастированием. Во всех трех случаях мультилокулярную кисту мы диагностировали интраоперационно, до операции диагноз звучал, как простая киста почки. Также и в трех наблюдениях больных с кистой хвоста поджелудочной железы, несмотря на сомнения в природе кисты и выполненную до операции КТ, окончательный диагноз был поставлен только во время операции. В одном случае киста нижнего полюса левой почки 2-литровым объемом, занимала всю левую половину живота и вызвала острую кишечную непроходимость.

Вывод

Таким образом, несмотря на применение всего спектра диагностических процедур до операции, непосредственная визуализация кистозного образования во время операции должна рассматриваться как последний этап диагностики, позволяющий правильно выбрать лечебную тактику.

УДК 616.681-007.43-089.168.1:[611.631:612.13]-092.9

ВЛИЯНИЕ НАТЯЖНОЙ ГЕРНИОПЛАСТИКИ ПО БАССИНИ НА СОСТОЯНИЕ ИНТРАТЕСТИКУЛЯРНОГО КРОВОТОКА В ОТДАЛЕННОМ ПОСЛЕОПЕРАЦИОННОМ ПЕРИОДЕ

*Визгалов С. А.¹, Сугоняко Ю. В.², Поплавская Е. А.³,
Новицкая В. С.³, Смотрич С. М.³*

¹Учреждение здравоохранения

«Гродненская областная клиническая больница»,

²Учреждение здравоохранения

«Городская клиническая больница скорой медицинской помощи г. Гродно»,

³Учреждение образования

«Гродненский государственный медицинский университет»

г. Гродно, Республика Беларусь

Введение

Паховое грыжесечение занимает ведущее место в структуре оперативных вмешательств, выполняемых в общехирургическом стационаре [2, 3]. В мире ежегодно производится свыше 1,5 млн вмешательств по поводу грыж брюшной стенки. Из них до 75 % вмешательств приходится на паховое грыжесечение [1]. В Республике Беларусь только в Гродненской области ежегодно выполняется до 1 тыс. оперативных вмешательств по поводу паховых грыж. При этом на натяжные методы герниопластики приходится 53,3 % от всех используемых методов пахового грыжесечения, а грыжесечение по Бассини занимает лидирующее положение [4]. Современная концепция лечения паховых грыж предусматривает использование как натяжных, так и атензионных методов герниопластики. При этом главным критерием оценки эффективности любого метода пахового грыжесечения остается частота рецидивов заболевания. Однако наряду с рецидивом грыжи в послеоперационном периоде может наблюдаться и сдавление элементов семенного канатика, что сопровождается нарушением кровообращения в половой железе. В то же время в доступной литературе не встречается сведений о состоянии интратестикулярного кровотока в отдаленном периоде после операции грыжесечения по методике Бассини.

Цель

Изучить состояние интратестикулярного кровотока через 3 года после паховой герниопластики по методу Бассини.

Материал и методы исследования

Нами изучен интратестикулярный кровоток у 100 пациентов молодого и среднего возраста с наружными паховыми грыжами живота до оперативного лечения и через три года после герниопластики по методике Бассини. Из них: у 50 пациентов имели место косые паховые грыжи (КПГ) и у 50 пациентов — прямые паховые грыжи (ППГ). Всем пациентам накануне операции и через три года после оперативного лечения проводили ультразвуковое сканирование обеих пахово-мошоночных областей. Состояние интратестикулярного кровотока оценивали по максимальной систолической и максимальной диастолической скорости кровотока в артерии паренхимы яичка (см/с) и индексу резистентности (RI). Исследование проводили на аппарате «Sonolain-G60» фирмы Siemens, оснащенного датчиком с длиной волны 5–7,5 МГц в режиме доплеровского картирования. Оценку достоверности изменения численных значений проводили с помощью непараметрической статистики с применением компьютерной программы «Statistica» 6.0 для Windows.

Результаты исследования и их обсуждение

Установлено, что при прямых паховых грыжах гемодинамические показатели интратестикулярного кровотока на стороне грыжевого выпячивания и контралатеральной стороне не имеют существенного различия (таблица 1). При косых паховых грыжах отмечено снижение максимальной систолической и максимальной диастолической скорости кровотока. Выявленные изменения вызваны, вероятнее всего, сдавлением венозного русла семенного канатика грыжевым выпячиванием, которое находится среди его элементов (таблица 1).

Таблица 1 — Гемодинамические показатели в паренхиме яичек у пациентов с паховыми грыжами, Me (IQR)

Исследуемые показатели	Прямые паховые грыжи		Косые паховые грыжи	
	контралатеральная сторона	на стороне грыжевого выпячивания	контралатеральная сторона	на стороне грыжевого выпячивания
V max sist, см/с	7,60 (6,20; 9,50)	6,40 (3,10; 9,30)	6,95 (5,40; 10,00)	4,65 (3,90; 8,00)
V max diast, см/с	3,00 (2,80; 3,30)	2,30 (1,50; 3,00)	2,25 (1,95; 3,50)	1,60 (1,50; 2,80)
RI	0,61 (0,57; 0,64)	0,64 (0,59; 0,66)	0,68 (0,61; 0,70)	0,66 (0,62; 0,70)

В отдаленном периоде у пациентов с прямыми паховыми грыжами, после герниопластики по методу Бассини, наблюдается увеличение максимальной систолической скорости кровотока, что свидетельствует о компрессии элементов семенного канатика в области наружного пахового кольца (таблица 2). У пациентов с косыми паховыми грыжами показатель максимальной систолической скорости кровотока практически не отличается от такового на контралатеральной стороне. Следует отметить увеличение максимальной систолической скорости кровотока на стороне оперативного вмешательства с 4,65 см/с до 7,00 см/с ($Z = -1,65$, $p = 0,09$), а максимальной диастолической — с 1,65 см/с до 3,00 см/с ($Z = -2,39$, $p = 0,01$) (таблица 2). На наш взгляд, данные изменения вызваны устранением сдавления венозного русла семенного канатика грыжевым выпячиванием.

Таблица 2 — Гемодинамические показатели в паренхиме яичек у пациентов через 3 года после герниопластики по методу Бассини, Me (IQR)

Исследуемые показатели	Прямые паховые грыжи		Косые паховые грыжи	
	контралатеральная сторона	на стороне грыжевого выпячивания	контралатеральная сторона	на стороне грыжевого выпячивания
V max sist, см/с	7,50 (5,88; 8,00)	8,00 (6,62; 11,00)	7,00 (5,00; 8,00)	7,00 (5,90; 9,00)
V max diast, см/с	3,25 (2,20; 4,00)	2,57 (2,00; 3,00)	2,50 (2,00; 4,00)	3,00 (2,00; 3,00)
RI	0,50 (0,48; 0,62)	0,64 (0,60; 0,70)	0,59 (0,50; 0,66)	0,60 (0,55; 0,66)

Выводы

При прямых паховых грыжах, в отдаленном периоде, после грыжесечения по Бассини наблюдаются изменения гемодинамических показателей в паренхиме яичка, свидетельствующие о наличии компрессии элементов семенного канатика в области наружного пахового кольца.

ЛИТЕРАТУРА

1. Визгалов, С. А. Паховые грыжи: современные аспекты этиопатогенеза и лечения / С. А. Визгалов, С. М. Смотрин // Журнал ГрГМУ. — 2010. — № 4. — С. 17–22.
2. Назарьянц, Ю. А. Способ лечения паховых грыж / Ю. А. Назарьянц, С. И. Петрушко // Современные проблемы науки и образования. — 2016. — № 6. — С. 123–129.
3. Нестеренко, Ю. А. Выбор метода пластики пахового канала при плановых операциях / Ю. А. Нестеренко, С. А. Сайбулаев // Хирургия. — 2008. — № 12. — С. 35–39.
4. Смотрин, С. М. Хирургическое лечение паховых грыж в Гродненском регионе / С. М. Смотрин, С. А. Визгалов // Актуальные проблемы медицины: материалы итоговой научно-практической конференции (25–26 января 2018 г.) [Электронный ресурс] / отв. ред. В. А. Снежицкий. — Гродно: ГрГМУ, 2018. — С. 702–704.

УДК 616.617-003.7-089

РЕТРОПЕРИТОНЕОСКОПИЧЕСКОЕ УДАЛЕНИЕ КАМНЕЙ МОЧЕТОЧНИКА**Волковыцкий А. Г.**

**Учреждение здравоохранения
«Брестская областная больница»
г. Брест, Республика Беларусь**

В связи с ростом продолжительности жизни увеличивается число больных с сопутствующими заболеваниями, у которых нежелательно выполнение открытых операций из-за возможности развития осложнений как в ходе самой операции, так и в раннем послеоперационном периоде. Количество больных пожилого возраста постепенно возрастает. К 2030 г. лица старше 60 лет составят 35 % всего населения, а в стационарах их будет более 50 %. Социально-экономическая перспектива сохранения не только жизни, но и работоспособности достаточно большой по численности группы населения совершенно отчетлива. Все это диктует необходимость разработки альтернативных методов хирургического лечения, в основе которых лежит использование новых достижений науки и техники. В последние два десятилетия в оперативном лечении урологических больных широкое применение получили лапароскопические операции. В этой связи в оперативной урологии появилось новое направление, которое принято называть урологической лапароскопической хирургией.

При выполнении лапароскопических операций хирург вводит инструменты через живот, вскрывает брюшину, затем попадает в забрюшинное пространство. При этом с одной стороны имеется риск повреждения органов брюшной полости, с другой — попадание мочи в брюшную полость. Ретроперитонеоскопическая хирургия — это относительно молодое направление современной урологии. При этом все инструменты вводятся через поясничную область непосредственно в забрюшинное пространство, минуя брюшную полость. По этой причине, проблем со стороны органов брюшной полости не возникает. Несмотря на то, что наибольшее распространение ретроперитонеоскопическая хирургия получила за последние десятилетия, ее история началась в 60-е гг. В 1969 г. Bartel впервые сообщил об эндоскопической визуализации лоханки с помощью медиастиноскопа. В 1974 г. Wittmoser выполнил ретроперитонеоскопическую эндоскопическую поясничную симпатэктомию. Техника была названа «люмбоскопия». Впервые ретроперитонеальную лапароскопию, используя лапароскоп и инсуффляцию газа в забрюшинное пространство, применял в 1979 г. Wickham, для удаления камней мочеточника. Однако дальнейшие попытки ретроперитонеальной лапароскопии Wickham and Miller (1983 г.) не увенчались успехом из-за не способности ими создания адекватного рабочего пространства. В 1991 г. Clayman сообщил о первой лапароскопической нефрэктомии. После этого интерес к лапароскопической хирургии органов забрюшинного пространства значительно возрос. Clayman и соавт. также впервые выполнили ретроперитонеальную нефрэктомию, однако в последующем они переходили на лапароскопический метод, считая ретроперитонеоскопический не удобным.

Прогресс в применении ретроперитонеоскопического метода был достигнут после реализации идеи о создании рабочего пространства в забрюшинном пространстве. После сообщения Gaug в 1992 г. о баллонной диссекции тканей забрюшинного пространства и создании

рабочего пространства до инфуляции газа за год в мировой литературе появились дюжина сообщений о ретроперитонеоскопии. В наши дни ретроперитонеоскопическая хирургия уже не является экспериментальной. Она прочно вошла в арсенал современной медицины, и представляет собой наиболее прогрессивное ее направление.

Эндовидеохирургические операции, все шире внедряемые в урологическую практику, лишены таких недостатков открытых операций, как широкий и травматичный доступ, длительная госпитализация и временная нетрудоспособность пациентов. Новые эндоскопические технологии позволили совместить радикальность и минимальную инвазивность при выполнении оперативных вмешательств. На сегодняшний день трудно не перечислить операции в урологии, которые не выполнялись бы этим способом:

- нефрэктомия;
- адреналэктомия;
- иссечение кист почек;
- геминефрэктомия;
- пиелопластика;
- тазовая лимфаденэктомия;
- кольпосуспензия;
- радикальная простатэктомия;
- уретеролитотомия и др.

В урологическом отделении Бресткой областной больницы выполнено ретроперитонеальное удаление камней мочеточника троим пациентам. Возраст от 41 до 62 лет, справа камни локализовались в в/3 мочеточника у двух пациентов, слева в с/3-у одного. Размер конкрементов от 1,5 до 2 см в диаметре. Операции выполнены под эндотрахеальным наркозом. Предварительно выполнялась катетеризация или стентирование мочеточника на стороне поражения. Полость в забрюшинном пространстве создавалась с использованием катетера Фолея № 22 с закрепленным на дистальном конце указательным пальцем от перчатки № 8. Первый троакар вводился по задней подмышечной линии на середине расстояния между гребнем подвздошной кости и 12-м ребром. Продолжительность оперативного вмешательства в среднем 1 ч 35 мин, осложнений не было, больные в удовлетворительном состоянии выписаны на амбулаторное лечение. Стент удален через 1 месяц.

Таким образом, наш первый опыт использования ретроперитонеоскопической техники в урологии при удалении конкрементов мочеточника демонстрирует высокую эффективность данного метода лечения, отсутствие серьезных осложнений, минимальную травматичность операций, существенное сокращение времени пребывания больных в стационаре и как следствие значительно более быстрое по сравнению с аналогичными открытыми операциями восстановление их трудоспособности.

УДК 616.61-005.1

ОСТАНОВКА РЕНАЛЬНОГО КРОВОТЕЧЕНИЯ МЕТОДОМ ЭМБОЛИЗАЦИИ ПОЧЕЧНЫХ АРТЕРИЙ, ПРИ УРОЛОГИЧЕСКОЙ ПАТОЛОГИИ ПОЧЕК

Доников И. Г.¹, Симченко Н. И.²

¹Учреждение здравоохранения

«Гомельская областная клиническая больница»,

²Учреждение образования

«Гомельский государственный медицинский университет»

г. Гомель, Республика Беларусь

Введение

Рентгенэндоваскулярная хирургия (РЭВХ) — это новое перспективное направление клинической медицины. Сущность ее заключается в проведении внутрисосудистых чрезка-

тетерных диагностических исследований и лечебных манипуляций под рентгеновским контролем. Хотя РЭВХ является паллиативным методом, т. к. не устраняет причину заболевания, тем не менее, она, несомненно, заслуживает признание. С помощью методов РЭВХ удается, с одной стороны прервать или ограничить кровоток по сосуду путем эмболизации или тромбирования, с другой — восстановить просвет стенозированных или окклюзированных сосудов путем дилатации или реканализации или экстракции тромболитического материала.

Эмболизация почечных артерий (ЭПА) — это малоинвазивное хирургическое вмешательство, основанное на введении в сосуд через катетер специального эмболизирующего материала, временно либо постоянно купирующего просвет сосуда [3].

Различают временную (с помощью фармпрепаратов, баллонов) и настоящую окклюзию сосудов. Существуют методики дистальной (когда с помощью эмболов закрывается просвет мелких сосудов), проксимальной (когда с помощью спиралей Гиантурко добиваются тотальной окклюзии магистральной почечной артерии) и сочетанной окклюзии почечной артерии (когда используются обе перечисленные методики).

Выделяют также селективную и суперселективную эмболизацию. При селективной эмболизации достигается полное прекращение кровоснабжения почки и прекращается почечная функция (Ginat D. T. et al., 2009). В результате суперселективной эмболизации прекращается кровоснабжение части почки с сохранением или минимальным нарушением почечной функции.

Метод используется для остановки кровотечения после резекции почки (7–14 сутки), контактной нефрولاпаксии (2–13 сутки), самопроизвольном разрыве ангиомиолипомы почки, перекрытию патологических артериовенозных соустьев (шунтов), закрытия аневризм сосудов, функционального выключения или снижения патологической функции органа (функциональному выключению почки при хронической почечной недостаточности, сопровождающейся гипертензией и альбуминурией), перед трансплантацией почки, а также проводится эмболизация приводящих артерий с целью искусственной ишемизации новообразования с целью замедления роста опухоли и повышения иммунологической активности организма при неоперабельности опухоли почки, ишемизация тканей для уменьшения операционной кровопотери, повышения радикальности и эффективности хирургического вмешательства [2, 3].

Клиницистам довольно часто приходится сталкиваться с геморрагическими осложнениями, возникающими после открытых органосохраняющих и эндоскопических пособий на почках. Повреждение паренхиматозных сосудов (артериальных и венозных) приводит к образованию артерио-венозных фистул (соустьев), проявлением которых является гематурия длительного, а зачастую профузного, угрожающего жизни больного, характера. В тех клинических ситуациях, когда консервативная терапия неэффективна, необходимо оперативное лечение в объеме резекции почки, или даже нефрэктомии. Существующие рентген-эндоваскулярные методы диагностики путем селективной и суперселективной ангиографии позволяют выявить источник кровотечения и сразу же произвести редукцию патологического кровотока с максимальным органосохраняющим эффектом.

В клинической практике метод селективной ЭПА при ПКР был впервые проведен профессором L. E. Almgard в 1973 г. для купирования гематурии. В качестве эмболизирующего материала использовалась гомогенизированная аутомышца.

Первая зафиксированная суперселективная ЭПА с целью контроля кровотечения после перкутанной нефролитотрипсии датируется 1973 г. и была с эффектом выполнена Bookstein и соавт. с использованием аутогемосгустка.

Цель

Оценить эффективность ЭПА у пациентов с различной патологией почек, сопровождающейся гематурией в урологическом отделении УГОКБ.

Материалы и методы

В урологическом отделении за 2016 г. и 6 месяцев 2017 г. выполнено 6 ЭПА при гематурии различного генеза, а также 1 селективная и 5 суперселективных ЭПА.

Результаты исследования и их обсуждение

Эмболизация почечных артерий получила широкое распространение в онкологии с целью искусственной ишемизации новообразования с целью замедления роста опухоли и по-

вышения иммунологической активности организма при неоперабельности опухоли почки, ишемизация тканей для уменьшения операционной кровопотери, повышения радикальности и эффективности хирургического вмешательства.

В нашей практике ЭПА применяется с целью остановки гематурии различного генеза.

Далее приведены клинические примеры.

Пациентка К., 50 лет с диагнозом: ВАМП. Поликистоз почек ХБП 5, программный гемодиализ, в течение трех месяцев отмечала макрогематурию с падением уровня Hb до 65 г/л. Гемостатическая терапия и гемотрансфузии давали кратковременный эффект. При цистоскопии отмечено интенсивное выделение крови из левого устья. На УЗИ обе почки представлены конгломератом кист, паренхима не дифференцируется, отмечаются признаки кровоизлияния в кисты левой почки. В связи с тяжестью состояния больной решено выполнить ЭПА. Пациентке выполнена селективная эмболизация почечной артерии с помощью петли Гиантурко и гемостатической губки. После ЭПА гематурия прекратилась. При контрольной цистоскопии через 3 месяца моча из левого устья не поступала. Однако через 4 месяца после эмболизации у пациентки вновь развилось кровотечение из левой почки. С целью определения дальнейшей тактики лечения пациентке выполнена контрольная ангиография. На ангиографии выявлена реканализация почечной артерии, хотя просвет артерии был на 48 % меньше, чем при первичном исследовании. Так как состояние пациентки было стабильным, а риск реканализации после повторной ЭПА на фоне гепаринизации оставался высоким, принято решение о выполнении нефрэктомии слева. Во время операции кровопотеря не превышала допустимую, на 4 сутки больная была переведена в отделение гемодиализа для дальнейшего лечения.

Пациент П., 58 лет. После выполненной перкутанной контактной нефролапаксии отмечалась макрогематурия с развитием тампонады лоханки. Проводимая в течение 1 месяца гемостатическая терапия на амбулаторном и стационарном этапах выраженного эффекта не оказывали. При обследовании (УЗИ и КТ с контрастным усилением) выявлено наличие сгустков крови в лоханке и нижней чашечке почки. Учитывая то, что нефролапаксия выполнялась через нижнюю чашечку и локализацию сгустков крови в ней, сделано предположение о нахождении источника кровотечения в этой области. При ангиографии в области нижней чашечки выявлена аневризматическое расширение, которое и послужило источником кровотечения. Была выполнена суперселективная эмболизация. В последующем гематурия купировалась. На фоне инфузионной терапии лоханка и нижняя чашечка освободились от сгустков крови.

Пациентка Б., 23 лет. Переведена из отделения терапии в связи с сохраняющейся макрогематурией с падением уровня гемоглобина до 90 г/л. В ходе проведенного обследования в отделении терапии исключена нефрологическая патология. По данным КТ с контрастированием выявлено наличие сгустка крови в нижней чашечке правой почки. Решено было выполнить суперселективную эмболизацию почечных артерий. После выполненной процедуры гематурия прекратилась.

Пациентка М., 46 лет. Диагноз: Ангиомиолипома слева. Макрогематурия. Выполнена суперселективная ЭПА. После эмболизации кровотечение прекратилось, что позволило избежать открытой операции и возможной нефрэктомии. Пациентка на 3 сутки выписана из стационара. В течение 6 месяцев после ЭПА эпизодов гематурии не отмечено. Для пациентов с ангиомиолипмой ЭПА — это наиболее безопасный метод, его эффективность составляет около 90 %.

Осложнений в процессе операции и в послеоперационном периоде не отмечено. Суперселективные ЭПА могут быть широко использованы в устранении послеоперационных осложнений и остановке кровотечений при ВАМП и доброкачественных образованиях в почке, снижая необходимость открытых повторных оперативных вмешательств и органонуносящих операций. Реканализация почечной артерии через 4 месяца после селективной ЭПА у пациентки с ХБП связана с тем, что она находится на программном гемодиализе, в ходе которого пациентке вводилось по 5000 ЕД гепарина, что послужило причиной лизиса эмболизирующего компонента (гемостатическая губка).

При возникновении ятрогенного почечного кровотечения в послеоперационном периоде, связанного с формированием артерио-венозных фистул, неотложная ангиография позво-

ляет определить источник кровотечения и путем эмболизации поврежденных сосудов успешно бороться с этим грозным осложнением, давая органосохраняющий эффект.

Выводы

1. ЭПА является щадящим методом лечения и практически не имеет противопоказаний.
2. ЭПА может быть широко использована в устранении послеоперационных кровотечений и остановке кровотечений при ВАМП и доброкачественных образованиях в почке, снижая необходимость открытых повторных оперативных вмешательств и органонуносящих операций.
3. У пациентов, принимающих антикоагулянтную терапию, может наблюдаться ускоренный лизис эмбола и реканализация сосуда. В случае повторного кровотечения необходимо выполнить ангиографию для решения вопроса о повторной ЭПА с другим эмболизирующим материалом или органонуносящей операции.
4. ЭПА может быть использована для остановки кровотечения и профилактики кровопотери во время оперативного вмешательства, при различных аномалиях почек особенно у лиц, находящихся на гемодиализе.
5. Учитывая гепаринизацию, проводимую во время сеансов гемодиализа и связанный с этим риск реканализации сосудов, рекомендуется выполнение этим больным нефрэктомии не позднее 3 месяцев после ЭПА. Однако, использование современных эмболизирующих материалов, в большинстве случаев может позволить избежать операции у этих больных, при отказе от нефрэктомии.

ЛИТЕРАТУРА

1. *Аляев, Ю. Г.* Локализованный и местно-распространенный рак почки: нефрэктомия или резекция? / Ю. Г. Аляев, А. А. Крапивин // Онкоурология. — 2005. — № 1. — С. 10–15.
2. *Кукушкин, А. В.* Лечение новообразований почек с применением артериокапиллярной эмболизации: автореф. дис. ... д-ра мед. наук / А. В. Кукушкин. — М., 1989.
3. *Рабкин, И. Х.* Рентгеноэндоваскулярная хирургия: рук-во для врачей / И. Х. Рабкин, А. Л. Матевосов, Л. Н. Готман. — М.: Медицина, 1987. — 416 с.

УДК 616.61-007-089-053.2

ЛАПАРОСКОПИЧЕСКАЯ РЕИМПЛАНТАЦИЯ МОЧЕТОЧНИКА ПРИ ЛЕЧЕНИИ МЕГАУРЕТЕРА У ДЕТЕЙ

Дубров В. И.^{1,2}, Скобеюс И. А.², Шкутов А. О.¹, Бондаренко С. Г.³

¹Учреждение здравоохранения

«2-я городская детская клиническая больница»,

²Учреждение образования

«Белорусский государственный медицинский университет»

г. Минск, Республика Беларусь

³Государственное учреждение здравоохранения

«Клиническая больница скорой медицинской помощи № 7»

г. Волгоград, Российская Федерация

Введение

Мегауретер является одной из наиболее часто встречающихся врожденной аномалией верхних мочевых путей у детей, которая может приводить к развитию почечной недостаточности. Золотым стандартом хирургического лечения мегауретера у детей является открытая реимплантация мочеточника в мочевой пузырь или уретероцистонеоанастомоз [1]. Серьезным недостатком всех полостных операций при мегауретере является их высокая травматичность. В последнее время разработаны малоинвазивные лапароскопические методы лечения мегауретера, однако они являются технически сложными и поэтому применяются только у небольшой части детей [2]. Мы сообщаем о нашем опыте применения лапароскопического экстравезикального уретероцистонеоанастомоза по оригинальной методике при одностороннем первичном рефлюксирующем или обструктивном мегауретере у детей.

Цель

Улучшить результаты хирургического лечения мегауретера у детей.

Материал и методы исследования

В период с января 2015 г. по июнь 2017 г. 30 детям с первичным мегауретером из них 22 (73,3 %) с обструктивным и 8 (26,7 %) — с рефлюксирующим была выполнена односторонняя лапароскопическая экстравезикальная поперечная реимплантация мочеточника. Средний возраст пациентов составил $26,3 \pm 18,4$ месяцев (от 8 месяцев до 7 лет), мальчиков было 23 (76,7 %), девочек — 7 (23,3 %). Нейрогенный мочевой пузырь, задние уретральные клапаны, а также перенесенные открытые или лапароскопические операции на мочевом пузыре были критериями исключения. Контрольное обследование, включающее ультразвуковое исследование, микционную цистоуретрографию и динамическую нефросцинтиграфию выполнялось через 6 месяцев после вмешательства. Хорошим результатом считалось отсутствие пузырно-мочеточникового рефлюкса, положительная динамика дилатации лоханки и мочеточника.

Хирургическая техника. В брюшную полость устанавливались 3 лапароскопических троакара для эндоскопа и инструментов. Вскрывалась брюшина и выделялся мочеточник в нижней трети до юкставезикального отдела. Мочеточник отсекался от мочевого пузыря, культи прошивалась и перевязывалась. Если диаметр мочеточника составлял более 2 см, то выполнялось моделирование (обуживание) его дистального отдела методом гофрирования. В поперечном направлении на задней стенке мочевого пузыря вскрывалась брюшина и производилось рассечение детрузора до слизистой оболочки мочевого пузыря. В противоположном от мочеточника углу раны детрузора вскрывалась слизистая оболочка мочевого пузыря и выполнялся уретероцистонеоанастомоз. Мочеточник укладывался на слизистую оболочку мочевого пузыря, над ним и над анастомозом ушивался рассеченный детрузор. Дополнительно мочеточник фиксировался к детрузору на входе в сформированный подслизистый тоннель. Ушивалась брюшина над мочевым пузырем, в брюшную полость устанавливался дренаж. Мочевой пузырь дренировался уретральным катетером.

Результаты исследования и их обсуждение

У всех пациентов операция была выполнена лапароскопически без конверсии в открытое вмешательство. Средняя продолжительность вмешательства составила $143,9 \pm 29,1$ минут (120–210 минут). Моделирование мочеточника выполнено у 12 (40 %) детей. Серьезных интраоперационных осложнений не наблюдалось. Кровопотеря во время всех операций была незначительной. Ни у кого из пациентов не отмечено ранних послеоперационных осложнений.

Отдаленные результаты прослежены у всех пациентов за период не менее 6 месяцев. Общая эффективность применения лапароскопической реимплантации мочеточника составила 90 %. Обструкция мочеточника с сохранением выраженного уретерогидронефроза выявлена у 1 (3,3 %) пациента. У всех остальных детей по результатам ультразвукового и радионуклидного исследований отмечено значительное уменьшение дилатации собирательной системы почки и мочеточника. При проведении цистоскопии у ребенка с рецидивом обструкции обнаружено, что имеется рубцовое сужение устья мочеточника. После выполнения эндоскопического трансуретрального рассечения устья степень уретерогидронефроза уменьшилась.

Пузырно-мочеточниковый рефлюкс II и III степени по результатам контрольной микционной цистоуретрографии был выявлен у 2 (6,7 %) пациентов, из них у 1 ребенка был отмечен эпизод обострения пиелонефрита. Для лечения рефлюкса обоим детям была выполнена эндоскопическая коррекция объемобразующим препаратом. В обоих случаях получено полное разрешение рефлюкса. Все описанные отдаленные осложнения наблюдались у пациентов, которым интраоперационно выполнялось обуживание мочеточника.

По данным различных авторов эффективность открытой реимплантации мочеточника при мегауретере составляет от 85 до 95 % [1, 3]. Наиболее частыми отдаленными осложнениями являются пузырно-мочеточниковый рефлюкс и стеноз соустья. В течение последнего десятилетия начали широко применяться лапароскопические операции при лечении урологических аномалий у детей. По сравнению с открытой хирургией, при сопоставимой эффективности лапароскопический подход позволяет значительно уменьшить травматичность опе-

рации и сократить длительность госпитализации. Однако лапароскопическая реимплантация мочеточника является сложным медицинским вмешательством, в связи с чем операция не получила широкого распространения, в литературе имеются единичные сообщения об использовании лапароскопии при лечении мегауретера у детей.

В лапароскопическом лечении мегауретера, как и в открытой хирургии, существует два различных подхода: экстравезикальный и внутривезикальный. Везикоскопическая реимплантация мочеточника при мегауретере впервые описана в 2006 г. [4]. Авторы сообщили о результатах трансвезикальных реимплантаций у 32 детей. Из этих пациентов 5 детей имели первичный обструктивный мегауретер, 27 — пузырно-мочеточниковый рефлюкс. Осложнения наблюдались у 6 пациентов (у 4 — мочевого затек и у 2 — стеноз уретероцистонеоанастомоза). Авторы отметили, что внутривезикальная реимплантация у пациентов в возрасте младше 2 лет является технически очень сложной и сопряжена с более высоким риском осложнений в связи с небольшой емкостью мочевого пузыря.

В 2006 г. M. S. Ansari с соавт. представили 3 случая лапароскопической экстравезикальной реимплантации мочеточника с экстракорпоральным моделированием мочеточника при мегауретере у взрослых. У всех пациентов получен хороший отдаленный результат в виде устранения обструкции и отсутствия пузырно-мочеточникового рефлюкса [5]. Отмечено, что трансперитонеальный доступ обеспечивает большее оперативное пространство для реимплантации и не ограничивает манипуляции полостью мочевого пузыря. В другом исследовании лапароскопическая экстравезикальная реимплантация мочеточника проведена у шести пациентов с обструктивным мегауретером, трое из которых были детьми. Во всех случаях применялось обуживание мочеточника, для антирефлюксной защиты формировался вертикально ориентированный подслизистый тоннель на переднебоковой стенке мочевого пузыря. После операции пузырно-мочеточниковый рефлюкс был диагностирован у 2 (33,3 %) пациентов [6]. M. Lopez с соавт. описали методику экстравезикальной реимплантации мочеточника при мегауретере у детей с вертикально ориентированным подслизистым тоннелем на заднебоковой стенке мочевого пузыря по принципу операции Lich- Gregoir [2]. Из 7 прооперированных пациентов пузырно-мочеточниковый рефлюкс развился у 1 (14,2 %) ребенка.

В нашем исследовании мы создавали подслизистый тоннель на задней стенке мочевого пузыря в поперечном направлении. По нашему мнению, поперечная ориентация позволяет формировать более длинный тоннель, по сравнению с продольным направлением. Длина поперечно ориентированного тоннеля может составлять от 5 до 8 см в зависимости от возраста ребенка, что позволяет избежать обуживания мочеточника в большинстве случаев. В то же время при диаметре мочеточника более 2 см мы применяли его моделирование методом поперечного гофрирования, который имеет доказанную эффективность в открытой хирургии [7]. При этом отдаленные осложнения в виде пузырно-мочеточниковый рефлюкса и рецидива обструкции мы получили только у тех пациентов, которым интраоперационно проводилось моделирование мочеточника.

Выводы

Лапароскопическая экстравезикальная поперечная реимплантация мочеточника у детей с врожденным мегауретером является эффективной процедурой с результативностью, сопоставимой с открытыми вмешательствами. Формирование поперечно ориентированного подслизистого тоннеля позволяет создать антирефлюксную защиту у большинства пациентов без применения моделирования мочеточника. Мы можем рекомендовать описанный метод для малоинвазивного лечения одностороннего мегауретера у детей. Однако проведение дальнейших исследований позволит достоверно оценить эффективность предложенной методики.

ЛИТЕРАТУРА

1. Оптимизация диагностической и лечебной тактики при первичном мегауретере у детей / Е. И. Юшко [и др.] // Урология. — 2007. — № 3. — С. 81–87.
2. Laparoscopic-assisted extravesical ureteral reimplantation and extracorporeal ureteral tapering repair for primary obstructive megaureter in children / M. Lopez [et al.] // J. Laparoend. Adv. Surg. Techn. — 2017. — Vol. 27, № 8. — P. 851–857.
3. Intravesical ureteric reimplantation for primary obstructed megaureter in infants under 1 year of age / E. Jude [et al.] // J. Pediatr. Urol. — 2017. — Vol. 13, № 1. — P. 4.

4. Initial experience with laparoscopic transvesical ureteral reimplantation at the Children's Hospital of Philadelphia / A. Kutikov [et al.] // J. Urol. — 2006. — Vol. 176, № 5. — P. 2222–2225.
5. Laparoscopic ureteral reimplantation with extracorporeal tailoring for megaureter: A simple technical nuance / M. S. Ansari [et al.] // J. Urol. — 2006. — Vol. 176, № 6, pt. 1. — P. 2640–2642.
6. Intracorporeal tapering of the ureter for distal ureteral stricture before laparoscopic ureteral reimplantation / A. Nouralizadeh [et al.] // Urol. J. — 2010. — Vol. 7, № 7. — P. 238–242.
7. Long-term outcome analysis of Starr plication for primary obstructive megaureters / P. C. Fretz [et al.] // J. Urol. — 2004. — Vol. 172, № 2. — P. 703–705.

УДК 616.61-007-089-053.2

СРАВНЕНИЕ РЕЗУЛЬТАТОВ МОДИФИЦИРОВАННОЙ И ТРАДИЦИОННОЙ ЛАПАРОСКОПИЧЕСКОЙ ЭКСТРАВЕЗИКАЛЬНОЙ АНТИРЕФЛЮКСНОЙ ОПЕРАЦИИ У ДЕТЕЙ

Дубров В. И.^{1,2}, Шкутов А. О.¹, Кобяк А. О.¹, Скобеюс И. А.², Бондаренко С. Г.³

¹Учреждение здравоохранения

«2-я городская детская клиническая больница»,

²Учреждение образования

«Белорусский государственный медицинский университет»

г. Минск, Республика Беларусь,

³Государственное учреждение здравоохранения

«Клиническая больница скорой медицинской помощи № 7»

г. Волгоград, Российская Федерация

Введение

Пузырно-мочеточниковый рефлюкс (ПМР) характеризуется ретроградным забросом мочи из мочевого пузыря в мочеточник и полостную систему почки, что приводит к развитию инфекции мочевых путей и повреждению паренхимы почек.

Открытая экстравезикальная антирефлюксная операция была описана двумя различными хирургами R. Jr. Lich и W. Gregoir более 50 лет назад [1, 2]. Преимущества экстравезикального подхода по сравнению с внутривезикальными методами заключаются в снижении послеоперационного дискомфорта, отсутствии гематурии и более короткой послеоперационной госпитализации [3]. В 1987 г. M. R. Zaontz описал модификацию внепузырной операции, заключающуюся в дистальном продвижении мочеточника и его фиксации [4]. Это позволило повысить результативность методики, но возросла частота послеоперационных осложнений. В последние годы лапароскопическая экстравезикальная антирефлюксная операция начала широко применяться при лечении ПМР у детей [5–10]. В опубликованных исследованиях результативность операции составила от 72 до 100 %. Мы предположили, что дистальная фиксация мочеточника и погружение устья в мочевой пузырь без рассечения детрузора дистальнее уретерovesикального соустья могут улучшить результаты лечения и разработали способ, который может быть использован при лапароскопическом подходе.

Цель

Улучшить результаты применения лапароскопической экстравезикальной антирефлюксной операции при лечении ПМР у детей.

Материал и методы исследования

В период с августа 2015 г. по июнь 2017 г. 92 пациентам (38 мальчиков и 54 девочки) выполнена односторонняя лапароскопическая экстравезикальная антирефлюксная операция. Средний возраст пациентов составил $42,4 \pm 36,3$ месяцев (от 6 месяцев до 15 лет). Основную группу составили 48 пациентов, которым была выполнена односторонняя модифицированная лапароскопическая экстравезикальная операция с фиксацией мочеточника. В контрольную группу были включены 44 ребенка, перенесших хирургическое вмешательство по стандартной методике.

В исследование были включены дети с ПМР III–V степени, в соответствии с классификацией Международного комитета по изучению рефлюкса. Нейрогенный мочевой пузырь,

задние уретральные клапаны, перенесенные открытые или лапароскопические операции на мочевом пузыре, были критериями исключения.

При выполнении лапароскопического вмешательства по стандартной методике последовательность действий соответствовала классической открытой операции Лича-Грегуара. При использовании модифицированного способа операции детрузор рассекался только до проксимального угла уретерovesикального соустья. Латеральное и дистальное устья мочеточника детрузоротомия не проводилась. При формировании подслизистого тоннеля дистальный шов накладывался в виде полукикета, с прошиванием детрузора в зоне боковых стенок разреза и дистальное устье мочеточника. Таким способом устье мочеточника фиксировалось к зоне мочепузырного треугольника и погружалось в полость мочевого пузыря. В остальном ход операции не отличался от стандартного метода.

В обеих группах сравнивались характеристики пациентов, длительность операций, периоперационные осложнения и отдаленные результаты лечения. Всем пациентам, перенесшим лапароскопическую операцию, были выполнены контрольные ультразвуковое исследование и микционная цистоуретрография через 6 месяцев после вмешательства. Успешным результатом считалось полное разрешение ПМР, отсутствие или положительная динамика дилатации лоханки и мочеточника.

Результаты исследования и их обсуждение

Все операции были выполнены лапароскопически. Средняя продолжительность операции без учета времени цистоскопии составила в группе стандартной методики $107,5 \pm 32,2$ минут, в группе с фиксацией мочеточника $88,3 \pm 29,4$ минуты ($p = 0,046$). Серьезных интраоперационных осложнений не было в обеих группах. Нарушение мочеиспускания в послеоперационном периоде отмечено у 2 (4,5 %) детей в группе, где применялась стандартная методика, в этих случаях проводилась продленная катетеризация мочевого пузыря уретральным катетером ($p = 0,48$). Фебрильная инфекция мочевых путей отмечена только у 1 (2,1 %) ребенка в группе, где выполнялась операция с фиксацией мочеточника. В обеих группах пациентов не было таких осложнений как значительная гематурия, подтекание мочи и обструкция мочеточника.

Общая эффективность применения лапароскопической антирефлюксной экстравезикальной операции составила 90,2 %. Рецидив ПМР по результатам контрольной микционной цистоуретрографии был выявлен у 8 пациентов группы стандартной операции (18,2 %) и не был диагностирован в группе с фиксацией мочеточника ($p < 0,01$). Сохранение мегауретера с полным разрешением рефлюкса наблюдалось только у 1 (2,1 %) ребенка с ПМР V степени в группе с фиксацией мочеточника ($p = 0,2$). В последующем ему была выполнена экстравезикальная расчленяющая реимплантация мочеточника. Проведена оценка частоты рецидивов в контрольной группе в зависимости от степени ПМР. Установлено, что рецидив рефлюкса был выявлен при ПМР IV степени у 6 (23,1 %) пациентов и при ПМР V степени у 2 (50 %) детей. Мы не выявили статистически значимых различий в результатах лечения у первичных пациентов и после ранее проведенной эндоскопической коррекции, а также при удвоении мочеточника.

В нашем исследовании общая эффективность лапароскопической экстравезикальной антирефлюксной операции в виде устранения ПМР и отсутствия обструкции мочеточника составила 90,2 %. Полученная нами эффективность соответствует результатам других аналогичных исследований [6–10]. Основным вопросом в этом исследовании заключался в том, сможем ли мы улучшить частоту разрешения ПМР и снизить количество осложнений при лапароскопической экстравезикальной антирефлюксной операции путем дистальной фиксации мочеточника и погружения устья в мочевой пузырь.

Открытая экстравезикальная антирефлюксная операция была описана в 1962 г., однако не смотря на простоту и очевидные преимущества в послеоперационном периоде методика не получила широкого распространения, в первую очередь в связи с высокой частотой рецидивов ПМР. Однако в последующем была предложена модификация операции, что привело к улучшению результатов ее применения [4]. Основным принцип модификации состоял в перемещении устья мочеточника в дистальном направлении и его фиксации к мышечной оболочке мочепузырного треугольника, что позволяет увеличить длину подслизистого тоннеля и предупредить ретракцию мочеточника. По данным самих авторов эффективность операции в плане разрешения ПМР составила 93 %, что считалось хорошим результатом [7]. Наши результаты также по-

казывают, что фиксация мочеточника является приемом, позволяющим повысить частоту разрешения ПМР за счет предупреждения выскальзывания мочеточника из подслизистого тоннеля.

Основной причиной, почему мы отказались от рассечения детрузора дистальнее устья мочеточника и применения приема продвижения мочеточника, является вероятность повреждения веток тазового нервного сплетения и развития нарушений мочеиспускания. Частота дисфункции мочевого пузыря в послеоперационном периоде достигает 20 %, особенно при двусторонней операции [9]. Мы столкнулись с таким осложнением у 2 пациентов после односторонней операции по традиционной методике, при этом при использовании модифицированной техники задержка мочи не отмечена ни в одном случае ($p = 0,48$).

В нашем исследовании было получено полное разрешение ПМР у всех пациентов с рефлюксом III степени в обеих группах. Частота рецидива рефлюкса IV степени в группе, где применялась стандартная методика составила 23,1 %. Худший результат отмечался при коррекции ПМР V степени. Из 9 пациентов, включенных в исследование рецидив ПМР получен у 2 детей, у 1 ребенка развилась обструкция. Таким образом, частота неудовлетворительного результата составила 33,3 %. Мы понимаем, что количество прооперированных пациентов с ПМР V степени недостаточное для статистической оценки, тем не менее не можем рекомендовать применение лапароскопической экстравезикальной операции для лечения данной категории пациентов.

Выводы

Лапароскопическая экстравезикальная антирефлюксная операция является безопасной и эффективной процедурой с результативностью, сопоставимой с открытыми вмешательствами. Дистальная фиксация мочеточника — простой и выполнимый прием при проведении лапароскопической экстравезикальной операции, позволяющий улучшить частоту разрешения ПМР. Однако проведение дальнейших исследований с включением двусторонних операций позволит достоверно оценить эффективность предложенной методики.

ЛИТЕРАТУРА

1. *Gregoir, W.* Congenital vesico-ureteral reflux / W. Gregoir // *Acta Urol Belg.* — 1962. — Vol. 30. — P. 286–300.
2. *Lich, R. Jr.* Ureteral reflux, its significance and correction / R. Jr. Lich, L. W. Howerton, L. A. Davis // *South Med J.* — 1962. — Vol. 55. — P. 633–635.
3. *Palmer, J. S.* Extravesical ureteral reimplantation: an outpatient procedure / J. S. Palmer // *J. Urol.* — 2008. — Vol. 180, Suppl. 4. — P. 1828–1831.
4. Detrusorrhaphy: extravesical ureteral advancement to correct vesicoureteral reflux in children / M. R. Zaontz [et al.] // *J Urol.* — 1987. — Vol. 138 (4 Pt 2). — P. 947–949.
5. *Smith, R. P.* Pediatric robotic extravesical ureteral reimplantation: comparison with open surgery / R. P. Smith, J. L. Oliver, C. A. Peters // *J Urol.* — 2011. — Vol. 185(5). — P. 1876–1881.
6. Ureteral Advancement in Patients Undergoing Laparoscopic Extravesical Ureteral Reimplantation for Treatment of Vesicoureteral Reflux / Y. Kojima [et al.] // *J Urol.* — 2012. — Vol. 188(2). — P. 582–587.
7. *Lopez, M.* Laparoscopic extravesical transperitoneal approach following the Lich-Gregoir technique in the treatment of vesicoureteral reflux in children / M. Lopez, F. Varlet // *J Pediatr Surg.* — 2010. — Vol. 45(4). — P. 806–810.
8. *Gundeti, M. S.* Robot-assisted Laparoscopic Extravesical Ureteral Reimplantation: Technique Modifications Contribute to Optimized Outcomes / M. S. Gundeti, W. R. Boysen, A. Shah // *Eur Urol.* — 2016. — Vol. 70(5). — P. 818–823.
9. *Hendren, W. H.* Reoperation for the failed ureteral reimplantation / W. H. Hendren // *J Urol.* — 1974. — Vol. 111(3). — P. 403–411.
10. Robotassisted laparoscopic extravesical ureteral reimplant: a critical look at surgical outcomes / D. Herz [et al.] // *J Pediatr Urol.* — 2016. — Vol. 12(6). — P. 402-e1–402-e9.
11. *Chalmers, D.* Robotic-assisted laparoscopic extravesical ureteral reimplantation: an initial experience / D. Chalmers, K. Herbst, C. Kim // *J Pediatr Urol.* — 2012. — Vol. 8(3). — P. 268–271.

УДК 616.69-008.6-076:618.177-089.888.11(043)

ПЕРВЫЕ РЕЗУЛЬТАТЫ ТЕСТИКУЛЯРНОЙ БИОПСИИ КАК МЕТОДА ПОЛУЧЕНИЯ СПЕРМАТОЗОИДОВ ДЛЯ ЭКО/ИКСИ У МУЖЧИН С АЗОСПЕРМИЕЙ

Жебендяев А. А.

Учреждение образования

«Витебский государственный медицинский университет»

г. Витебск, Республика Беларусь

Введение

Установлено, что 10–20 % супружеских пар страдают от бесплодия, и приблизительно в половине случаев причиной является мужской фактор [1–4]. Причинами мужского беспло-

дия являются различные патологические состояния: урогенитальные инфекции (6,6–32 %), врожденные аномалии развития (2,1–11,2 %), действие неблагоприятных факторов (2,6–7 %), варикоцеле (12,3–27,4 %), эндокринные нарушения (0,6–10,1 %), сексуальные дисфункции (0,5–2,4 %), иммунологические факторы (3,1–17,5 %), другие врожденные и приобретенные факторы (3–8,5 %), идиопатические причины и генетические факторы (30–75,1 %) [1, 4]. Плохое качество сперматозоидов — это причина не только отсутствия беременности, но и репродуктивных потерь, врожденных аномалий и онкологии у детей, а в основе этого лежат нарушения структуры хроматина сперматозоидов [1, 4]. При повышенной фрагментации ДНК (> 20–30 %) увеличивается вероятность спонтанных абортс и нарушений развития зародыша, как при естественном оплодотворении, так и при внутриматочной инсеминации (ВМИ) и экстракорпоральном оплодотворении (ЭКО) и интродитоплазматической инъекции сперматозоида (ICSI-ИКСИ) [5].

Одним из самых сложных для лечения видов мужского бесплодия является азооспермия (в эякуляте отсутствуют сперматозоиды), частота которого, по данным различных авторов, составляет 5–15 % [6]. Имеется классификация мужского бесплодия по уровню возникновения или расположения патологического процесса, а причины, вызывающие данное осложнение, разделены на претестикулярные, тестикулярные и посттестикулярные [7]. Традиционно большинство исследователей данной проблемы используют классификацию с разделением азооспермии на секреторную (необтурационную или НОА), экскреторную (обтурационную или ОА) и смешанную [8].

Одним из высокоэффективных методов диагностики и возможного лечения (получения сперматозоидов для ИКСИ) азооспермии является тестикулярная биопсия (ТБ), впервые предложенная Charny в 1940 г. и Hotchkiss в 1942 г. Данная операция является единственным объективным способом проведения дифференциальной диагностики между ОА и НОА и применяется с диагностической и лечебной целью в том случае, когда количество и качество сперматозоидов достаточны для их последующего использования в ЭКО/ИКСИ [9].

Важным достижением в развитии репродуктивной медицины стало возникновение и развитие криобиологии, т.е. криоконсервация яйцеклеток, сперматозоидов, эмбрионов и blastocyst. Метод криоконсервации позволяет сохранять половые клетки пациентов на протяжении многих лет, что достигается благодаря тщательной разработке и применению методик замораживания и оттаивания. Такой подход обеспечивает большую эффективность и безопасность в преодолении мужского и женского бесплодия [4].

В настоящее время обследование и лечение пар с бесплодием, а также выполнение по показаниям тестикулярной биопсии и криоконсервации сперматозоидов с последующим использованием его в циклах ЭКО/ИКСИ в полном объеме проводится в Центре Семейного Здоровья (ЦСЗ) «БИНА», г. Витебск.

Цель

Цель данного исследования состояла в оценке эффективности и безопасности методов аспирационной биопсии придатка яичка (международная аббревиатура — PESA) и яичка (TESA), а также открытой биопсии яичка (TESE) для получения сперматозоидов и их последующего использования в циклах ЭКО/ИКСИ.

Задачи

Задачами исследования являются определение частоты азооспермии в структуре мужского бесплодия в г. Витебске и Витебской области по данным ЦСЗ «БИНА» за период 2015–2017 гг., установление причин азооспермии в исследуемой группе, а также оценка результатов ЭКО/ИКСИ с применением биопсии яичка у пациентов с азооспермией.

Материал и методы исследования

Работа выполнена на основании данных, предоставленных ЦСЗ «БИНА» (г. Витебск), который в полном объеме занимается диагностикой и лечением женского и мужского бесплодия.

В период с декабря 2015 по декабрь 2017 гг. на первичный прием в ЦСЗ «БИНА» обратилось 917 пациентов с мужским бесплодием. Из них азооспермия наблюдалась в 53 случаях,

что составило 5,8 %. Установлена структура форм азооспермии: 39 (73,6 %) случаев это НОА, а 14 (26,4 %) случаев это ОА, что соответствует данным других авторов [1–4]. С учетом результатов исследований и пожеланий семьи ТБ были выполнены 13 пациентам с азооспермией (6 пациентов с НОА и 7 пациентов с ОА), которые составили исследуемую группу. У 13 пациентов выполнено всего 33 различных метода биопсии на обоих яичках. У 8 пациентов получены сперматозоиды, пригодные для ЭКО/ИКСИ. У 5 пациентов сперматозоиды, пригодные для ЭКО/ИКСИ при ТБ не были обнаружены и им выполнено оплодотворение яйцеклеток их жен донорскими криоконсервированными сперматозоидами, полученными из криобанков РФ. Из 8 пациентов, у которых получены сперматозоиды, пригодные для ЭКО/ИКСИ, у 6 пациентов сперматозоиды криоконсервированы для последующего использования в программах ЭКО/ИКСИ, а в 2 парах ЭКО/ИКСИ выполнено «свежими» сперматозоидами. Возрастная структура пациентов, которым выполнена ТБ: 25–35 лет — 8 (61,5 %) пациентов, 35–45 лет — 5 (38,5 %) пациентов. Длительность лечения бесплодия в других медицинских учреждениях до обращения в ЦСЗ «БИНА»: до 5 лет — 4 (30,8 %) человека, 5–10 лет — 7 (53,8 %) человек, более 10 лет — 2 (15,4 %) человека. Эти данные свидетельствуют о недостаточной информированности врачей о причинах азооспермии, прогнозе и пределах консервативного лечения при данном типе патозооспермии.

Всем пациентам проведено общее медицинское обследование, исследование мочеполовой системы. Использовали следующие лабораторно-диагностические методы: 2–3 спермограммы, гормональный скрининг (ФСГ/ЛГ, пролактин, эстрадиол, тестостерон, тиреоидные гормоны), обследование на ИППП, серологическая диагностика инфекций (ВИЧ, сифилис, гепатиты В и С), УЗИ органов мошонки, предстательной железы и семенных пузырьков, микродНК-генетическое исследование (кариотип, делеции AZF, CFTR).

Для достижения лучших результатов ЭКО/ИКСИ проводили общую и специальную подготовку пациентов: санацию очагов инфекции, коррекцию варикоцеле, нарушений углеводного и липидного обмена, гормональную стимуляцию сперматогенеза, витаминотерапию, диетотерапию.

В качестве основного и завершающего этапа диагностических и лечебных мероприятий всем 13 пациентам с азооспермией проведено 33 различных метода биопсии: в 6 (18,2 %) случаях — аспирационная биопсия из ткани яичка (международная аббревиатура — TESA), в 11 (33,3 %) случаях аспирационная биопсия из ткани придатка (международная аббревиатура — PESA) и в 16 (48,5 %) случаях — открытая биопсия из ткани яичка (международная аббревиатура — TESE).

Биопсии яичек проводили под в/венной анестезией с использованием пропофола. В некоторых случаях для дополнительной местной анестезии использовали блокаду семенного канатика с 20 мл 1 % раствора лидокаина. Для аспирации использовали иглу 21G типа «butterfly», проколы осуществляли через кожу мошонки в головку придатка (PESA), либо в верхней, средней и нижней трети — для множественной биопсии яичка. При TESE через небольшой разрез кожи мошонки и оболочек яичка брали кусочек ткани 0,5–1,0 см в верхней/средней/нижней частях яичка. Биоптат специальным образом обрабатывался эмбриологом и исследовался с использованием микроскопов Olympus SZX 16 и Olympus IX71.

Для криоконсервации биоптата использовали криопротектор Cryosperm. Существует два варианта криоконсервации: метод медленной заморозки и более новый — витрификация (мгновенная заморозка), который используется в ЦСЗ «БИНА», в результате которой достигается значительно более высокая выживаемость и подвижность сперматозоидов после размораживания [10]. По мере необходимости биоптат подвергали размораживанию и сперматозоиды использовались для проведения ЭКО/ИКСИ. Сперматозоиды обрабатывали средой Origio и помещали в инкубатор для культивации. Для фертилизации использовали специальную микроманипуляционную систему.

Результаты исследования и их обсуждение

Частота азооспермии в структуре мужского бесплодия по данным ЦСЗ «БИНА» составила 5,8 % (53 случая на 917 пациентов, обратившихся на первичный прием с мужским бесплодием). Полученные данные свидетельствуют о достаточно высокой актуальности данной проблемы.

На основании результатов обследования установлена структура форм азооспермии: у 39 (73,6 %) пациентов диагностирована НОА, у 14 (26,4 %) пациентов ОА. Установлены причины ОА: инфекционно-воспалительные у 9 (64,3 %) пациентов, посттравматические у 3 (21,4 %) пациентов, врожденные аномалии семявыносящих протоков у 2 (14,3 %) пациентов. Причинами НОА в подавляющем большинстве случаев были случаи гипергонадотропного гипогонадизма, проявляющиеся повышением уровня ФСГ и обусловленные врожденными или приобретенными заболеваниями яичка.

У пациентов с азооспермией ЭКО возможно только с применением метода ИКСИ [10]. Для этого можно использовать как сперматозоиды, полученные в процессе биопсии яичка и не подвергавшиеся криоконсервации, так и сперматозоиды, подвергшиеся криоконсервации. При проведении 33 различных методов биопсии 13 пациентам в 8 случаях получены сперматозоиды, пригодные для ВРТ. В 6 случаях из 8 проводилась криоконсервация полученного путем биопсии материала с последующим размораживанием биоптата и экстракцией сперматозоидов, в 2 случаях фертилизация была проведена сперматозоидами из биоптата без криоконсервации.

На декабрь 2017 г. проведено 20 циклов ЭКО/ИКСИ. В результате процедур ЭКО наступило всего 7 (53,8 %) беременностей. Закончились родами 3 беременности, еще 4 продолжают развиваться. Из развивающихся беременностей 2 — донорские, где сперматозоиды у мужа не были обнаружены. 3 беременности закончились рождением здоровых детей, родилось 4 ребенка (из них у 1 пары — двойня и 1 ребенок из донорской программы). Репродуктивных потерь на декабрь 2017 г. не наблюдалось.

Выводы

1. Частота азооспермии при мужском бесплодии, по данным ЦСЗ «БИНА», составила 5,8 %.
2. Установлена структура форм азооспермии: НОА — 39 (73,6 %) пациентов, ОА — 14 (26,4 %).
3. Эффективность ЭКО/ИКСИ в ЦСЗ «БИНА» за 2015–2017 гг. составила: у жен 13 пациентов с азооспермией после процедур ЭКО/ИКСИ наступило 7 беременностей (вероятность наступления беременности составила 53,8 %). Из них 3 беременности закончились родами, 4 беременности развиваются.

ЛИТЕРАТУРА

1. Сухих, Г. Т. Мужское бесплодие. Практическое руководство для урологов и гинекологов / Г. Т. Сухих, В. А. Божедомов. — М.: Эксмо, 2009. — 240 с.
2. Guidelines on Male Infertility / A. Jungwirth [et al.] // EAU. — 2016. — 65 p.
3. Божедомов, В. А. Мужское бесплодие. В кн.: Андрология. Клинические рекомендации / В. А. Божедомов; под ред. П. А. Щеплева. — М.: Медпрактика-М, 2012. — С. 30–58.
4. Andrology: Male Reproductive Health and Dysfunction / E. Nieschlag [et al.]. — 3rd ed. // Springer. — 2010. — 629 p.
5. Роль структурных нарушений хроматина и ДНК сперматозоидов в развитии бесплодия / В. А. Божедомов [и др.] // Андрол. и генит. хир. — 2012. — № 3. — С. 83–91.
6. Hernandez, U. L., Cervera-Aguilar R. // Gynecol. Obstet. — 2005. — Vol. 69. — P. 322–326.
7. Elder, K. The Use of Testicular and Epididymal Sperm in IVF / K. Elder, Th. Elliott. — Great Britain, 1998. — P. 93–99.
8. Schlegel, P. N. // Reprod. Fertil. Dev. — 2004. — Vol. 16, № 5. — P. 561–572.
9. Schoor, R. A. [et al.] // J. Urol. — 2002. — Vol. 167, № 1. — P. 197–200.
10. Кулаков, В. И. Лечение женского и мужского бесплодия. Вспомогательные репродуктивные технологии / В. И. Кулаков, Б. В. Леонов, Л. Н. Кузмичев. — М., 2005.

УДК 616.6

LATE OUTCOMES OF SURGICAL MANAGEMENT OF PRIMARY, OLIGO-METASTATIC PROSTATE CANCER

Karazanashvili Guram

Tbilisi, Georgia

Objective

Preclinical, translational, and retrospective evidence supports local therapy for oligo-metastatic prostate cancer. Few recent publications have investigated the feasibility of cytoreductive prostatectomy, however follow-up period was quite short in these studies. Therefore, our aim was to investigate relatively long-term outcomes of surgical management of primary tumor in oligometastatic prostate cancer patients.

Material and methods

Forty patients with M1 prostate cancer have been included in the study. Disease stage distribution: M1a — 10 cases; M1b — 30 cases; T4 — 11 patients; T3 — 26 men and T2 — 6 cases. All of these patients had at least 2 of 3 negative, preoperative prognostic factors, such as Gleason score 8–10 and/or PSA > 20 and/or T3–T4 tumor stage. MRI and/or Bone scan (Tc⁹⁹) results were positive on the presence of metastasis in non-regional lymph nodes or bones accordingly. Radical prostatectomy and extended lymphadenectomy were performed in 33 cases and cystoprostatectomy — in 7 men. The Surgeries were conducted between January 2011 and September 2015. In the study are not included the patients with clinically oligo-metastatic, but pathologically lymph-node-naive prostate cancer. This study was not prospective, no protocol existed for patient follow-up, therefore adjuvant therapy was initiated at different points of cancer recurrence and/or progression.

Results

Mean and median follow-up time for all 40 patients represents 47 months (range: from 25 to 72 months). Overall, 11 of 40 (28 %) patients died during the follow-up period. Of 11 patients 3 died during the first 3 months after the surgery, due to cardiovascular complications. Remaining 8 patients died of prostate cancer progression, with mean survival 37 months; no of these patients got immediate adjuvant therapy and 3 (of 8) patients had castration resistant prostate cancer before the surgical invasion. Of 40 cases, 21 — reached median follow-up period (47 months); mean overall survival of these patients was 93 %. Of 29 alive men, 4 patients fall into bad prognostic group — cancer progression during chemotherapy; in 22 patients cancer is under the control and 3 patients have no signs of recurrence/progression.

Conclusion

Surgical management of primary, oligometastatic prostate cancer might lead to the improved overall survival rates in the context of multimodal therapy. Undoubtedly, current evidence is limited and is subject to bias and we need to wait for the results of ongoing prospective randomized trials before incorporating this therapeutic strategy into clinical practice.

УДК 616.6

PERITONEUM, NERVE AND PROSTATE APEX SPARING EXTRAPERITONEAL RADICAL CYSTOPROSTATECTOMY AND EXTRAPERITONEAL ORTHOTOPIC NEOBLADDER FORMATION

Karazanashvili Guram

Tbilisi, Georgia

Objective

Peritoneum preservation during radical cystoprostatectomy (RC) and extraperitonization of orthotopic neobladder offered the advantage of reduction in the length of hospitalization, early recovery and less bowel related complications, according to several publications. Incontinence and impotence after RC and orthotopic urinary diversion are significant factors diminishing quality of life. Standard nerve sparing technique that is widely used during radical prostatectomy and cystectomy not always leads to the preservation of erectile function, while quality of life parameters are independent prognostic factors for overall survival. Therefore, farther refinements of RC surgical techniques are strongly needed. Our aim was to apply several, modified, sparing techniques in one single surgical procedure of RC aiming at reduction of postoperative bowel complications, improvement of continence and reduction of postoperative erectile dysfunction.

Material and methods

The video presents the surgical procedure for 58 years old man with muscle invasive bladder cancer, tumor located at the lateral bladder wall. The man is sexually active and willing the preservation of erectile function. He is strongly motivated for orthotopic neobladder formation.

Results

Retrograde RC was initiated aiming at maximal sparing of posterior bladder wall covering peritoneal tissue. After the anatomical transection of dorsal vein complex, the prostatic fascia was incised as ventrally as possible, to achieve the maximum sparing of the part of prostatic fascia containing branches of neurovascular bundles; this also helped to spare very thin area of prostate apex. For maximal sparing of neurovascular bundles and its branches — the maximal sparing of the surrounding tissue was employed via careful dissection as far from neurovascular bundles as possible: using direct visual control; dissection exactly at the surface of the seminal vesicles. The peritoneal cavity is remaining closed until RC has been finalized. Orthotopic neobladder is created and complete extraperitonization of the neobladder is carried out. Peritoneal cavity is closed almost hermetically.

Conclusion

Simultaneous use of the several, modified, sparing techniques during the one single RC is achievable. This might lead to the better survival after RC via the reduction of postoperative bowel complications and improvement of quality of life due to better erectile function and continence.

УДК 616.62-002.289-071.1

РЕТРОСПЕКТИВНЫЙ АНАЛИЗ ИСТОРИЙ БОЛЕЗНЕЙ ПАЦИЕНТОК С ЛЕЙКОПЛАКИЕЙ МОЧЕВОГО ПУЗЫРЯ

Кветень А. Г.

Научный руководитель: д.м.н., профессор А. А. Гресь

**Государственное учреждение образования
«Белорусская медицинская академия последипломного образования»
г. Минск, Республика Беларусь**

Введение

Хронические воспалительные заболевания мочевого пузыря остаются распространенной урологической проблемой во всем мире, несмотря на многообразие диагностических и лечебных подходов. Склонность к рецидивированию хронического цистита (25–30 %) определяет сложности в его лечении [4, 10]. Результатом длительного анамнеза цистита нередко служат метапластические изменения в эпителии мочевого пузыря в виде лейкоплакии мочевого пузыря (ЛМП) [2, 7]. На данный момент нет стандартной тактики медикаментозной терапии, диагностики и лечения ЛМП, а также не определены сроки выполнения и показания к цистоскопии [1].

Цель

Провести ретроспективный анализ историй болезни пациенток, страдающих ЛМП.

Материал и методы исследования

Выполнен ретроспективный анализ историй болезни пациенток урологического отделения № 1 УЗ «Минская областная клиническая больница», находившихся на стационарном лечении в связи с диагнозом «Лейкоплакия мочевого пузыря» за период с 2008 по 2017 гг. (10 лет). Проанализировано 198 историй болезней. Из них первичных случаев ЛМП — 179, повторных — 19. Анализ производился с помощью программы Microsoft Office Excel.

Результаты исследования и их обсуждение.

Возраст пациенток с диагнозом ЛМП варьировал от 19 до 80 лет (Me = 40 лет).

Пациентки предъявляли жалобы на боли внизу живота, учащенное мочеиспускание, болезненное с резью либо жжением мочеиспускание, urgentные позывы на мочеиспускание. При сочетании с иными заболеваниями мочевого пузыря (интерстициальный цистит, опухоль мочевого пузыря, мочекаменная болезнь и др.) у пациенток отмечались боли в надлонной области при наполнении мочевого пузыря, эпизоды макрогематурии, стрессового недержания мочи, жжение в области уретры, чувство неполного опорожнения мочевого пузыря [1, 3, 4]. Многие авторы производят анализ жалоб у пациенток с подозрением на воспалительные заболевания мочевого пузыря по различным опросникам до и после лечения («Шкала симптомов тазовой боли, императивного, учащенного мочеиспускания», «Визуальная аналоговая шкала по оценке боли»,

«Дневники мочеиспускания»), что может помочь объективизировать симптоматику и оценить эффективность медикаментозного либо оперативного лечения [4, 5].

В большинстве случаев пациентки наблюдались амбулаторно у уролога в связи с хроническим циститом и принимали антибактериальную и противовоспалительную терапию. Длительность предшествующего лечения составляла от 1 месяца до 20 лет (Me = 2 года).

По результатам анализов (общий анализ мочи, посев мочи на флору и чувствительность к антибиотикам, мазок из уретры и цервикального канала на флору) не выявлено достоверно значимых изменений, позволяющих заподозрить ЛМП.

Наиболее часто имел место нормальный общий анализ мочи 103 (57,2 %), иногда встречались скопления плоского эпителия — 46 (25,56 %), невыраженная лейкоцитурия — 20 (11,1 %), эритроцитурия — 15 (8,33 %), примесь солей в моче (оксалаты, ураты, аморфные фосфаты) отмечалась у 9 (5 %) пациенток.

В результатах посева мочи на флору и чувствительность к антибиотикам наиболее часто отмечалось отсутствие роста микрофлоры либо отсутствие значимого ее количества — 110 (75,86 %), изредка определялся рост значимого количества *E. coli* — 10 (6,9 %), также встречались *Str. epidermidis*, *E. faecalis*, *Str. haemolyticus*.

По данным мазка из уретры и цервикального канала (не входил в перечень обязательных предоперационных обследований) в 27 (62,79 %) случаях не выявлено патологических изменений, воспалительные изменения выявлены в 12 (27,9 %) случаях.

Небольшому количеству пациенток выполнена трехстаканная проба мочи с определением содержания в моче атипичных клеток, в котором отмечалось появление клеток плоского эпителия во 2 и 3 анализах мочи. Нескольким пациенткам проводилось обследование на ИППП (ПЦР либо посев на урео- и микоплазмы), порой выполнялся ИФА на ЦМВ и ВПГ [3]. Однако данные этих анализов отличаются низкой репрезентативностью и не могут представлять результаты всей выборки, в связи с редкостью их выполнения.

Достоверной связи с наличием иных сопутствующих заболеваний, которые приводили бы к ЛМП не выявлено, а их распространенность схожа с общей популяционной.

Критерием диагноза «Лейкоплакия мочевого пузыря» являлась цистоскопическая картина, характеризующаяся наличием участков белесого налета на слизистой мочевого пузыря, чаще в зоне треугольника Льюто без видимых изменений либо с наличием воспалительных изменений в остальных участках слизистой мочевого пузыря [4, 8].

При цистоскопии участки ЛМП чаще локализируются в зоне треугольника Льюто 54 % (100) и занимают от небольшого участка до всей зоны треугольника, порой с распространением за его пределы; находятся в области треугольника и шейки мочевого пузыря 15,8 % (29); встречаются изолированно в шейке мочевого пузыря 7,6 % (14); в другой локализации — задняя стенка, боковая стенка, зона устьев, область межмочеточниковой складки, либо в нескольких локализациях.

Всего за период с 2008 по 2017 гг. выполнено 104 операции ТУР-биопсии с электрокоагуляцией и 94 лазерных коагуляции зоны ЛМП (при которой биопсия выполнялась не всегда).

Гистологическим заключением в преобладающем большинстве 90 (80,35 %) случаев являлась «плоскоклеточная метаплазия слизистой мочевого пузыря, без участков ороговения, хроническое воспаление». Иногда встречались фрагменты переходного эпителия мочевого пузыря с или без видимых воспалительных изменений. Следует отметить, что в зарубежной литературе термин «лейкоплакия мочевого пузыря» либо «плоскоклеточная метаплазия» является гистологическим, в то время как для нашего региона наиболее привычен данный термин в качестве описания цистоскопической картины [1, 2, 6].

Начиная с мая 2014 г. в УЗ «МОКБ» выполняется лазерная коагуляция зоны ЛМП с использованием гольмиевого лазера. Преимуществами данной процедуры являются минимальная травматизация тканей и короткий период реабилитации [1, 2], недостатком — отсутствие возможности взятия биопсии фрагмента измененной слизистой. В случае выполненных в нашей клинике лазерных коагуляций ЛМП с использованием гольмиевого лазера режимы

коагуляции составили: энергия — 1,01 кДж (0,8–1,2 кДж), частота — 15,4 имп/с (15–30 имп/с), общая энергия — 1,54 кДж (0,64–3,51 кДж).

Периоперационная профилактика в случае эндоскопических операций по лечению ЛМП, согласно рекомендациям Европейской ассоциации урологов, чаще включала препараты группы цефалоспоринов — 119 (70,83 %) внутривенно, либо, при наличии значимой бактериурии, препараты согласно чувствительности (фторхинолоны — 16 (9,52 %), аминогликозиды — 12 (7,14 %)), либо изолированно НПВС.

Из 198 пациенток 19 оперированы по поводу рецидива ЛМП. У 14 (73,68 %) пациенток рецидив развился после электрокоагуляции ЛМП, у 4 (21,05 %) — после лазерной коагуляции зоны лейкоплакии, в 1 (5,26 %) случае рецидив имел место после перенесенных ранее электрокоагуляции и лазерной коагуляции ЛМП. Средняя длительность хронического цистита, предшествовавшего операции составила 4,38 (лет) (от 1 до 10 лет, Me = 2,5 лет). Результаты общего анализа мочи, посева мочи на флору и чувствительность, мазка из уретры и цервикального канала не отличались от пациенток, первично оперированных по поводу ЛМП. У 11 (68,75 %) пациенток рецидив развился в течение года, у 5 (31,25 %) после года (у 2-х — через 10 лет). Методом выбора оперативного лечения стала лазерная коагуляция ЛМП у 13 (68,42 %) пациенток, как наименее травматичная [1, 4].

После оперативного лечения пациентки получали иммуномодулирующие средства (содержащие интерферон альфа-2b), уросептики, НПВС, иммуностимулирующие средства, альфа-адреноблокаторы, М-холиноблокаторы. При наличии воспалительных изменений в общем анализе мочи назначалась антибактериальная терапия согласно результатам чувствительности выделенной микрофлоры. На дальнейшем амбулаторном этапе применялись физиотерапевтические процедуры на область мочевого пузыря (Озокеритотерапия, ЛМТ), некоторым пациенткам в случае недостаточного эффекта консервативной терапии применялись внутривезикулярные инстилляций, содержащие ГКС, антибиотик, местноанестезирующий препарат.

Выводы

Для диагностики ЛМП требуется проводить сбор жалоб на основании вышеприведенных опросников.

Требуется более активная тактика в отношении раннего выполнения цистоскопии у пациенток с подозрением на ЛМП с возможным выполнением биопсии. В случае рецидивов ЛМП требуется активное послеоперационное амбулаторное наблюдение и анализ жалоб пациенток с обязательным выполнением цистоскопии на 3, 6, 12 месяцах.

Связь с другими заболеваниями в исследовании схожа с общепопуляционной.

В выполняемых лабораторных анализах нет достоверных критериев, которые позволяли бы предположить диагноз ЛМП, кроме периодически встречающегося повышения количества плоского эпителия в общем анализе мочи. Это говорит о том, что требуется внедрение в клиническую практику таких методов как анализ мочи на атипичные клетки, ИФА крови на ВПГ и ЦМВ, ПЦР-диагностика мазка из уретры на ИППП и др.

При лазерной коагуляции обязательна гистологическая верификация либо пред- либо интраоперационная.

Оперативные методы лечения могут быть дополнены медикаментозным лечением в виде антибактериальной терапии согласно посева мочи, НПВС, иммуностимулирующих препаратов, а также внутривезикулярных инстилляций и физиотерапевтических процедур.

ЛИТЕРАТУРА

1. Кветень, А. Г. Диагностика лейкоплакии мочевого пузыря / А. Г. Кветень, А. Е. Бударевич // Рецепт. — 2017. — № 5. — С. 571–576.
2. Неймарк, Б. А. Клинико-лабораторное обоснование эффективности низкоинтенсивной лазеротерапии в комплексном лечении больных с воспалительными заболеваниями мочеполовой системы: автореф. дис. ... д-ра мед. наук / Б. А. Неймарк. — Томск, 2007.
3. Симченко, Н. И. Причины лейкоплакии мочевого пузыря. Противовирусная терапия в комплексном лечении лейкоплакии мочевого пузыря [Электронный ресурс] / Н. И. Симченко, О. Л. Быков. — Режим доступа: <http://uroweb.ru/article/db-article-4730.html>.
4. Царева, А. В. Оптимизация методов лечения хронического цистита с лейкоплакией мочевого пузыря у женщин: автореф. дис. ... канд. мед. наук / А. В. Царева. — М., 2010.

5. Total urgency and frequency score as a measure of urgency and frequency in overactive bladder and storage lower urinary tract symptoms / C. R. Chapple [et al.] // Review BJU Int. — 2014. — Vol. 113. — P. 696–703.
6. Keratinizing squamous metaplasia of the bladder / Imran Ahmad [et al.] // A Review. — Urol. Int. — 2008. — Vol. 81. — P. 247–251.
7. Keratinizing squamous metaplasia of the bladder: natural history and rationalization of management based on review of 54 years' experience / M. S. Khan [et al.] // Eur. Urol. — 2002. — Vol. 42. — P. 469–474.
8. Morgan, R. J. Vesical leukoplakia // R. J. Morgan, K. M. Cameron // Br J Urol. — 1980. — Vol. 52(2). — P. 96–100.
9. Clinical value of vesical leukoplakia and evaluation of the neoplastic risk by mutation analyses of the tumor suppressor gene TP53 / A. Staack [et al.] // Int J Urol. — 2006. — Vol. 13(8). — P. 1092–1097.
10. Varsha Gupta [et al.] // Recurrent urinary tract infections in women: How promising is the use of probiotics? — 2017. — Vol. 35. — P. 347–354.

УДК 616.61-022-036.12:579.8

ИСПОЛЬЗОВАНИЕ БАКТЕРИОФАГОВ В ТЕРАПИИ ХРОНИЧЕСКИХ ИНФЕКЦИЙ НИЖНИХ МОЧЕВЫВОДЯЩИХ ПУТЕЙ

Ковалевская П. И., Ковалевская В. И.

Учреждение здравоохранения
«Гомельская больница скорой медицинской помощи»
г. Гомель, Республика Беларусь

Цель

Изучить структуру возбудителей хронической рецидивирующей инфекции нижних мочевыводящих путей у мужчин и женщин, а также использование бактериофагов в лечении данной патологии.

Материал и методы исследования

Исследование включало 75 обследованных больных, обратившихся в платный урологический кабинет с клиникой хронического уретрита, простатита у мужчин и хронического рецидивирующего шейного цистита у женщин, которые ранее были обследованы и пролеченных на ИНПП. У всех больных проводился бактериологический посев из уретры. У мужчин до забора материала производился массаж предстательной железы, затем зонд для забора материала вводился на 4–5 см в уретру. У женщин зонд вводился на 2 см в уретру. Среди обследованных больных женщин было 27 (36 %) и 48 (64 %) мужчин. Пациенты в основном молодого возраста, из них мужчин: 20–30 лет — 9 (12 %) человек, 31–40 лет — 33 (42 %) человека, 41–50 лет — 5 (6 %) человек, 51–60 лет — 1 (2 %) человек. Женщины распределены следующим образом: 20–30 лет — 6 (8 %) человек, 31–40 лет — 12 (15 %), 41–50 лет — 4 (6 %), 50–60 лет — 3 (5 %), 61–70 лет — 2 (4 %) человека (рисунок 1).

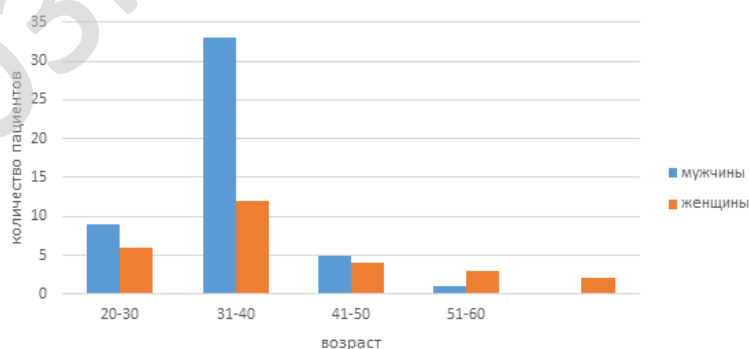


Рисунок 1 — Распределение пациентов по возрасту

Далее все пациенты были пролечены согласно чувствительности возбудителей к антибиотикам. Контрольный бактериологический посев производился у людей, которые обращались повторно с клиникой рецидива заболевания спустя месяц после окончания антибактериального лечения. Из 75 пациентов обратились 8, что составило 14,4 % от всех пролеченных. В бактериологическом посеве из уретры у них повторно были выделены *Staphylococcus*

haemolyticus и *Enterococcus faecalis*. В этих случаях повторная антибактериальная терапия не назначалась, назначался бактериофаг в режиме дозирования: внутрь 20 мл 3 раза в день и одновременно раз в день в дозе 20–50 мл инстилляций в мочевого пузыря в течении 7 дней. Следующий контроль производился спустя 1 месяц после лечения.

На момент окончания набора материала завершённых наблюдений было 30 %.

Результаты исследования и их обсуждение

Результаты распределения бактериологического посева среди мужчин и женщин представлены на рисунке 2.

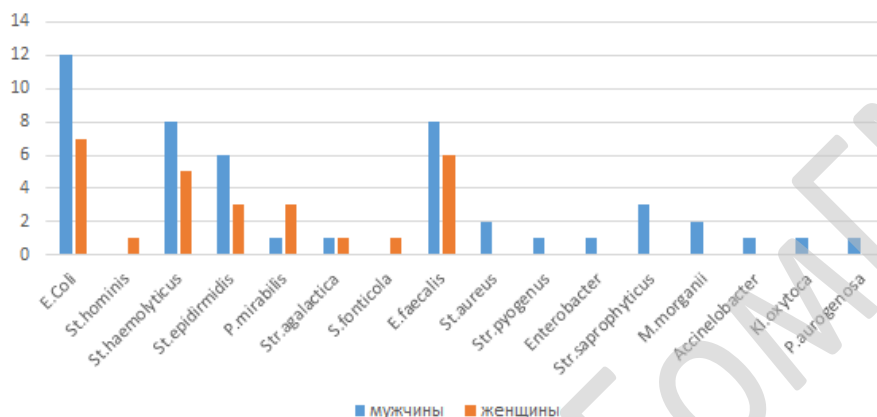


Рисунок 2 — Результаты распределения бактериологического посева среди мужчин и женщин

Среди обратившихся за помощью в лечении хронической рецидивирующего цистита и уретрита пациенты трудоспособного возраста (30–40 лет). Всем был взят бактериологический посев и выявленные возбудители, которые распределились следующим образом: *E. coli*, *Staphylococcus hominis*, *Staphylococcus haemolyticus*, *Staphylococcus epidermidis*, *Proteus mirabilis*, *Streptococcus agalactia*, *Serratia fonticola*, *Enterococcus faecalis*, *Staphylococcus aureus*, *Streptococcus pyogenus*, *Enterobacter*, *Streptococcus saprophyticus*, *Morganella morganii*, *Acinetobacter*, *Klebsiella oxytoca*.

По результату бактериологического посева независимо от пола обследуемого, чаще всего высевались: *E. coli* — 19 (25 %), *St. Haemolyticus* — 13 (17 %), *St. epidermidis* — 9 (12 %), *E. faecalis* — 14 (19 %).

Частота рецидива бактериальной инфекции встречалась в 8 случаях, что составило 14,4 % от всех пролеченных больных. У больных с рецидивом заболевания, пролеченных бактериофагами, при повторных посевах, патогенной микрофлоры обнаружено не было.

Выводы

В условиях растущей антибиотикорезистентности применение бактериофагов является перспективным направлением в лечении рецидивирующей инфекции нижних мочевыводящих путей.

УДК 616.61-08:615.254

ИСПОЛЬЗОВАНИЕ ПРОКАЛЬЦИТОНИНА КАК МАРКЕРА ЭФФЕКТИВНОСТИ ЛЕЧЕНИЯ УРОЛОГИЧЕСКИХ ПАЦИЕНТОВ

Ковалевская П. И., Радьков И. В., Презов А. И., Ковалевская В. И.

Учреждение здравоохранения

«Гомельская городская клиническая больница скорой медицинской помощи»

г. Гомель, Республика Беларусь

Введение

В последние годы расширяется применение прокальцитонина (ПКТ) в качестве биомаркера крови для более эффективного лечения пациентов с системными инфекционными забо-

леваниями и сепсисом. Как известно при наличии очага инфекции или источника, несостоятельности барьерной и регулирующих функций и генерализации процесса в организме развивается синдром системного воспалительного ответа, который в последствие может трансформироваться в сепсис при несостоятельности иммунной системы. В организме человека присутствие бактерий и бактериальных компонентов (экзо- и эндотоксинов) индуцирует и поддерживает каскад метаболических, иммунологических, воспалительных и коагуляционных реакций. Такие биохимические реакции могут служить в качестве биомаркеров в выявлении системных воспалительных реакции и использоваться в дальнейшем как контроль эффективности назначенной терапии для такой категории пациентов. Одним из таких биомаркеров является прокальцитонин.

Прокальцитонин — предшественник кальцитонина. В норме их синтез осуществляется в С-клетках щитовидной железы. У здоровых людей концентрация ПКТ низкая. Увеличение уровня прокальцитонина в крови происходит при невирусных инфекциях. Значительное повышение прокальцитонина обнаруживают у пациентов с бактериальным сепсисом, особенно при тяжелом сепсисе и (или) септическом шоке. При генерализации бактериальной инфекции происходит резкая экстратиреоидальная выработка ПКТ в нейроэндокринных клетках легких, в поджелудочной железе, печени, макрофагах, моноцитах, др. тканях. Уровень прокальцитонина в сыворотке крови возрастает в течение 6–12 ч после генерализации инфекции. Синтез ПКТ стимулируют бактериальные экзо- и эндотоксины при участии цитокинов. При этом не происходит повышения уровня кальцитонина.

Тем не менее, определение ПКТ не является единственно нужным анализом и не заменяет тщательную клиническую оценку пациента или клиническую интуицию врача. При применении в составе тщательно разработанных клинических алгоритмов ПКТ обеспечивает получение дополнительной полезной информации и помогает врачу принимать обоснованные клинические решения в каждом конкретном случае. Как и при проведении других диагностических исследований, знание преимуществ и ограничений, связанных с ПКТ, лежит в основе безопасности и эффективности его применения в клинической практике.

Цель

Доказать диагностическую ценность прокальцитонина и как маркера эффективности лечения, у пациентов с острой урологической патологией инфекционного генеза.

Материал и методы исследования

В основе работы лежат результаты лечения 11 больных с синдромом системного воспалительного ответа при инфекциях мочевыводящих путей. Данная группа пациентов поступала в больницу скорой медицинской помощи в тяжелом и средней степени тяжести состоянии. Все были обследованы в полном объеме в условиях приемного покоя. Из них с обструктивным пиелонефритом на фоне мочекаменной болезни было 8 (73 %) человек, с острым пиелонефритом без нарушения уродинамики 2 (18 %) пациента, и 1 (9 %) пациент — с острым эпидидимоорхитом. Пациентов мужского пола было 5 человек, женского пола 6 человек, что составило 45 и 55 % соответственно.

Всем пациентом данной группы при поступлении брался ОАК, одновременно с прокальцитонином. Причем диапазон прокальцитонина был от 0,58 до 25,8. Антибактериальная терапия назначалась эмпирически, на основе результатов бактериального мониторинга урологического отделения, в основном использовались антибиотики цефалоспоринового ряда III поколения, фторхинолоны, препараты группы нитроимидозолы, аминогликозиды, которые, как правило, назначались в комбинации. Контроль эффективности лечения проводилось путем лабораторного исследования: ОАК в динамике и контроль прокальцитонина на 2 сутки после назначенного лечения.

На момент окончания набора материала завершенных наблюдений было 33 %.

Результаты исследования и их обсуждение

Диапазон прокальцитонина у данной группы пациентов, поступивших в стационар с синдромом системного воспалительного ответа был от 0,58 до 25,8. Всем им при поступлении назначена эмпирическая комбинация антибактериальных препаратов и по показаниям

производились хирургические вмешательства. Трём (27 %) пациентам было произведено хирургическое вмешательство, 7 (63 %) — дренирование мочевыводящих путей (1 — пункционная нефростомия, 6 — стентирование мочеточника), 1 (10 %) — пролечен консервативно.

Контроль назначенного лечения производился на 2-е сутки — во всех случаях отмечалась снижение прокальцитонина. При отсутствии снижения прокальцитонина до нормы проводилась коррекция лечения с последующим контролем.

Выводы

ПКТ — хороший биологический маркер, дополняющий клинические и биологические исследования в патологических ситуациях у урологических пациентов. Проведенное исследование свидетельствует о возможности использования прокальцитонина, как биомаркера синдрома системного воспалительного ответа и использования его как скринингового параметра эффективности лечения. Тест может быть использован в качестве прогностического маркера при прогрессировании инфекционного процесса у данной группы пациентов.

УДК 616.6 – 018.2 – 007.271

СИНДРОМ ДИСПЛАЗИИ СОЕДИНИТЕЛЬНОЙ ТКАНИ В УРОЛОГИИ

Кулемзина Т. В., Криволап Н. В., Красножон С. В.

**Государственное образовательное учреждение
высшего профессионального образования**

**«Донецкий национальный медицинский университет имени М. Горького»
г. Донецк, Украина**

Введение

Парадокс современной медицины заключается в том, что она, ставя целью обеспечение здоровья человека, сфокусирована преимущественно на болезни. Однако, какими бы совершенными не были диагностические и лечебные приемы, сохраняется рост заболеваемости населения различных возрастных групп. Поэтому, необходимым является обеспечение возможности сохранения здоровья (с учетом индивидуальных особенностей, наследственного фона) и повышение его уровня с использованием, в том числе, методов интегративной медицины.

К фоновой патологии, способствующей возникновению и развитию заболеваний различных органов и систем, относится синдром недифференцированной дисплазии соединительной ткани. Под термином «дисплазия соединительной ткани» (ДСТ) подразумевают аномалию структуры соединительной ткани, проявляющуюся снижением содержания отдельных видов коллагена или нарушением их соотношения, которое ведет к снижению прочности соединительной ткани [7, 9]. Различают сочетание внешних фенотипических признаков дисплазии и дисфункции вегетативной нервной системы с признаками дисплазии одного или нескольких внутренних органов, а также изолированную соединительнотканную дисплазию, при которой поражается один орган, а внешние фенотипические признаки отсутствуют [4, 6]. Поскольку, дифференцировка большинства внутренних структур организма происходит в одни и те же сроки фетального развития, частота сочетания диспластических изменений аномалий со стороны различных органов и систем очень высока [2]. Аномалии развития мочевыводящих путей — важный диагностический признак, требующий специальной диагностики и нередко хирургического вмешательства, а также приводящий к развитию рецидивирующей урологической инфекции [1, 3]. Принято считать, что к висцеральным проявлениям ДСТ со стороны мочевых путей относятся нефроптоз, пузырно-мочеточниковый рефлюкс, атония чашечно-лоханочной системы (ЧЛС) — уменьшение объема почки с увеличением объема почечного синуса и почечной лоханки [5, 6].

Несмотря на значительную распространенность ДСТ в популяции, в том числе и среди лиц, которые считают себя практически здоровыми, проблема ее идентификации и выявления патологических признаков среди лиц молодого возраста может определяться влиянием физических нагрузок, спортивных тренировок, имеющимися интеркуррентными простудными заболеваниями и другими заболеваниями и факторами [8, 9].

Цель

Проанализировать частоту выявления проявлений недифференцированной ДСТ, в том числе со стороны мочевыводящих путей, и сопутствующей урологической инфекции среди спортсменов подросткового возраста, а также определить средства превентивной реабилитации.

Материал и методы исследования

Были обследованы 157 спортсменов в возрасте 13–15 лет, занимающихся различными видами спорта (бокс, футбол, волейбол, плавание, легкая атлетика), из них: 94 спортсмена мужского пола и 63 — женского. В ходе проведения углубленных медицинских осмотров для поступления в Донецкое высшее училище олимпийского резерва им. С. Бубки спортсменам было проведено ультразвуковое исследование внутренних органов (печени, желчного пузыря, почек). При проведении объективного осмотра обращали внимание на фенотипические признаки дисплазии: нарушение осанки, наличие синдрома гипермобильности суставов.

Результаты исследования и их обсуждение

Чаще всего фенотипические признаки ДСТ были зарегистрированы у спортсменов, занимающихся боксом и волейболом в 9,2 и 7,1 % случаев соответственно. Синдром гипермобильности суставов (ГС) чаще был выявлен у спортсменов, занимающихся футболом (7,1 %), волейболом (10,2 %) и плаванием (8,2 %), причем чаще у девушек, что соответствует популяционным исследованиям [9].

Наблюдения за спортсменами и данные литературы свидетельствуют о том, что наиболее благоприятное влияние на формирование осанки и укрепление мышц оказывают симметричные и смешанные виды спорта, занятия которыми предупреждают возникновение вновь приобретенных нарушений осанки и исправляют имеющиеся нарушения осанки во фронтальной плоскости, предотвращают прогрессирование сколиозов, способствуют устранению начальной степени сколиотической деформации позвоночника. Поэтому ГС является более чувствительным показателем наличия недифференцированной ДСТ.

Частота выявления признаков ДСТ со стороны мочевыводящих путей представлена в таблице 1.

Таблица 1 — Частота выявления висцеральных признаков недифференцированной дисплазии соединительной ткани

Признаки ДСТ	Виды спорта							
	бокс		футбол	волейбол	плавание		легкая атлетика	
	мужчины n = 17	женщины n = 5	мужчины n = 27	женщины n = 16	мужчины n = 29	женщины n = 20	мужчины n = 21	женщины n = 22
Нефроптоз	1 (5,8 %)	—	1 (3,7 %)	—	1 (3,4 %)	—	—	1 (4,5 %)
Атония ЧЛС	1 (5,8 %)	—	—	1 (6,2 %)	—	—	—	—
Мочесолевой диатез	2 (11,7 %)	1 (20 %)	2 (7,4 %)	2 (12,5 %)	1 (3,4 %)	2 (10 %)	2 (9,5 %)	2 (9 %)

При проведении ультразвукового исследования чаще признаки дисплазии мочевыводящих путей были диагностированы у представителей таких видов спорта, как бокс (5,8 %), волейбол (6,2 %), и легкая атлетика (4,5 %), причем значительно чаще у девушек, что, в основном, подтверждает частоту фенотипических проявлений ДСТ. Признаки мочесолевого диатеза чаще выявляли у боксеров и волейболисток.

При дальнейшем наблюдении за спортсменами выяснилось, что появлению воспалительного процесса в мочевыводящих путях способствовало сочетание признаков ДСТ и мочесолевого диатеза спортсменов женского пола. Диагноз хронический пиелонефрит был выставлен спортсмену, занимающимся боксом в 1 (5,8 %) случае и спортсменкам, занимающимся волейболом — 1 (6,2 %) и легкой атлетикой — 1 (4,5 %).

Воспалительный процесс в почках, как правило, сопровождается снижением защитных свойств организма и микроциркуляторными нарушениями, что способствует переходу заболевания в хроническую форму. Инфекции мочевыводящих путей часто протекают скрыто, этиотропное лечение не всегда приводит к стойкой ремиссии, при этом антибактериальные препараты мо-

гут оказывать токсическое влияние на почки. С целью повышения эффективности лечения, стимуляции защитных сил организма спортсменов, с целью превентивной реабилитации целесообразно применение антигомотоксических препаратов (АГТП), способствующих детоксикации организма, повышению местной и общей иммунной реактивности, более эффективному устранению воспаления, а также в связи с отсутствием побочных реакций и хорошей переносимостью.

В процессе наблюдения использовались АГТТ с сочетанным использованием Солидаго композитум С (препарат обладает диуретическим, противовоспалительным, обезболивающим, спазмолитическим, седативным и противомикробным действием), Реструкта про инъекционе С (препарат с метаболическим, противовоспалительным, противоревматическим, диуретическим, антисептическим действием), Траумель С (показан при воспалительных заболеваниях различных органов и тканей), Убихинон композитум (оказывает иммуностимулирующее, общетонизирующее, антиоксидантное, метаболическое действие). Препараты применялись в/м по 2,2 мл, 2 раза в неделю № 5. Длительность курса терапии составляла, в среднем, 3 недели. Побочных реакций и непереносимости не наблюдалось.

Выводы

1. При выявлении синдрома гипермобильности суставов у спортсменов повышается вероятность наличия висцеральных проявлений ДСТ, в частности, мочевыводящей системы.
2. Возникновению воспалительного процесса способствует сочетание признаков ДСТ и мочевого диатеза, а также особенности анатомического строения женского организма.
3. Применение АГТП с лечебной и превентивной целью способствует нормализации функции мочевыводящей системы на фоне проявлений дисплазии.

ЛИТЕРАТУРА

1. Верещагина, Г. Н. Почки при системной дисплазии соединительной ткани / Г. Н. Верещагина, Д. А. Махмудян // Медицинский вестник Северного Кавказа. — 2008. — № 2. — С. 87–89.
2. Вьюшкова, Н. В. Дисплазия соединительной ткани как фоновое состояние при пиелонефрите / Н. В. Вьюшкова // Кубанский научный медицинский вестник. — 2009. — № 6 (111). — С. 27–30.
3. Тодоров, С. С. Кистозная дисплазия почек у детей раннего возраста / С. С. Тодоров // Клиническая практика. — 2011. — № 1. — С. 8–10.
4. EAU. Guidelines on urological infections / European Association of Urology Guidelines / M. Grabe [et al.] // The Netherlands. European Association of Urology. — 2013. — 106 p.
5. Пиелонефрит у пациентов с дисплазией соединительной ткани: особенности клиники, диагностики и лечения / Е. Н. Логинова [и др.] // Лечащий врач. — 2015. — № 9. — С. 7–10.
6. Недостаточность питания у пациентов с дисплазией соединительной ткани: роль постпрандиальных гемодинамических нарушений, подходы к терапии / Е. А. Лялюкова [и др.] // Лечащий врач. — 2015. — № 3. — С. 67–70.
7. Нечаева, Г. Дисплазия соединительной ткани: распространенность, фенотипические признаки, ассоциации с другими заболеваниями / Г. Нечаева, И. Викторова, И. Друк // Врач. — 2006. — № 1. — С. 19–23.
8. Онучин, Н. А. Восстановительные упражнения при заболеваниях почек / Н. А. Онучин. — М., СПб: АСТ, Сова, 2008. — 128 с.
9. Проявления неклассифицированной дисплазии соединительной ткани в зависимости от возраста. Прогноз / Н. Я. Доценко [и др.] // Украинский ревматологический журнал. — 2012. — № 47 (1). — С. 18–23.

УДК 618.3/.5:616.61/.62-002

ИНФЕКЦИЯ МОЧЕВЫВОДЯЩИХ ПУТЕЙ КАК ФАКТОР РИСКА ОСЛОЖНЕННОГО ТЕЧЕНИЯ БЕРЕМЕННОСТИ И РОДОВ

Лашкевич Е. Л.

**Учреждение образования
«Гомельский государственный медицинский университет»
г. Гомель, Республика Беларусь**

Введение

Инфекция мочевыводящих путей является одной из наиболее распространенных бактериальных инфекций, которая приводит как к осложненному течению беременности, так и к потере работоспособности, развитию неврозоподобного состояния, нарушению привычного образа жизни [1]. Основными этиологическими агентами являются кишечная палочка, энтерококки,

протей, стафилококки и стрептококки [2]. Пиелонефрит во время беременности в большинстве случаев сопровождается анемией, осложняющей течение беременности, родов и послеродового периода, увеличивает частоту развития преэклампсии, преждевременных родов, хронической плацентарной недостаточности и гипотрофии плода, а также повышает риск инфекционно-септических осложнений у матери и плода. Перинатальная смертность достигает 24 % [3].

Цель

Изучить влияние инфекционно-воспалительных заболеваний мочевыводящих путей у женщин на течение беременности и родов.

Материал и методы исследования

Ретроспективно проанализированы истории родов 62 родильниц, родивших в физиологический срок. На группы родильницы разделены в зависимости от наличия воспаления мочевыводящих путей: основную группу составили 31 родильница с гестационным пиелонефритом / обострением хронического пиелонефрита накануне родов, в контрольную группу вошли 31 родильница без заболеваний почек. Анализировали течение беременности и родов, сопутствующие соматические и гинекологические заболевания. Анализ полученных результатов проведен с использованием вариационной статистики Фишера-Стьюдента с определением доли (р, %) и стандартной ошибки доли (Sp, %), высчитывали отношение шансов, его доверительный интервал. Для выявления достоверности в группах использовался критерий χ^2 с поправкой Йейтса. Статистически значимыми считались различия при $p \leq 0,05$.

Результаты исследования и их обсуждение

Средний возраст обследуемых женщин с гестационным / хроническим пиелонефритом составил $26,2 \pm 1,1$ лет, без заболеваний почек — $28,9 \pm 1,1$ лет. В основной группе 5 пациенток ($16,1 \pm 6,6$ %) стали на диспансерный учет по беременности позже 12 недель, в то время, как в контрольной группе все пациентки встали вовремя. Больше чем половина женщин основной группы были первородящими — 18 ($58,1 \pm 8,9$ %) против 6 ($22,6 \pm 7,5$ %, $\chi^2 = 6,7$, $p = 0,01$) в контрольной.

Половина пациенток в обеих группах имели гинекологические заболевания в анамнезе — 14 ($45,2 \pm 8,9$ %) женщин основной группы и 16 ($51,6 \pm 9$ %) контрольной. Наибольшая доля приходится на псевдоэрозию шейки матки в обеих группах, которая диагностирована у 7 ($50 \pm 13,4$ %) женщин с пиелонефритом и у 12 ($75 \pm 10,8$ %) без заболеваний почек. Структура остальных заболеваний: хронический сальпингоофорит — 4 ($28,6 \pm 12,1$ %) в основной группе и 2 ($12,5 \pm 8,3$ %) в контрольной; в основной группе — по 1 ($7,1 \pm 6,9$ %) бесплодие, бартолинит и миома матки; в контрольной группе — по 1 ($6,25 \pm 6,1$ %) бесплодие и миома матки.

Сопутствующая экстрагенитальная патология встречается у $74,2 \pm 7,9$ % женщин основной группы и $87,1 \pm 6$ % пациенток контрольной группы. Наибольший удельный вес в обеих группах занимают заболевания глаз и сердечно-сосудистой системы, а также щитовидной железы у пациенток контрольной группы (таблица 1).

Таблица 1 — Структура экстрагенитальных заболеваний у обследованных пациенток, n (р ± sp, %)

Заболевания	Основная группа (N = 31)	Контрольная группа (N = 31)
Верхних дыхательных путей	2 ($6,5 \pm 4,4$)	1 ($3,2 \pm 3,2$)
Мочевыделительной системы	6* ($19,4 \pm 7,1$) ($\chi^2 = 4,61$, $p = 0,032$)	0
Печени и желудочно-кишечного тракта	3 ($9,7 \pm 5,3$)	8 ($25,8 \pm 7,9$)
Сердечно-сосудистой системы	10 ($32,3 \pm 8,4$)	8 ($25,8 \pm 7,9$)
Глаз	11 ($35,5 \pm 8,6$)	10 ($32,3 \pm 8,4$)
Щитовидной железы	2* ($6,5 \pm 4,4$) ($\chi^2 = 5,06$, $p = 0,024$)	10 ($32,3 \pm 8,4$)
Ожирение I–III ст.	5 ($16,1 \pm 6,6$)	4 ($12,9 \pm 6,0$)

* — Статистически значимо в сравнении с контрольной группой.

У пациенток с воспалением мочевыводящих путей искусственное прерывание предыдущих беременностей отмечено у 3 ($9,7 \pm 5,3$ %), замершие беременности/самопроизвольные аборт — у 6 ($19,4 \pm 7,1$ %) против 6 ($19,4 \pm 7,1$ %) и 8 ($25,8 \pm 7,9$ %) пациенток контрольной группы соответственно.

Осложненное течение беременности выявлено у 28 (90,3 ± 5,3 %) пациенток контрольной группы. Вагинит и острые респираторные заболевания перенесли во время беременности больше половины женщин с гестационным пиелонефритом/обострением хронического пиелонефрита накануне родов (таблица 2).

Таблица 2 — Осложнения настоящей беременности у обследованных пациенток, n (p ± s_p, %)

Осложнения беременности	Основная группа (N = 31)	Контрольная группа (N = 31)
Угроза прерывания	15 (48,4 ± 9,0)	11 (35,5 ± 8,6)
Преэклампсия	6 (19,4 ± 7,1)	4 (12,9 ± 6,0)
Анемия	16 (51,6 ± 9,0)	12 (38,7 ± 8,8)
Многоводие	1 (3,2 ± 3,2)	1 (3,2 ± 3,2)
Вагинит	24* (77,4 ± 7,5) ($\chi^2 = 8,01, p = 0,005$)	12 (38,7 ± 8,8)
Хроническая плацентарная недостаточность	8 (25,8 ± 7,9)	10 (32,3 ± 8,4)
Острые респираторные заболевания	16* (51,6 ± 9,0) ($\chi^2 = 8,93, p = 0,003$)	4 (12,9 ± 6,0)

* — Статистически значимо в сравнении с контрольной группой.

У 16 (51,6 ± 9,0 %) пациенток основной группы гестационный пиелонефрит/обострение хронического пиелонефрита впервые было отмечено накануне родов. Бактериологическое исследование мочи на флору и чувствительность к антибактериальным лекарственным средствам было проведено у 22 (71 ± 8,2 %) женщин, при этом рост микроорганизмов получен у 10 (45,5 ± 10,6 %). Были выделены следующие микроорганизмы: *E. coli* — у 4 (40 ± 15,5 %), грибы рода *Candida* — у 3 (30 ± 14,5 %), *Enterococcus faecalis* — у 2 (20 ± 12,7 %), *Staphylococcus haemolyticus* — у 1 (10 ± 9,5 %).

С несвоевременного излития околоплодных вод в 3,43 раза чаще начинались роды у пациенток с воспалением мочевыводящих путей накануне родов — 14 (45,2 ± 8,9 %) против 6 (19,4 ± 7,1 %, OR = 3,43; 95 % CI 1,10–10,70).

Осложнения родов и раннего послеродового периода в 4,44 раза чаще выявлены у женщин основной группы — 9 (29 ± 8,2 %) против 3 (9,7 ± 5,3 %, OR = 4,44; 95 % CI 1,09–18,18). Данные представлены в таблице 3.

Таблица 3 — Осложнения родов и раннего послеродового периода у обследованных пациенток, n (p ± s_p, %)

Осложнения беременности	Основная группа (N = 31)	Контрольная группа (N = 31)
Первичная/вторичная родовая слабость	4 (12,9 ± 6,0)	1 (3,2 ± 3,2)
Острый дистресс плода	1 (3,2 ± 3,2)	0
Задержка дольки плаценты в полости матки	3 (9,7 ± 5,3)	1 (3,2 ± 3,2)
Гипотоническое кровотечение	2 (6,5 ± 4,4)	1 (3,2 ± 3,2)

Выводы

1. Течение беременности у пациенток с гестационным пиелонефритом/обострением хронического пиелонефрита накануне родов чаще осложнялось вагинитом и острыми респираторными заболеваниями — в 77,4 ± 7,5 % (p = 0,005) и в 51,6 ± 9,0 % (p = 0,003) соответственно.

2. При наличии воспаления мочевыводящих путей накануне родов в 3,43 раза чаще диагностировано несвоевременное излитие околоплодных вод — у 45,2 ± 8,9 % женщин (OR = 3,43; 95 % CI 1,10–10,70).

3. Большинство пациенток с гестационным пиелонефритом были первородящими (58,1 ± 8,9 %, p = 0,01), что объясняется неполноценностью адаптационных механизмов к гестации.

4. Осложнения родов и раннего послеродового периода в 4,44 раза чаще выявлены у пациенток с воспалением мочевыводящих путей накануне родов — у 29 ± 8,2 % (OR = 4,44; 95 % CI 1,09–18,18).

ЛИТЕРАТУРА

1. Шурпак, С. А. К вопросу менеджмента пациенток с рецидивирующими инфекциями мочевыводящих путей и дисгормональной патологией репродуктивной системы / С. А. Шурпак, В. И. Пирогова // Репродуктивное здоровье. Восточная Европа. — 2017. — № 5. — С. 1118–1133.
2. Шехтман, М. М. Руководство по экстрагенитальной патологии у беременных / М. М. Шехтман. — М.: Триада-Х, 2005. — 816 с.
3. Акушерство: национальное руководство / под ред. Г. М. Савельевой [и др.]. — М.: ГЭОТАР-Медиа, 2016. — 1088 с.

УДК 616.748.1-089.844-77

**МОРФОЛОГИЧЕСКОЕ ОБОСНОВАНИЕ ИСПОЛЬЗОВАНИЯ
СИНТЕТИЧЕСКИХ ПРОТЕЗОВ В ХИРУРГИИ ТАЗОВОГО ДНА***Нечипоренко А. Н., Михальчук Е. Ч.***Учреждение образования
«Гродненский государственный медицинский университет»
г. Гродно, Республика Беларусь*****Введение***

В настоящее время широкое использование синтетических сетчатых протезов при хирургической коррекции генитального пролапса (ГП) и недержания мочи при напряжении (НМпН) связано с тем, что после традиционных корригирующих операций (кольпорафия, кольпоперинеолеоворопластика, экстирпация матки) часто развиваются рецидивы. То есть, они являются патогенетически не обоснованными [1, 2]. Причины неудач хирургической коррекции ГП и НМпН традиционными операциями видится не в дефектах хирургической техники, а в изначальной несостоятельности соединительной ткани в стенках влагалища, фасциях и связках тазового дна [3].

Цель

Изучить морфологическим методом состояние соединительной ткани стенок влагалища и лобково-шеечной фасции у женщин с ГП и НМпН до операции и после имплантации полипропиленовых сетчатых протезов для обоснования их использования при хирургической коррекции ГП.

Материал и методы исследования

Исследовали фрагменты апоневроза прямой мышцы живота и стенок влагалища, полученных во время операций по поводу ГП и НМпН, а также удаленные сетчатые протезы у пациенток с развившимися имплант-ассоциированными осложнениями.

Для оценки структурно-цитохимических характеристик соединительной ткани стенок влагалища у пациенток с ГП, нами был предпринят комплекс гистологических и гистохимических методов исследования передней стенки влагалища с лобково-шеечной фасцией. При гистологических исследованиях использовались окраска гематоксилином и эозином, по Маллори, по Ван-Гизону и Вейгерту. Гистохимические исследования проводились с окраской по Шабадашу — на выявление гликопротеинов, окраской по Спайсеру — альциановым синим при рН 1,0 и 2,5 на выявление сульфо- и сиаломуцинов.

Результаты исследования и их обсуждение

При изучении гистологических препаратов установлено, что в тканях апоневроза прямой мышцы живота окраска по ходу коллагеновых волокон (особенно при выявлении их по Маллори) имеет неодинаковую интенсивность — темно-синие участки коллагеновых пучков апоневроза чередуются с участками оливкового цвета или вообще полностью сменяются на оливковую окраску. Эта картина наблюдалась в виде отдельных мелких и более крупных очагов (рисунок 1).

Надо полагать, что последнее обусловлено изменением химического состава основного вещества фибрилл, образующих коллагеновые волокна.

Для подтверждения этого нами были предприняты гистохимические методы по изучению этих изменений. Оказалось, что выявленные гистологические изменения сопровождаются неодинаковым содержанием в основном веществе коллагеновых волокон гликопротеинов (окраска по Шабадашу), сульфо- и сиаломуцинов (окраска альциановым синим при рН 1,0 и 2,5 по Спайсеру) (рисунки 2, 3, 4).

Полученные результаты дают нам основание утверждать, что у этой категории пациенток имеются изменения в химическом составе основного вещества коллагеновых волокон, образующих апоневроз.

При окраске по Вейгерту с целью выявления эластических волокон обнаружено, что в прослойках рыхлой соединительной ткани (перитеноний), окружающих сухожильные пучки, находится умеренное количество эластических волокон, однако в последних каких-либо количественных и качественных изменений не обнаружено.



Рисунок 1 — Фрагмент апоневроза прямых мышц живота. Видна неодинаковая окрашиваемость коллагеновых волокон. (Окраска по Маллори. Увел. 200)

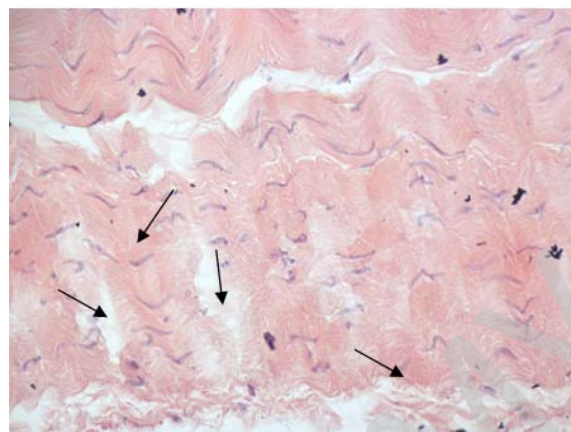


Рисунок 2 — Неодинаковое содержание гликопротеинов в основном веществе по ходу коллагеновых волокон (чередование более светлых и более темных участков). (Окраска по Шабдашу с докрасиванием гематоксилином. Увел. 200)

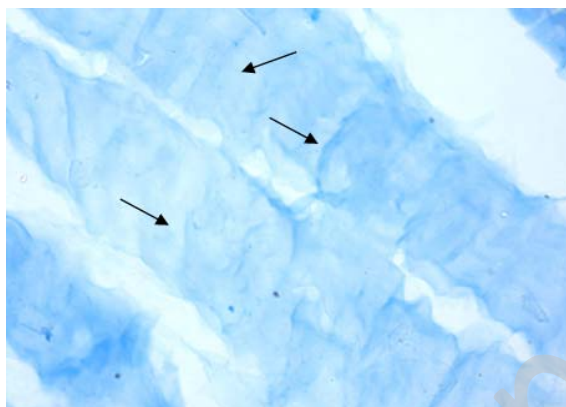


Рисунок 3 — Различное содержание сульфомуцинов в основном веществе коллагеновых волокон, входящих в состав апоневроза. (Окраска альтаиновым синим при pH 1.0 по Спайсеру. Увел.400)



Рисунок 4 — Неодинаковое содержание сиаломуцинов в основном веществе коллагеновых волокон, входящих в состав апоневроза. (Окраска альтаиновым синим при pH 2.5 по Спайсеру. Увел.400)

Анализируя полученные данные, в частности локальный характер выявленных гистологических и гистохимических изменений коллагеновых фибрилл, отсутствие деструкции эластических волокон, можно предположить, что в большинстве исследуемых случаев имеют место субкомпенсаторные изменения соединительной ткани апоневроза прямой мышцы живота.

При изучении гистологических препаратов стенок влагалища пациенток с ГП плотность расположения коллагеновых волокон в стенке влагалища неодинаковая. В одних местах их количество довольно высокое, а в других сниженное, что образует более светлые участки (рисунок 5).

Довольно часто наблюдались участки, где пучки коллагеновых волокон подвергаются разволокнению (распадаются на отдельные волоконца). В этих местах при окрашивании по Шабдашу (на выявление гликопротеинов) наблюдаются более бледные зоны окраски основного вещества (рисунок 6). Также во многих срезах наблюдались инфильтраты лимфоидных клеток. Сочетание разволокненных участков коллагеновых волокон и выраженной лимфоцитарной инфильтрации свидетельствует о процессах декомпенсации соединительной ткани стенки влагалища за время прогрессирования пролапса.

При гистологическом исследовании удаленных фрагментов сетчатых протезов после пластики ГП или коррекции НМПН отметили развитие соединительной ткани между волокнами сетчатых протезов (рисунки 7 и 8). Кроме того, в сформировавшейся соединительной ткани имеется большое количество кровеносных сосудов, заполненных эритроцитами. Таким образом ячейки между волокнами синтетической сетки заполнены хорошо сформированной соединительной тканью и сетью капилляров.

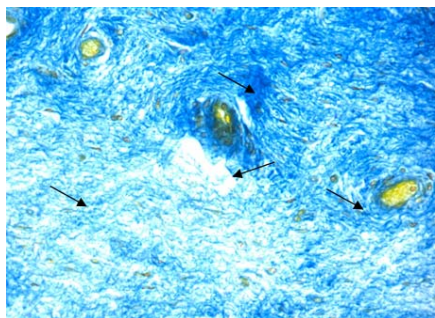


Рисунок 5 — Неодинаковая плотность коллагеновых волокон в биопсийном материале стенки влагалища. Окраска по Маллори. Увел.100

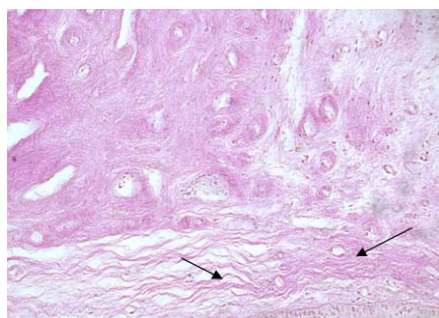


Рисунок 6 — Разволокнение пучка коллагеновых волокон в слизистой оболочке стенки влагалища. (Окраска по Шабдашу. Увел. 200)

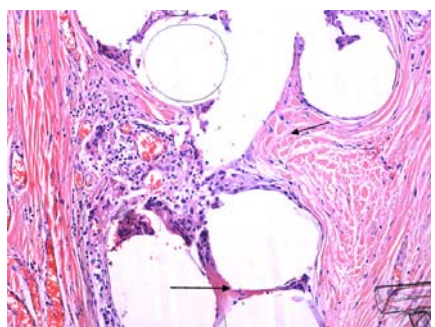


Рисунок 7 — Микропрепарат удаленного сетчатого протеза. Образование соединительной ткани между волокнами синтетического протеза через 6 месяцев после операции. (Окраска гематоксилином и эозином. Увел. 200)

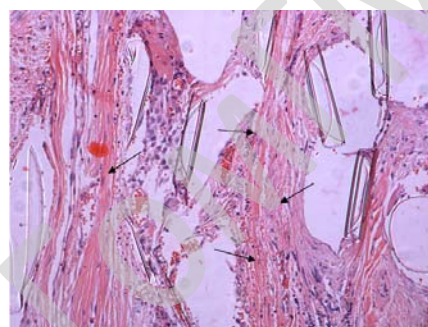


Рисунок 8 — Микропрепарат удаленного сетчатого протеза. Коллагеновые волокна между нитями сетчатого протеза через 4 месяца после имплантации протеза под переднюю стенку влагалища. (Окраска гематоксилином и эозином. Увел. 200)

Выводы

1. Гистологические и гистохимические изменения в соединительной ткани стенки влагалища у пациенток с ГП подтверждают локальную дисплазию соединительной ткани, объясняют потерю ею биомеханической прочности и развитие ГП и (или) НМпН.
2. Между волокнами синтетического протеза через 4–6 месяцев после операции находится сформированная соединительная ткань с мощными коллагеновыми волокнами.
3. Использование полипропиленовых сетчатых протезов в хирургии ГП и НМпН позволяет сформировать неофасции и восстановить анатомическое положение органов малого таза.

ЛИТЕРАТУРА

1. Prevalence, risk factors, and predictors of pelvic organ prolapse: a community-based study / J. Awwad [et al.] // Menopause. — 2012. — Vol. 19, № 11. — P. 1235–1241.
2. Структурно-морфологические изменения соединительной ткани слизистой оболочки влагалища и кожи промежности у женщин со стрессовой формой недержания мочи / В. Н. Павлов [и др.] // Урология. — 2017. — № 5. — С. 15–20.
3. Han, L. Association between pelvic organ prolapse and stress urinary incontinence with collagen / L. Han, L. Wang, Q. Wang // Exp. Ther. Med. — 2014. — Vol. 7, № 5. — P. 1337–1341.

УДК 616.155.34:616.61-036.12

ФУНКЦИОНАЛЬНЫЙ СТАТУС НЕЙТРОФИЛОВ И ПРО/АНТИОКСИДАНТНЫЙ БАЛАНС КРОВИ У ПАЦИЕНТОВ С ХРОНИЧЕСКОЙ БОЛЕЗНЬЮ ПОЧЕК

Новикова И. А., Мелеш Т. Н., Зыблев С. Л.

**Учреждение образования
«Гомельский государственный медицинский университет»
г. Гомель, Республика Беларусь**

Введение

Хроническая болезнь почек (ХБП) в настоящее время является серьезной медико-социальной проблемой. Иммуные механизмы играют важную роль в патогенезе ХБП, а на более поздних

стадиях заболевания вносят свой вклад в его прогрессирование. Дисфункция различных факторов врожденного и адаптивного иммунитета при ХБП продемонстрирована рядом авторов [1].

Известна лидирующая роль нейтрофилов (Нф) в развитии и поддержании воспалительных и аутоиммунных реакций. В настоящее время описан новый механизм реализации их функции — образование внеклеточных сетеподобных структур (neutrophil extracellular traps — NET, нетоз), состоящих из ядерной ДНК, гистонов, белков и ферментов гранул [2]. Нейтрофильные сети способны к захвату и киллингу различных патогенов, дополняя другие проявления бактерицидного потенциала нейтрофилов; участвуют в реализации процессов тромбообразования в мелких сосудах и других реакциях организма [3]. Проявления реактивности Нф в ряде случаев сопровождаются активацией свободно-радикального окисления, которое при недостаточности факторов антиоксидантной защиты вносит свой вклад в неиммунные механизмы прогрессирования ХБП [4].

Цель

Изучить изменения функциональных свойств нейтрофилов и про/антиоксидантного баланса крови при хронической болезни почек.

Материал и методы исследования

Обследовано 30 пациентов с хронической болезнью почек 5 стадии, стоящих в листе ожидания на пересадку почки. Контрольную группу составили 36 практически здоровых лиц сопоставимых по возрасту и полу.

Материалом для исследования служили плазма и лейкоциты периферической венозной крови. Лейкоциты получали путем отстаивания гепаринизированной (10 Ед/мл) крови в течение 45 минут при 37 °С. Функциональный статус нейтрофилов (Нф) оценивали по комплексу показателей: способность к фагоцитозу, кислород-продуцирующая активность, образование внеклеточных сетей (NET). Поглотительную способность Нф определяли в реакции с инактивированным нагреванием *S. aureus*, подсчитывая фагоцитарный индекс (ФИ, процент фагоцитирующих Нф) и фагоцитарное число (ФЧ, среднее число частиц в одном фагоците). Кислород-продуцирующую активность Нф оценивали в реакции восстановления нитросинеготетразолия (НСТ-тест) в спонтанном (НСТсп) и стимулированном (НСТст) вариантах с микроскопической оценкой результата [5]. Формирование NET учитывали по методике И. И. Долгушина в нашей модификации [6] после инкубации лейкоцитов в течение 30 и 150 минут при 37 °С в фосфатно-солевом буфере без стимулятора (спонтанный уровень, NETсп) и в присутствии инактивированных нагреванием *S. aureus* (стимулированный уровень, NETст). Далее клеточную суспензию наносили на предметное стекло, окрашивали по Романовскому-Гимзе с последующей микроскопией. В качестве NET расценивали тонкие свободнолежащие нити сине-фиолетового цвета. Подсчитывали количество NET на 200 нейтрофилов, результат выражали в процентах.

В плазме крови оценивали состояние про/антиоксидантной системы методом люминол-зависимой хемилюминесценции (ЛЗХЛ). С целью стандартизации использовали подход, основанный на сравнении интенсивности ЛЗХЛ радикал-образующей системы в отсутствие (контроль) и в присутствие биологического материала (опыт). Радикал-образующая смесь включала трис-буфер (pH = 8,8), 25 ммоль/л раствор сернокислого закисного железа, 0,1 % раствор люминола и 3 % раствор перекиси водорода. Регистрацию результатов ЛЗХЛ осуществляли в течение 5 минут на флюориметре/спектрофотометре CaryEclipse FL1002M003 (Variant, USA) с автоматическим определением максимальной интенсивности свечения (Imax) и светосуммы хемилюминесценции (S). Результаты исследования представляли как степень подавления показателей ХЛ (в процентах) по отношению к значениям ЛЗХЛ радикалообразующей смеси в отсутствие биологического материала [7].

Статистический анализ полученных результатов проводили с использованием компьютерной программы «Statistica» 10.0 (StatSoft, USA). Данные представлены как медиана (Me) и интерквартильный размах (25; 75 %). Для сравнения двух независимых групп применяли критерий U Манна — Уитни, для выявления взаимосвязей — корреляционный анализ по Спирмену (r_s). Различия считали значимыми при $p \leq 0,05$.

Результаты исследования и их обсуждение

Выявлено увеличение способности нейтрофилов крови пациентов с ХБП к образованию внеклеточных сетей. Так, значение NET_{сп} у пациентов составило в 30-минутных культурах 6 % (3; 10), в 150-минутных культурах — 7 % (4; 12), что значимо превышало показатели контрольной группы (3 % (2,05; 5,05) и 4 % (3; 6,5) соответственно, $p = 0,007$, $p = 0,009$). В то же время интенсивность нетоза при стимуляции лейкоцитов (NET_{ст}) у пациентов не отличалась от значений здоровых лиц. Известно, что оценка нетоза в культурах лейкоцитов различных сроков инкубации позволяет охарактеризовать НАДФ-зависимое (суицидальный нетоз) и независимое (витальный нетоз) образование нейтрофильных ловушек (инкубация 150 и 30 минут соответственно) [8, 9]. Полученные результаты указывают, что у пациентов с ХБП активируются оба механизма образования сетей. Выявленная нами активация процесса NET только в спонтанном тесте может быть следствием высокой *in vivo* антигенной нагрузки на нейтрофилы, в результате чего примированные нейтрофилы не способны отвечать на стимуляцию *in vitro*.

Показатели NET при различных условиях культивирования были тесно взаимосвязаны между собой. Обнаружена сильная корреляция NET₃₀ ↔ NET₁₅₀, ($r_s = 0,90$, $p < 0,001$ в спонтанном тесте; $r_s = 0,81$; $p < 0,001$ — в стимулированном; NET_{сп} ↔ NET_{ст} ($r_s = 0,96$; $p < 0,001$ при инкубации 30 минут; $r_s = 0,83$; $p < 0,001$ — в 150-минутных культурах). Интересно отметить, что у здоровых лиц ассоциации наблюдались только между NET_{сп} ↔ NET_{ст} и были менее выражены ($r_s = 0,58$; $p < 0,001$ при инкубации культур в течение 30 минут; $r_s = 0,52$; $p < 0,001$ при 150-минутной инкубации). Показатели NET₃₀ ↔ NET₁₅₀ статистически значимых взаимосвязей не имели.

Способность нейтрофилов пациентов к выработке активных форм кислорода была повышена как в спонтанном тесте 11,5 (8; 14) $p = 0,002$, так и в стимулированном 53 (44; 56) $p = 0,02$ в сравнении с группой контроля 6 (4; 10) и 43 (42; 52) соответственно. Поглотительная активность Нф у обследованных пациентов не изменялась.

Взаимосвязь между различными проявлениями функциональной активности нейтрофилов у пациентов была не значимой, тогда как у здоровых лиц обнаруживалась ассоциация NET_{ст} ↔ НСТ_{сп} ($r_s = -0,57$; $p < 0,001$) и NET_{ст} ↔ НСТ_{ст} ($r_s = -0,51$; $p = 0,002$).

По параметрам ЛЗХЛ обнаружено снижение антирадикального действия плазмы пациентов по сравнению со здоровыми лицами. Так, степень угнетения максимальной вспышки ХЛ (I_{max}, %) была ниже в 2,8 раза и составила 22,65 % (11,6; 44,9) ($p < 0,001$) в сравнении с контрольной группой 63,6 (55,8; 61,5). Значения S, % составили 20,9 % (10; 30,9), что в 2,9 раза ниже, чем аналогичный показатель плазмы доноров 60 (54,8; 60,8) ($p < 0,001$). Данные результаты свидетельствуют о недостаточности антиоксидантной активности плазмы пациентов и одновременном накоплении прооксидантов [7], что является отражением эндогенной интоксикации, характерной для больных ХБП 5 стадии. Изменение параметров I_{max}, % и S, % было взаимосвязанным ($r_s = 0,57$; $p < 0,001$), в отличие от группы здоровых лиц, где данной ассоциации не выявлено.

Статистически значимых взаимосвязей между показателями ЛЗХЛ и функциональными свойствами нейтрофилов обнаружено не было.

Выводы

1. У пациентов с хронической болезнью почек 5-й стадии выявлена более высокая ($p = 0,007-0,009$), по сравнению со здоровыми лицами, исходная способность нейтрофилов к образованию внеклеточных сетей (спонтанный нетоз). Значимых ассоциаций между показателями активности нетоза и другими проявлениями функциональных свойств нейтрофилов не обнаружено.

2. В плазме пациентов с ХБП имеется выраженный сдвиг про/антиоксидантного равновесия с развитием окислительного стресса (I_{max}, % = 22,65 % (11,6; 44,9) ($p < 0,001$), S, % = 20,9 % (10; 30,9) ($p < 0,001$) относительно контрольной группы). изменения показателей I_{max}, % и S, % взаимосвязаны между собой ($r_s = 0,5$; $p < 0,001$) только у пациентов, но не у здоровых лиц. значимых корреляций между параметрами функционального статуса нейтрофилов и состоянием про/антиоксидантного баланса не установлено.

ЛИТЕРАТУРА

1. Сокурено, С. И. Иммунологические нарушения у пациентов с хронической болезнью почек. Перспективы иммунозаместительной терапии / С. И. Сокурено, А. Н. Федосеев, Т. В. Борисова // Клиническая практика. — 2014. — № 3(10). — С. 83–88.
2. Neutrophil extracellular traps kill bacteria / V. Brinkmann [et al.] // Science. — 2004. — Vol. 303. — P. 1532–1535.

3. Rondina, M. T. Platelets as cellular effectors of inflammation in vascular diseases / M. T. Rondina, A. S. Weyrich, G. A. Zimmerman // Circulation Research. — 2013. — P. 1506–1519.
4. Оксидативный стресс и хроническая болезнь почек / Ф. А. Тугушева [и др.] // Нефрология. — 2007. — Т. 11, № 3. — С. 29–47.
5. Новикова, И. А. Комплексная лабораторная оценка иммунного статуса / И. А. Новикова, Е. С. Афанасьева. — Витебск: Изд-во ВГМ, 2003. — 40 с.
6. Гусакова, Н. В. Образование экстрацеллюлярных сетей нейтрофилами периферической крови / Н. В. Гусакова, И. А. Новикова // Проблемы здоровья и экологии. — 2011. — № 3 (29). — С. 27–31.
7. Состояние про/антиоксидантной системы крови у реципиентов почечного аллотрансплантата / Т. С. Петренко [и др.] // Лабораторная диагностика. Восточная Европа. — 2017. — Т. 6, № 2. — С. 224–231.
8. NETosis markers: Quest for specific, objective, and quantitative markers / S. Masuda [et al.] // Clinica Chimica Acta. — 2016. — Vol. 459. — P. 89–93.
9. Camiccia, G. Neutrophil extracellular traps in sepsis / G. Camiccia, R. Pozner, G. de Larranaga // Shock. — 2014. — Vol. 42, № 4. — P. 286–294.

УДК 616.6

ЭТИОПАТОГЕНЕТИЧЕСКИ ОБОСНОВАННАЯ КОРРЕКЦИЯ ПАТОСПЕРМИИ У ИНФЕРТИЛЬНЫХ МУЖЧИН С МЕТАБОЛИЧЕСКИМ СИНДРОМОМ

Ракевич М. В., Леденева Е. В.

Научный руководитель: к.м.н., доцент *Д. М. Ниткин*

Государственное учреждение образования
«Белорусская медицинская академия последипломного образования»
г. Минск, Республика Беларусь

Введение

Бесплодие является важной медицинской и социальной проблемой. Частота бесплодного брака в странах Европы составляет около 15 % [1, 2]. В большинстве случаев нарушения фертильности носит приобретенный характер. Одним из неблагоприятных факторов, влияющих на репродуктивную систему, является метаболический синдром, что доказано многими исследованиями по данному поводу [4]. Распространенность метаболического синдрома в мужской популяции достигает 25 % [3].

У врача-уролога, занимающегося проблемой мужского бесплодия, зачастую возникает вопрос о необходимости применения специальных методов лечения, направленных не только на увеличение количества сперматозоидов в эякуляте, но и коррекцию сопутствующих нарушений.

Цель

Оценка влияния этиопатогенетически обоснованного лечения на показатели спермограммы, общую антиоксидантную активность спермоплазмы, гормональный профиль, углеводный и жировой обмен у мужчин с метаболическим синдромом.

Материал и методы исследования

В исследовании приняло участие 24 мужчины репродуктивного возраста с признаками метаболического синдрома и жалобами на бесплодие в браке более 1 года и наличием патоспермии. Лабораторные исследования проводили в рамках программы «Мужское бесплодие», проводимые на базе НИЛ БелМАПО, кафедры урологии и нефрологии, кафедры клинической лабораторной диагностики БелМАПО с 2015 по 2017 гг.

Результаты исследования и их обсуждение

В качестве стартовой (базисной) терапии все пациенты получали антиоксидантную терапию в течение 3 первых месяцев в составе L-карнитин, витамин Е, цинк сульфат фолиевая кислота, пентоксифиллин. После проведения базисной терапии было установлено, прием базисной терапии не привел к значимому улучшению показателей спермограммы.

В связи с этим было сделано предположение, что лечение в течение 3-х месяцев не является достаточным и необходимо проведение дальнейшего этиопатогенетически обоснованного лечения у лиц с метаболическим синдромом. Этиопатогенетическое лечение включало в себя витамин D (холекальциферол), омега-3 жирные кислоты, альфа-липоевую кислоту в течение 3-х месяцев.

Динамики показателей спермограмм, а также показателей углеводного и жирового обмена после проводимого лечения представлены в таблицах 1–2.

Всем пациентам до и после лечения была определена концентрация общего тестостерона в сыворотке крови. Было установлено статистически значимое увеличение концентрации тестостерона в сыворотке крови по сравнению с предыдущими показателями на фоне проводимого лечения ($p < 0,01$).

В группе метаболического синдрома общая антиоксидантная активность на старте терапии установлена на уровне 1,67 [1,53; 1,93] ммоль/л. Лечение привело к статистически значимому увеличению общей антиоксидантной активности спермоплазмы ($p < 0,01$) и ее значение установлено на уровне 2,0 [1,9; 2,14].

За первые 3 месяца наблюдения (прием базисной терапии) не возникло ни одной беременности в парах. На фоне этиопатогенетического лечения возникло 4 (16,6 %) спонтанных беременности в парах у пациентов из группы метаболического синдрома.

Таблица 1 — Динамика показателей углеводного и жирового обмена на фоне проводимого лечения в группе метаболического синдрома ($n = 24$)

Показатель	Начало исследований	После этиопатогенетически обоснованного лечения	Статистическая значимость
Общий холестерин, ммоль/л	6,22 [5; 7]	5,98 [4,96; 6,75]	0,38
Триглицериды (ТГ), ммоль/л	1,31 [0,95; 1,84]	1,35 [0,91; 1,68]	0,51
ЛПВП, ммоль/л	1,31 [1,07; 1,55]	1,34 [1,14; 1,62]	0,26
ЛПНП, ммоль/л	3,61 [2,71; 4,58]	3,3 [2,65; 4,19]	0,12
Коэффициент атерогенности (КА)	3,8 [3,24; 4,7]	3,44 [2,9; 4,13]	0,12
Глюкоза, ммоль/л	6,12 [5,66; 6,77]	6,02 [5,54; 6,44]	$< 0,05$
Инсулин, ммоль/л	185,8 [117,3; 239,7]	162 [123,9; 204,7]	0,29

Таблица 2 — Динамика показателей спермограммы инфертильных пациентов группы метаболического синдрома на фоне проведенного лечения ($n = 24$)

Показатель	Начало исследований	После приема антиоксидантной терапии	После этиопатогенетически обоснованного лечения	Статистическая значимость
Концентрация сперматозоидов в 1 мл эякулята, 10^6	12,8 [9,4; 15,5]	13,7 [9,6; 16,6]	16,7 [13,6; 23,95]	$p = 0,22^*$ $p < 0,001^{**}$
Общая подвижность сперматозоидов (A + B + C), %	25,5 [20; 56,5]	40,5 [22; 58]	40 [26,5; 57]	$p = 0,17^*$ $p = 0,08^{**}$
Прогрессивная подвижность сперматозоидов (A + B), %	14 [8; 38,5]	17,5 [11; 40]	24 [19,5; 47]	$p = 0,24^*$ $p < 0,01^{**}$
Концентрация сперматозоидов нормальной морфологии, %	7 [4; 10]	10 [8; 14,5]	11,5 [8; 15,5]	$p < 0,001^*$ $p = 0,032^{**}$
Жизнеспособность сперматозоидов, %	39,5 [16,5; 53,5]	44,5 [19,3; 57,3]	48,5 [36,3; 60,3]	$p = 0,08^*$ $p = 0,01^{**}$

* — Статистическая значимость на фоне приема антиоксидантной терапии; ** — статистическая значимость на фоне приема этиопатогенетически обоснованного лечения.

Выводы

1. У 51,5 % инфертильных мужчин с патоспермией снижена общая антиоксидантная активность спермоплазмы. Наличие окислительного стресса в эякуляте может сопровождаться ухудшением качественных и количественных показателей спермограммы, что влияет на мужскую фертильность.

2. Назначение этиопатогенетической терапии инфертильным мужчинам с метаболическим в составе витамина Д3, омега-3 жирных кислот, альфа-липовой кислоты синдромом способствует статистически значимому снижению концентрации глюкозы ($p < 0,05$) и повышению концентрации общего тестостерона ($p = 0,02$) в сыворотке крови, улучшению показателей спермограммы и нормализации общей антиоксидантной активности спермоплазмы ($p < 0,01$).

3. Этиопатогенетически обоснованное лечение повышает частоту возникновения спонтанных беременностей в парах.

ЛИТЕРАТУРА

1. Guideline on male infertility / A. Jungwirth [et al.] // EAU. — 2015. — 48 p.
2. Актуальные вопросы оказания помощи парам с мужским фактором бездетного брака: клинические и организационно-методические аспекты / В. А. Божедомов [и др.] // Андрология и генитальная хирургия. — 2013. — Т. 4. — С. 7–16.
3. Распространенность и особенности проявлений метаболического синдрома во взрослой городской популяции / З. Н. Токарева [и др.] // Кардиоваскулярная терапия и профилактика. — 2010. — Т. 9, № 1. — С. 10–14.
4. Metabolic syndrome: a comprehensive perspective based on interactions between obesity, diabetes, and inflammation / P. Dandona [et al.] // Circulation. — 2005. — Vol. 111. — P. 1448–1154.

УДК 618.146-006-007.17

ЧУВСТВИТЕЛЬНОСТЬ ЦИТОЛОГИЧЕСКОГО И КОЛЬПОСКОПИЧЕСКОГО МЕТОДОВ ДИАГНОСТИКИ ДИСПЛАЗИИ ШЕЙКИ МАТКИ РАЗНОЙ СТЕПЕНИ*Романова Е. В., Санковская Т. О.*

Учреждение образования
«Белорусский государственный медицинский университет»
г. Минск, Республика Беларусь

Введение

Дисплазия шейки матки является состоянием, предшествующим развитию рака шейки матки [1]. Заболевание протекает бессимптомно, в связи с чем необходимо использование различных методов скрининга для установления диагноза. На сегодняшний день в мире основным методом скрининга является цитологический (Pap-test), на котором базируется дальнейший диагностический алгоритм с применением кольпоскопии и гистологического исследования биоптата [2]. Дисплазию шейки матки классифицируют на три степени тяжести, при этом дисплазия III приравнивается к cancer *in situ* [3].

Цель

Проанализировать результаты обследования пациенток для диагностики дисплазии шейки матки I, II и III степени тяжести.

Материал и методы исследования

Материалом для исследования стали 128 медицинских карт пациенток, обратившихся в женскую консультацию № 29 г. Минска в 2015–2017 гг. Для статистических вычислений были использованы программы «Microsoft Excel», «Statistica» 10.0, «Python».

Результаты исследования и их обсуждение

Из 128 пациенток 48 имеют дисплазию I (средний возраст — 36,9 лет), 34 пациентки — дисплазию II (средний возраст — 44,3 года), 18 пациенток — дисплазию III (средний возраст — 48,7 лет), контрольная группа — 28 пациенток (средний возраст — 30,57 лет). Чувствительность (Se) методов для дисплазии I: цитологический — 89,6 %, кольпоскопический — 87,5 %, совместно цитологический и кольпоскопический 93,8 %. Для диагностики дисплазии II чувствительность цитологического метода составила 20,6 %, кольпоскопического — 79,4 %, совместно цитологического и кольпоскопического — 85,3 %. Для диагностики дисплазии III чувствительность данных методов составила 11,1 %, 82,4 и 88,9 % соответственно. Специфичность цитологического метода составила 42,86 %, кольпоскопического метода — 28,57 %, совместно цитологического и кольпоскопического — 42,87 %. Методом построения ROC-кривой было определено, что в группе пациенток с дисплазией II 88 % женщин старше 31 года включительно, в группе пациенток с дисплазией III 88% женщин старше 35 лет. Статистически было определено, что средний интервал времени между возникновением дисплазии I и ее переходом в дисплазию II составляет 7,4 года, в дисплазию III — 11,8 лет.

Выводы

У женщин старше 30 лет в качестве скрининга дисплазии следует использовать комбинацию цитологического метода и кольпоскопии. Для предупреждения дисплазии III степени следует стремиться к 100 % скринингу женщин до 30 лет.

ЛИТЕРАТУРА

1. Wright C., Lickrish G. M., Shier R. M. // Basic and Advanced Colposcopy. — 1995. — 310 p.
2. Роговская, С. И. Новые технологии в профилактике рака шейки матки / С. И. Роговская, В. Н. Прилепская // Гинекология. — 2008. — Т. 10. — С. 3–6.
3. Кулаков, В. И. Профилактика рака шейки матки: руководство для врачей / В. И. Кулаков, Й. Паавонен, В. Н. Прилепская. — М.: Медпресс-информ, 2007. — С. 6–15.

УДК 616.617.018

**МОРФОЛОГИЧЕСКИЕ ИЗМЕНЕНИЯ МОЧЕТОЧНИКА
ПРИ ЧАСТИЧНОЙ ЕГО ОБСТРУКЦИИ***Рустамов У. М., Садыкова Д. И., Бобоев Р. А., Юлдашев Х. Ж.*Научный руководитель: *О. А. Хамраев*«Андижанский государственный медицинский институт»
г. Андижан, Республика Узбекистан**Цель**

Изучить морфологические изменения мочеточника при его частичной обструкции.

Материал и методы исследования

Экспериментальное исследование на собаках при помощи латексного баллона-экспандера и растяжение мочеточника после моделирования частичной обструкции. Морфологическому исследованию подверглись мочеточник, лоханка и паренхима почки собак сразу после умерщвления на 85–90 сутки.

Результаты исследования и их обсуждение

Результаты исследования показали, что растяжение частично суженного мочеточника вызывает существенные изменения его стенки. Эти изменения особенно выражены в слизистой оболочке. Они заключаются в повреждении и частичном нарушении целостности эпителиальной выстилки. Однако эпителиальная выстилка на большей части своей протяженности сохраняет многорядность. Сканирующая электронная микроскопия также показала, что при частичной обструкции мочеточника имеет место нарушение эпителиальной выстилки. В ней появляются глубокие щели. Поверхность эпителиоцитов становится шероховатой. На поверхности эпителиальной выстилки определяются единичные форменные элементы крови и небольшие пряди фибрина. Однако в целом эпителиальная выстилка сохранена.

Обнаруженные морфологические изменения в стенке мочеточника свидетельствуют о поверхностной альтерации переходного эпителия, частичная фрагментация сохранившихся мышечных пучков мышечной оболочки при адаптивной васкуляризации является структурной основой для восстановления нарушенной сократительной способности мочеточника.

Вывод

Метод продольного растяжения мочеточника является эффективным способом для выполнения реконструктивных операций, устраняющих проблему дефицита его длины при частичной его обструкции.

УДК 616.617

**РЕНТГЕНОЛОГИЧЕСКОЕ ОБОСНОВАНИЕ УДЛИНЕНИЯ МОЧЕТОЧНИКА
ПРИ ЕГО ПРОДОЛЬНОМ ДОЗИРОВАННОМ РАСТЯЖЕНИИ
(ЭКСПЕРИМЕНТАЛЬНАЯ РАБОТА)***Рустамов У. М., Садыкова Д. И., Хамраев О. А., Юлдашев Х. Ж., Турсунов Г. М.*Научный руководитель: *Р. А. Бобоев*«Андижанский государственный медицинский институт»
г. Андижан, Республика Узбекистан**Цель исследования**

Рентгенологическое обоснование метода удлинения мочеточника путем продольного его растяжения при полной или частичной обструкции, для создания анастомоза с мочевым пузырем.

Материал и методы исследования

Эксперименты проводились в ЦНИЛ АГМИ на 48 собаках. Исследования были разделены на 3 серии: 1 — растяжение мочеточника без обструкции (МБО) при помощи латексного баллона-экспандера; 2 — при частичной обструкции мочеточника (МЧО); 3 — после полной обструкции мочеточника (МПО). Для оценки эффективности растяжения мочеточника и его анатомо-функциональной состоятельности проведена экскреторная урография на аппарате «РУМ» с электронно-оптическим преобразователем.

Результаты исследования и их обсуждение

Сокращение здорового мочеточника до растяжения составило — 8,7 раза в 1 мин, после растяжения — 7,3 раза. При МЧО до растяжения — 6,4 раза в 1 мин, а после — 5,3 раза в 1 мин. При МПО сокращения мочеточника не определялось, из-за отсутствия функции почки, после растяжения и уретероцистоанастомоза частота сократительной активности восстановилась, и составили — 2,1 раза в 1 мин.

Получив, экскреторную урограмму при помощи нитки измеряли длину мочеточника. Достигнутое увеличение длины органа соответствовало результатам антропометрического исследования.

По результатам экскреторной урографии стало ясно, что растяжение нормального мочеточника не вызывает выраженного нарушения эвакуации мочи.

При растяжении предварительно эктазированной мочеточника изменения при урографии были различного характера. Форсированное растяжение (15 или 20 мл ежедневного введения раствора фурациллина в экспандер) мочеточника привело к снижению сократительной способности мочеточника и замедлению эвакуации контрастного вещества во всех случаях этой серии экспериментов. Однако при умеренном растяжении (10 мл в сутки) мочеточника нарушение носит обратимый характер.

Вывод

Метод продольного растяжения мочеточника в эксперименте у собак, устраняя проблемы дефицита длины мочеточника, позволяет сохранить его анатомо-функциональную состоятельность, при выполнении реконструктивных операций.

УДК 616.61-002.3:618.3

ПИЕЛОНЕФРИТ У БЕРЕМЕННЫХ

Садикова Д. И., Бобоев Р. А., Хамраев О. А., Юлдашев Х. Ж.

Научный руководитель: доцент У. М. Рустамов

«Андижанский государственный медицинский институт»

г. Андижан, Республика Узбекистан

Введение

Нарушения уродинамики мочевых путей при беременности приводит к застою мочи в чашечно-лоханочной системе, развитию гнойных процессов в паренхиме почек и уросепсису. Восстановление оттока мочи, выбор метода дренирования, сроки их выполнения остаются актуальными до настоящего времени.

Цель

Выявить оптимальные виды лечения при пиелонефрите беременных.

Материал и методы исследования

В урологической клинике АГМИ с 2014 по 2016 гг. находились 325 больных с острым обструктивным пиелонефритом беременных. Возраст их составил от 18 до 39 лет.

У 210 больных наблюдался правосторонний острый пиелонефрит, а у 115 больных левосторонний. Для диагностики больных применялись общеклинические, лабораторные, ультразвуковые, эндоскопические методы исследования.

Результаты исследования и их обсуждение

Результаты исследования показали, что при обследовании у всех больных отмечались пиурия, бактериурия, лейкоцитоз и повышение СОЭ, увеличение содержания мочевины и креатинина в крови.

Для оказания лечебной помощи больных разделили на 3 группы.

1. В 1-ю группу вошли больные с незначительной пиелокаликоектазией (81).
2. Во 2-й группе больные были с умеренной пиелоектазией (92).
3. В 3-й группе 152 больных с выраженной пиелоектазией.

В первой группе применяли спазмолитики, позиционно-дренирующую терапию-пребывание больного на здоровом боку.

Во второй группе больных, у которых наблюдались повышение температуры тела с усилением болей в пояснице, повышением лейкоцитоза в крови применяли катетеризацию мочеочника или устанавливали стент.

В третьей группе больных, у которых прогрессировал воспалительный процесс и дренирование почки с помощью катетера или стента было неэффективным, производили перкутанную нефростомию. Всем больным согласно антибиотикограмме применялись антибиотики.

При своевременном дренировании почек по показаниям активность воспалительного процесса регрессировало, боли в пояснице исчезли, нормализовалась температура тела и улучшилось общее самочувствие больных. Ежемесячно производили смену дренажей и контрольное обследование. После родов женщины подвергались тщательному урологическому обследованию, при необходимости им проводилось комплексное плановое лечение.

Вывод

На основании наших клинических наблюдений можно сделать выводы, что своевременное и правильное дренирование почек у беременных благоприятствует течению беременности и своевременному родоразрешению.

УДК 616.617-08

РАЦИОНАЛЬНОЕ ЛЕЧЕНИЕ ПРИ СТРИКТУРАХ МОЧЕТОЧНИКА

Садикова Д. И., Бобоев Р. А., Хамраев О. А., Юлдашев Х. Ж.

Научный руководитель: доцент У. М. Рустамов

«Андижанский государственный медицинский институт»

г. Андижан, Республика Узбекистан

Введение

Ятрогенные повреждения мочеточников являются одним из самых тяжелых осложнений при оперативных вмешательствах на органах малого таза, на долю которых из всех травм нижних мочевыводящих путей (НМП) приходится до 75 %. Встречающийся характер интраоперационных травм мочеточника довольно разнообразный. Его перевязывают, прокалывают иглой, прошивают, раздавливают клеммой, электрокоагулируют, частично или полностью рассекают и даже резецируют.

Разработка и внедрение в повседневную медицинскую практику нового эндоскопического инструментария и оборудования позволяет по новому подойти к диагностике и лечению ряда заболеваний нижних мочевыводящих путей.

Цель

Определить рациональное лечение стриктуры мочеточника.

Материал и методы исследования

Истории болезни 36 больных с диагнозом «Стриктура мочеточника» проходивших стационарное лечение в отделение урологии АГМИ с 2014 по 2017 гг., из них 32 женщин и 4 мужчин.

Результаты исследования и их обсуждение

Из 36 больных с диагнозом «Стриктура мочеточника» всего у 12 больных был поставлен диагноз частичная стриктура мочеточника. Поэтому для дальнейших исследований были взяты только данные больные, причем у 7 больных стриктура определялась в юкставезикальном отделе, у 5 в инфравезикальной части мочеточника. Данным больным произведено бужирование, наряду с антибактериальной терапией и лимфостимуляцией. После выписки больных рецидивы у 7 больных не наблюдались течение 2 года, у 3 больных через 1 год и у 2-х больных через 6 месяцев.

Вывод

Из вышеперечисленного следует, что своевременное обращение пациентов к специалистам и адекватное применение бужирования в сочетании с антибактериальной терапией и лимфостимуляцией залог успешного лечения при частичных стриктурах.

УДК 616.61-003.4-08

РЕЗУЛЬТАТЫ РАЗЛИЧНЫХ ВАРИАНТОВ ЛЕЧЕНИЯ КИСТ ПОЧЕК*Садикова Д. И., Хамраев О. А., Рустамов У. М., Юлдашев Х. Ж., Турсунов Г. М.***Научный руководитель: Р. А. Бобоев****«Андижанский государственный медицинский институт»
г. Андижан, Республика Узбекистан****Введение**

Последние годы в урологии активно развивается и используется значительно менее травматичный метод лечения — перкутанная пункция кист почек. При перкутанной пункции кист почек не происходит повреждения больших тканевых массивов, существенно облегчен уход за больными в послеоперационном периоде и состояние пациентов позволяет раньше выписывать их из стационара. Однако единого мнения о применении перкутанной пункции кист почек нет, ряд исследователей являются сторонниками традиционных открытых операций, другие отдают предпочтение малоинвазивным методам лечения. Для лечения кист почек в настоящее время применяются открытые операции, перкутанная пункция кист почек, перкутанная пункция с дренированием кист почек с последующим применением склерозирующей терапией и место каждого из этих методов до сих пор не определено.

Цель

Определение места перкутанной пункции кист почек в лечении кист почек.

Материал и методы исследования

В урологическом отделении в клинике АГМИ за период с 2015 по 2017 гг. пролечен 278 пациентов с кистозными заболеваниями почек. Из них 6 пациентов подверглись традиционным операциям, 58 больным выполнены пункции кист почек со склеротерапией, 13 больным выполнены перкутанная пункция с дренированием кист почек с последующим применением склерозирующей терапией, 201 больным выполнены пункции кист без склеротерапии. Проведен статистический анализ по некоторым показателям, характеризующим ближайшие и отдаленные результаты лечения. Операции выполнялись в том случае, если к пункции кисты были противопоказания (локализация, подозрение на малигнизацию, размер более 6 см и др.). Пункционный метод лечения кист предпочтительнее операций по критериям инвазивности, однако в связи с нерадикальностью часто требуются повторные манипуляция по поводу рецидива кисты у 3–7 больного. Перкутанная пункция кист почек без дренирования со склеротерапией и перкутанная пункция с дренированием кист почек с последующим применением склерозирующей терапией не продолжительнее традиционных, но их выгодно отличает от последних отсутствие кровопотери, сокращение сроков пребывания в стационаре и периода реабилитации. После операций снижаются рецидивы и необходимость в повторных манипуляциях.

Выводы

Методом выбора при лечении кист почек является пункция кисты со склеротерапией. При наличии противопоказаний к пункции кист почек являются альтернативой открытые операции. Требуется более глубокое исследование для определения приоритета в выборе метода лечения в зависимости от индивидуальных особенностей кист почек.

УДК 616.61:615.33

АНТИБИОТИКОРЕЗИСТЕНТНОСТЬ В УРОЛОГИЧЕСКОЙ ПРАКТИКЕ

Симченко Н. И., Быков О. Л.

Учреждение образования
«Гомельский государственный медицинский университет»
г. Гомель, Республика Беларусь

Введение

Прародитель современных антибиотиков, пенициллин, был открыт Александром Флемингом в 1928 г. В настоящее время число известных антибиотиков приближается к 2000, в клинической практике используется около 50.

Каждый человек обладает уникальной микрофлорой, присущей только ему. Доказано, что ряд симбиотических бактерий передаются по наследству. Любой антибиотик ингибитор, призванный нарушать химические реакции микроорганизма. Антибиотик влияет на иммунную реакцию и макроорганизма в том числе. Пенициллин — ослабляет цитотоксическую активность лимфоцитов и способствует нейтропении, цефалоспорины — тормозят пролиферацию Т-лимфоцитов, аминогликозиды — тормозят хемотаксис гранулоцитов и т. д. Оценивая влияние антибиотиков на функциональную активность иммунной системы, следует помнить, что все антимикробные агенты снижают напряженность постинфекционного иммунитета. По статистике почти в 50 % случаев антибиотики назначаются и применяются неправильно, что вместе с широким применением антибиотиков в сельском хозяйстве привело к формированию антибиотикорезистентности не только на уровне областных стационаров, но и районных больниц. Обычно уже через 1–3 года после создания и применения нового препарата появляются устойчивые к нему бактерии, а через 10–20 лет формируется полная резистентность. Нет ни одного антибиотика, к которому не возникали бы устойчивые формы.

Материал и методы исследования

Проведен анализ результатов бактериального мониторинга урологических стационаров областных больниц Гомеля, Могилева и Бреста.

Таблица 1 — Сравнительные данные микробного пейзажа ГОКБ, БОБ и МОБ (областные урологические отделения)

Микрофлора	г. Могилев	г. Гомель	г. Брест
<i>E. coli</i>	18	25	17
<i>Pseudomonas</i>	9 (мак. чувст. 57 % к цефепиму) резистентность от 43 до 86 %	13 (мак. чувст. 32 % к амикацину) резистентность от 68 до 100 % ко всем а/б	9 (16,7 — цефтазидим) резистентность от 83,3 до 100 %
<i>Proteus m.</i>	6	6	2
<i>Enterococ. Faecalis</i>	15	27	6
<i>Enterococ. Faecium</i>	11	11	—
<i>Klebsiella p.</i>	3 (мак. чувст. 67 % к гентамицину — 22 % к ампициллину клав.)	13 (мак. чувст. 31,8 % к ампициллину) резистентность от 68 до 100 % ко всем а/б	7 (мак. чувст. 33,3 % к импинуму, цефураксиму)
<i>Acinetobacter baumani</i>	6	-	2

Результаты исследования и их обсуждение

На сегодняшний день практически не существует антибиотиков, которые можно использовать для лечения воспалительных процессов в урологических стационарах, т. к. чувствительность микрофлоры не превышает не только рекомендованные 65 %, но в большинстве случаев не дотягивает до 50 %. В ряде случаев, у отдельных возбудителей чувствительность составляет 10–15 %. Сложилась критическая ситуация с фторхинолонами: уровень резистентности которых достигает отметки 50–80 %. Параллельно с этим отмечен рост фторхинолон-резистентных возбудителей при урологических инфекциях в амбулаторной практике.

Выводы

1. Назначение антибиотиков широкого спектра действия с профилактическими целями ведет к антибиотикорезистентности.
2. Применение антибиотика в лечении инфекции мочевых путей должно соответствовать пути его выведения (цефоперазон и цефтриаксон выводятся с желчью на 80 и 60 % соответственно).
3. Придерживаться предписанных терапевтических и курсовых дозировок, а также учитывать кратность введения для поддержания оптимального содержания препарата в крови пациента.
4. При назначении антибактериального лечения учитывать действие препарата в зависимости от pH мочи (нитрофураны – в щелочной среде и т. д.)
5. Не использовать длительное применение препаратов в субклинических дозировках.
6. В лечении ИМП учитывать важность восстановления барьерной функции pH мочи.
7. Использовать фитопрепараты с дозированным содержанием активных компонентов в лечении неосложненных инфекции мочевых путей и bacteriuria у беременных.
8. Проводить постоянный бактериальный мониторинг в урологических стационарах с анализом его данных для улучшения качества эмпирической терапии и снижения антибиотикорезистентности.

УДК 616.6

ЧРЕСКОЖНАЯ НЕФРОЛИТОТРИПСИЯ В ЛЕЧЕНИИ БОЛЬНЫХ КОРАЛЛОВИДНЫМИ И БОЛЬШИМИ КАМНЯМИ ПОЧЕК

Сороко А. Л.

**Учреждение здравоохранения
«Брестская областная больница»
г. Брест, Республика Беларусь**

Введение

Мочекаменная болезнь (МКБ) является одним из самых частых урологических заболеваний, имеет эндемическое распространение и встречается не менее чем у 1–3 % населения. Болезнь проявляется чаще в самом трудоспособном возрасте 20–50 лет (80 % больных МКБ). МКБ свойственны тяжелые осложнения и рецидивы, приводящие к частой и длительной потере трудоспособности. МКБ является одной из частых причин хронической почечной недостаточности, приводящей к инвалидизации больных. Двусторонние камни почек встречаются у 15–30 % больных. Множественные камни почек встречаются у 20,7–57,3 % больных. Преобладают мужчины, однако коралловидные камни чаще встречаются у женщин (70,1 %). За последние десятилетия заболеваемость МКБ имеет тенденцию к росту, что связано с увеличением продолжительности жизни, изменением режима питания, гиподинамией. В урологических отделениях Брестской областной больницы больные МКБ составляют 41–47 % от всех урологических больных. За последние 6 лет произошел рост количества больных МКБ на 6 %. Проблема медикаментозного лечения МКБ не решена и в обозримом будущем решения не предвидится, поэтому актуальными методами лечения остаются различные инвазивные методики и дистанционная литотрипсия. Процент больных, подвергнутых различным оперативным методам лечения сохраняется приблизительно на одном уровне (74–78 %). Однако, к сожалению, любая проведенная операция не ведет к излечению от МКБ, приблизительно у 17–23 % больных возникают рецидивные камни с более тяжелым течением болезни. До недавнего времени ведущим методом лечения больных с коралловидными и большими камнями почек являлись открытые травматичные оперативные вмешательства, где дистанционная литотрипсия (ДЛТ) неэффективна. Внедрение чрескожной нефролитотрипсии позволило проводить малоинвазивное эндоскопическое лечение этого тяжелого и сложного контингента больных. В комбинации с ДЛТ освобождение от камней почек достигается у 80 % пациентов.

Цель

Анализ результатов и оценка преимуществ чрескожной нефролитотрипсии.

Материал и методы исследования

Методика внедрена после установки рентген-урологического комплекса «UROSKOP». Всем пациентам выполнялось стандартное рентгеновское обследование, при коралловидных камнях и рентген-негативных камнях производилась компьютерная томография. Операция проводится в положении пациента лежа на животе после предварительной катетеризации мочеточника. Первые 12 больных оперированы под эпидуральной анестезией, затем — под эндотрахеальным наркозом. Пункция полостной системы почки производится через нижнюю или среднюю чашку. Первым 14 пациентам пункция производилась под рентгеновским контролем, затем после приобретения ультразвукового аппарата «АЛОКА Prosound alpha 6» под ультразвуковым контролем, что значительно облегчает пункцию, уменьшает облучение персонала и пациента. Бужирование канала производится телескопическими бужами, после чего устанавливается кожух Amplatz, страховую струну не ставим.

Неудачи — у 7 пациентов: 1) у троих пациентов не удалось пропунктировать полостную систему под рентгеновским контролем: одному произведена ДЛТ, второму — пиелолитотомия; 2) у четверых пациентов после установки кожуха сразу возникло профузное кровотечение (двоим произведены открытые пиелонефролитотомии), двоим оставлены нефростомы (одному после стабилизации состояния через 3 недели произведена нефролитотрипсия через нефростому, второму на фоне рецидивирующего кровотечения и острого гнойного пиелонефрита через 4 недели произведена нефрэктомия).

Всего прооперировано 87 пациентов, в том числе один с подковообразной почкой. Мужчин 34 (39,1 %), женщин 53 (60,9 %). По возрасту: 27–30 лет — 2, 31–40 — 9, 41–50 — 19, 51–60 — 29, 61–70 — 25, 71–79 — 3, таким образом в трудоспособном возрасте было 59 (67,8 %). По локализации камней: слева — у 47 (54 %), справа — у 40 (46 %). У 42 (48,3 %) пациентов коралловидные камни размерами от 20 × 16 мм до 84 × 68 мм. У 32 (36,8 %) — большие камни от 20 × 8 мм до 30 × 30 мм, у 13 (14,9 %) — множественные камни от 15 до 30 мм в диаметре.

Посев мочи произведен 79 пациентам: роста нет у 48 (60,8 %), у остальных:

- *Escherichia coli* — 13;
- *Enterobacter faecalis* — 1;
- *Escherichia coli* и *Enterobacter faecalis* — 2;
- *Proteus vulgaris* — 4;
- *Proteus mirabilis* — 1;
- *Citrobacter* — 3;
- *Klebsiella pneumonia* — 1;
- *Pseudomonas aeruginosa* — 1;
- *Pseudomonas spp.* — 1;
- *Staphylococcus haemolyticus* — 1;
- *Staphylococcus saprophyticus* — 1;
- Грам + палочка — 1;
- *Candida* — 1.

Использовались контактные литотрипторы: пневматический «CALCUSPLIT» производства «KARL STORZ», электрокинетический «LITHOTRON EL-27» производства «WALZ» и лазерный «Лазурит». 84 вмешательства проведены стандартными нефроскопами «KARL STORZ» 26Fr., 3 — по методике MINIPERC нефроскопами «OLYMPUS» 16Fr.

Длительность операции без учета времени катетеризации мочеточника — от 30 минут до 2 часов в зависимости от легкости доступа в полостную систему и от плотности камня. Всем пациентам после операции оставлены нефростомы, кроме одного, которому произведена операция по методике MINIPERC. Активизация пациентов на следующий день после операции.

Результаты исследования и их обсуждение

Во время операции у 4 (4,6 %) пациентов потеря хода, повлекшая повторную пункцию и бужирование; этого осложнения можно избежать путем установки страховой струны. Во

время литотрипсии у 21 (24,1 %) пациента было повреждение слизистой, что объясняется использованием жестких зондов пневматического и электрокинетического литотрипторов. У 5 (5,7 %) пациентов умеренное кровотечение, кардинально не повлиявшее на ход операции, у 4 (4,6 %) выраженное кровотечение, в результате которого операция прекращена с оставлением фрагментов камня. Переливаний препаратов крови не было. У 2 (2,3 %) пациентов при экстракции в паранефральной клетчатке потеряны фрагменты 6–8 мм.

Послеоперационное кровотечение из почки в течение 2–4 суток как следствие повреждения почки является нормой для этого вмешательства. При выраженном кровотечении на нефростомическую трубку накладывали зажим на 2–6 часов для тампонады полостной системы, которая затем разрешалась в течение 2–3 суток.

После операции у 34 (39,1 %) пациентов не было температурной реакции, подъем температуры тела в течение 1–3 суток до 37,5 °С был у 49 (56,3 %) пациентов и как осложнение не рассматривался.

Послеоперационные осложнения у 6 (6,9 %) пациентов: 1) у 4 (4,6 %) — острый пиелонефрит, купирован консервативно, 2) у 1 (1,1 %) — тромбоэмболия мелких ветвей легочной артерии с инфаркт-пневмонией; 3) у 1 (1,1 %) — варикотромбофлебит.

Всем проводился рентгеновский и ультразвуковой контроль на 5–10 сутки. 20 (23 %) пациентам произведены повторные литотрипсии и литоэкстракции через нефростомический свищ.

Средний послеоперационный период составил 13,6 суток. Выписано с нефростомой 28 (32,2 %) пациентов, всем через 3–4 недели во время повторной госпитализации произведены ДЛТ или литотрипсии через нефростомический свищ, нефростомические свищи заживлены.

Выводы

Метод чрескожной нефролитотрипсии является оптимальным в лечении больных с большими и коралловидными камнями, а методика MINIPERC может конкурировать с ДЛТ в лечении пациентов с камнями до 2 см.

ЛИТЕРАТУРА

1. Мини-перкутанная нефролитотрипсия у мужчин. Инициальный опыт одного центра / И. А. Абоян [и др.] // Мужское здоровье: IX конгресс. — М., 2013. — С. 169–170.
2. Компьютерная томография при планировании мини-перкутанной нефролитотрипсии у мужчин / И. А. Абоян [и др.] // Мужское здоровье: IX конгресс. — М., 2013. — С. 170–171.
3. Чрескожная контактная лазерная нефролитотрипсия: непосредственные и отдаленные результаты / А. И. Байчук [и др.] // Практические результаты лечения мочекаменной болезни: Респ. науч.-практ. конф. с междунар. участием. — Минск, 2015. — С. 32–33.
4. Жебентяев, А. А. Основы эндоскопической урологии / А. А. Жебентяев. — Витебск, 2015. — С. 138–153.
5. Ислямова, З. М. Камни — не проблема? Современные аспекты МКБ / З. М. Ислямова // Мужское здоровье: IX конгресс. — М., 2013. — С. 178–179.
6. Дистанционная ударно-волновая литотрипсия в лечении крупных и коралловидных камней / В. Ю. Лелюк [и др.] // Практические результаты лечения мочекаменной болезни: Респ. науч.-практ. конф. с междунар. участием. — Минск, 2015. — С. 37–38.
7. Результаты эндоскопических методов лечения камней в почках / П. В. Милошевский [и др.] // Практические результаты лечения мочекаменной болезни: Респ. науч.-практ. конф. с междунар. участием. — Минск, 2015. — С. 38–40.
8. Трансформация подходов в лечении пациентов с коралловидным нефролитиазом / Е. И. Юшко [и др.] // Практические результаты лечения мочекаменной болезни: Респ. науч.-практ. конф. с междунар. участием. — Минск, 2015. — С. 50–51.

УДК 616-071-08.697

ЭФФЕКТИВНОСТЬ ФЕРМЕНТНЫХ ПРЕПАРАТОВ В ЛЕЧЕНИИ МУЖСКОГО БЕСПЛОДИЯ

Хамраев О. А., Бобоев Р. А., Рустамов У. М., Юлдашев Х. Ж., Ташматова Г. А.

Научный руководитель: к.м.н. Д. И. Садикова

**«Андижанский государственный медицинский институт» №
г. Андижан, Республика Узбекистан**

Введение

Согласно имеющейся информации, в Узбекистане 2005 г. впервые было зарегистрировано 5,5 % больных с бесплодием, в 2006 г. — 12,02 %. Налицо явный рост числа больных этой

группы (на 18,55 %). Самым неблагоприятным регионом оказалось Приаралье: распространенность этой патологии в Хорезме — 40,69 на 100 тыс. Анализ показал, что больные с этими проблемами оказываются недостаточно обследованными, лечатся они также самыми разнообразными методами, объяснить суть которых порой невозможно. Поэтому вопрос о пациентах с этой патологией пока остается открытым, как и вопрос состояния андрологической службы в нашей Республике.

Цель

Выявить эффективность применения ферментных препаратов в комбинированном лечении мужского бесплодия.

Материал и методы исследования

В течение 2012–2014 гг. нами было проведено обследование больного, у которых был установлен диагноз экскреторно-токсического бесплодия, хронического бактериального простатита. Возрастной диапазон составил от 21 года до 42 лет с длительностью заболевания от 2 до 8 лет. Все пациенты были обследованы до и после лечения:

- 1) общий анализ крови и мочи;
- 2) биохимическое исследование крови;
- 3) микроскопическое и бактериологическое исследование отделяемого мочеиспускательного канала, секрета предстательной железы и спермы;
- 4) трансректальное ультразвуковое исследование предстательной железы.

Все больные были разделены на 2 группы: 1-я группа (основная) — 90 больных с хроническим простатитом, которым комплексный курс терапии включали «Дистрептазу»; 2-я группа (контрольная) — 81 больных, которым проводили традиционное комплексное лечение воспаления предстательной железы без применения Дистрептазы.

Результаты исследования и их обсуждение

Регресс лабораторных признаков бесплодия проведенного лечения отметили у 79 (87,7 %) больных в 1 группе и у 52 (64,2 %) больных 2-й группы. Отмечалось повышение концентрации, увеличение количества нормальных форм и подвижности спермиев, нормализация вязкости эякулята и его pH уменьшение.

При исследовании показателей спермы в I группе было установлено, что до лечения:

- 1) концентрация сперматозоидов от 0 до 20 млн/мл наблюдали у 18 больных;
- 2) от 20 до 40 млн/мл — у 31 больных;
- 3) от 40–60 млн/мл — у 25 пациентов;
- 4) от 60–80 млн/мл — у 16 больных.

После комплексного лечения с «Дистрептазой»:

- 1) больные с концентрацией сперматозоидов от 0 до 20 млн/мл и от 20–40 млн/мл уменьшились на 7 и 12 человек соответственно;
- 2) с показателями от 40–60 млн/мл и 60–80 млн/мл увеличились на 9 и 10 человек соответственно.

Количество нормальных форм сперматозоидов в данной группе до лечения были таковы:

- у 33 больных — 20–39 %;
- у 31 больных — 40–60 %;
- у 26 больных — 61–80 %.

После проведенного лечения наблюдалось резкое увеличение нормальных форм сперматозоидов, т. е.:

- 20–39 % нормальных форм сперматозоидов отмечалось уже у 6 больных;
- 40–60 % — у 5 больных;
- 61–80 % — у 79 больных.

Количественное определение подвижных форм сперматозоидов также после проведенного лечения было резко увеличено.

Так, если при первичном обследовании у 24 больных данный показатель равнялся 10–30 %, у 32 больных — 31–50 % и больше 50 % — у 34 больных, то после комплексного лечения с

ферментным препаратом «Дистрептазой» подвижные формы сперматозоидов увеличились, т. е. 10–30 % подвижности сперматозоидов наблюдались только у 3 больных, 31–50 % — у 6 больных, а больше 50 % подвижности отмечали уже у 81 пациентов.

Положительные сдвиги в данной группе были получены и при исследовании:

1) вязкости эякулята от 0,5 до 0 см было у 25 больных до лечения, а после лечения количество больных составило 80 человек;

2) рН эякулята до лечения только у 22 из 90 обследуемых составило 7–7,8, а после лечения такие данные были получены еще у 56 больных;

3) количество лейкоцитов в эякуляте (в поле зрения) — у 11 больных составило от 20 и более. После лечения такой показатель наблюдался только у одного больного.

4) количество лейкоцитов в секрете предстательной железы (в поле зрения) у 27 больных было 21 и более, после лечения такой показатель был выявлен также только у одного больного.

Неплохие результаты были получены и во 2-ой группе больных, на количественное соотношение выздоровевших пациентов было несколько меньше.

Так например, концентрация сперматозоидов от 60 до 80 млн/мл увеличилось только у 2 больных, от 40 до 60 млн/мл — у 5 больных.

Количество нормальных форм сперматозоидов от 61 до 80 % увеличилось у 30 больных, в первой же группе такие показатели после лечения были установлены еще у 53 больных.

Количество подвижных форм сперматозоидов в данной группе увеличилось у 23 больных, в I группе к показателю > 50 были прибавлены еще 47 пациентов.

Если в первой группе вязкость эякулята была снижена 55 больных, то во второй группе после лечения снижение вязкости эякулята, было выявлено еще у 32 больных.

Во второй группе до лечения у 19 больных рН эякулята был 8,5 и более, после лечения такие показатели наблюдались только у 5 больных.

Количество лейкоцитов в эякуляте и в секрете предстательной железы от 20 и более встречались до лечения у 10 и 23 больных соответственно.

После лечения количество лейкоцитов в эякуляте снизилось у 6 больных, а в секрете предстательной железы — у 20 больных.

Данные диагностических показателей обеих групп представлены в таблице 1.

Таблица 1 — Данные диагностических показателей обеих групп

Показатель	1-я группа (n = 90)		2-я группа (n = 81)		
	до лечения	после лечения	до лечения	после лечения	
Концентрация сперматозоидов (млн/мл)	60–80	16	26	13	15
	40–60	25	34	21	26
	20–40	31	19	35	30
	0–20	18	11	12	10
Количество нормальных форм сперматозоидов (%)	61–80	26	79	22	52
	40–60	31	5	30	22
	20–39	33	6	29	7
Количество подвижных форм сперматозоидов (%)	> 50	34	81	29	52
	31–50	32	6	41	23
	10–30	24	3	11	6
Вязкость эякулята (см)	0,5–0	25	80	19	51
	2–0,5	29	10	39	23
	2,1 и более	36	0	23	7
рН эякулята	7–7,8	22	78	20	53
	7,9–8,5	43	9	42	23
	8,5 и более	25	3	19	5
Количество лейкоцитов в эякуляте (в поле зрения)	0–10	36	79	28	49
	11–20	43	10	43	28
	20 и более	11	1	10	4
Количество лейкоцитов в секрете предстательной железы (в поле зрения)	1–9	12	78	9	49
	10–20	51	11	49	29
	21 и более	27	1	23	3

Исходя из данных таблицы 1, можно заметить, что и в I (основной) и II (контрольной) группах больных повысилась концентрация сперматозоидов, увеличилось количество нормальных сперм и подвижности сперматозоидов, отмечалась нормализация вязкости эякулята и его pH, уменьшение количества лейкоцитов.

При микроскопии секрета предстательной железы также выявлено снижение количества до нормальных цифр.

При исследовании переносимости «Дистрептазы» только у 5 (5,6 %) из 90 пациентов отмечались незначительные побочные явления в виде метеоризма и дискомфорта в прямой кишке, что не требовало отмены препарата.

Выводы

1. Благодаря доказанному фибринолитическому и протеолитическому действию препарат «Дистрептаза» обладает выраженным противовоспалительным, противоотечным, болеутоляющим действием, улучшают микроциркуляцию в очаге воспаления, повышают концентрацию антибиотиков и клеток иммунной защиты в очаге воспаления, значительно снижает риск развития спаечных процессов.

2. При применении препарата «Дистрептаза» в комплексной терапии бесплодия повышается эффективность лечения до 87 %.

ЛИТЕРАТУРА

1. *Адаскевич, В. П.* Инфекции, передаваемые половым путем: рук-во для врачей / В. П. Адаскевич. — М.: Медицинская книга, 2004.
2. *Билич, Г. Л.* Репродуктивная функция и сексуальность человека / Г. Л. Билич, В. А. Божедомов. — М., 2000.
3. *Брагина, Е. Е.* Руководство по сперматологии / Е. Е. Брагина, Р. А. Абдумаликов. — М., 2002.
4. *Каган, С. А.* Стерильность у мужчин / С. А. Каган. — М., 1974.
5. *Лоран, О. Б.* Климактерические расстройства у мужчин / О. Б. Лоран. — М., 1999.
6. *Миронова, И. И.* Общеклинические исследования (моча, кал, ликвор, эякулят) / И. И. Миронова, Л. А. Романова, В. В. Долгов. — М., 2005. — С. 165–195.
7. *Назарова, Е. К.* Хламидийная инфекция: Цитология, иммунофлюоресценция / Е. К. Назарова, М. Н. Зенина. — СПб., 2004.
8. Руководство ВОЗ по лабораторному исследованию эякулята человека и взаимодействия сперматозоидов с цервикальной слизью. — 4-е изд. — М.: МедПресс, 2001.
9. Руководство по андрологии / под ред. О. Т. Тиктинского. — М., 1990.
10. *Сагалов, А. В.* Амбулаторно-поликлиническая андрология / А. В. Сагалов. — М.: Медицинская книга; Н. Новгород: Изд-во НГМА, 2003.
11. *Тер-Ованесов, Г. В.* Андрологические аспекты бесплодного брака / Г. В. Тер-Ованесов. — М.: НЦАГиП РАМН, 2000.
12. *Хеффнер, Л.* Половая система в норме и патологии / Л. Хеффнер. — М., 2003.
13. *Fredricsson, B.* Morphology of postcoital spermatozoa in the cervical secretion and its clinical significance / B. Fredricsson, R. Bjork // Fertil. Steril. — 2000. — Vol. 28. — P. 841–845.
14. Predictive value of abnormal sperm morphology in in vitro fertilization / T. F. Kruger [et al.] // Fertil. Steril. — 2008. — Vol. 49. — P. 112–117.
15. Sperm morphologic features as a prognostic factor in in vitro fertilization / T. F. Kruger [et al.] // Fertil. Steril. — 2016. — Vol. 46. — P. 1118–1123.
16. Morphological selection of human spermatozoa in vivo and in vitro / D. Mortimer [et al.] // Fertil. Steril. — 2012. — Vol. 64. — P. 391–399.
17. *Nieschlag, E.* Andrology. Male Reproductive Health and Dysfunction / E. Nieschlag, H. M. Behre. — 2nd ed. — Berlin: Springer, 2000.
18. Sex hormone-binding globulin mediates steroid hormone signal transduction at the plasma membrane / W. Rosner [et al.] // J. Steroid Biochem. Mol. Biol. — 2014. — Vol. 69. — P. 481–485.

УДК 616.617-003.7-047

ДИАГНОСТИКА И ЛЕЧЕНИЕ ОСТРОГО ГЕСТАЦИОННОГО ПИЕЛОНЕФРИТА

Юшко Е. И., Джеремая Абрахам Нене, Булдык Ю. Т.

**Учреждение образования
«Белорусский государственный медицинский университет»
г. Минск, Республика Беларусь**

Введение

Острый гестационный пиелонефрит (ОГП) в популяции беременных осложняет течение беременности в 1–2 % случаев [1, 2]. Его считают одной из основных причин госпитализа-

ций, не обусловленных заболеваниями органов половой сферы женщины [3, 4]. Нередко данная патология встречается у здоровых женщин при наличии нормальной функции почек и отсутствии структурных изменений в органах мочевой системы до зачатия [1, 5]. Частота бессимптомной бактериурии у беременных по данным литературы не является более высокой по сравнению с популяцией не беременных женщин такого же возраста [2, 3, 6]. Однако, анатомические (сдавление мочеточников увеличивающейся маткой) и нейрогуморальные изменения в организме женщины (главным образом по сравнению с дородовым периодом изменяется соотношение женских половых гормонов), вызванные беременностью, приводят к замедлению уродинамики на уровне верхних мочевых путей. Именно это в сочетании с наличием очагов инфекции в организме создает предпосылки для быстрого, нередко непредсказуемого прогрессирования заболевания. Риск заболеть ОГП повышается, начиная с 6-й недели беременности и достигает пика в 22–24 недели. Отсутствие своевременного и адекватного лечения ОГП может привести к серьезным неблагоприятным последствиям в здоровье матери и плода: уросепсису и сморщиванию почек у беременной, замершей беременности, преэклампсии, преждевременным родам, слабости родовой деятельности [1, 2, 7].

Начало инфицирования верхних мочевых путей у беременных в большинстве случаев происходит из мочевого пузыря восходящим путем вследствие нарушений в замыкательном аппарате пузырно-уретерального соустья, что создает предпосылки к формированию пузырно-мочеточникового рефлюкса. К другим факторам риска относят пиелонефрит в анамнезе, различные аномалии и операции на верхних мочевых путях, возраст матери более 30 лет, мочекаменную болезнь, сахарный диабет, другие заболевания, в т. ч. приводящие к иммунодефициту [4, 8, 9].

К сожалению, с ростом резистентности уропатогенов к большинству известных антибиотиков, а также широко, часто не контролируемом их использовании в амбулаторных условиях практикующим врачам стало труднее проводить отбор пациентов с ОГП для специализированного стационара, дифференцировать серозную и гнойные формы, определять прогноз предстоящего лечения и его составляющие [10, 11].

Цель работы

Изучить динамику клинико-лабораторных показателей и результаты бактериологических исследований, структуру проведенного лечения у пациенток с ОГП, пролеченных в условиях стационара в течение года.

Материал и методы исследования

Подробно изучены 72 медицинские карты пациенток с ОГП, лечившихся в урологических отделениях УЗ «4-я городская клиническая больница им. Н. Е. Савченко» г. Минска в течение 2017 г. В исследование включены только пациентки, у которых диагноз ОГП установлен по результатам комплексного клинического, лабораторного и инструментального обследований.

Результаты исследования и их обсуждение

Возраст женщин на дату первой госпитализации с ОГП колебался от 17 до 42 лет (средний возраст: $25,5 \pm 3,9$ лет). К категории первобеременных отнесены 70 (97,2 %), к повторнобеременным — только 2 (2,8 %) женщины. Медиана пика заболеваемости определена на срок беременности в 24,7 недели.

По данным анамнеза заболевания определено, что у 7 (9,7 %) пациенток были указания на мочекаменную болезнь с отхождением конкрементов, у 6 (8,3 %) женщин до данной беременности устанавливался диагноз хронического пиелонефрита, у 54 (75 %) пациенток в процессе данной беременности был один эпизод ОГП, а еще у 12 (16,7 %) — отмечено две атаки ОГП за текущую беременность. В течение 7–10 дней до первичной госпитализации 23 (31,9 %) пациентки по разным причинам прошли курс лечения антибиотиками.

Анализ доступной медицинской документации показал, что ОГП у 58 (80,5 %) беременных женщин имел правостороннюю локализацию, у 9 (12,5 %) — левостороннюю, двусторонний процесс установлен у 5 (7 %) пациенток. Основные клинические проявления заболевания в исследуемой группе были: боли в поясничной области и (или) животе — у 72 (100 %) женщин, гипертермия $> 38^\circ\text{C}$ — у 30 (42 %), тошнота и (или) рвота — у 35 (48,6 %), дизури-

ческие расстройства — у 20 (27,8 %). В общем анализе крови у всех беременных установлен лейкоцитоз со сдвигом в сторону юных форм (в среднем $14,3 \times 10^9$ лейкоцитов), анемия легкой степени тяжести (среднее значение гемоглобина 110 г/л), повышение СОЭ (среднее значение 20 мм/ч). Результаты исследования мочи, включая бактериологические, являются важными критериями как для постановки диагноза ОГП, так и для оценки эффективности проводимого лечения. У пациенток с клиникой похожей на ОГП, но при отсутствии изменений со стороны общего анализа мочи в сочетании с отсутствием нарушений уродинамики верхних мочевых путей следует продолжить поиск причин патологического состояния. Клинически значимой бактериурией считали выявление в 1 мл мочи $> 10^3$ бактерий. Бактериологические исследования мочи у 17 (23,6 %) из 72 беременных женщин выявили различные уропатогены (*Escherichia coli*, *Klebsiella pneumonia*, *Enterococcus faecalis*, *Enterobacter cloacae* и др.). Кроме этого у 16 пациенток получен рост *Escherichia coli* в количестве менее 10^3 бактерий в мл мочи. По нашему мнению низкий процент выявляемости микроорганизмов в мочевых путях у пациенток исследуемой группы по данным бактериологических исследований обусловлен простой причиной: значительная часть женщин на догоспитальном этапе прошла курс лечения антибиотиками.

Наиважнейшее значение на всех этапах ведения беременных женщин имели результаты ультразвукового исследования (УЗИ) органов мочевой системы. У каждой пациентки анализировали с использованием компьютерных программ следующие параметры: размеры и контуры каждой почки; толщину и эхогенность паренхимы, наличие в ней патологических образований; размеры чашечек и лоханки каждой почки; диаметр мочеточника в верхней и нижней трети, состояние околопочечной клетчатки. На дату госпитализации по данным УЗИ органов мочевой системы получены следующие результаты. Средний размер правой почки составил $10,68 \times 5,69$ см; левой почки — $10,87 \times 5,7$ см. Расширение чашечно-лоханочной системы (ЧЛС) правой почки было отмечено у 58 (80,5 %) пациенток, левой почки — у 9 (12,5 %) женщин, обеих почек — у 5 (7 %) беременных женщин. Расширение верхней трети правого мочеточника в среднем до 0,65 см было зарегистрировано в 44 (61,1 %) наблюдениях; левого мочеточника в среднем до 0,42 см — в 28 (38,9 %) наблюдениях.

Малоинвазивное хирургическое лечение проведено у 39 (54,2 %) пациенток. Оно использовалось с целью восстановления уродинамики верхних мочевых путей, профилактики перехода серозного пиелонефрита в его гнойную форму, создания условий для последующего консервативного лечения ОГП. У пациенток с мочекаменной болезнью или обструктивными уропатиями использование суправезикального отведения мочи позволяло перенести патогенетическое лечение на послеродовый период. Структура проведенных хирургических пособий ($n = 39$) была следующей: внутреннее стентирование мочеточника — 27 (69,2 %), наружное стентирование мочеточника — 10 (25,7 %), чрескожная пункционная нефростомия — 2 (5,1 %). У пяти из 10 пациенток, которым проведено наружное стентирование мочеточника, в последующем после улучшения состояния наружный стент заменен на внутренний. Интраоперационных осложнений в процессе проведения вышеуказанных операций не отмечено. У части пациенток развились осложнения раннего послеоперационного периода. После внутреннего стентирования мочеточника в семи наблюдениях по клиническим проявлениям установлен пузырно-почечный рефлюкс, потребовавший пролонгированной катетеризации мочевого пузыря, а после удаления катетера обучения беременной мочиться по специальной программе. Еще в двух наблюдениях в качестве осложнения была макрогематурия в течение 36–48 ч. Осложнения после наружного стентирования мочеточника были следующие: макрогематурия — у 3 пациенток, преждевременное отхождение дренажа — 2. Выраженные дизурические расстройства, потребовавшие дополнительного лечения, после внутреннего стентирования встречались у 9 беременных женщин, после наружного стентирования — у 4.

Оставшиеся 33 (45,8 %) пациентки пролечены консервативно. Основными составляющими консервативного лечения были: антибактериальная терапия, инфузионная терапия, назначение анальгетиков, спазмолитиков, препаратов для лечения анемии.

У всех пациенток ($n = 72$) после как хирургического, так и консервативного лечения на дату выписки из стационара получен хороший результат: отсутствие жалоб, характерных для ОГП; наличие лабораторных признаков, подтверждающих ликвидацию или существенное снижение активности воспалительного процесса; положительной динамике критериев УЗИ исследования, отражающих уродинамику верхних мочевых путей.

Все пациентки с ОГП нуждаются в диспансерном наблюдении. У 12 (16,7 %) из 72 наблюдаемых пациенток в течение наблюдаемой беременности отмечено две атаки ОГП.

Выводы

1. Ведущими тестами в идентификации ОГП у беременных женщин были клинические, лабораторные и ультразвуковые методы исследования. Совокупно все перечисленные методы были безопасны и высокоинформативны.

2. В качестве хирургического пособия рекомендуем использовать малоинвазивные оперативные вмешательства. Оно проведено 39 (54,2 %) пациенткам: внутреннее стентирование мочеточника — у 27 (69,2 %), наружное стентирование мочеточника — у 10 (25,7 %), чрескожная пункционная нефростомия — 2 (5,1 %).

3. Все беременные женщины с ОГП нуждаются в диспансерном наблюдении: у 12 (16,7 %) пациенток за текущую беременность отмечено две атаки ОГП.

ЛИТЕРАТУРА

1. Acute antepartum pyelonephritis in pregnancy: a critical analysis of risk factors and outcomes / E. Farkash [et al.] // Eur. J. of Obstet. Gynecol. and Reprod. Biol. — 2012. — Vol. 162, № 1. — P. 24–27.
2. Review on urinary tract infection in pregnancy / F. Rahiman [et al.] // Int. J. of Pharma Res. & Rev. — 2015. — Vol. 4, № 2. — P. 26–33.
3. Sharma, P. Acute pyelonephritis in pregnancy: a retrospective study / P. Sharma, L. Thapa // The Aust. & N. Z. J. of Obstet. & Gynaecol. — 2007. — Vol. 47, № 4. — P. 313–315.
4. Wing, D. A. Acute pyelonephritis in pregnancy: an 18-year retrospective analysis / D. A. Wing, M. J. Fassett, D. Getahun // Am. J. of Obstet. and Gynecol. — 2014. — Vol. 210, № 3. — P. 219.
5. Jolley, J. A. Pyelonephritis in pregnancy: an up-date on treatment options for optimal outcomes / J. A. Jolley, D. A. Wing // Drugs. — 2010. — Vol. 70, № 13. — P. 1643–1655.
6. Contamination rates of three urine-sampling methods to assess bacteriuria in pregnant women / C. Schneeberger [et al.] // Obstet. and Gynecol. — 2013. — Vol. 121, № 2, Pt. 1. — P. 299–305.
7. Matuszkiewicz-Rowińska, J. Urinary tract infections in pregnancy: old and new unresolved diagnostic and therapeutic problems / J. Matuszkiewicz-Rowińska, J. Małyżko, M. Wieliczko // Arch. of Med. Sci. — 2015. — Vol. 11, № 1. — P. 67–77.
8. Аляев, Ю. Г. Современные аспекты диагностики и лечения гестационного пиелонефрита / Ю. Г. Аляев, М. А. Газимов, Д. В. Еникеев // Урология. — 2008. — № 1. — С. 3–6.
9. Акушерство: учеб. пособие / Ю. К. Малевич [и др.]; под общ. ред. Ю. К. Малевича. — Минск: Беларусь, 2017. — 511 с.
10. Vazquez, J. C. Treatments for symptomatic urinary tract infections during pregnancy / J. C. Vazquez, E. Abalos // The Cochrane Database of Syst. Rev. — 2011. — № 1. — P. CD002256.
11. Рафальский, В. В. Место современных — лактамных антибиотиков в терапии инфекции мочевыводящих путей у беременных / В. В. Рафальский, Р. А. Чилова, М. В. Остроухова // Урология. — 2009. — № 5. — С. 14–18.

СОДЕРЖАНИЕ

Адащик В. Г. Осложнения чреспузырной аденомэктомии	3
Артёмов В. В., Берлинская Л. И. Нефрогенный генез развития преэклампсии и его ранние предикторы.....	4
Багрицевич Н. В., Багрицевич А. Н., Драчева И. А., Лазаренко Т. А. Лечение гнойно-деструктивных форм острого пиелонефрита	7
Бобоев Р. А., Хамраев О. А., Рустамов У. М., Юлдашев Х. Ж., Турсунов Г. М. Трудности дифференциальной диагностики у больных с кистами почек	8
Визгалов С. А., Сугоняко Ю. В., Поплавская Е. А., Новицкая В. С., Смотрин С. М. Влияние натяжной герниопластики по бассинина состояние интратестикалярного кровотока в отдаленном послеоперационном периоде	9
Волковыцкий А. Г. Ретроперитонеоскопическое удаление камней мочеточника.....	11
Доников И. Г., Симченко Н. И. Остановка ренального кровотечения методом эмболизации почечных артерий, при урологической патологии почек.....	12
Дубров В. И., Скобеюс И. А., Шкутов А. О., Бондаренко С. Г. Лапароскопическая реимплантация мочеточника при лечении мегауретера у детей	15
Дубров В.И., Шкутов А. О., Кобяк А. О., Скобеюс И. А., Бондаренко С. Г. Сравнение результатов модифицированной и традиционной лапароскопической экстравезикальной антирефлюксной операции у детей.....	18
Жебендяев А. А. Первые результаты тестикулярной биопсии как метода получения сперматозоидов для ЭКО/ИКСИ у мужчин с азооспермией	20
Karazanashvili Guram Late outcomes of surgical management of primary, oligo-metastatic prostate cancer.....	23
Karazanashvili Guram Peritoneum, nerve and prostate apex sparing extraperitoneal radical cystoprostatectomy and extraperitoneal orthotopic neobladder formation.....	24
Кветень А. Г. Ретроспективный анализ историй болезней пациенток слейкоплакией мочевого пузыря	25
Ковалевская П. И., Ковалевская В. И. Использование бактериофагов в терапии хронических инфекций нижних мочевыводящих путей.....	28
Ковалевская П. И., Радьков И. В., Презов А. И., Ковалевская В. И. Использование прокальцитонина как маркера эффективности лечения урологических пациентов	29
Кулемзина Т. В., Криволап Н. В., Красножон С. В. Синдром дисплазии соединительной ткани в урологии	31

Лашкевич Е. Л. Инфекция мочевыводящих путей как фактор риска осложненного течения беременности и родов.....	33
Нечипоренко А. Н., Михальчук Е. Ч. Морфологическое обоснование использования синтетических протезов в хирургии тазового дна.....	36
Новикова И. А., Мелеш Т. Н., Зыблев С. Л. Функциональный статус нейтрофилов и про/антиоксидантный баланс крови у пациентов с хронической болезнью почек.....	38
Ракевич М. В., Леденева Е. В. Этиопатогенетически обоснованная коррекция патоспермии у инфертильных мужчин с метаболическим синдромом.....	41
Романова Е. В., Санковская Т. О. Чувствительность цитологического и кольпоскопического методов диагностики дисплазии шейки матки разной степени.....	43
Рустамов У. М., Садыкова Д. И., Бобоев Р. А., Юлдашев Х. Ж. Морфологические изменения мочеточника при частичной его обструкции.....	44
Рустамов У. М., Садыкова Д. И., Хамраев О. А., Юлдашев Х. Ж., Турсунов Г. М. Рентгенологическое обоснование удлинения мочеточника при его продольном дозированном растяжении (экспериментальная работа).....	44
Садикова Д. И., Бобоев Р. А., Хамраев О. А., Юлдашев Х. Ж. Пиелонефрит у беременных.....	45
Садикова Д. И., Бобоев Р. А., Хамраев О. А., Юлдашев Х. Ж. Рациональное лечение при стриктурах мочеточника.....	46
Садикова Д. И., Хамраев О. А., Рустамов У. М., Юлдашев Х. Ж., Турсунов Г. М. Результаты различных вариантов лечения кист почек.....	47
Симченко Н. И., Быков О. Л. Антибиотикорезистентность в урологической практике.....	48
Сороко А. Л. Чрескожная нефролитотрипсия в лечении больных коралловидными и большими камнями почек.....	50
Хамраев О. А., Бобоев Р. А., Рустамов У. М., Юлдашев Х. Ж., Ташматова Г. А. Эффективность ферментных препаратов в лечении мужского бесплодия.....	51
Юшко Е. И., Джеремая Абрахам Нене, Булдык Ю. Т. Диагностика и лечение острого гестационного пиелонефрита.....	54

Научное издание

II ПОЛЕССКИЙ УРОЛОГИЧЕСКИЙ ФОРУМ

**Сборник материалов
(г. Гомель, 7–8 июня 2018 года)**

В авторской редакции

Компьютерная верстка *С. Н. Козлович*

Подписано в работу 06.06.2018.
Тираж 100 экз. Заказ 277.

Издатель и полиграфическое исполнение:
учреждение образования «Гомельский государственный медицинский университет».
Свидетельство о государственной регистрации издателя,
изготовителя, распространителя печатных изданий № 1/46 от 03.10.2013.
Ул. Ланге, 5, 246000, Гомель.