

Наличие взаимосвязи между выраженностью дистрофических изменений подвздошно-поясничных связок и их объемом

Юрковский А.М.¹, Ачинович С.Л.², Назаренко И.В.¹

¹Гомельский государственный медицинский университет, Беларусь

²Гомельский областной клинический онкологический диспансер, Беларусь

Yurkovskiy A.M.¹, Achinovich S.L.², Nazarenko I.V.¹

¹Gomel State Medical University, Belarus

²Gomel Regional Oncological Clinic, Belarus

The relationship between the visibility of the dystrophic changes of the iliolumbar ligaments and their volume

Резюме. Определяли обоснованность применения критерия «увеличение объема связки» для диагностики дистрофических изменений подвздошно-поясничной связки. Исследованы подвздошно-поясничные связки, полученные при аутопсии от 10 мужчин (средний возраст – 65,6±8,1 года) и 10 женщин (средний возраст – 54,5±12,1 года). Выявлена тесная ассоциация между показателями, характеризующими выраженность дистрофических изменений, то есть показателями шкалы Bonar, и параметрами объема подвздошно-поясничной связки: коэффициент корреляции для правой связки составил $R=0,77$ ($p=0,0001$), для левой связки – $R=0,76$ ($p=0,0001$). Наличие тесной взаимосвязи между выраженностью дистрофических изменений и морфометрическими параметрами подвздошно-поясничных связок позволяет считать асимметрию показателей объема / поперечного сечения контрлатеральных связок признаком, предполагающим разную выраженность дистрофических изменений в сопоставимых участках связок (то есть позволяет предполагать наличие более выраженных дистрофических изменений в более толстом участке связки).

Ключевые слова: подвздошно-поясничная связка, гистопатологические изменения.

Медицинские новости. – 2019. – №3. – С. 40–42.

Summary. Purpose – to determine the validity of the criterion of increasing the volume of the ligament to assess the severity of dystrophic changes of the iliolumbar ligament. Investigated iliolumbar ligaments obtained by autopsies from 10 men (mean age 65.6±8.1 years) and 10 women (mean age 54.5±12.1 years). The close relations between the indicators, the values of which are strongly marked dystrophic changes (that is the Bonar scale indicators) and the parameters of the iliolumbar ligament volume are revealed: the correlation coefficient for the right iliolumbar ligament is $R=0.77$ ($p=0.0001$), for the left iliolumbar ligament – $R=0.76$ ($p=0.0001$). The close relationship between the severity of dystrophic changes and the morphometric parameters of the ligaments allows us to consider the asymmetry of the volume / cross section indices of the contralateral a feature suggesting different severity of dystrophic changes in comparable ligament parts (in other words suggests the presence of more pronounced dystrophic changes in the thicker ligament area).

Keywords: iliolumbar ligament, histopathological changes.

Meditsinskie novosti. – 2019. – N3. – P. 40–42.

Синдром боли в нижней части спины (синдром БНЧС) – болевой синдром, ограниченный областью ниже 12-го ребра и выше ягодичных складок [1]. Одной из причин возникновения синдрома БНЧС является повреждение связок пояснично-крестцового отдела позвоночника, в частности, подвздошно-поясничных связок (ППС) [2]. Вероятность указанного повреждения и, как следствие, возникновения ППС-индуцированного синдрома БНЧС тем выше, чем больше выраженность фоновых дистрофических изменений в ППС [3, 4].

Методом выбора для выявления и оценки выраженности указанных дистрофических изменений ППС является сонография. Данный метод, в отличие

от МРТ, позволяет выявлять не только выраженные, но также умеренно и даже незначительно выраженные дистрофические изменения [4, 5]. Отдельно стоит отметить, что данный метод малоэффективен у пациентов с избыточной массой тела и тем более ожирением, поскольку для таких пациентов приходится применять датчики с частотой сканирования 3,5 МГц, что, в свою очередь, приводит к получению диагностических изображений, малопригодных для оценки текстуры связки [6, 7]. Отсюда возникает потребность в критерии, позволяющем диагностировать дистрофические изменения в случаях, когда отсутствует возможность оценить текстуру связки (речь идет не только о сонографии, но и о МРТ и МСКТ).

Есть основания полагать, что таким критерием может стать критерий изменения объема связки, поскольку он тесно связан с гистопатологическими изменениями в ППС [3, 5, 8]. В ресурсах PubMed и eLIBRARY.ru каких-либо публикаций, подтверждающих либо опровергающих предположение, что между изменениями объема и выраженностью дистрофических изменений ППС существует взаимосвязь, найти не удалось.

Цель исследования – определить обоснованность применения критерия «увеличение объема связки» для диагностики дистрофических изменений подвздошно-поясничной связки.

Материалы и методы

Для достижения поставленной цели на первом этапе была выполнена аутоп-

Рисунок 1 Сопоставление параметров объема ППС.
Var. 1 – правая связка, Var. 2 – левая связка ($p=0,1$)

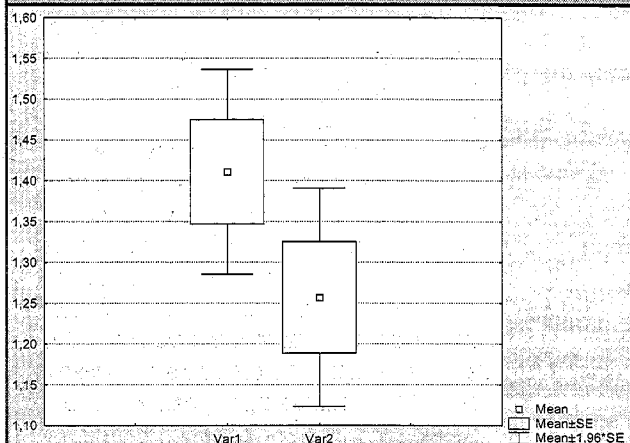
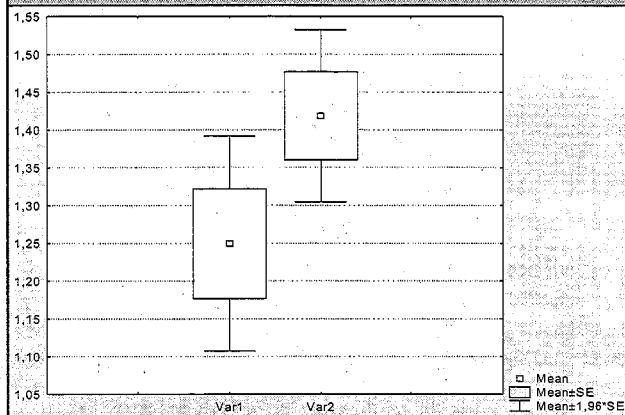


Рисунок 2 Сопоставление параметров объема ППС у мужчин и женщин: Var. 1 – женщины, Var. 2 – мужчины ($p=0,07$)



сия ППС (всего 40 связок) от 10 мужчин (средний возраст – 65,6±8,1 года) и 10 женщин (средний возраст – 54,5±12,1 года). Все образцы ППС были взяты не позднее 4 часов после констатации биологической смерти. После очистки образцов ППС от жировой ткани были проведены измерения их длины, ширины, толщины и объема (измерения объема проводились по стандартным методикам [9]).

На втором этапе готовили гистологические препараты: осуществлялась стандартная процедура парафиновой проводки; срезы толщиной 5 мкм окрашивались гематоксилином и эозином. Кроме того, проводилась ШИК-реакция и окраска по Ван Гизону. Микроскопия гистологических препаратов проводилась в проходящем свете на большом увеличении (×400).

Оценка патогистологических изменений осуществлялась в баллах по шкале Вонаг по следующим критериям: оценка клеток фибробластического дифферона (0 баллов – удлиненная форма ядра без отчетливой визуализации цитоплазмы; 1 балл – форма ядра приобретает яйцевидную конфигурацию, но без отчетливой визуализации цитоплазмы; 2 балла – ядро округляется, немного увеличивается, визуализируется малое количество цитоплазмы; 3 балла – ядро округлое, большое, с обильной цитоплазмой и формирующимися углублениями); оценка межклеточного вещества (0 баллов – отсутствие окрашивания межклеточного вещества; 1 балл – окрашивающийся муцин между волокнами;

2 балла – окрашивающийся муцин между волокнами с нарушением дифференцировки коллагеновых волокон; 3 балла – муцин повсюду с незаметным прокрашиванием волокон коллагена); оценка коллагеновых волокон (0 баллов – четкая дифференцировка волокон; 1 балл – разделение отдельных волокон с сохранением четкости границ; 2 балла – разделение волокон с утратой четкости границ, увеличение межклеточного вещества; 3 балла – разделение волокон коллагена с полной потерей архитектоники связки); васкуляризация (0 баллов – кровеносные сосуды, расположенные между волокнами, не визуализируются; 1 балл – капилляры в количестве до одного в 10 полях зрения; 2 балла – 1–2 капилляра в 10 полях зрения; 3 балла – более чем в 10 полях зрения [10]). Разграничение возраст-зависимых изменений и изменений, обусловленных функциональной перегрузкой, проводилось в соответствии с ранее предложенной нами методикой [11].

Статистический анализ: в случае распределения количественных показателей, отличавшихся от нормальных, данные представлялись в виде медианы 25-го и 75-го перцентилей (Me 25%–75%), при нормальном распределении признаков – в виде среднего арифметического и стандартного отклонения среднего арифметического ($M\pm SD$); для оценки силы взаимосвязи признаков использовался метод Спирмена; для сравнения морфометрических параметров контрлатеральных связок использовался U-тест Манна – Уитни.

Результаты и обсуждение

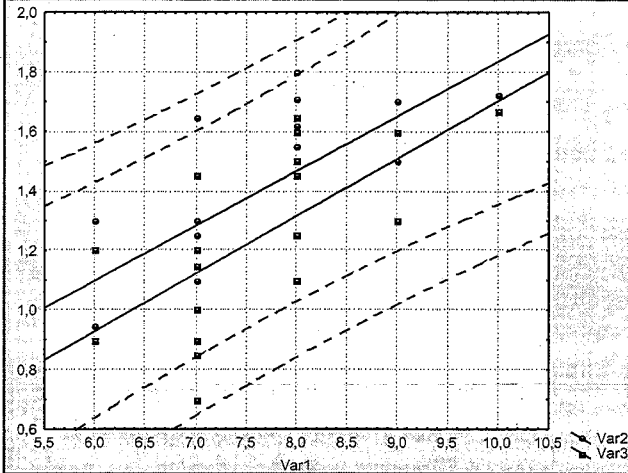
Дистрофические изменения были выявлены во всех исследованных образцах ППС. Выраженность указанных изменений во всех исследованных образцах соответствовала: в возрастном периоде 36–45 лет – 6–7 баллам, 46–60 лет – 7 баллам, 61–74 года – 7–8 баллам, 75–89 лет – 8–9 баллам по шкале Вонаг. Следовательно, в исследованных образцах имелись преимущественно возраст-зависимые дистрофические изменения [11]. Статистически значимые различия по критерию выраженности дистрофических изменений между контрлатеральными ППС отсутствовали ($p=0,33$).

Была отмечена тенденция к более высоким значениям объема правой ППС по сравнению с левой ППС: объем правой ППС – 1,5 см³ (95% ДИ (1,2–1,7)), объем левой ППС – 1,3 см³ (95% ДИ (1,0–1,55)), однако эта разница не была статически значимой (рис. 1).

Также было отмечено наличие тенденции к более высоким значениям объема ППС (как правой, так и левой) у мужчин по сравнению с женщинами: объем правой ППС у мужчин – 1,53 см³ (95% ДИ (1,25–1,7)), объем левой ППС – 1,38 см³ (95% ДИ (1,15–1,6)), объем правой ППС у женщин – 1,3 см³ (95% ДИ (1,0–1,65)), объем левой ППС – 1,15 см³ (95% ДИ (0,9–1,45)). Однако, как и в предыдущем случае, разница между показателями объема ППС у мужчин и женщин не была статически значимой (рис. 2).

Корреляционный анализ выявил тесную ассоциацию между показателями,

Рисунок 3 График рассеивания показателей объема ППС относительно итоговой оценки по шкале Bonar. Var.1 – шкала Bonar; круглые точки – показатели объема правой ППС; квадратные точки – показатели объема левой ППС; пунктирные линии – 95% (доверительная область)



характеризующими выраженность дистрофических изменений, то есть показателями шкалы Bonar, и параметрами объема ППС: коэффициент корреляции (R) для правой ППС составил $R=0,77$ ($p=0,0001$), для левой ППС – $R=0,76$ ($p=0,0001$). Более наглядно это представлено на рисунке 3.

Еще более сильной оказалась взаимосвязь между параметрами правой и левой ППС: $R=0,95$ ($p=0,00001$).

Исходя из предположения, что избыточный вес также может оказывать влияние на объем ППС, была оценена сила взаимосвязи показателей ИМТ с параметрами объема ППС, однако полученные данные не подтвердили наличие корреляции: коэффициент корреляции для правой ППС составил $R=0,2$ ($p=0,4$), а для левой ППС – $R=0,13$ ($p=0,6$). Не было отмечено и статистически значимой взаимосвязи между возрастом и ИМТ: коэффициент корреляции для правой ППС составил $R=0,18$ ($p=0,4$), для левой ППС – $R=0,13$ ($p=0,6$). При этом была отмечена корреляция между возрастом и объемом ППС: коэффициент корреляции для правой ППС составил $R=0,73$ ($p=0,0002$), для левой ППС – $R=0,75$ ($p=0,0001$).

проявлений дистрофического процесса в связках является их утолщение [8]. Причиной этого утолщения выступает невоспалительная клеточная реакция (метаплазия и пролиферация) [3, 12], приводящая к увеличению синтеза так называемых больших протеогликанов (агрекан и версикан) и некоторых гликопротеидов (гиалуронан) и, соответственно, к увеличению количества связанной воды во внеклеточном матриксе [3].

Поэтому неудивительно, что в стадию реактивных изменений и особенно в стадию потенциально обратимых изменений (обычно в эту стадию оценка по шкале Bonar соответствует 7 баллам [4, 7]) наблюдалась столь тесная ассоциация параметров объема ППС и итоговой оценки выраженности дистрофических изменений по шкале Bonar ($R=0,77$ – для правой ППС и $R=0,76$ – для левой).

Что касается корреляции между возрастом и объемом ППС, то ее наличие объяснимо следующим: дистрофические изменения в ППС – это процесс возраст-зависимый (коэффициент корреляции между итоговой оценкой по шкале Bonar и возрастом составляет $0,97$, $p \leq 0,000002$) [4, 7].

Объяснимо и отсутствие статистически значимой взаимосвязи между

дистрофические изменения в ППС являются следствием взаимодействия множества факторов [4, 11, 12]. Возникающие при этом изменения вне зависимости от причины, их инициировавшей, манифестируют однотипными структурными изменениями, выраженность которых предопределяется стадией патологического континуума [3]. Одним из таких типичных

возрастом и ИМТ, ибо такая зависимость, если и возникает, то только при значениях ИМТ более 30,0. Нужно отметить, что и в этих случаях коэффициент корреляции значится невысоким ($R=0,38$, $p=0,05$) [13].

Заключение

Наличие тесной взаимосвязи между выраженностью дистрофических изменений и морфометрическими параметрами, равно как и между морфометрическими параметрами контрлатеральных связок, позволяет считать асимметрию показателей объема / поперечного сечения признаком, предполагающим разную выраженность дистрофических изменений в сопоставимых участках связок. При этом наиболее выраженные дистрофические изменения будут отмечаться на более толстом участке связки.

ЛИТЕРАТУРА

1. Dionne C.E., Dunn K.M., Croft P.R., et al. // Spine. – 2008. – Vol.33, N1. – P.95–103. – doi:10.1097/BRS.0b013e31815e7f94.
2. Юрковский А.М. // Проблемы здоровья и экологии. – 2010. – №4. – С.84–89.
3. Юрковский А.М. // Проблемы здоровья и экологии. – 2012. – №4. – С.27–32.
4. Юрковский А.М., Ачинович С.Л., Кушнеров А.И. // Военная медицина. – 2014. – №4. – С.66–69.
5. Юрковский А.М., Назаренко И.В. // Здравоохранение. – 2018. – №11. – С.50–54.
6. Юрковский А.М., Аникеев О.И. // Проблемы здоровья и экологии. – 2012. – №1. – С.44–48.
7. Юрковский А.М., Аникеев О.И., Ачинович С.Л. // Проблемы здоровья и экологии. – 2013. – №3. – С.144–148.
8. Юрковский А.М., Назаренко И.В., Коропо А.В. // Мед. новости. – 2018. – №9. – С.69–71.
9. Автандилов Г.Г. Медицинская морфометрия: Руководство. – М., 1990. – 384 с.
10. Юрковский А.М., Ачинович С.Л., Назаренко И.В. // Проблемы здоровья и экологии. – 2018. – №2. – С.43–47.
11. Юрковский А.М., Ачинович С.Л., Назаренко И.В. // Проблемы здоровья и экологии. – 2018. – №3. – С.30–34.
12. Юрковский А.М. // Проблемы здоровья и экологии. – 2018. – №1. – С.4–8.
13. Юрковский А.М., Ачинович С.Л., Латышева В.Я. // Проблемы здоровья и экологии. – 2014. – №3. – С. 68–72.

Поступила 10.12.2018 г.