

УДК 616.61-0051

Доников И.Г.<sup>1</sup>, Симченко Н.И.<sup>2</sup><sup>1</sup> Гомельская областная клиническая больница, Гомель, Беларусь<sup>2</sup> Гомельский государственный медицинский университет, Гомель, БеларусьDonikov I.<sup>1</sup>, Simchenko N.<sup>2</sup><sup>1</sup> Gomel Regional Clinical Hospital, Gomel, Belarus<sup>2</sup> Gomel State Medical University, Gomel, Belarus

## Лечение послеоперационных осложнений в урологической практике путем эмболизации почечных артерий

Treatment of postoperative complications in urological practice  
by embolization of the renal arteries

---

### Резюме

В статье рассматривается лечение различных послеоперационных осложнений, таких как кровотечение с тампонадой лоханки, после выполнения чрескожной нефролитолапаксии, образование артериовенозной фистулы, мочевого затека после резекции почки. Альтернативой открытой релюмботомии может быть эмболизация почечных артерий, которая успешно используется в лечении этих послеоперационных осложнений и связана с минимальным риском для пациента.

**Ключевые слова:** послеоперационные осложнения, урология, эмболизация почечных артерий, мочевого затек, артериовенозная фистула, удвоение почек.

---

### Abstract

The article considers the treatment of various postoperative complications, such as bleeding with the pelvis tamponade, after performing percutaneous nephrolitholapaxy, the formation of arteriovenous fistula, urinary flow after kidney resection. An alternative to open relumbotomy may be renal artery embolization, which is successfully used in the treatment of these postoperative complications and is associated with minimal risk for the patient.

**Keywords:** postoperative complications, urology, renal artery embolization, urinary flow, arteriovenous fistula, renal doubling.

---

## ■ ВВЕДЕНИЕ

Рентгенэндоваскулярная хирургия (РЭВХ) – это перспективное направление клинической медицины. Сущность ее заключается в проведении внутрисосудистых чрескатетерных диагностических исследований и лечебных манипуляций под рентгеновским контролем [3]. Хотя РЭВХ является паллиативным методом лечения, т.к. не устраняет

причину заболевания, тем не менее она несомненно заслуживает признания. С помощью методов РЭВХ удастся, с одной стороны, прервать или ограничить кровоток по сосуду путем эмболизации или тромбирования, с другой – восстановить просвет стенозированных или окклюзированных сосудов путем дилатации или реканализации, или экстракции тромболитического материала.

Эмболизация почечных артерий (ЭПА) – это малоинвазивное хирургическое вмешательство, основанное на введении в сосуд через катетер специального эмболизирующего материала, временно либо постоянно купирующего просвет сосуда [3].

Выделяют селективную и суперселективную эмболизацию. При селективной эмболизации прекращается кровоток по почечной артерии и достигается полное прекращение кровоснабжения почки и прекращается почечная функция (Ginat D.T. et al., 2009). В результате суперселективной эмболизации прекращается кровоснабжение части почки. По данным некоторых авторов, в этом случае поражается до 10% здоровой паренхимы почки, что не ассоциируется с клинически значимым снижением почечной функции (Fichtner J. et al., 2003).

ЭПА используется при лечении многих заболеваний. Наибольшее распространение ЭПА получила в онкоурологии, когда проводится эмболизация приводящих артерий с целью искусственной ишемизации новообразования с целью замедления роста опухоли и повышения иммунологической активности организма при неоперабельности опухоли почки, ишемизации тканей для уменьшения операционной кровопотери, повышения радикальности и эффективности хирургического вмешательства [1]. Следует отметить, что в клинической практике метод селективной эмболизации почечной артерии был впервые проведен профессором L.E. Almgard в 1973 г. для купирования гематурии при почечно-клеточном раке.

Большое внимание следует уделить ЭПА при лечении различных послеоперационных осложнений, особенно в экстренных ситуациях, угрожающих жизни пациента. В экстренной урологии ЭПА чаще всего применяется в лечении геморрагических осложнений различной этиологии (самопроизвольный разрыв ангиомиолипомы почки, осложненный кровотечением, патологические артериовенозные фистулы, аневризмы сосудов, сосудистые мальформации, ятрогенное кровотечение) путем суперселективной эмболизации патологического кровотока.

Клиницистам довольно часто приходится сталкиваться с геморрагическими осложнениями, возникающими после открытых органосохраняющих и эндоскопических пособий на почках, а также после перкутанных вмешательств (биопсия почки, дистанционная ударно-волновая литотрипсия, чрескожная нефролитотрипсия). Повреждение паренхиматозных сосудов (артериальных и венозных) приводит к образованию артериовенозных фистул (соустий), проявлением которых является гематурия длительного, а зачастую профузного, угрожающего жизни пациента характера [1]. В тех клинических ситуациях, когда консервативная терапия неэффективна, необходимо оперативное лечение в объеме резекции почки, или даже нефрэктомии. Существующие рентгенэндоваскулярные методы диагностики путем селективной и суперселективной ангиографии позволяют выявить источник кровотечения и сразу же

произвести редукцию патологического кровотока с максимальным органосохраняющим эффектом.

Первая зафиксированная суперселективная эмболизация почечных артерий с целью контроля кровотечения после перкутанной нефролитотрипсии датируется 1973 г. и была с эффектом выполнена Bookstein и соавторами с использованием аутогемосгустка [2].

## ■ ЦЕЛЬ ИССЛЕДОВАНИЯ

Оценить эффективность суперселективной эмболизации почечной артерии в комплексной терапии пациентов с различными послеоперационными осложнениями после операций на почке в урологическом отделении УГОКБ.

## ■ МАТЕРИАЛЫ И МЕТОДЫ

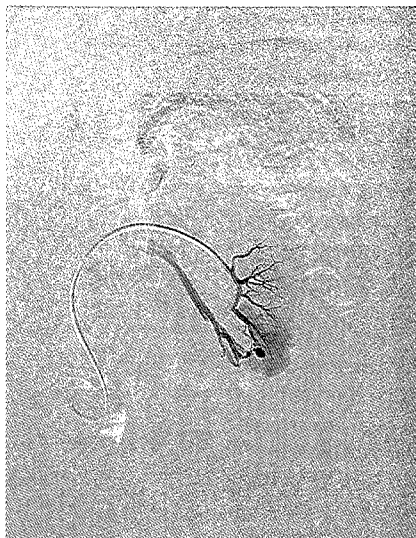В урологическом отделении за 2 года (2016–2017 гг.) выполнено 4 суперселективные эмболизации почечных артерий при различных послеоперационных осложнениях. В 3 случаях имелся мочево-затек после эндоскопической операции и в 1 случае гематурия после перкутанной нефролитолапаксии.

## ■ РЕЗУЛЬТАТЫ И ОБСУЖДЕНИЕ

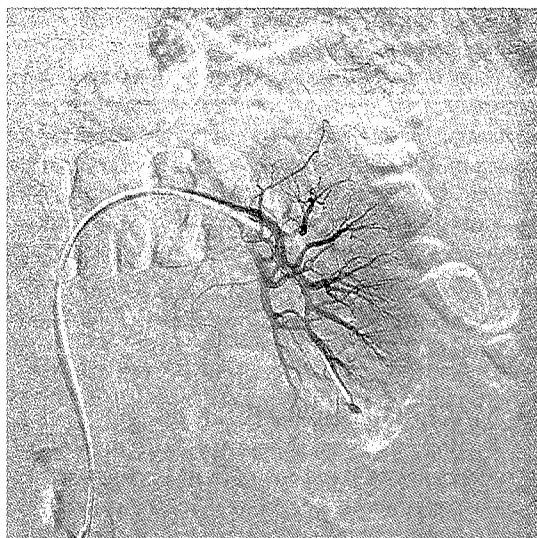
У пациента П. 58 лет после выполненной перкутанной контактной нефролитолапаксии отмечалась макрогематурия с развитием тампонады лоханки. Проводимая в течение 1 месяца гемостатическая (этамзилат натрия, викасол, переливание препаратов крови) терапия на амбулаторном и стационарном этапах выраженного эффекта не оказывали. При обследовании (УЗИ и МСКТ с контрастным усилением) выявлено наличие сгустков крови в лоханке и нижней чашечке почки. Учитывая то, что нефролитолапаксия выполнялась через нижнюю чашечку и локализацию сгустков крови в ней, сделано предположение о нахождении источника кровотечения в этой области. При ангиографии в области нижней чашечки выявлена артериовенозная фистула, которая и послужила источником кровотечения (рис. 1). Была выполнена суперселективная эмболизация, при которой был перекрыт патологический кровоток (рис. 2). В послеоперационном периоде использовался препарат транексам в дозировке 1000 мг дважды в день в течение 3 дней. Гематурия прекратилась на вторые сутки. На фоне инфузионной терапии лоханка и нижняя чашечка освободились от сгустков крови через 3 суток.

При возникновении ятрогенного почечного кровотечения в послеоперационном периоде, связанного с формированием артериовенозных фистул, неотложная ангиография позволяет определить источник кровотечения и путем эмболизации поврежденных сосудов успешно бороться с этим грозным осложнением, обеспечивая органосохраняющий эффект.

Пациентка Б. 48 лет поступила для оперативного лечения по поводу кисты верхнего полюса левой почки. Выполнена лапароскопическая резекция стенки кисты верхнего полюса левой почки. Интраоперационно заподозрен гидронефроз верхней половины удвоенной левой почки. Установлен дренаж. По дренажу имелось большое количество серозного

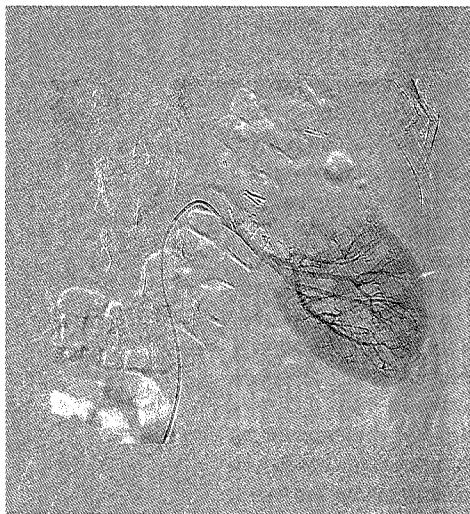


**Рис. 1. Суперселективная ангиография. Артериовенозная фистула**




**Рис. 2. Суперселективная ангиография. Результат суперселективной эмболизации ветвей почечной артерии**

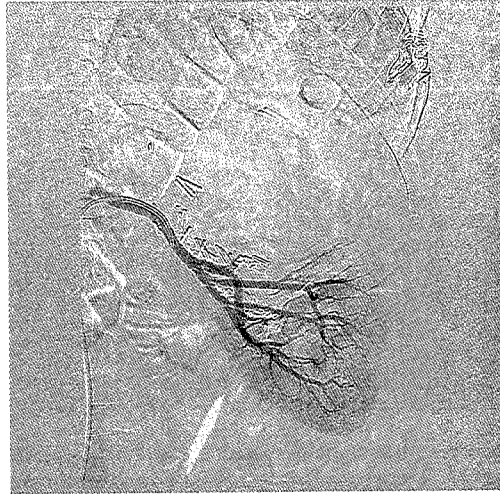отделяемого. Выполнена экскреторная урограмма, на которой выявлен затек контраста в забрюшинном пространстве. Выполнена люмботомия, геминефруретерэктомия слева. В послеоперационном периоде при ультразвуковом исследовании выявлено скопление жидкости у верхнего полюса почки.



**Рис. 3. Селективная ангиография левой почечной артерии**

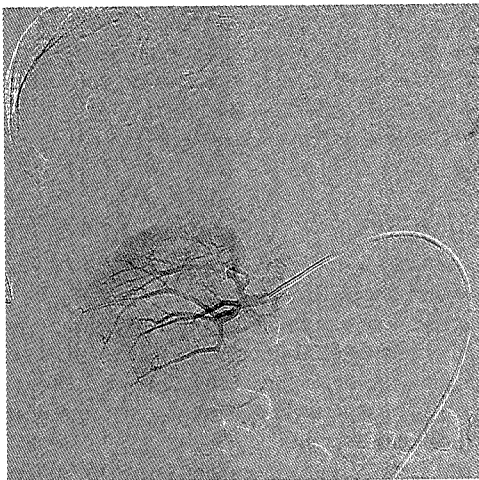

**Рис. 4. Суперселективная ангиография**

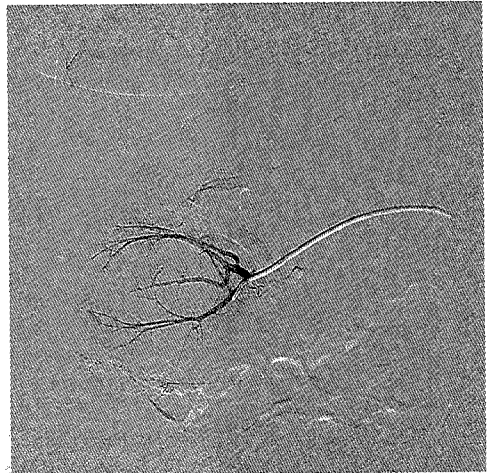


**Рис. 5. Результат эмболизации ветви почечной артерии**

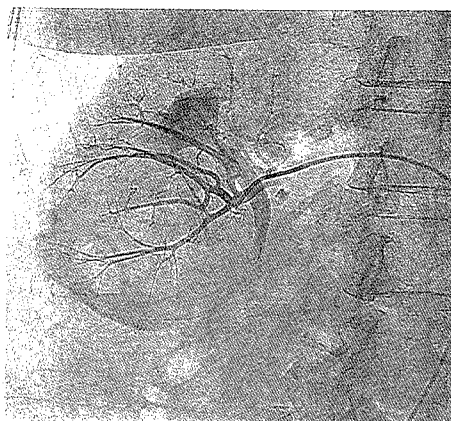
Пациентке выполнена суперселективная ангиография, при которой установлено наличие артерии, кровоснабжающей верхнюю половину удвоенной левой почки (рис. 3 и 4). Была выполнена эмболизация данной ветви почечной артерии (рис. 5). В послеоперационном периоде в течение 3 дней назначались таблетки транексамовой кислоты (транексам) 1000 мг 2 раза в день. Через 5 дней было выполнено чрескожное пункционное опорожнение жидкостного скопления под УЗ-контролем. При проведении контрольного УЗИ через 3 месяца жидкостных скоплений в области левой почки выявлено не было.



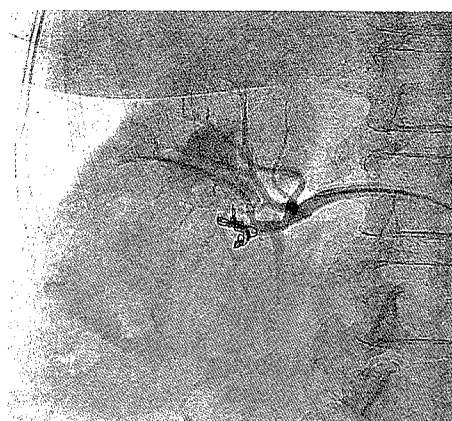
**Рис. 6. Селективная ангиография правой почечной артерии**



**Рис. 7. Суперселективная ангиография ветвей почечной артерии, кровоснабжающих нижний полюс почки**



**Рис. 8.** Суперселективная ангиография ветвей почечной артерии, кровоснабжающих нижний полюс почки



**Рис. 9.** Результат суперселективной эмболизации ветвей правой почечной артерии

Пациентке П. 53 лет была выполнена геминефрурэктомия нижней половины удвоенной правой почки с техническими трудностями во время операции по поводу терминального гидронефроза нижней половины удвоенной почки. В послеоперационном периоде выявлен мочевой затек в связи с недостаточным объемом резекции почки. Так как повторная открытая операция была связана с высоким риском нефрэктомии, было принято решение о выполнении эмболизации ветвей почечной артерии. Была выполнена суперселективная ангиография с последующей эмболизацией ветвей почечной артерии нижней половины удвоенной почки (рис. 6–9). С профилактической целью был назначен транексам в таблетках по 1000 мг 2 раза в день в течение 3 дней. В последующем выполнено чрескожное пункционное дренирование мочевого забрюшинного затека. Через 3 месяца после эмболизации при УЗИ-исследовании признаков мочевого затека не выявлено.

Осложнений, связанных с приемом транексама, у пациентов отмечено не было.

### ■ ВЫВОДЫ

1. Эмболизация почечных артерий является щадящим методом лечения и практически не имеет противопоказаний.
2. Суперселективные ЭПА могут быть широко использованы в устранении послеоперационных осложнений при врожденных аномалиях развития почек, а также для остановки послеоперационных кровотечений, снижая необходимость открытых повторных оперативных вмешательств и органоносящих операций.
3. Суперселективные ЭПА могут применяться как малоинвазивный метод лечения при врожденных аномалиях развития почек, таких как терминальный гидронефроз.

4. С профилактической целью в послеоперационном периоде целесообразно использовать прием транексамовой кислоты (транексама) в таблетированной форме в минимальных терапевтических дозировках коротким (трехдневным) курсом.

---

## ■ ЛИТЕРАТУРА

1. Alyaev Yu.G., Krapivin A.A. (2005) Lokalizovannii i mestno-rasprostranennii rak pochki: nefrektomiya ili rezektsiya? [Localized and spread kidney cancer: nephrectomy or resection?] *Onkourologiya. M.*, no 1, pp. 10–15.
2. Kukushkin A.V. (1989) *Lechenie novoobrazovanii pochek s primeneniem arteriokapillyarnoi embolizatsii* [The treatment of kidney neoplasms with using of arteriocardillary embolization] (PhD Thesis), M.
3. Rabkin I.H., Matevosov A.L., Gotman L.N. (1987) *Rentgenoendovaskulyarnaya hirurgiya. Rukovodstvo dlya vrachei* [Roentgen-endovascular surgery. Manual for doctors]. M.: Meditsina, 416 p.
4. Sorokin N.I. (2016) *Superselektivnaya okklyuziya pochechnih arterii* [Super selective occlusion of kidney arteries] (PhD Thesis), M.

---

Поступила/Received: 08.10.2018

Контакты/Contacts: donikov@gmail.com