

**МИНИСТЕРСТВО ЗДРАВООХРАНЕНИЯ РЕСПУБЛИКИ БЕЛАРУСЬ**  
**УЧРЕЖДЕНИЕ ОБРАЗОВАНИЯ**  
**«ГОМЕЛЬСКИЙ ГОСУДАРСТВЕННЫЙ МЕДИЦИНСКИЙ УНИВЕРСИТЕТ»**

**Кафедра акушерства и гинекологии**

# **АКУШЕРСТВО И ГИНЕКОЛОГИЯ**

## **Часть 2** **ГИНЕКОЛОГИЯ**

**Учебно-методическое пособие**  
**для студентов 4, 5 курсов всех факультетов**  
**медицинских вузов**

**Гомель**  
**ГомГМУ**  
**2017**

УДК 618.1/.2(072)  
ББК 57.16+57.1я73  
А 44

**Авторы:**

*Т. Н. Захаренкова, Е. А. Эйныш, И. Ф. Крот,  
Ю. А. Лызикова, О. А. Будюхина*

**Рецензенты:**

кандидат медицинских наук,  
главный специалист управления здравоохранения  
Гомельского областного исполнительного комитета

***О. А. Теслова;***

кандидат медицинских наук,  
заведующая наблюдением отделением  
Гомельской городской клинической больницы № 2

***Е. Л. Лакудас***

**Акушерство и гинекология:** учеб.-метод. пособие для студентов  
А 44 4, 5 курсов всех факультетов медицинских вузов / Т. Н. Захаренкова [и др.]. — Гомель: ГомГМУ, 2017. — Ч. 2.: Гинекология. — 148 с.  
ISBN 978-985-506-928-8

Учебно-методическое пособие составлено в соответствии с учебной программой для высших учебных заведений по специальности «Медико-диагностическое дело». На современном уровне, с учетом последних достижений науки изложены вопросы этиопатогенеза, клиники, диагностики и лечения основной гинекологической патологии. Более подробно рассмотрены методы диагностики в гинекологии с анализом результатов исследований.

Предназначено для студентов 4, 5 курсов всех факультетов медицинских вузов.

Утверждено и рекомендовано к изданию научно-методическим советом учреждения образования «Гомельский государственный медицинский университет» 25 февраля 2016 г., протокол № 1.

УДК 618.1/.2(072)  
ББК 57.16+57.1я73

ISBN 978-985-506-927-1  
ISBN 978-985-506-928-8 (Ч. 2)

© Учреждение образования  
«Гомельский государственный  
медицинский университет», 2017

## ОГЛАВЛЕНИЕ

Список условных сокращений .....	4
Введение .....	5
Глава 1. Анатомо-физиологические особенности репродуктивной системы в различные возрастные периоды.	
Менструальный цикл, его нейрогуморальная регуляция .....	6
1.1. Анатомо-физиологические особенности репродуктивной системы в различные возрастные периоды .....	6
1.2. Менструальный цикл и его нейрогуморальная регуляция .....	11
Глава 2. Методы обследования гинекологических больных .....	18
2.1. Анамнез и осмотр .....	18
2.2. Специальные методы исследования .....	23
2.3. Инструментальные методы исследования .....	30
Глава 3. Нарушения менструального цикла .....	34
3.1. Аменорея .....	34
3.2. Дисфункциональные маточные кровотечения .....	43
3.3. Дисменорея .....	50
Глава 4. Нейроэндокринные синдромы в гинекологии .....	52
4.1. Предменструальный синдром .....	52
4.2. Климактерический и посткастрационный синдромы .....	55
4.3. Вирильные синдромы (синдром поликистозных яичников, врожденная гиперплазия коры надпочечников) .....	60
4.4. Гиперпролактинемия .....	66
Глава 5. Воспалительные заболевания женских половых органов ....	68
5.1. Воспалительные заболевания нижних отделов половых путей (вульвовагинит, бартолинит, цервицит) .....	69
5.2. Воспалительные заболевания органов малого таза (эндометрит, сальпингоофорит, пельвиоперитонит) .....	73
5.3. Инфекционные заболевания женских половых органов .....	79
Глава 6. Эндометриоз .....	90
Глава 7. Заболевания матки и яичников .....	98
7.1. Фоновые заболевания и предрак шейки матки .....	98
7.2. Гиперпластические процессы эндометрия .....	102
7.3. Миома матки .....	108
7.4. Доброкачественные опухоли яичников и опухолевидные образования придатков матки .....	114
Глава 8. Неотложные состояния в гинекологии .....	119
8.1. Внематочная (эктопическая) беременность .....	119
8.2. Апоплексия яичника .....	123
8.3. Перекрут ножки опухоли яичника .....	125
8.4. Осложнения миомы матки .....	126
8.5. Гнойные воспалительные тубовариальные образования .....	127
8.6. Перфорация матки при внутриматочных манипуляциях .....	129
Глава 9. Бесплодный брак .....	130
Глава 10. Современные методы контрацепции .....	137
Литература .....	147

## СПИСОК УСЛОВНЫХ ОБОЗНАЧЕНИЙ

а-ГнРГ	— агонист гонадотропного рилизинг-гормона
АГС	— адреногенитальный синдром
АКТГ	— адренокортикотропный гормон
БВ	— бактериальный вагиноз
ВДКН	— врожденная дисфункция коры надпочечников
ВМК	— внутриматочные контрацептивы
ВЗМОТ	— воспалительные заболевания органов малого таза
ГнРГ	— гонадотропный рилизинг-гормон
ГТГ	— гонадотропные гормоны
ДГЭА-С	— дегидроэпиандростерона сульфат
ДМК	— дисфункциональные маточные кровотечения
ЗГТ	— заместительная гормональная терапия
ИМТ	— индекс массы тела
ИППП	— инфекции, передаваемые половым путем
ИР	— индекс резистентности
ИФА	— иммуноферментный анализ
КОК	— комбинированные оральные контрацептивы
КПИ	— кариопикнотический индекс
КТ	— компьютерная томография
ЛГ	— лютеинизирующий гормон
МРТ	— магнитно-резонансная томография
МЦ+-	— менструальный цикл
НЛФ	— недостаточность лютеиновой фазы
НПВС	— нестероидные противовоспалительные средства
ОЦК	— объем циркулирующей крови
ПВИ	— папилломавирусная инфекция
ПЦР	— полимеразная цепная реакция
ПЦР-РВ	— полимеразная цепная реакция в режиме реального времени
СПКЯ	— синдром поликистозных яичников
T <sub>3</sub>	— трийодтиронин
T <sub>4</sub>	— тироксин
ТТГ	— тиреотропный гормон
УЗИ	— ультразвуковое исследование
ФСГ	— фолликулостимулирующий гормон
ФУЗ	— фокусированный ультразвук
ХГ	— хорионический гонадотропин
ЦДК	— цветное доплеровское картирование
ЭКГ	— электрокардиограмма
ЭКО	— экстракорпоральное оплодотворение
ЭМА	— эмболизация маточных артерий
СIN	— цервикальная интраэпителиальная неоплазия
17-ОНП	— 17-гидроксипрогестерон

## **ВВЕДЕНИЕ**

Представленное вашему вниманию учебно-методическое пособие составлено в соответствии с типовой учебной программой по учебной дисциплине «Акушерство и гинекология» для специальности 1-79 01 04 «Медико-диагностическое дело», касается основных аспектов оперативной и неоперативной гинекологии. Необходимость такого пособия обусловлена, на наш взгляд, с одной стороны ограниченным количеством часов по дисциплине, с другой — большим объемом теоретического и практического материала в существующих учебниках.

В настоящем учебно-методическом пособии отражены основные необходимые вопросы организации гинекологической помощи, этиопатогенеза, клиники гинекологических заболеваний, принципы диагностики и лечения, вопросы неотложной помощи в гинекологии. Особое внимание уделено современным методам исследования, применяемым для диагностики гинекологических заболеваний. Учебно-методическое пособие содержит много наглядных иллюстраций, позволяющих более точно визуально представлять патологические процессы, интерпретировать данные различных методов исследования.

# ГЛАВА 1

## АНАТОМО-ФИЗИОЛОГИЧЕСКИЕ ОСОБЕННОСТИ РЕПРОДУКТИВНОЙ СИСТЕМЫ В РАЗЛИЧНЫЕ ВОЗРАСТНЫЕ ПЕРИОДЫ. МЕНСТРУАЛЬНЫЙ ЦИКЛ, ЕГО НЕЙРОГУМОРАЛЬНАЯ РЕГУЛЯЦИЯ

### 1.1. Анатомо-физиологические особенности репродуктивной системы в различные возрастные периоды

На протяжении жизни женщины различают несколько периодов, характеризующихся возрастными анатомо-физиологическими особенностями: период внутриутробного развития (от зачатия до рождения), новорожденности (первые 28 дней после рождения), детства (до 8 лет), полового созревания (до 18 лет), репродуктивный (18–49 лет), климактерический (после 45–49 лет). Границы между периодами условны и меняются в зависимости от индивидуальных условий развития, наследственных, биологических и социальных факторов.

**Внутриутробный период.** В этом периоде происходит закладка, дифференцировка и развитие женской репродуктивной системы. Выделяют 3 этапа формирования репродуктивной системы:

- индифферентный (одинаков для эмбрионов женского и мужского пола);
- формирование гонад и внутренних половых органов;
- формирование наружных гениталий.

На 3–6-й неделе эмбриогенеза происходит закладка наружных и внутренних половых органов, имеющих на данной стадии индифферентное строение. Из стенки задней кишки эмбриона формируется клоакальная мембрана, разделяющая заднюю кишку и мочеполовой синус, половой бугорок, две половые складки — зачатки наружных половых органов. В стенке желточного мешка возникают первичные половые клетки, на медиальных поверхностях первичных почек появляются утолщения — половые тяжи. Это зачатки половых желез, состоящие из мезенхимных клеток первичной почки и покрытые целомическим эпителием. Рядом с половыми тяжами из мезодермы образуются парные вольфовы (мезонефральные) и мюллеровы (парамезонефральные) протоки — зачатки внутренних половых органов.

Формирование гонад и внутренних половых органов детерминировано генами половых хромосом. С 6–7-й недели эмбриогенеза происходит половая дифференцировка гонад. Первичные половые клетки (гоноциты) перемещаются из желточного мешка в половые тяжи. Половые тяжи дифференцируются в яичники, если они заселяются первичными половыми клетками с кариотипом 46,XX. Под влиянием гена X-хромосомы гоноциты превращаются в оогонии, которые начинают размножаться и с началом мейоза получают название ооцитов. На 20-й неделе начинается процесс

образования примордиальных фолликулов, которые представляют собой ооцит, окруженный уплотненными клетками эпителия (гранулезные клетки). Белочная оболочка яичника появляется на 25-й неделе. К моменту рождения яичник морфологически сформирован. Яичник способен к стероидогенезу в антенатальном периоде, но гормоны яичников не оказывают значительного влияния на половую дифференцировку репродуктивной системы в период антенатального развития. Если половые тяжи заселяются клетками с кариотипом 46,XY, они дифференцируются в яички. Под влиянием гена SRY (sex-determining region Y), локализованного на Y-хромосоме, у эмбриона мужского пола в яичках происходит дифференциация клеток Сертоли и Лейдига, которые секретируют фактор регрессии мюллеровых протоков и мужской половой гормон тестостерон. У эмбриона женского пола фактор регрессии мюллеровых протоков не вырабатывается, поэтому из них на 17 неделе формируются внутренние женские половые органы — матка, маточные трубы. Нижний отдел слившихся мюллеровых ходов достигает уrogenитального синуса и из этих двух образований формируется влагалище: верхняя треть — из мюллеровых протоков, нижние 2/3 — из уrogenитального синуса. Одновременно происходит регрессия вольфовых протоков в связи с отсутствием секреции тестостерона.

Дифференцировка наружных половых органов происходит после половой дифференцировки гонад (с 16-й недели гестации) и определяется уровнем андрогенов в крови плода. У плода женского пола уровень тестостерона в крови очень низкий, поэтому индифферентные наружные половые органы подвергаются незначительным изменениям. Половой бугорок превращается в клитор, мочеполовые и лабиоскrotальные складки образуют малые и большие половые губы. Сливаясь спереди, они образуют лонный бугорок, сзади — заднюю спайку и замыкают половую щель. Большие вестибулярные железы представляют собой производные уrogenитального синуса. К 21–22 неделе внутриутробной жизни заканчивается канализация влагалища. К 24–25 неделе в преддверии влагалища хорошо видна девственная плева, которая чаще всего имеет циркулярную форму.

С 8-9 недели антенатального периода в крови плода определяются ГнРГ, ФСГ и ЛГ, на 10–13 неделе — нейротрансмиттеры, с 19-й недели — пролактин. Функциональную активность репродуктивной системы плода женского пола подтверждает наличие механизма отрицательной обратной связи, которая выражается в снижении содержания ЛГ и ФСГ в крови плода в конце гестационного периода в ответ на высокий уровень плацентарных эстрогенов.

**Период новорожденности.** При рождении пол ребенка устанавливается на основании строения наружных половых органов, так как другие половые признаки в раннем детстве отсутствуют. После рождения происходит резкое снижение содержания материнских эстрогенов в организме

новорожденной, что стимулирует выброс ФСГ, ЛГ и пролактина аденогипофизом и обеспечивает кратковременное усиление функции яичников. В течение первой недели жизни у новорожденной девочки отмечаются проявления эстрогенной насыщенности и может наступить половой криз: нагрубание молочных желез, набухание слизистой оболочки влагалища, кровянистые выделения из половых путей. На 8–10-е сутки эти явления проходят. Влагалище новорожденной расположено вертикально, его слизистая оболочка состоит из 3–4 слоев плоского эпителия, присутствуют палочки Дедерлейна, реакция содержимого кислая, плоский эпителий представлен преимущественно промежуточными клетками. Так как уровень половых гормонов значительно снижается в первые 10 дней после рождения, слизистая оболочка влагалища истончается, число слоев эпителия уменьшается до 2–4, клетки становятся в основном базальными и парабазальными, реакция среды из кислой переходит в нейтральную, палочки Дедерлейна исчезают. Вульва несколько набухшая, клитор относительно велик. Девственная плева и отверстие в ней имеют различную форму. Вход во влагалище может быть закрыт вязкой слизью. Матка новорожденной девочки располагается в брюшной полости над входом в малый таз. Длина матки около 3 см, масса около 4 г, отношение длины шейки и тела матки 3:1, угол между ними не выражен. В эндометрии определяются пролиферативные изменения, миометрий хорошо развит. Внутренний зев шейки матки не сформирован. В области наружного зева нередко имеется псевдоэрозия. Цервикальный канал заполнен густой слизью, которая может поступать во влагалище. Маточные трубы девочки длинные, извитые из-за относительно коротких широких связок, проходимы на всем протяжении. Яичники новорожденной девочки расположены в брюшной полости, имеют цилиндрическую или призматическую вытянутую форму, длину 1,5–2 см, ширину 0,5 см и толщину 0,1–0,35 см. Поверхность гладкая, число примордиальных фолликулов достигает примерно 700 тыс., отмечается большое число атрезирующихся фолликулов.

**Период детства.** Детство называют нейтральным периодом, поскольку с первого месяца жизни и до 8 лет в репродуктивной системе не происходит заметных изменений. Характеризуется низкой функциональной активностью репродуктивной системы: секреция нейротрансмиттеров скудная, выделение ГнРГ непостоянно, рецепторные связи между подсистемами не развиты, в яичниках происходит созревание фолликулов до антральных, зрелые фолликулы отсутствуют, секреция эстрогенов незначительна. В детстве происходит постепенный рост органов половой системы, однако при этом сохраняются типичные для этого возраста особенности. Матка составляет 30 % величины матки взрослой женщины, сохраняется преобладание размеров шейки матки над размерами тела (соотношение длины шейки и тела матки составляет 2:1), маточные трубы извитые. Длина влагалища достигает 5 см, слизистая оболочка истончена, розового цвета, ре-



акция среды щелочная, микрофлора — смешанная. Девственная плева тонкая, рыхлая, диаметр ее отверстия составляет 0,5 см. Большие половые губы не полностью прикрывают малые за счет недостаточной выраженности подкожной клетчатки. Малые половые губы тонкие, розового цвета. В период детства отсутствуют вторичные половые признаки.

**Период полового созревания.** В течение этого периода выделяют *препубертатный* (с 8 лет до менархе) и *пубертатный период*, который делится на подростковый (1 фаза пубертатного периода, от менархе до 16 лет) и юношеский (2 фаза пубертатного периода, с 16 до 18 лет). Препубертатный период характеризуется активацией гипоталамо-гипофизарной области, яичников и надпочечников. В возрасте 8–9 лет происходит усиление секреции гонадотропинов в виде отдельных ациклических выбросов, но фолликулогенез заканчивается образованием антральных фолликулов, синтез эстрогенов низкий. С 10–13 лет формируется суточная цикличность и повышение секреции ГнРГ, ФСГ и ЛГ, под влиянием которых возрастает синтез гормонов яичников. Под влиянием возросшего уровня эстрогенов и андрогенов отмечается «скачок» роста тела в длину, появляются первые признаки феминизации телосложения, начинается формирование женского таза, происходит развитие вторичных половых признаков. Вторичные половые признаки появляются в определенной последовательности: возраст появления молочных желез *телархе* (10–11 лет) предшествует возрасту оволосения на лобке — *пубархе* (10–11 лет) и в подмышечных впадинах — *адренархе* (11–12 лет). Развитие вторичных половых признаков заканчивается в пубертатный период.

В развитии вторичных половых признаков выделяют несколько стадий.

**Молочная железа (*tatma*):** Ma0 — ткань молочной железы не определяется, пигментации нет; Ma1 — ткань молочной железы пальпируется в пределах ареолы, плотная, нередко болезненная; Ma2 — сосок и ареола приподняты, молочная железа возвышается в виде небольшого конуса; Ma3 — молочная железа представлена в виде конуса, основание которого занимает площадь от III до VI ребра, но сосок не поднимается над железой; Ma4 — молочная железа полусферической формы, сосок пигментирован и возвышается над ареолой.

**Оволосение на лобке (*pubis*):** Pb0 — оволосение отсутствует; Pb1 — прямые единичные волосы; Pb2 — оволосение в центре лобка; Pb3 — оволосение всего лобка, линия оволосения горизонтальная.

**Оволосение подмышечных впадин (*axillaris*):** Ax0 — оволосение отсутствует; Ax1 — единичные прямые волосы; Ax2 — оволосение в центре подмышечной впадины; Ax3 — оволосение всей подмышечной впадины.

В течение препубертатного периода уменьшается втянутость вульвы, слизистая оболочка становится бархатистой, девственная плева утолщается, увеличиваются малые половые губы, повышается складчатость влагалища, увеличивается число слоев влагалищного эпителия за счет промежу-

точных и поверхностных клеток, реакция среды из нейтральной переходит в кислую, определяется высокая концентрация палочек Дедерлейна. К концу препубертатного периода матка, имевшая длину 3,7 см в возрасте 7 лет, достигает 6,5 см в возрасте 12–13 лет, изменяется соотношение ее тела и шейки (1:1). Масса яичников увеличивается, фолликулы находятся на разных стадиях развития, но ни один из них не достигает зрелости, овуляция не происходит. Рост тела и увеличение массы тела начинаются с 9–10 лет и достигают максимума (до + 10 см и +12 кг в год) за год до менархе. Этот период заканчивается появлением первой менструации — *менархе*, которая появляется в возрасте 12–13 лет и по времени совпадает с окончанием быстрого роста тела в длину. Некоторое время менструации могут проходить без овуляции и без секреторной трансформации эндометрия.

В подростковый и юношеский периоды происходит дальнейшая активация и синхронизация деятельности репродуктивной системы. Устанавливается стабильный цирхоральный (часовой) ритм секреции ГнРГ, формируется механизм положительной обратной связи — достижение определенного уровня эстрадиола в крови стимулирует овуляторный выброс ЛГ и ФСГ, что приводит к формированию полноценного яичникового цикла. Происходит быстрый рост матки, изменяется соотношение размеров ее тела и шейки (2:1, 3:1); матка опускается в малый таз, находится в положении *anteflexio-versio*. Маточные артерии становятся извитыми, улучшается кровообращение матки и влагалища. Под влиянием гормонов яичника в функциональном слое эндометрия происходят циклические изменения. К концу пубертатного периода анатомия половых органов соответствует анатомии взрослой женщины, заканчивается развитие молочных желез и полового оволосения, рост тела в длину, формирование женского таза, телосложения по женскому типу, изменяется тембр голоса, формируются психологические черты, свойственные женщине.

**Период половой зрелости.** Это репродуктивный период, который продолжается около 30 лет (с 18 до 49 лет). Для взаимоотношений в гипоталамо-гипофизарно-яичниковой системе характерна цирхоральная выработка гонадотропинов, циклические изменения в организме женщины, наиболее выраженные в половой сфере. У здоровой женщины на протяжении репродуктивного периода все циклы являются овуляторными, всего созревает 350–400 яйцеклеток. Вследствие регулярного созревания фолликулов и овуляции в женском организме создаются оптимальные условия для беременности. В этот период вся репродуктивная система функционирует в стабильном режиме, обеспечивая способность организма женщины к репродукции.

**Климактерический период.** Является периодом постепенного угасания функций репродуктивной системы женщины. В его течении выделяют:

- пременопаузальный период — от 45 до наступления менопаузы;
- менопауза — последняя менструация, которая в среднем наступает в

возрасте 50 лет;

- постменопаузальный период — начинающийся после менопаузы и продолжающийся до конца жизни женщины.

При физиологическом течении климактерического периода происходит постепенное снижение функции яичников с адекватной реакцией организма на возрастные изменения. Для пременопаузы характерны прогрессирующее истощение фолликулярного аппарата яичников, снижение уровней эстрогенов в крови, повышение уровня ФСГ (по механизму обратной связи), снижение частоты овуляторных циклов и фертильности. Изменяются ритм, продолжительность менструаций, а также объема менструальной кровопотери: менструации становятся менее обильными (гипоменорея), длительность их укорачивается (олигоменорея), увеличиваются промежутки между ними (опсоменорея). Яичники уменьшаются в размерах, в них развиваются склеротические изменения. В организме женщины начинают превалировать мужские половые гормоны, вырабатываемые корой надпочечников. Снижение количества эстрогенов в крови вызывает изменения в органах-мишенях (матка, молочные железы, мочевого пузыря, головной мозг, сердце, сосуды, костная ткань и др.). Отсутствие менструации в течение года характеризует начало периода постменопаузы. Для постменопаузального периода характерно полное угасание функции яичников. Постменопауза характеризуется атрофией внутренних половых органов (масса матки уменьшается, эпителий влагалища истончается за счет уменьшения его слоистости), уретры, мочевого пузыря, мышц тазового дна.

## **1.2. Менструальный цикл и его нейрогуморальная регуляция**

Менструальный цикл (лат. *menstruus* — месячный, ежемесячный) — циклические изменения в организме женщины, преимущественно в звеньях репродуктивной системы, повторяющиеся через определенные промежутки времени и проявляющиеся регулярными маточными кровотечениями — менструациями (*menses*). Нормальный менструальный цикл (МЦ) является результатом нейрогормональных взаимоотношений между ЦНС, гипоталамусом, гипофизом, яичниками и маткой. Регулярный менструальный цикл устанавливается в течение года после первой менструации (*menarche*), которая возникает в возрасте 12–13 лет и сохраняется до 45–55 лет. Первый день менструации условно принимают за первый день цикла, продолжительность МЦ рассчитывается как интервал между первыми днями двух последующих менструаций.

Для нормального МЦ характерны следующие характеристики:

- длительность от 21 до 35 дней (у 60 % женщин средняя продолжительность цикла составляет 28 дней);
- продолжительность менструальных выделений от 2 до 7 дней;
- величина кровопотери в менструальные дни 40–60 мл;

- менструации должны быть безболезненными.

Регуляция менструального цикла осуществляется нейрогуморальным путем по иерархическому принципу с участием 5 уровней — коры головного мозга, гипоталамуса, гипофиза, яичников, матки (рисунок 1.1).

**Первый уровень** — кора головного мозга и экстрагипоталамические церебральные структуры (лимбическая система, гипокамп, миндалевидное тело). Нейроны коры головного мозга и экстрагипоталамических церебральных структур получают информацию из внешней среды и интерорецепторов организма и по нейронам через систему нейромедиаторов (нейротрансмиттеров и нейропептидов) передают ее в нейросекреторные ядра гипоталамуса, где происходит образование ГнРГ.

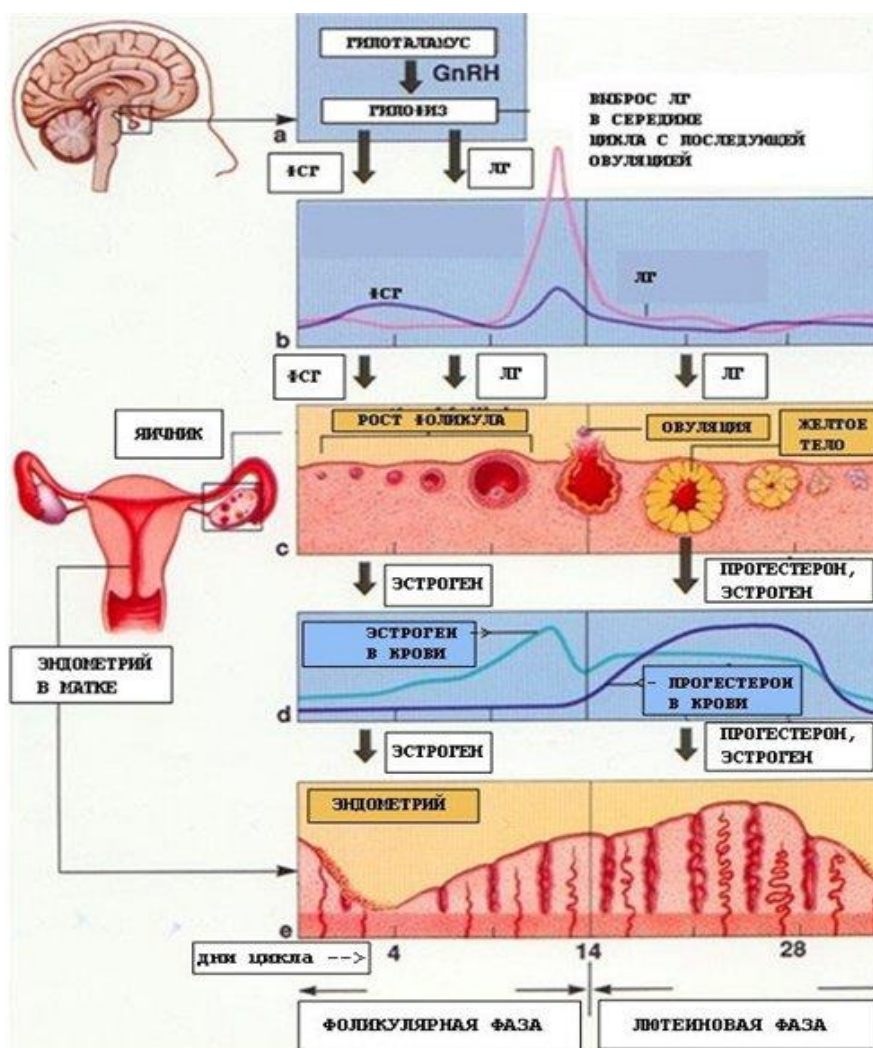


Рисунок 1.1. — Уровни регуляции менструального цикла

Выделены и синтезированы классические синаптические нейротрансмиттеры — норадреналин, серотонин, дофамин, ацетилхолин, ГАМК, мелатонин. Норадреналин, ацетилхолин и ГАМК стимулируют выброс ГнРГ, дофамин и серотонин ингибируют. Нейропептиды — морфиноподобные

соединения — эндорфины, энкефалины, динорфины. Повышение их концентрации подавляет секрецию ГнРГ, антагонисты нейропептидов усиливают выброс ГнРГ.

**Второй уровень** регуляции менструального цикла — гипофизотропная зона гипоталамуса, состоящая из нейронов вентро-, дорсомедиальных и аркуатных ядер. Эти клетки сочетают свойства нейронов и эндокринных клеток, способных оказывать стимулирующее или блокирующее действие. В них образуются релизинг-гормоны, которые стимулируют выделение тропных гормонов гипофиза. Секреция ГнРГ генетически запрограммирована и носит цирхоральный (часовой, пульсирующий) характер — пики выброса гормона продолжительностью несколько минут сменяются интервалами с низкой секреторной активностью, продолжительностью 1–3 часа. Активность нейросекреции в гипоталамусе регулируется как половыми гормонами, поступающими из кровотока, так и нейротрансмиттерами и нейропептидами, образуемыми в коре головного мозга и экстрагипоталамических церебральных структурах. Через портальную кровеносную систему, связывающую гипоталамус и гипофиз, ГнРГ поступает в гипофиз. Особенностью этой кровеносной системы является возможность движения крови в обе стороны (как в гипоталамус, так и гипофиз), что важно для осуществления механизмов обратной связи (ультракороткого и короткого). Нейрогормоны гипоталамуса, стимулирующие продукцию тропных гормонов гипофиза, называют либеринами, или релизинг-факторами (низкомолекулярные белковые соединения), а те, которые тормозят выделение тропных гормонов гипофиза, — статинами. Гипоталамус производит релизинг-факторы:

- соматотропный (соматолиберин);
- адренокортикотропный (кортиколиберин);
- меланостимулирующий (меланолиберин);
- тиреотропный (тиреолиберин, он же является пролактолиберином);
- гонадолиберин.

В настоящее время не удалось выделить отдельно либерин для фолликулостимулирующего и лютеинизирующего гормонов. Общий гонадолиберин или ГнРГ выделяется в портальную систему гипофиза 1 раз в час и имеет прямое отношение к регуляции менструальной функции. При его участии в аденогипофизе происходит высвобождение гонадотропных гормонов фолликулостимулирующего (ФСГ) и лютеинизирующего (ЛГ) с частотой 1 импульс в час и зависит от выработки половых гормонов яичниками. Подавляют высвобождение в аденогипофизе тропных гормонов статины, которых выделено три:

- соматотропинингибирующий — соматостатин;
- меланинингибирующий — меланостатин;
- пролактинингибирующий — пролактостатин (дофамин).

Пролактостатин имеет непосредственное отношение к регуляции мен-

струальной функции.

**Третьим уровнем** регуляции является передняя доля гипофиза, секретирующая гонадотропины (ГТ) — ФСГ, ЛГ, а также пролактин, АКГТ, ТТГ, СТГ. Под влиянием ФСГ происходит рост и созревание фолликула. ФСГ вызывает:

- пролиферацию клеток гранулезы;
- синтез рецепторов ЛГ на поверхности клеток гранулезы;
- синтез ферментных систем — ароматаз, участвующих в преобразовании андрогенов в эстрогены в клетках гранулезы;
- содействие овуляции (вместе с ЛГ).

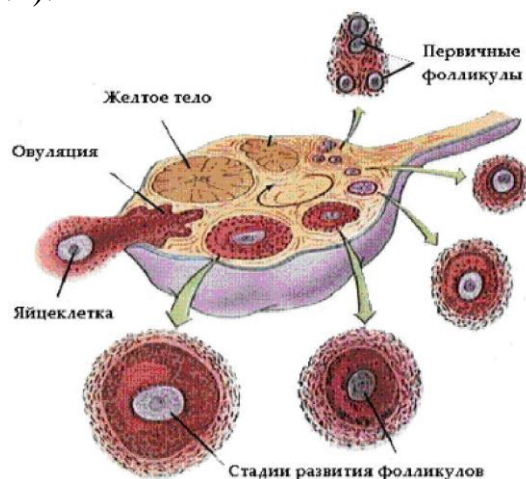
Под влиянием ЛГ происходят: первые этапы синтеза андрогенов в тека-клетках фолликула; стимуляция овуляции; синтез прогестерона в клетках желтого тела.

Пролактин поддерживает функцию желтого тела, стимулирует рост молочных желез, контролирует лактацию, имеет разнообразные метаболические эффекты.

**К четвертому уровню** регуляции репродуктивной функции относятся периферические эндокринные органы (яичники, надпочечники, щитовидная железа). Основная роль принадлежит яичникам, а другие железы выполняют собственные специфические функции, одновременно поддерживая нормальное функционирование репродуктивной системы. Под влиянием физиологических изменений в гипоталамусе и гипофизе в яичниках происходят циклические изменения (яичниковый цикл), включающие рост и созревание фолликула (фолликулярная фаза), овуляцию и фазу желтого тела (лютеиновая фаза).

### **Яичниковый цикл**

**Фолликулярная фаза** начинается под влиянием ФСГ в позднюю лютеиновую фазу и заканчивается пиком выделения ГТ гипофизом. При 28-дневном цикле процесс длится 14 дней. Фолликул проходит следующие стадии развития: примордиальный, преантральный, антральный и преовуляторный (рисунок 1.2).



### Рисунок 1.2. — Яичниковый цикл

*Примордиальный фолликул* состоит из незрелой яйцеклетки, которая окружена гранулезным эпителием и тека-клетками. Одновременно в яичнике растут 3–30 примордиальных фолликулов, но только один из них превращается в доминантный. Остальные фолликулы подвергаются атрезии.

*Преантральный фолликул* увеличивается в размерах, содержит яйцеклетку, окруженную выраженным слоем гранулезных клеток, которые продуцируют эстрогены, и слоем тека-клеток.

*Преовуляторный (доминантный) фолликул* имеет большие размеры (диаметр к моменту овуляции достигает 20 мм), содержит зрелую яйцеклетку. Доминантный фолликул имеет хорошо васкуляризированные слои гранулезных клеток и тека-клеток с большим количеством рецепторов к ФСГ и ЛГ. За время созревания в преовуляторном фолликуле происходит 100-кратное увеличение объема фолликулярной жидкости, продуцируемой клетками гранулезного слоя. В тека-клетках синтезируются андрогены (тестостерон и андростендион). Попадая в клетки гранулезы, андрогены подвергаются ароматизации и превращаются в эстрогены.

**Овуляция** — разрыв доминантного фолликула и выход из него яйцеклетки. Подъем уровня эстрогенов стимулирует выделение ЛГ, в яичнике происходит разрыв фолликула и яйцеклетка выделяется в брюшную полость, Овуляция сопровождается незначительным кровотечением из разрушенных капилляров, окружающих тека-клетки.

**Лютеиновая фаза** характеризуется образованием в яичнике желтого тела. На месте фолликула после его овуляции под влиянием ЛГ и пролактина гранулезные клетки подвергаются лютеинизации, морфологически проявляющейся в увеличении их объема и образовании липидных включений. В клетках желтого тела в течение лютеиновой фазы происходит синтез преимущественно прогестерона. Структурное формирование желтого тела завершается к 7–8 дню после овуляции, после чего оно регрессирует, если беременность не наступила. Желтое тело функционирует в течение 14 дней независимо от общей продолжительности менструального цикла.

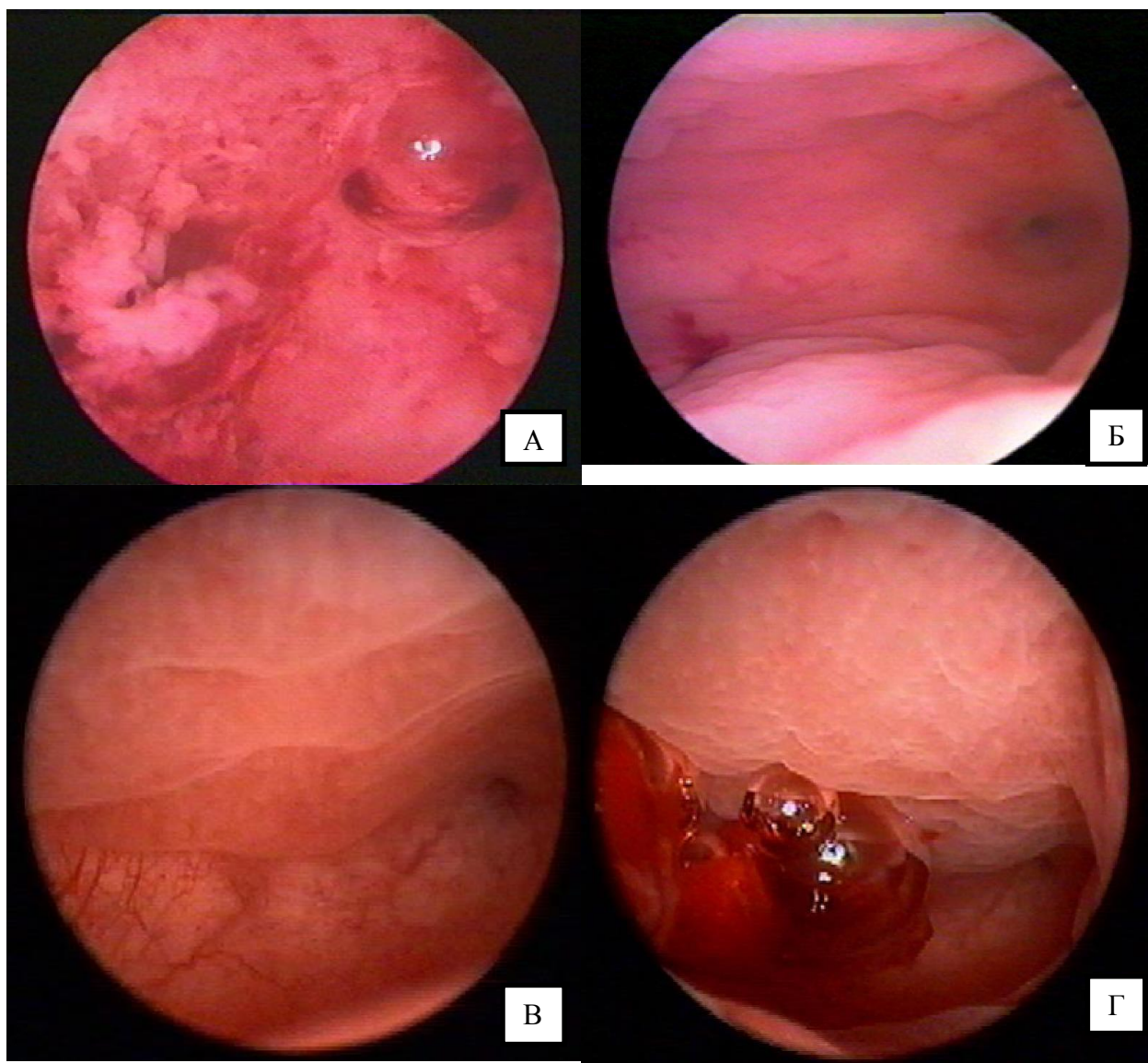
Яичники являются основным источником женских половых гормонов — эстрогенов (*эстрадиол*, эстриол, эстрон) и *прогестерона*, которые вырабатываются циклически. Образование *андрогенов (тестостерон)* в яичниках остается стабильным на протяжении всего цикла. Половые гормоны поступают в кровоток и оказывают воздействие на органы-мишени. Основное биологическое предназначение циклической секреции половых гормонов в яичнике состоит в регуляции физиологических циклических изменений в органах-мишенях (преимущественно органы репродуктивной системы — матка, маточные трубы, шейка матки, влагалище, молочные железы). Гормоны яичников активно влияют на обменные процессы в других органах и тканях, имеющих рецепторы к половым стероидам: кожа, кости, мочевой пузырь, жировая

ткань, эндотелий сосудов. Прогестерон оказывает влияние на работу гипоталамического центра терморегуляции. В яичниках синтезируются биологически активные соединения с преимущественно локальным гормоноподобным действием (простагландины, окситоцин и вазопрессин, релаксин, эпидермальный и инсулиноподобные факторы роста 1 и 2).

**Пятый уровень регуляции** — органы-мишени, содержащие специфические рецепторы к половым гормонам яичников. Под влиянием половых гормонов, выделяемых яичниками, изменяется тонус, возбудимость и кровенаполнение матки, происходят циклические изменения в функциональном слое эндометрия (маточный цикл).

#### **Маточный цикл**

В маточном цикле выделяют 4 фазы: десквамации, регенерации, пролиферации и секреции (рисунок 1.3).



**Рисунок 1.4. — Гистероскопическая картина эндометрия в различные фазы маточного цикла: А — фаза десквамации, Б — фаза регенерации,**



### **В — фаза пролиферации, Г — фаза секреции**

**Фаза десквамации** эндометрия происходит в связи с регрессом желтого тела в яичнике и резким снижением содержания половых гормонов. В эндометрии отмечается спазм сосудов микроциркуляции, приводящий к стазу крови и образованию тромбов, гипоксии, ишемии, некрозу и отторжению его функционального слоя. К концу 1-х суток менструации отторгается 2/3 функционального слоя, полная его десквамация заканчивается на 3-й день.

**Фаза регенерации** эндометрия происходит под влиянием эстрогенов созревающего в яичнике фолликула одновременно с десквамацией эндометрия. Регенерация происходит за счет эпителиальных клеток стромы базального слоя эндометрия. По окончании менструации толщина эндометрия составляет 1–2 мм, эндометрий состоит практически только из базального слоя. Железы узкие, прямые и короткие, выстланы низким цилиндрическим эпителием, цитоплазма клеток стромы почти не различается. В физиологических условиях полная эпителизация раневой поверхности слизистой оболочки матки наблюдается на 4-й день МЦ.

**Фаза пролиферации** начинается с 5-го дня и продолжается до 14 дня МЦ (при 28 дневном цикле). В этот период образуется новый функциональный слой эндометрия с типичным морфологическим строением. По мере увеличения образования эстрадиола созревающим фолликулом происходит пролиферация эндометрия: железы удлиняются и становятся извитыми, увеличивается число митозов, эпителий из однорядного становится многорядным к моменту овуляции, строма отекает и разрыхлена, в ней увеличиваются ядра клеток и объем цитоплазмы, сосуды умеренно извиты. С учетом гистологического строения эндометрия различают раннюю, среднюю, позднюю стадии данной фазы.

**Фаза секреции** (ранняя, средняя и поздняя стадии) происходит под влиянием прогестерона, который образуется клетками желтого тела яичника, и длится 14 дней. После овуляции число рецепторов эстрогенов в клетках эндометрия снижается, пролиферация эндометрия постепенно тормозится, снижается синтез ДНК, уменьшается число митозов. Под влиянием прогестерона происходит гипертрофия железистых крипт и диффузное утолщение элементов стромы, удлиняются и становятся извитыми спиральные артерии. На 21-й день цикла наблюдается децидуальная реакция стромы эндометрия. Железистые крипты тесно прилежат друг к другу, появляются децидуальные клетки, которые постепенно образуют скопления. В железах эндометрия появляются содержащие гликоген вакуоли, гликоген начинает выделяться в просвет желез путем апокриновой секреции. Спиральные артерии резко извиты, образуют «клубки», вены расширены. Наилучшие условия для имплантации бластоцисты создаются в стадию средней секреции на 6–7-й день после овуляции (20–21-й день МЦ). На 24-й день цикла, в связи с началом регресса желтого тела и снижением концен-

трации продуцируемых им гормонов, нарушается трофика эндометрия и в нем постепенно нарастают дегенеративные изменения. Происходит уменьшение высоты стромы функционального слоя, усиливается складчатость желез, децидуальные клетки сближаются и располагаются диффузно, в поверхностных слоях компактного слоя наблюдается лакунарное расширение капилляров и очаговые кровоизлияния в строму, вследствие расплавления волокнистых структур появляются участки разъединения клеток стромы и эпителия желез.

**Регуляция менструального цикла.** Цикличность деятельности репродуктивной системы определяется принципами прямой и обратной связи, которая обеспечивается специфическими рецепторами к гормонам в каждом из ее звеньев. Регуляция может происходить:

- по длинной петле (гипоталамус — яичник, гипофиз — яичник);
- по короткой петле (гипоталамус — гипофиз);
- по ультракороткой петле (нейроны ЦНС — клетки гипоталамуса).

Прямая связь определяется влиянием гипоталамуса на гипофиз и яичник. Обратная связь определяется влиянием половых гормонов, образующихся в яичнике, на рецепторы гипофиза и гипоталамуса. Выделяют положительные и отрицательные прямые и обратные связи. Примером положительной прямой связи является усиление выработки эстрогенов яичниками при увеличении выделения ФСГ гипофизом. Примером отрицательной обратной связи является усиление выделения ФСГ гипофизом в ответ на снижение уровня эстрадиола, синтезирующегося в яичниках. По механизму отрицательной обратной связи увеличивается образование ГнРГ при снижении уровня ЛГ в клетках передней доли гипофиза. По механизму положительной обратной связи происходит пиковый выброс ЛГ и ФСГ гипофизом в ответ на преовуляторный пик эстрадиола в периферической крови.

Кроме изменений в системе «гипоталамус–гипофиз–яичники» и в органах-мишенях на протяжении менструального цикла происходят изменения функционального состояния многих систем организма, которые у здоровой женщины находятся в физиологических пределах.

## **ГЛАВА 2**

### **МЕТОДЫ ОБСЛЕДОВАНИЯ**

### **ГИНЕКОЛОГИЧЕСКИХ БОЛЬНЫХ**

#### **2.1. Анамнез и осмотр**

Обследование пациентки начинается с опроса и сбора анамнеза. Правильно собранный анамнез позволяет выявить основные симптомы заболевания и составить алгоритм дальнейшего обследования с применением дополнительных и специальных методов исследования. При сборе анамнеза у гинекологической больной необходимо строго соблюдать правила этики и деонтологии, так как разговор касается личных и интимных моментов

жизни женщины.

### **Опрос гинекологической пациентки**

Сбор анамнеза начинают с оценки паспортных данных (возраст, профессиональная деятельность, семейное положение) и жалоб пациентки. Основными у гинекологической больной являются **жалобы** на боли, патологические выделения из половых путей, бесплодие и невынашивание беременности. В процессе опроса жалобы могут возникнуть после дополнительных наводящих вопросов.

Оценивая боль, необходимо уточнить время ее возникновения и характер изменения, точную локализацию, связь с менструальным циклом. Выделения из половых путей могут носить кровянистый, гнойный характер. Требуется детализация длительности и характера выделений, связь с менструальным циклом. Бесплодие устанавливается на основании жалоб на отсутствие беременности у женщины репродуктивного возраста в течение 1 года регулярной половой жизни без применения контрацептивных средств.

Сбор анамнеза включает оценку перенесенных экстрагенитальных и гинекологических заболеваний, операций, аллергологических реакций, менструальной, половой и репродуктивной функции женщины.

Некоторые **перенесенные в детстве заболевания** могут оказывать влияние на менструальную и репродуктивную функцию. К примеру: частые воспалительные и хронические заболевания оказывают влияние на нейроэндокринную регуляцию менструального цикла, вызывая аномальные маточные кровотечения или гипоменструальный синдром; перенесенный туберкулез может проявляться гипоменструальным синдромом и бесплодием. Имеющиеся у пациентки в настоящее время **экстрагенитальные заболевания** (сахарный диабет, артериальная гипертензия, заболевания щитовидной железы и др.) нередко приводят к нарушению менструальной функции, невынашиванию беременности или бесплодию. Перенесенные ранее **гинекологические заболевания** также могут отражаться на состоянии пациентки и проявляться рядом жалоб, например, жалобами на ноющие боли внизу живота (при развитии спаечной болезни органов малого таза в результате воспалительных процессов, эндометриоза, перенесенных ранее операций и т. д.). Некоторые гинекологические заболевания (пролапс тазовых органов, миома матки, эндометриоз) приводят к нарушению функции соседних органов: мочевого пузыря и прямой кишки. Это проявляется дизурическими расстройствами, тенезмами и нарушениями дефекации.

Уточнение **аллергоанамнеза** необходимо для последующего назначения лечения.

**Менструальная функция.** Необходимо выяснить возраст появления первой менструации (чаще в 12–14 лет), оценить параметры менструального цикла (длительность цикла в норме 21–35 дней, продолжительность менструальных выделений — от 3 до 7 дней, величина кровопотери — 40–80 мл). Уточнить наличие болезненности до и во время менструального

кровотечения, изменения менструального цикла после начала половой жизни, родов, аборт, настоящего заболевания. Спросить о дате последней менструации и параметрах последнего менструального цикла. В случае если пациентка находится в постменопаузальном периоде, уточняют возраст, в котором наступила менопауза (около 50 лет).

**Половая функция.** Необходимо уточнить возраст начала половой жизни, количество половых партнеров, способ контрацепции. Некоторые гинекологические заболевания сопровождаются болезненностью во время полового акта (ретроцервикальный эндометриоз, вагинит), контактными кровотечениями (полип цервикального канала, псевдоэрозия, рак шейки матки).

**Репродуктивная функция.** Для оценки репродуктивной функции врачу необходимо узнать на каком году половой жизни возникла первая беременность, сколько было всего беременностей, как они протекали и чем закончились.

**Секреторная функция.** Необходимо выяснить характер выделений из влагалища. Патологическая секреция (бели) являются проявлением различных гинекологических заболеваний чаще всего воспалительного характера. Важно обратить внимание на количество выделений в зависимости от фазы менструального цикла, запах, цвет и консистенцию белей. Слизистые прозрачные выделения в середине менструального цикла могут наблюдаться у здоровых женщин во время овуляции.

**История настоящего заболевания.** Анализируя историю настоящего заболевания особое внимание уделяется времени возникновения симптомов, длительности болезни, факторам, способствовавшим началу заболевания, проведенным обследованиям и предыдущему лечению.

Объективное исследование пациенток включает общий осмотр и специальное гинекологическое исследование.

#### **Общий осмотр гинекологической пациентки**

При осмотре пациентки оценивается тип телосложения (женский, мужской, евнухоидный), фенотипические особенности (стигмы дисэмбриогенеза), оволосение, состояние кожных покровов и молочных желез.

Определение типа телосложения позволяет предположить характер эндокринных расстройств. Мужской тип телосложения характеризуется высоким ростом, длинным туловищем, широкими плечами и узким тазом и наблюдается при гиперандрогении в пубертатном периоде. Совокупность признаков, наблюдающихся у женщин и характеризующихся появлением мужских черт, называют вирилизмом. Для евнухоидного типа телосложения характерны высокий рост, узкие плечи и таз, длинные конечности и короткое туловище. Данный тип телосложения наблюдается при недостаточности гормональной функции яичников у девочек.

Фенотипические особенности (ретрогнатия, низко расположенные ушные раковины, низкий рост, короткая шея, плоское переносье и др.) яв-

ляются маркерами дисгенезии гонад.

Определение длины и массы тела позволяет рассчитать ИМТ (G. Brey, 1978):

В норме ИМТ у женщин репродуктивного возраста равен 20–26 кг/м<sup>2</sup>. При ИМТ ниже 20 и выше 26 возникает риск развития метаболических нарушений, что отражается на нейрогуморальной регуляции менструального цикла и проявляется нарушениями менструальной, репродуктивной функции. При оценке ИМТ важно оценить время возникновения ожирения или кахексии, связь с возрастом менархе, беременностью, родами или абортами.

**Оволосение.** Повышенный рост волос в обычных зонах носит название гипертрихоза. Под гирсутизмом понимают оволосение по мужскому типу (рост волос в андрогензависимых зонах): в виде ромба на лобке, на лице, в межгрудной борозде, в области околососковых кружков, по средней линии живота, на бедрах. Гирсутизм является одним из признаков вирилизации и свидетельствует о повышенной продукции андрогенов или повышенной чувствительности к ним тканей.

**Исследование молочных желез.** Состояние молочных желез оценивается путем осмотра и пальпации. При осмотре необходимо обратить внимание на размер молочных желез, их контуры, симметричность, состояние кожных покровов (цвет, отек, наличие язв, симптома «лимонной корки»), состояние сосков и ареол. Пальпация молочных желез позволяет выявить узловую и диффузные формы мастопатии, при надавливании на сосок оценивается его отделяемое, исследуемое цитологическим методом. Особое внимание при пальпации молочных желез следует уделить пальпации регионарных лимфоузлов. исследования. Для уточнения диагноза необходимо использовать дополнительные методы диагностики (УЗИ молочных желез, рентгеновскую маммографию, контрастную дуктографию, КТ, МРТ, биопсию, цито- и гистологическое исследование).

**Исследование живота.** Включает осмотр, пальпацию, перкуссию и аускультацию живота.

При осмотре живота обращают внимание на его размеры, форму, вздутие, симметричность, участие в акте дыхания. При пальпации определяют патологические новообразования, напряжение передней брюшной стенки. Важно помнить, что за патологические новообразования могут быть приняты беременная матка или переполненный мочевой пузырь. Если в брюшной полости определяется опухоль, необходимо уточнить ее размеры, консистенцию, болезненность, подвижность, предположительный орган, из которого она исходит.

Перкуссия помогает определить границы органов, присутствие свободной жидкости. Аускультация живота имеет важное значение при послеоперационном ведении пациенток для диагностики пареза кишечника.

### **Специальное гинекологическое исследование**

Проводится на гинекологическом кресле в полулежачем положении па-

циентки и включает в себя осмотр наружных половых органов, осмотр влагалища и шейки матки в зеркалах, бимануальное (двуручное влагалищно-брюшностеночное) исследование, ректовагинальное исследование. Перед исследованием должны быть опорожнены мочевой пузырь и прямая кишка.

При **осмотре наружных половых органов** отмечают степень и характер развития волосяного покрова, оценивают строение больших и малых половых губ, клитора, состояние слизистых оболочек, наружного устья мочеиспускательного канала, протоков парауретральных и больших желез преддверия влагалища, вульвы, девственной плевы, промежности, область заднего прохода, характер выделений. В норме наружные половые органы развиты по женскому типу, клитор не увеличен, слизистая вульвы чистая, розовая, патологических выделений из половых путей нет. При осмотре можно диагностировать нарушение внутриутробного развития по наличию урогенитального синуса, гиперандрогении по характеру оволосения и развитию клитора, пролапс тазовых органов, абсцесс бартолиновой железы и др. заболевания.

**Осмотр влагалища и шейки матки в зеркалах** производится с помощью стерильных влагалищных зеркал (ложкообразных или створчатых Куско). В настоящее время преимущество отдается одноразовым комплектам инструментов. При осмотре в зеркалах оцениваются следующие параметры шейки матки: форма (коническая у нерожавших женщин, цилиндрическая — у рожавших женщин, рубцово-деформированная), величина (гипертрофия, элонгация), состояние слизистой оболочки влагалищной части шейки матки (нормальная слизистая бледно-розовая, чистая, блестящая), наличие патологических образований (ретенционные кисты шейки матки, синюшные «глазки» при эндометриозе шейки матки, ободок гиперемии при эрозии и псевдоэрозии, полипы и др.). При исследовании стенок влагалища оцениваются окраска и складчатость слизистой, характер выделений. При осмотре в зеркалах проводится забор биологического материала для лабораторной диагностики воспалительных и предраковых процессов.

**Бимануальное (двуручное влагалищно-брюшностеночное) исследование** проводится указательным и средним пальцами правой руки. Вводя их во влагалище, врач оценивает состояние стенок влагалища и его сводов, определяет форму и консистенцию шейки матки, наличие перегородок и опухолевидных изменений. В норме шейка матки сформирована, наружный зев — закрыт. Через переднюю стенку влагалища можно пальпировать измененный мочеиспускательный канал при уретрите. Другая рука (левая) располагается на передней брюшной стенке в надлобковой области. Между пальцами двух рук определяется тело матки, ее положение, форма, консистенция, подвижность, болезненность. Матка расположена в малом тазу по средней линии, дно ее обращено кпереди (*anteversio*), тело и шейка образуют тупой угол, открытый кпереди (*anteflexio*), форма тела грушевидная, при пальпации матка безболезненна и легко смещается во

всех направлениях. Затем справа и слева от тела матки пальпируются области придатков матки (маточные трубы и яичники). У женщин с нормально развитой подкожной жировой клетчаткой неизменные маточные трубы и яичники не определяются, область их расположения безболезненна.

**Ректовагинальное исследование** проводится при подозрении на наличие патологических процессов в задней стенке влагалища, прямой кишке или в прямокишечно-вагинальной перегородке, а также всем женщинам в постменопаузе. Определяется тонус сфинктера заднего прохода, состояние мышц тазового дна, объемные образования (геморроидальные узлы, опухоль).

## **2.2. Специальные методы исследования**

### **Лабораторная диагностика возбудителей воспалительных заболеваний половых органов**

Для лабораторной диагностики возбудителей воспалительных заболеваний половых органов применяют бактериоскопический, бактериологический, серологический, молекулярно-биологический методы исследований.

**Бактериоскопическое исследование.** Забор материала осуществляется на сухое предметное стекло ложечкой Фолькмана из уретры (U), цервикального канала (C) и заднего свода влагалища (V). Мазки берутся до проведения гинекологического обследования и лечебных процедур. Материал наносится на два предметных стекла с отмеченными делениями «U», «C», «V». После высушивания одно стекло окрашивается метиленовым синим, другое — по Граму. Микроскопическое исследование производится при увеличениях  $\times 100$  и  $\times 400$ . Оценивается количество эпителиальных клеток, лейкоцитов, эритроцитов, морфотип бактерий (кокки, палочки), наличие диплококков, трихомонад, грибов и мицелия.

Эпителий — норма до 15 клеток в поле зрения. В мазке из влагалища обнаруживается плоский эпителий на разных стадиях развития, в мазке из цервикального канала — цилиндрический эпителий. Увеличение количества эпителиальных клеток свидетельствует об остром или хроническом воспалении органа. Показатель интерпретируется только в совокупности с другими данными, полученными при анализе мазка.

Лейкоциты норма для уретры — до 5 клеток в поле зрения, для влагалища — до 10 клеток в поле зрения, для цервикального канала — до 30 клеток в поле зрения. Увеличение числа лейкоцитов указывает на развитие воспалительного процесса — уретрита, цервицита, вагинита. При остром воспалении количество лейкоцитов достигает 100 и более клеток в поле зрения, иногда лейкоциты «покрывают все поле зрения».

Слизь в норме отсутствует в уретре, в небольшом количестве присутствует во влагалище. Количество слизи в канале шейки матки меняется в течение менструального цикла от умеренного до обильного. Наличие слизи в уретре указывает на возможный воспалительный процесс.

Бактерии: в норме кокковая флора присутствует во влагалище у дево-

чек, не достигших половой зрелости, и женщин в менопаузе. В репродуктивном возрасте влагалище заселено грамположительными палочками — лактобактериями. Количество микроорганизмов в канале шейки матки в норме незначительное, в мочеиспускательном канале микрофлоры в норме быть не должно. Появление в мазке патогенных или большого количества условнопатогенных бактерий указывает на воспалительный процесс или влагалищный дисбиоз.

Гонококк, трихомонада, ключевые клетки в мазках у здоровых женщин отсутствуют. Появление этих элементов свидетельствует о наличии гонореи, трихомониаза и бактериального вагиноза соответственно. Грибы рода Кандида очень часто обнаруживаются во влагалище и могут иметь форму спор и мицелия. Споры грибов указывают на носительство кандид (часто встречается у здоровых женщин). Появление мицелия — это признак активного инфекционного процесса, вызванного грибами (вульвовагинальный кандидоз).

При помощи бактериоскопии мазка можно выявить неспецифические воспалительные процессы (вагинит, уретрит, цервицит), вызванные активацией условно-патогенной флоры, гонореею, трихомониазом, кандидозом, заподозрить бактериальный вагиноз.

Микроскопическая характеристика биоценоза влагалища представлена в таблице 2.1.

Таблица 2.1 — Микроскопическая характеристика биоценоза влагалища (Кира Е.Ф., 1995)

Тип биоценоза	Признак	Нозологическая форма
Нормоценоз	Доминирование лактобактерий, отсутствие грамотрицательной микрофлоры, спор, мицелия, псевдогифов, лейкоцитов, единичные чистые клетки эпителия	Нормальный биотоп влагалища
Промежуточный тип	Умеренное или сниженное количество лактобактерий, наличие грамположительных кокков, грамотрицательных палочек. Обнаруживаются лейкоциты, моноциты, макрофаги, эпителиальные клетки	Часто наблюдается у здоровых женщин, редко сопровождается субъективными жалобами и клиническими проявлениями
Дисбиоз	Незначительное количество или полное отсутствие лактобактерий, обильная полиморфная грамотрицательная и грамположительная палочковая и кокковая микрофлора: наличие ключевых клеток. Количество лейкоцитов варьиabelно, отсутствие или незавершенность фагоцитоза. Полимикробная картина мазка	Бактериальный вагиноз
Вагинит	Большое количество лейкоцитов, макрофагов, эпителиальных клеток, выражен-	Неспецифический вагинит



	ный фагоцитоз Наличие гонококков, трихомонад, мицелия, псевдогифов, спор	Гонорея, трихомоноз, кандидозный вагинит
--	---	--

**Степень чистоты влагалища** определяется на основании оценки окрашенного метиленовым синим мазка из заднего свода влагалища и рН-метрии влагалищного содержимого. Различают 4 степени частоты влагалища, в норме наблюдаются I и II степени чистоты, а III и IV — являются патологическими.

*I степень чистоты:* в содержимом влагалища бациллы (влагалищные) и клетки плоского эпителия, лейкоциты единичные; реакция кислая.

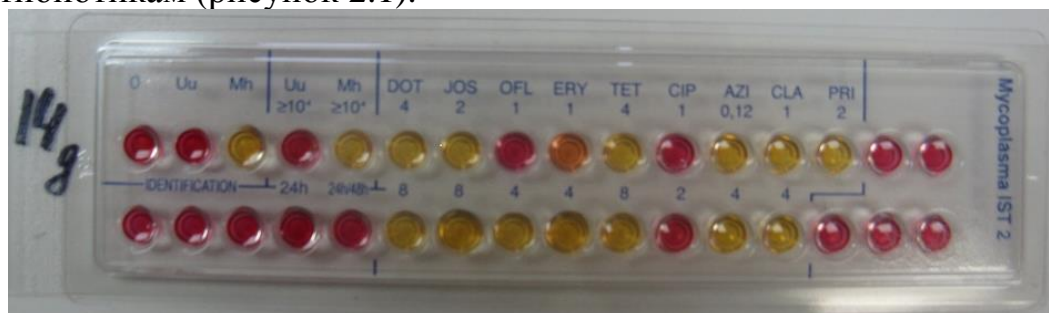*II степень чистоты:* лейкоцитов 10–15 в поле зрения, на фоне палочковой флоры встречаются единичные кокки, много эпителиальных клеток; реакция кислая.

*III степень чистоты:* лейкоцитов 30–40 в поле зрения, лактобацилл мало, преобладают кокки; реакция слабощелочная.

*IV степень чистоты:* большое количество лейкоцитов, лактобациллы отсутствуют, много патогенных микробов (кокки, бациллы, встречаются трихомонады), эпителиальных клеток мало; реакция слабощелочная.

**Культуральный метод** является «золотым» стандартом диагностики возбудителей урогенитальных инфекций. С помощью этого метода выделяются жизнеспособные микроорганизмы, проводится их идентификация, определяется количество микроорганизмов и их особые характеристики, например, чувствительность к антибактериальным, антифунгицидным препаратам. Исследованию подлежат соскобы или мазки из уретры, цервикального канала, отделяемое влагалища, осадок мочи, кровь, биоптаты, секционный материал. Посевы биологического материала в зависимости от свойств выделяемого возбудителя производят на специальные питательные среды (мясопептонный бульон/агар, кровяной агар, среда Эндо, Сабуро и др.), а также на культуры клеток (культура эмбриональных клеток MacCoу для роста хламидий и др.).

Для диагностики некоторых возбудителей урогенитальных инфекций (*Ureaplasma spp.*, *Mycoplasma hominis*) используют готовые тест-системы, позволяющие получить культуру жизнеспособных уреоплазм и микоплазм, определить вид и ориентировочное количество возбудителя ( $\geq 10^4$  колониеобразующих единиц (КОЕ) или  $< 10^4$ ), чувствительность возбудителя к 9 антибиотикам (рисунок 2.1).



**Рисунок 2.1** — Культуральный полуколичественный метод идентификации урогенитальных микоплазм (*U.urealyticum*, *M.hominis*) и определение их чувствительности к 9 антибиотикам (доксциклину, джозамицину, офлоксацину, эритромицину, тетрациклину, ципрофлоксацину, азитромицину, кларитромицину, пристиномицину)

**Серологический метод исследования.** Принцип метода основан на реакции антиген-антитело и указывает на специфический ответ иммунной системы. В плазме крови определяется уровень специфических иммуноглобулинов классов IgA, Ми G методом ИФА. Используется для диагностики токсоплазмоза, герпетической и хламидийной инфекций, сифилиса, гепатитов В и С и др.

**Молекулярно-биологические методы исследований.** Метод ПЦР основан на идентификации возбудителя по наличию специфических участков ДНК. Позволяет диагностировать хламидийную, герпесвирусную инфекцию, выявить вирус папилломы человека (ВПЧ), простого герпеса, цитомегаловируса и др. возбудителей. В последние годы разработаны и внедрены методики исследования в режиме реального времени (ПЦР-РВ), позволяющие оценить количество возбудителя в образце. Для комплексной оценки биоценоза влагалища в настоящее время используется инновационная диагностическая система, основанная на методе ПЦР-РВ — «Фемофлор-4», «Фемофлор-16», Фемофлор-скрин». С помощью данных тест-систем можно одновременно идентифицировать и определить концентрацию от 4 до 16 микроорганизмов, оценив их долю в общей бактериальной массе и в отношении к нормальной микрофлоре (лактобактериям) (рисунок 2.2).

#### **Тесты функциональной диагностики**

Тесты функциональной диагностики проводятся для определения гормональной функции яичников и включают в себя измерение базальной температуры, определение симптомов зрачка, папоротника, натяжения шеечной слизи, подсчет кариопикнотического индекса.

**1. Базальная температура.** Тест основан на гипертермическом эффекте прогестерона во вторую фазу менструального цикла. Женщина самостоятельно измеряет температуру в прямой кишке утром, не вставая с постели на протяжении 3-х менструальных циклов. Полученные данные отмечаются на графике. В фолликулиновую фазу цикла базальная температура колеблется ниже 37 градусов, а во II фазу, когда желтым телом вырабатывается прогестерон, температура стойко держится выше 37 градусов (37,1–37,3). За 1–2 дня до начала менструации температура вновь снижается ниже 37 градусов, а если она сохраняется повышенной, это может свидетельствовать о продолжении функционирования желтого тела при наступлении беременности (рисунок 2.3).

**2. Симптом «зрачка».** При увеличении гормональной насыщенности эстрогенами, в цервикальном канале шейки матки начинает секретиро-


ваться большое количество слизи. Она расширяет наружный зев шейки матки и хорошо видна при осмотре в зеркалах. Максимальное расширение наружного зева наблюдается в момент овуляции и оценивается +++.

№	Название исследования	Результаты		
		Качественный	Относительный Lg(X/БМ)	<- ->
	Контроль взятия материала	10	4.4	
1	Бакмасса	10	6.0	
<b>НОРМОФЛОРА</b>				
2	Лактобактерии	10	5.8	-0.1 (62-83%)
<b>ФАКУЛЬТАТИВНО-АНАЭРОБНЫЕ МИКРООРГАНИЗМЫ</b>				
3	Enterobacterium_spp.	не выявлено		
4	Streptococcus_spp.	не выявлено		
5	Staphylococcus_spp.	не выявлено		
<b>ОБЛИГАТНО-АНАЭРОБНЫЕ МИКРООРГАНИЗМЫ</b>				
6	Gard/Pre/Porph	не выявлено		
7	Eubacterium_spp.	не выявлено		
8	Sne/Lept/Fuso	не выявлено		
9	Mega/Veil/Dial	не выявлено		
10	Lachno/Clost	не выявлено		
11	Mobi/Coryne	не выявлено		
12	Peptostrept	не выявлено		
13	Atopobium_vaginae	не выявлено		
<b>ДРОЖЖЕПОДОБНЫЕ ГРИБЫ</b>				
14	Candida_spp.*	не выявлено		
<b>МИКОПЛАЗМЫ</b>				
15	Myc.hominis*	не выявлено		
16	Myc.genitalium**	не выявлено		
17	Ureaplasma_spp.*	10	4.4	4.4 (2.2-3.0%)

\* Абсолютный анализ Lg(X)

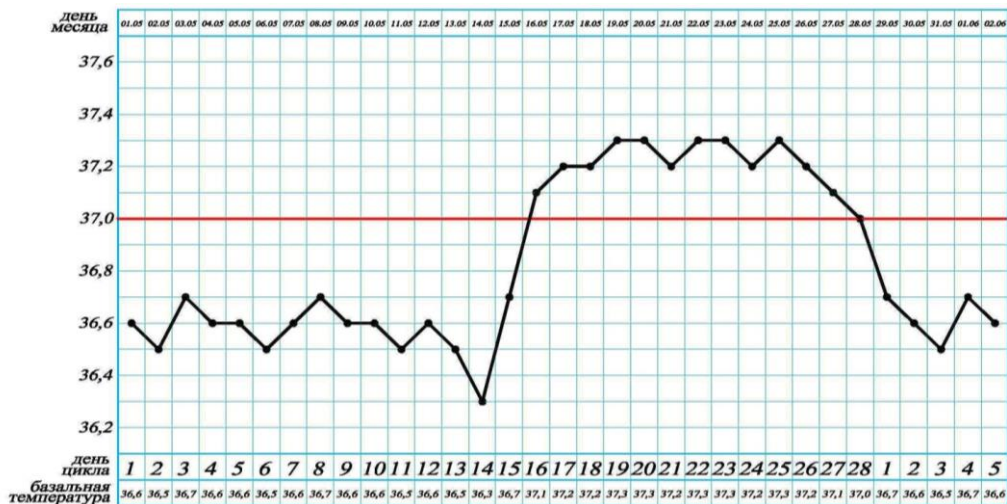
\*\* Качественный анализ

№	Название исследования	Lg(X)
1	Бакмасса	6.0
<b>НОРМОФЛОРА</b>		
2	Лактобактерии	5.8
<b>ФАКУЛЬТАТИВНО-АНАЭРОБНЫЕ МИКРООРГАНИЗМЫ</b>		
3	Enterobacterium_spp.	не выявлено
4	Streptococcus_spp.	не выявлено
5	Staphylococcus_spp.	не выявлено
<b>ОБЛИГАТНО-АНАЭРОБНЫЕ МИКРООРГАНИЗМЫ</b>		
6	Gard/Pre/Porph	не выявлено
7	Eubacterium_spp.	не выявлено
8	Sne/Lept/Fuso	не выявлено
9	Mega/Veil/Dial	не выявлено
10	Lachno/Clost	не выявлено
11	Mobi/Coryne	не выявлено
12	Peptostrept	не выявлено
13	Atopobium_vaginae	не выявлено
<b>ДРОЖЖЕПОДОБНЫЕ ГРИБЫ</b>		
14	Candida_spp.*	не выявлено
<b>МИКОПЛАЗМЫ</b>		
15	Myc.hominis*	не выявлено
17	Ureaplasma_spp.*	4.4



**Заключение:** Умеренный дисбиоз. Абсолютное содержание Ureaplasma spp. более 10<sup>4</sup>

**Рисунок 2.2 — Результаты исследования биоценоза влагалища методом ПЦР-РВ**



**Рисунок 2.3 — График базальной температуры при двухфазном нормальном менструальном цикле**

**3. Симптом «листа папоротника».** Тест основан на феномене кристаллизации шеечной слизи под воздействием эстрогенов. Каплю слизи из цервикального канала наносят на предметное стекло и после высушивания производят микроскопию при малом увеличении. При максимальной насыщенности эстрогенами в период овуляции кристаллы образуют крупные листья, напоминающие листья папоротника, отходящие под углом 90 градусов от толстого стебля.

**4. Симптом натяжения шеечной слизи.** Также, как и предыдущие тесты, основан на влиянии эстрогена на продукцию цервикальной слизи. Максимальное растяжение шеечной слизи между браншами корнцанга до 10–12 см наблюдается в период овуляции.

**5. Кольпоцитологическое исследование.** Влагалище и влагалищная часть шейки матки выстланы многослойным плоским эпителием, состоящим из базального, парабазального, промежуточного и поверхностного слоев. Под воздействием эстрогенов происходит «созревание» эпителия, т. е. увеличение количества поверхностных и промежуточных клеток. На основании количественного соотношения клеток в мазке оценивается гормональная насыщенность эстрогенами. Забор материала осуществляется шпателем из переднее-бокового свода влагалища.

Различают 4 типа кольпоцитологических мазков.

**I тип** — в мазке определяются базальные клетки с крупными ядрами. Эпителиальные клетки других слоев отсутствуют. Могут встречаться лейкоциты. Такая картина мазка отражает выраженную эстрогенную недостаточность.

**II тип** — в мазке преобладают парабазальные клетки с крупными ядрами. Могут быть отдельные клетки промежуточного и базального слоев, единичные лейкоциты. Такая картина соответствует небольшой насыщенности эстрогенами.

**III тип** — в мазке преимущественно клетки промежуточного слоя с

ядрами средней величины. Могут встречаться клетки поверхностного слоя влагалищного эпителия.

**IV тип мазка** — обнаруживаются преимущественно большие и плоские хорошо очерченные клетки поверхностного слоя с маленьким (пикнотическим) ядром. Выявление такой цитологической картины свидетельствует о максимальной насыщенности организма эстрогенами.

**Индекс созревания (ИС)** — это процентное соотношение парабазальных, промежуточных и поверхностных клеток. К примеру, ИС 1/40/59 означает, что в мазке 1 % клеток парабазальных, 20 % промежуточных и 59 % поверхностных.

**Кариопикнотический индекс** — это процентное соотношение поверхностных клеток с пикнотическими ядрами к клеткам, имеющим везикулярные (непикнотические) ядра. Чем больше значение этого индекса, тем выше эстрогенная насыщенность. В фолликулиновой фазе КПИ 25–40 %, во время овуляции 70–80 %, в середине лютеиновой — 20–25 %. До 12 недель беременности КПИ не превышает 10 %, в 13–16 недель — 3–9 %. До 39 недель уровень КПИ остается в пределах 5 %, увеличиваясь до 20–40 % к сроку родов. Кольпоцитологическое исследование может применяться для определения нарушений менструального цикла, диагностики гормональной причины невынашивания беременности, оценки готовности организма к родам.

#### **Тканевая биопсия и цитологическое исследование**

Биопсия — это прижизненное взятие образца ткани для гистологического исследования. Производится для исключения злокачественного роста при заболеваниях шейки и тела матки, влагалища и вульвы. Образец ткани шейки матки может быть забран биопсийными щипцами (конхотомом), скальпелем или радиоволновой петлей, либо получен при соскобе цервикального канала ложечкой Фолькмана. Биопсия эндометрия производится в конце 2-фазы менструального цикла путем аспирации или выскабливания полости матки.

Цитологическое исследование выполняют для скринингового профилактического обследования для ранней диагностики рака шейки матки. Для описания картины мазка используют цитологическое описание мазка по Папаниколау (PAP-smear test):

**1-й класс** — нормальная цитологическая картина, не вызывающая подозрений.

**2-й класс** — изменение морфологии клеток, обусловленное воспалительным процессом во влагалище и (или) шейке матки.

**3-й класс** — обнаруживаются единичные клетки с аномалией ядер и цитоплазмы, однако окончательный диагноз установить не удастся. Требуется повторное цитологическое исследование или гистологическое исследование.

**4-й класс** — имеются отдельные клетки с явными признаками озлокачествления (аномальная цитоплазма, измененные ядра, увеличение мас-

сы ядер и т. д.).

**5-й класс** — для мазка характерно большое число типично раковых клеток. Диагноз злокачественного процесса не вызывает сомнений.

#### **Определение гормонов и функциональные гормональные пробы**

Для оценки гормонального статуса (функции эндокринных желез: яичников, надпочечников, щитовидной железы, гипофиза) в гинекологической практике определяют уровень периферических стероидных гормонов (эстрадиол, прогестерон, тестостерон, кортизол, ДГЭА-С и др.), центральных гормонов ЛГ, ФСГ, пролактин, ТТГ и др.).

В настоящее время в качестве широкого скринингового метода диагностики овуляции и беременности используют одноразовые тест-системы в виде полосок. Повышение в моче концентрации ЛГ в период овуляции или ХГ при беременности вызывает появление дополнительной цветной полосы, за счет взаимодействия гормона с реактивом, фиксированным на тест-полоске.

Функциональные гормональные пробы используют с целью диагностики уровня поражения при аменорее (проба с эстрогенами и гестагенами, с кломифеном и др.), при гиперандрогении (проба с дексаметазоном), при гиперпролактинемии (проба с бромкриптином).

### **2.3. Инструментальные методы исследования**

#### **Эндоскопические методы исследования**

К эндоскопическим методам исследования в гинекологии относятся кольпоскопия, гистероскопия и лапароскопия. Современные эндоскопические аппараты позволяют производить широкий спектр и диагностических и оперативных манипуляций.

**Кольпоскопия** — это метод исследования слизистой оболочки влагалища и влагалищной шейки матки под увеличением. Во время кольпоскопии можно произвести прицельную биопсию шейки матки. Кольпоскоп представляет собой систему луп и подсветки (рисунок 2.4). Исследование проводится амбулаторно, не требует предварительной подготовки и обезболивания.

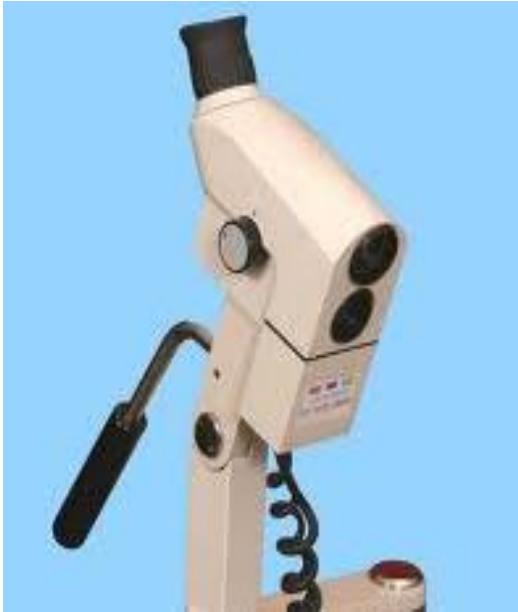

Рисунок 2.4 — Кольпоскоп

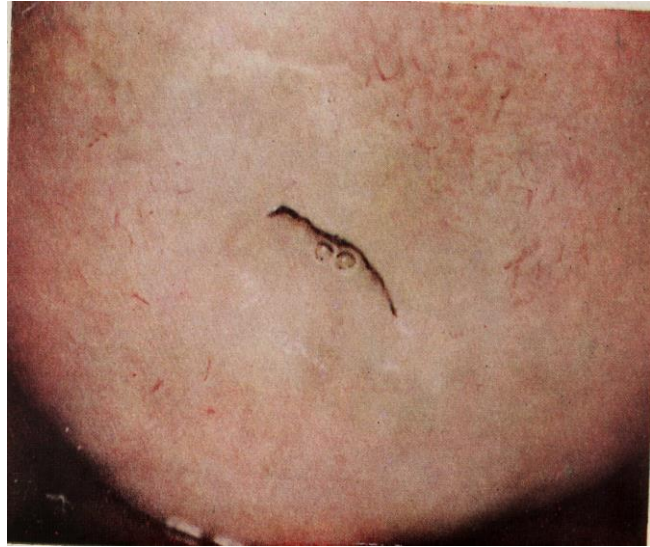


Рисунок 2.5 — Кольпоскопическая картина нормальной слизистой шейки матки

*Простая кольпоскопия* — позволяет осмотреть шейку матки при стандартном увеличении в 8–40 раз без использования медикаментозных средств. *Расширенная кольпоскопия* — с использованием 3 % уксусной кислоты и(или) 2 % раствора Люголя. Раствор уксусной кислоты вызывает кратковременное набухание клеток эпителия и спазм подэпителиальных сосудов. Слизистая бледнеет, что позволяет лучше ее рассмотреть. В случае неоваскулогенеза при развитии рака шейки матки сосуды остаются кровенаполненными, так как они имеют морфологически измененные стенки (отсутствие гладкомышечных, коллагеновых и эластических волокон).

Проба Шиллера (с раствором Люголя) проводится для диагностики дисплазии шейки матки. Тест основан на качественной реакции йода и гликогена, который содержится в здоровых клетках эпителия. В норме наблюдается равномерное темно-коричневое окрашивание, а выявление неокрашенных участков требует обязательного гистологического исследования с целью диагностики дисплазии шейки матки.

*Кольпомикроскопия* — кольпоскопия с оптической системой под увеличением в 160–280 раз.

*Цервикоскопия* — с помощью цервикоскопа осматривают канал шейки матки.

**Гистероскопия** — метод осмотра внутренней поверхности матки. Проводится с диагностической и лечебной целью. Выполняется стационарно, под общим обезболиванием. Офисная гистероскопия, при которой не выполняется расширение цервикального канала может выполняться амбулаторно.

Различают газовую и жидкостную гистероскопию, в зависимости от

среды, которой расширяется полость матки. В Республике Беларусь распространены жидкостные гистероскопы.

Гистероскопия производится при нарушении менструального цикла, при кровянистых выделениях в постменопаузе, при подозрении на полип или гиперплазию эндометрия, субмукозную миому матки, при бесплодии, аденомиозе, аномалиях развития матки.

Противопоказано проведение гистероскопии при острых воспалительных заболеваниях половых органов, при беременности.

После визуализации патологического образования в полости матки с помощью специальных петель можно провести оперативное лечение (гистерорезектоскопию, абляцию эндометрия, рассечение внутриматочной перегородки, синехий).

**Лапароскопия.** Это метод обследования органов брюшной полости и малого таза с помощью эндоскопа, введенного через переднюю брюшную полость на фоне созданного пневмоперитонеума (газовая среда CO<sub>2</sub>). Лапароскопия позволяет осмотреть внутренние половые органы со стороны брюшной полости и производится с целью диагностики причины бесплодия, опухолей яичника, генитального эндометриоза, субсерозной миомы матки и т. д. В случаях экстренной ситуации лапароскопия позволяет установить диагноз внематочной беременности, апоплексии яичника, дифференцировать с острой хирургической патологией.

После осмотра и установления диагноза, можно выполнить хирургическое лечение: удаление маточной трубы, придатков или тела матки; электрокоагуляцию эндометриоидных очагов, фимбриоовариолизис, удаление миоматозных узлов, сакровагинопексию при пролапсе тазовых органов и др. операции.

#### **Ультразвуковое исследование**

Наиболее распространенный метод инструментального обследования в гинекологической практике. Метод основан на способности тканей по-разному поглощать ультразвуковую волну. УЗИ органов малого таза производится трансабдоминальным и влагалищным датчиками. УЗИ позволяет определить форму и размеры матки, толщину эндометрия, оценить размеры и структуру яичников, выявить патологические образования в органах малого таза. Рационально проводить УЗИ на 5–8-й день менструального цикла, а для оценки созревания фолликула важно динамическое наблюдение.

Размеры здоровой матки у женщин репродуктивного периода составляют в среднем 50 (длина) — 40 (толщина) — 50 (ширина) мм, длина шейки матки 20–35 мм. Нормальной считается толщина М-эхо (ультразвуковое отражение 2-х слоев эндометрия при продольном сканировании, так как полость матки в норме сомкнута) 10–15 мм накануне менструации, а после менструации и у женщин менопаузального периода — не более 5 мм. Фолликул к 12–14 дню менструального цикла достигает своей зрелости, разме-



ры его составляют 18–21 мм.

Цветовое доплеровское картирование (ЦДК) — метод исследования кровообращения в матке и яичниках. Особое значение ЦДК имеет для дифференциальной диагностики опухолевых процессов в матке и яичниках. Злокачественные новообразования хорошо кровоснабжаются и значительно окрашиваются при ЦДК. Допплерография позволяет оценить скорость кровотока в сосудах малого таза во время систолы и диастолы сердца. Для оценки кровотока используются ИР, пульсационный индекс (ПИ), систоло-диастолическое отношение (СДО).

Трехмерное УЗИ (3D) позволяет получить объемное изображение, оценить внутреннюю структуру.

Гидросонография (ГСГ) — вариант УЗИ, при котором в полость матки вводится физиологический раствор, раствор Рингера или раствор глюкозы 5 %, создающие акустическое «окно». Это позволяет лучше визуализировать внутриматочную патологию (полип, субмукозный узел, пороки развития матки) и оценить проходимость маточных труб, а также выявить признаки спаечного процесса в малом тазу.

#### **Рентгенологические методы исследования**

К рентгенологическим методам исследования, применяемым в гинекологической практике, относятся метросальпингография (МСГ), рентгенологическое исследование черепа, КТ, МРТ.

Метросальпингография применяется для оценки проходимости маточных труб, внутриматочной патологии, спаечного процесса в малом тазу. Применяются водорастворимые контрастные вещества (верографин, триомбраст, уротраст и др.), которые вводятся через цервикальный канал в полость матки посредством специального зонда. Выполняется рентгеноскопия

или рентгеновские снимки, один — после заполнения полости матки контрастом, второй (отсроченный) — при заполнении труб и выходе контраста в брюшную полость. Проводится исследование на 5–7-й день менструального цикла, когда эндометрий наиболее тонкий.

Рентгенологическое исследование черепа применяют при нейроэндокринных нарушениях. Изменения размеров и контуров турецкого седла наблюдаются при опухолях гипофиза. Выявление остеопороза, истончения стенок турецкого седла, появление двойных контуров и симптома «пустого» турецкого седла требуют проведения более углубленных методов исследования.

Компьютерная томография позволяет определить точную локализацию и распространенность опухолей матки, яичников, диагностировать опухоль гипофиза. Отрицательной стороной данного метода исследования является высокая лучевая нагрузка на организм больной.

Магнитно-резонансная томография позволяет произвести оценку

структуры тканей, анатомических структур, определение степени распространения опухолевого процесса. Показаниями для МРТ являются: миома матки, эндометриоз, опухоли брюшной полости и забрюшинного пространства, синдром хронической тазовой боли, аномалии развития органов малого таза, оценка состояния рубца на матке в послеоперационном периоде, подозрение на опухоль гипофиза и др.

#### **Цитогенетическое исследование**

Проводится врачами — генетиками при отсутствии или задержке полового созревания, аномалиях развития половых органов, первичной аменорее, привычном невынашивании беременности, бесплодии. Первоначально производится определение полового хроматина в ядрах клеток поверхностного эпителия слизистой оболочки внутренней поверхности щеки. При необходимости проводится исследование кариотипа на препаратах метафазных хромосом, получаемых из культуры лимфоцитов.

#### **Зондирование матки**

Производится маточным зондом с сантиметровой шкалой для определения длины полости матки и наличия патологических образований в полости матки. Для проведения зондирования шейка матки обнажается в зеркалах, влагалище и влагалищная часть шейки матки обрабатываются раствором антисептика, передняя губа шейки матки фиксируется пулевыми щипцами. После этого маточный зонд без напряжения до упора вводится в полость матки. Длина полости матки по зонду в норме составляет 7–8 см.

#### **Пункция брюшной полости через задний свод влагалища (кульдоцентез)**

Производится для получения содержимого из позадиматочного (дугласового) кармана брюшной полости. Пункцию производят для определения наличия или отсутствия свободной жидкости (кровь, гной, асцитическая жидкость) в брюшной полости. Манипуляция производится в условиях операционной под местным или внутривенным обезболиванием. После обнажения и обработки шейки матки, пулевыми щипцами захватывается задняя губа. В задний свод вводится пункционная игла и шприцем производится забор содержимого позадиматочного пространства. Полученный пунктат оценивают по характеру, цвету, прозрачности, производят бактериологическое и цитологическое исследование.

#### **Биопсия шейки матки**

Производится при патологических процессах на шейке матки после проведения кольпоскопии, с целью получения биоптата для последующего гистологического исследования. Биопсию можно производить конхотомом, скальпелем, петлей электрокоагулятора из нескольких участков, на границе патологического и неизмененного эпителия. Материал помещается в 10 % раствор формалина.

#### **Аспирационная биопсия из полости матки**

Выполняется амбулаторно для получения ткани с целью микроскопи-

ческого и гистологического исследования. Для аспирационной биопсии используется наконечники или специальные аспирационные зонды.

### **Раздельное лечебно-диагностическое выскабливание слизистой оболочки цервикального канала и полости матки**

Операция выполняется в условиях операционной под внутривенным обезболиванием. Шейка матки обнажается в зеркалах, влагалище и шейка матки обрабатывается раствором антисептиков. Передняя губа шейки матки фиксируется пулевыми щипцами. Производится зондирование полости матки. Следующим этапом операции является расширение цервикального канала расширителями Гегара. После расширения кюретками № 2 и 4 производится раздельное выскабливание цервикального канала и полости матки. Материал для гистологического исследования собирается в разные емкости и подписывается «Соскоб из цервикального канала», «Соскоб из полости матки». В направлении на гистологическое исследование обязательно указывается первый день последней менструации, клинический диагноз и особенности клинического течения заболевания, которые могут повлиять на гистологическую картину (например, прием гестагенов).

## **ГЛАВА 3 НАРУШЕНИЯ МЕНСТРУАЛЬНОГО ЦИКЛА**

Выделяют следующие клинические формы нарушения менструальной функции: аменорея, дисфункциональные маточные кровотечения, дисменорея.

### **3.1. Аменорея**

**Аменорея** — это отсутствие менструации в течение 6 месяцев и более. Выделяют физиологическую и патологическую аменорею.

*Физиологическая аменорея* — это отсутствие менструации до периода полового созревания, во время беременности и лактации, в постменопаузе.

*Патологическая аменорея* — наиболее тяжелая форма нарушения менструальной функции, возникающая вследствие патологии различных уровней репродуктивной системы. Различают первичную и вторичную, ложную и истинную формы патологической аменореи.

- **Первичная аменорея** — отсутствие менструаций до 14 лет при отсутствии вторичных половых признаков или отсутствие менструаций после 16 лет при наличии вторичных половых признаков.

- **Вторичная аменорея** — отсутствие менструации в течение 6 месяцев и более после периода регулярных или нерегулярных менструаций.

- **Ложная аменорея** — отсутствия менструации вследствие препятствия на пути оттока менструальных выделений (атрезия цервикального канала, атрезия влагалища, гинатрезия).

- **Истинная аменорея** — отсутствие менструаций вследствие наруше-

ния циклических процессов в функционировании репродуктивной системы.

Согласно классификации ВОЗ в зависимости от уровня ГГ аменорея может быть **гипогонадотропной, нормогонадотропной и гипергонадотропной**.

В зависимости от уровня нарушений выделяют **гипоталамическую, гипофизарную** (часто объединяют в гипоталамо-гипофизарную форму), **яичниковую и маточную формы** заболевания, а также аменорею, связанную с нарушением функции других желез внутренней секреции (щитовидной, надпочечников), экстрагенитальными заболеваниями и приемом медикаментов.

### **Гипоталамо-гипофизарная аменорея**

Гипоталамо-гипофизарные формы аменореи включают функциональные нарушения и органическую патологию гипоталамо-гипофизарной зоны, которые проявляются снижением синтеза и продукции ГнРГ гипоталамусом и(или) ГТ гипофизом (гипогонадотропная аменорея).

**Конституциональная форма** аменореи составляет 10–14 % функциональных причин нарушений гипоталамо-гипофизарной системы. При этой форме первичной аменореи пубертатный период сдвинут во времени на более поздние сроки. Развитие молочных желез, полового оволосения и менархе наступает в возрасте старше 16 лет. Это отсроченное половое созревание имеет конституциональный характер, что связано с климатическими, алиментарными факторами и имеет наследственную природу. Клиническая картина характеризуется отсутствием менструации, недоразвитием вторичных половых признаков, генитальным инфантилизмом. При гормональном исследовании обнаруживают низкий уровень ГТ, эстрадиола. При УЗИ эндометрий линейный, матка уменьшена в размерах. Конституциональная форма первичной аменореи лечения не требует.

**Психогенная аменорея** встречается с частотой 4–6 % в структуре вторичной аменореи. Развивается при остром и хроническом стрессе, чрезмерных физических нагрузках. Происходит увеличение секреции вэндорфинов и эндогенных опиоидных пептидов в ЦНС, приводящее к снижению синтеза дофамина и уменьшению секреции Гн-РФ гипоталамусом и ГТГ гипофизом. Клиническая картина характеризуется внезапным прекращением менструации без предварительного периода олигоменореи. Отсутствуют также вегето-сосудистые симптомы, характерные для климакса, но пациентка предъявляет жалобы на общую слабость, повышенную утомляемость, головную боль, снижение внимания и памяти, раздражительность или апатию, потерю массы тела. При гормональных исследованиях отмечается снижение уровня ГТГ и женских половых гормонов до базальных значений. При УЗИ яичники мультифолликулярные, нормальных размеров, эндометрий линейный, размеры матки уменьшены. Лечение направлено на ликвидацию стресса и нормализацию функции гипоталамо-

гипофизарно-яичниковой системы.

**Аменорея на фоне потери массы тела** наблюдается у эмоционально неустойчивых девушек 14–18 лет, которые соблюдают косметическую низкокалорийную диету. Патогенетические механизмы развития вторичной аменореи на фоне потери массы тела связаны с нарушением синтеза и выделения ГнРГ: в результате снижения продукции ГнРГ уменьшается секреция ГТГ в гипофизе, поэтому эта форма вторичной аменореи относится к гипогонадотропным. В патогенезе данного вида аменореи играет роль уменьшение количества жировой ткани, которая является местом внегонадного синтеза половых стероидов. Быстрая потеря 10–15 % жировой ткани не только в период пубертата, но и в постпубертатном периоде приводит к прекращению менструации. На фоне продолжающейся потери массы тела нарастают симптомы голодания — брадикардия, гипотония, гипогликемия, гипотермия, гастрит, запоры, в дальнейшем развивается кахексия с полной потерей аппетита и отвращением к еде. Диагностика основана на выявлении при активном опросе факта соблюдения косметической диеты, хронологического совпадения потери массы тела и наступления вторичной аменореи. При общем осмотре определяется резкое уменьшение количества подкожной жировой ткани, снижение массы тела, телосложение женского типа, вторичные половые признаки развиты нормально. При гинекологическом исследовании выявляется гипоплазия матки, атрофия слизистых вульвы и влагалища. Гормональные исследования характеризуются снижением в крови уровня ГТГ и эстрадиола. Гестагеновая проба может быть положительная или отрицательная, что связано с длительностью аменореи. Проба с эстрогенами и гестагенами положительная. Кломифеновая проба также может быть отрицательная или положительная, аналогично гестагеновой пробе. Функция гипофиза сохранена и доказывает гипоталамический генез патологии — проба с гонадотропинами способствует нормальному росту и созреванию фолликулов. При УЗИ яичники нормальных размеров, мультифолликулярные, эндометрий менее 5 мм, размеры матки уменьшены. Восстановление менструального цикла возможно после нормализации массы тела и психоэмоционального статуса и зависит от длительности аменореи. Лечение направлено на нормализацию массы тела путем соблюдения высококалорийной диеты, назначение циклической витаминотерапии, при отсутствии эффекта рекомендована гормонотерапия препаратами натуральных эстрогенов и гестагенов или препаратами для ЗГТ в течение 3–6 месяцев, что оказывает стимулирующий эффект на гипоталамические структуры. После нормализации массы тела можно проводить стимуляцию овуляции кломифеном с 5-го по 9-й день цикла по 100 мг в течение 3 циклов под ультразвуковым контролем мониторинга фолликулогенеза. Прогноз благоприятный для восстановления менструальной и генеративной функции при своевременной диагностике и лечении.

**Аменорея на фоне приема лекарственных препаратов** (синдром

гиперторможения яичников). Эта форма вторичной аменореи характеризуется отсутствием менструации после длительного приема препаратов, тормозящих гонадотропную функцию гипофиза. Торможение гормональной функции яичников применяют с терапевтической целью при лечении распространенного наружного эндометриоза, перед оперативным удалением миомы матки, при рецидивирующих гиперпластических процессах эндометрия. Подавление гонадотропной функции гипофиза может быть следствием химиотерапии, лучевого воздействия по поводу опухолей экстрагенитальной локализации. Возраст менархе своевременный, вторичные половые признаки выражены. Клиническая картина характеризуется отсутствием менструации без вегето-сосудистых проявлений, характерных для синдрома истощения яичников и преждевременной менопаузы. При гинекологическом исследовании выявляется уменьшение размеров матки, признаки гипоестрогения (сухость слизистых вульвы, влагалища). Уровень ГТГ и эстрадиола в крови снижен в пределах базальных концентраций. При УЗИ выявляют уменьшение размеров матки, толщина эндометрия 3–5 мм, размеры яичников соответствуют норме, фолликулярный аппарат выражен по типу мультифолликулярных яичников. Менструации восстанавливаются через 3–4 месяца самостоятельно после отмены приема лекарственных препаратов. Эффективно применение кломифена после менструальной реакции в ответ на пробу с гестагенами. Кломифен назначают в дозе 100 мг с 5-го по 9-й день цикла под контролем ультразвукового мониторинга фолликулогенеза.

#### **Аменорея при органических нарушениях гипоталамо-гипофизарной системы**

##### ***Аденомы гипофиза:***

- Ацидофильная — снижен синтез ГТГ за счет усиления образования соматотропного гормона, что приводит к развитию гигантизма и акромегалии, для которых характерна аменорея на фоне быстрого роста, непропорциональное увеличение костей лица и конечностей, признаки маскулинизации, огрубение голоса, головная боль, нарушение умственных способностей, нарушение зрения.

- Базофильная — снижен синтез ГТГ за счет усиления образования АКТГ, приводит к болезни Иценко—Кушинга, для которой характерна аменорея на фоне ожирения, лунообразное лицо, бледность, сухость, гиперпигментация кожи, раздражительность, головная боль, нарушение памяти и сна, жажда, полиурия, снижение либидо, артериальная гипертензия.

- Хромофобная — снижение синтеза ГТГ за счет разрушения гипофиза и окружающих его тканей.

***Краниофарингиома*** — доброкачественная опухоль, развивающаяся из ткани ножки гипофиза. Клиническая картина характеризуется аменореей на фоне сильных головных болей, неврологической симптоматикой.

**Синдром Киари—Фроммеля** — снижение гонадотропной функции гипофиза при лечении лекарственными препаратами (фенотиазидового ряда, ганглиоблокаторами), характеризуется аменореей, галактореей, ожирением, нарушениями психики.

**Синдром Шихана (послеродовый гипопитуитаризм)** — снижение гонадотропной функции гипофиза в результате его ишемии или некроза вследствие массивной кровопотери.

**Синдром Каллмана** — генетически обусловленная патология, связанная с наличием дефектного гена в X-хромосоме. Характеризуется первичной аменореей в сочетании с аносмией на фоне признаков задержки полового развития.

Для **диагностики** аменореи, связанной с функциональными нарушениями гипоталамо-гипофизарной системы проводится гормональные пробы, которые позволяют уточнить уровень поражения — гипофиз или гипоталамус. Повышение концентраций ГТГ после введения а-ГнРГ свидетельствует о сохранных резервных возможностях гипофиза и подтверждает гипоталамический уровень поражения. Повышение уровня эстрадиола после введения гонадотропных препаратов свидетельствует о сохраненной функциональной активности яичников. Проба с гестагенами отрицательна, проба с эстрогенами и гестагенами — положительная. При УЗИ размеры яичников уменьшены за счет множества маленьких антральных фолликулов и отсутствия растущих фолликулов (мультифолликулярные яичники), эндометрий тонкий, размеры матки уменьшены.

**Лечение** функциональных нарушений гипоталамо-гипофизарной системы — ЗГТ препаратами половых стероидов. ЗГТ необходима для развития вторичных половых признаков и менструальных выделений, которые положительно влияют на психику женщины. Кроме того, ЗГТ ликвидирует проявления дефицита эстрогенов в сердечно-сосудистой и костной системах. Лечение проводят совместно с. Восстановление репродуктивной функции возможно с применением вспомогательных репродуктивных технологий (ВРТ).

#### **Аменорея яичникового генеза**

Аменорея яичникового генеза включает заболевания, характеризующиеся первичным поражением яичников вследствие хромосомных aberrаций, моно- или полигенных мутаций, воздействия инфекционных, аутоиммунных, ятрогенных повреждающих факторов. В яичниках наблюдается выраженный дефицит фолликулов, характеризующийся абсолютной эстрогенной недостаточностью, повышением содержания ГТГ (гипергонадотропная аменорея).

**Дисгенезия гонад** — наиболее частая форма первичной аменореи на фоне отсутствия вторичных половых признаков. Это врожденная патология, при которой в результате хромосомных аномалий отсутствует функционально активная гормонпродуцирующая ткань яичников. Хромосом-

ные дефекты могут быть количественными: отсутствие одной хромосомы (моносомия 45,X), удвоение или утроение числа хромосом (47,XXX или 47,XXY-полисомия). Возможно образование мозаичных наборов хромосом, когда клоны клеток имеют различный набор хромосом. В результате неправильного морфофункционального развития яичники не могут продуцировать половые стероиды, дефицит эстрогенов по принципу обратной связи приводит к повышению синтеза гонадотропинов. Кроме того, в X хромосоме находятся гены, детерминирующие не только половое, но и соматическое развитие.

Выделяют:

- типичную форму дисгенезии гонад (синдром Шерешевского—Тернера), кариотип 45,X;
- стертую форму дисгенезии гонад — кариотип имеет мозаичный характер, 45,X/46,XX;
- смешанную форму — мозаичный кариотип с обязательным присутствием Y-хромосомы или ее участка (наиболее часто встречается кариотип 45,X/46,XY);
- чистую форму (синдром Свайера), кариотип 46,XX или 46 XY.

Различные формы дисгенезии гонад отличаются особенностями клинической картины.

Для пациенток с *типичной формой* характерны стигмы эмбриогенеза — низкий рост, коренастое телосложение, «бочкообразная» грудная клетка, вальгусная девиация коленных и локтевых суставов, аплазия фаланг, множественные родимые пятна, короткая шея с крыловидными складками кожи, низкая линия роста волос на шее, изменения костей лицевого черепа, косоглазие, эпикантус, птоза, деформация ушных раковин, возможны нарушение слуха, врожденные пороки сердца, аорты, мочевыделительных органов, гипотиреоз, сахарный диабет.

При *стертых формах* дисгенезии гонад большинство стигм эмбриогенеза на определяется, можно выявить неправильную форму ушных раковин, высокое небо, низкий рост волос на шее, гипоплазию 4 и 5 фаланг пальцев рук и ног. Вторичные половые признаки у пациенток данных групп отсутствуют, влагалище и матка недоразвиты.

При *смешанной* и *чистой* форме дисгенезии гонад отмечаются проявления гиперандрогении различной степени выраженности, высокая степень вирилизации наружных половых органов от клитеромегалии до наличия урогенитального синуса.

**Диагностические критерии дисгенезии гонад:**

- первичная аменорея;
- отсутствие или резкое недоразвитие вторичных половых признаков, генитальный инфантилизм;
- УЗИ-признаки дисгенетичных гонад;



- высокий уровень гонадотропинов, особенно ФСГ, соответствующий постменопаузальному возрасту;
- отрицательная проба с гестагенами, но положительная с эстрогенами и гестагенами.
- кариотип с аномальным набором половых хромосом, отсутствие или значительное снижение полового хроматина;

**Лечение** дисгенезии гонад зависит от наличия в кариотипе Y-хромосомы. В связи с высоким риском малигнизации гонад при ее наличии необходимо их оперативное удаление эндоскопическим доступом в возрасте до 20 лет. При задержке физического развития лечение проводят совместно с эндокринологом: назначают синтетические аналоги соматотропного гормона или анаболические стероиды, препараты кальция до достижения пациенткой роста, достаточного для взрослого человека. У пациенток с нормальным физическим развитием или после оперативного удаления гонад проводят терапию натуральными эстрогенами в течение 4–6 месяцев, направленную на формирование вторичных половых признаков, феминизацию фигуры, подавление уровня гонадотропинов. На следующем этапе проводят циклическую заместительную терапию натуральными эстрогенами и гестагенами на протяжении всего репродуктивного периода, которая направлена на развитие циклических изменений в эндометрии с менструальной реакцией, профилактику эстрогендефицитных состояний (остеопороза, метаболических нарушений, сердечно-сосудистых заболеваний). Восстановление генеративной функции возможно с использованием методов вспомогательных репродуктивных технологий с использованием донорских яйцеклеток.

**Синдром резистентных яичников** — комплекс патологических симптомов, возникающий у женщин в возрасте до 35 лет, характеризующийся вторичной аменореей, бесплодием, нормальным развитием вторичных половых признаков, макро- и микроскопически неизменными яичниками и повышенным уровнем гонадотропинов. Возникновение синдрома возможно в связи с генетически обусловленными дефектами рецепторного аппарата фолликулов, нарушением синтеза внутрияичниковых факторов, регулирующих связывание ФСГ с рецепторами фолликулов, или аутоиммунным оофоритом с образованием антител, блокирующих рецепторы к ФСГ в яичниках. Возраст менархе своевременный, пациентки имеют телосложение женского типа, вторичные половые признаки развиты правильно. Наблюдаются нарушения менструального цикла по типу олигоменореи, до 35 лет развивается вторичная аменорея, характерно бесплодие. При гинекологическом исследовании выявляют признаки гипоэстрогемии — истончение и сухость слизистых оболочек влагалища и вульвы. У пациенток отсутствуют приливы и другие вегетососудистые нарушения, характерные для синдрома истощения яичников и преждевременной мено-

паузы. При исследовании гормонального профиля определяются высокий уровень ЛГ и ФСГ и низкий уровень эстрадиола. Гестагеновая проба отрицательная, проба с эстрогенами и гестагенами положительная, проба с кломифеном отрицательная. Реакция гонадотропной функции гипофиза на введение эстрогенов адекватная: снижение уровня ФСГ, что указывает на сохранность механизмов обратных связей и яичниковый генез заболевания. При УЗИ определяются нормальных размеров яичники с множеством фолликулов диаметром до 5–6 мм; матка нормальных размеров или несколько меньше нормы, эндометрий тонкий.

Лечение проводится препаратами ЗГТ до возраста естественной менопаузы. Терапия направлена на нормализацию менструального цикла и профилактику метаболических нарушений. Восстановление генеративной функции возможно с помощью ВРТ путем экстракорпорального оплодотворения с донацией яйцеклетки.

**Синдром истощения яичников** — комплекс патологических симптомов, характеризующийся вторичной аменореей, бесплодием, симптомами дефицита эстрогенов, повышением уровня гонадотропинов у женщин в возрасте до 40 лет, имевших в прошлом нормальную менструальную и генеративную функцию. Преждевременное истощение фолликулярного аппарата яичников связывают с неполноценным геномом, на фоне которого любые экзогенные воздействия (инфекционные заболевания, интоксикации, стрессы) могут способствовать развитию синдрома истощения яичников. Синдром истощения яичников может развиваться после оперативных вмешательств на яичниках и матке, лучевой и химиотерапии, сопровождающихся снижением овариального резерва фолликулов. В результате резкого прекращения гормональной функции яичников по механизмам отрицательной обратной связи повышается продукция гонадолиберина и гонадотропинов. Возраст менархе своевременный, менструальная и генеративная функция длительное время не нарушены. Заболевание начинается с аменореи, редко ей предшествует период олигоменореи. На фоне аменореи появляются характерные для постменопаузы вегетососудистые проявления — приливы, потливость, слабость, головные боли, прогрессируют атрофические процессы в молочных железах и половых органах. Характерно вторичное бесплодие. При исследовании гормонального профиля определяется значительное повышение уровня гонадотропинов, особенно ФСГ, и резкое снижение уровня эстрадиола. Проба с гестагенами, эстрогенами и гестагенами, кломифеном отрицательная. При УЗИ яичники уменьшены в размерах, фолликулы отсутствуют, матка меньше нормы, эндометрий тонкий. Лечение направлено на профилактику и терапию эстрогендефицитных состояний: вегетативно-сосудистых нарушений, урогенитальных расстройств, остеопороза и сердечно-сосудистых заболеваний. С этой целью проводят ЗГТ препаратами натуральных эстрогенов до возраста естественной менопаузы. Восстановление генеративной функции возможно путем ЭКО с донацией яйцеклетки.

### **Аменорея маточного генеза**

Аменорея маточного генеза включает заболевания, при которых матка отсутствует, произошла облитерация ее полости спайками (синехиями) вследствие внутриматочных вмешательств и эндометрита неспецифической или туберкулезной этиологии или имеется препятствие на пути оттока менструальной крови (атрезия цервикального канала). ГТГ гормонов не нарушена (нормогонадотропная аменорея).

**Аплазия матки** — это отсутствие матки, которое часто сочетается с отсутствием влагалища. Основная жалоба пациентки — отсутствие менструации. Вторичные половые признаки выражены нормально, морфотип женский. При гинекологическом исследовании отсутствуют влагалище и матка или имеется нижняя треть слепо заканчивающегося влагалища. При проведении исследования гормонального профиля уровни ГТГ и женских половых гормонов находятся в пределах нормы и циклически меняются. Проба с гестагенами, гестагенами и эстрогенами отрицательная. При УЗИ матка отсутствует, определяются яичники нормальных размеров. Лечение хирургическое — кольпопоз из тазовой брюшины вагинальным доступом с лапароскопической ассистенцией. После пластической операции возможна половая жизнь. Гормональная терапия не показана ввиду нормальной функции яичников. При формировании в яичниках кист функционального характера, назначают КОК, что способствует их регрессу. Генеративная функция может быть выполнена с помощью ВРТ с использованием суррогатного материнства.

**Внутриматочные синехии (синдром Ашермана)** — аменорея вследствие повреждения эндометрия после выскабливаний полости матки или эндометрита (чаще специфического туберкулезного процесса). Диагностика основана на данных анамнеза — отсутствие менструации после внутриматочных хирургических вмешательств. Уровень половых и гонадотропных гормонов в пределах нормы. Проба с гестагенами, эстрогенами и гестагенами отрицательная. Для уточнения диагноза проводят трансвагинальную эхографию, гистеросальпингографию и гистероскопию. При подозрении на инфекционный генез синдрома Ашермана производят аспирацию или выскабливание полости матки с последующим микробиологическим исследованием и посевом на специфические среды, исключение туберкулеза других органов. Лечение заключается в рассечении спаек при гистерорезектоскопии с последующим введением ВМК в полость матки. После операции рекомендована гормональная терапия препаратами натуральных половых стероидов в течение 3–6 месяцев.

**Атрезия цервикального канала** — это отсутствие менструации в результате травматических внутриматочных манипуляций, выскабливаний, электрокоагуляции шейки матки, при которых разрушается слизистая оболочка цервикального канала до базальной мембраны, повреждается базальная мембрана эндоцервикса, активируются факторы адгезии, что при-

водит к спаечному процессу. Клиническая картина характеризуется отсутствием менструации после хирургических вмешательств, появлением болей, носящих циклический характер, вследствие нарушения оттока менструальной крови. При УЗИ выявляют расширение полости матки за счет скопления в ней жидкости (гематометра). Гормональные исследования неинформативны, поскольку функция яичников не нарушена. Лечение направлено на восстановление проходимости цервикального канала путем его зондирования. При длительности аменореи более 6–12 месяцев показана гистерорезектоскопия.

### **3.2. Дисфункциональные маточные кровотечения**

**Дисфункциональные маточные кровотечения (ДМК)** — это ациклические маточные кровотечения, которые возникают вследствие функциональных нарушений в гипоталамо-гипофизарно-яичниковой системе, не связанные с анатомическими (органическими) изменениями в половых органах женщины, системными заболеваниями или осложнениями беременности. Эта патология обусловлена функциональными нарушениями в системе гипоталамус-гипофиз-яичники-матка, в основе которых лежит нарушение ритма продукции ГТГ и гормонов яичников. Термин «дисфункциональные» подчеркивает отсутствие анатомической патологии, которая может быть причиной кровотечения. ДМК встречаются в разные возрастные периоды жизни женщины. В общей структуре гинекологических заболеваний ДМК составляют 15–20 %.

#### **Классификация ДМК:**

- *по возрасту:*

ДМК в пубертатном или ювенильном возрасте (ЮМК) (12–18 лет);

ДМК в репродуктивном возрасте (18–45 лет);

ДМК в перименопаузальном возрасте (45–55 лет);

- *по патогенезу:*

#### **ановуляторные ДМК;**

— атрезия фолликулов;

— кратковременная или длительная персистенция фолликула;

#### **овуляторные ДМК**

— укорочение первой фазы цикла;

— укорочение второй фазы цикла;

— удлинение второй фазы цикла.

### **Дисфункциональные маточные кровотечения в пубертатном (ювенильном) периоде**

Ювенильные маточные кровотечения (ЮМК) составляют 20 % от всех гинекологических заболеваний детского возраста. Причины — психические и физические стрессы, переутомление, неблагоприятные бытовые условия, гиповитаминозы, дисфункция щитовидной железы и/или коры надпочечни-

ков, острые и хронические инфекционные заболевания, осложнения у матери во время беременности и родов. Патогенез связан с незрелостью гипоталамо-гипофизарной системы, с неустановившимся цирхоральным ритмом выделения ГнРГ, что приводит к нарушению выделения ГТ гипофизом, нарушению циклической функции яичников и менструальной функции.

В яичниках наблюдается *ановуляция чаще по типу атрезии фолликулов* или недостаточности лютеиновой фазы. При атрезии несколько созревающих в яичнике фолликулов останавливаются на преантральной стадии развития, не подвергаясь дальнейшим циклическим превращениям (овуляция не происходит, желтое тело не образуется), в последующем фолликулы распадаются или превращаются в мелкие кисты. Уровень эстрогенов при атрезии фолликулов может быть низким, но они действуют на эндометрий продолжительно (*относительная гиперэстрогения*). В эндометрии отсутствует фаза секреции, наблюдаются гиперпластические процессы, при рецидивирующих ЮМК возможна его атипичная гиперплазия. Длительному кровотечению способствуют также недостаточная сократительная способность матки, вторичные изменения в системе гемостаза.

**Клиническая картина характеризуется** появлением кровяных выделений из половых путей после задержки менструаций от 14 дней до 1,5–6 месяцев. ЮМК могут начинаться с первой менструации. Кровотечение может быть различной интенсивности и продолжительности, чаще обильное, безболезненное, быстро приводит к выраженной анемии и гиповолемии. У некоторых пациенток кровотечение может быть умеренным, но продолжаться 15 и более дней вследствие вторичных нарушений свертывающей системы крови. У трети девочек кровотечения рецидивируют.

**Диагностика** проводится для исключения органической причины кровотечения, а также для оценки степени тяжести кровопотери. Она основывается на данных анамнеза, клинической картины, общего осмотра, гинекологического обследования (вагиноскопия, бимануальное прямокишечно-брюшностеночное исследование), данных лабораторных исследований (клинический анализ крови с подсчетом числа тромбоцитов, коагулограмма, биохимический анализ крови), УЗИ органов малого таза.

**Дифференциальная диагностика** проводится с маточными кровотечениями в результате:

- первичных дефектов в системе гемостаза (тромбоцитопении, тромбоцитозе и др.);
- органических заболеваний женских половых органов (гормонапродуцирующие опухоли яичников, доброкачественные и злокачественные опухоли матки, шейки матки и влагалища, генитальный эндометриоз);
- воспалительных заболеваний урогенитального тракта;
- органических заболеваний центральной нервной системы (опухоли гипофиза и гипоталамуса);
- прерывающейся маточной и внематочной беременностей, остатков плодного яйца после аборта или самопроизвольного выкидыша.

После остановки кровотечения для уточнения уровня нарушения репродуктивной системы и характера гормональных нарушений проводится обследование с помощью тестов функциональной диагностики, определение уровня гормонов в крови (ФСГ, ЛГ, пролактин, эстрадиол, прогестерон, кортизол, тестостерон, ТТГ, Т<sub>3</sub>, Т<sub>4</sub>), УЗИ органов малого таза в динамике, рентгенографию черепа с проекцией турецкого седла; электроэнцефалограмма и эхоэнцефалография, реоэнцефалограмма, КТ, МРТ (для исключения опухоли гипофиза); эхографию надпочечников и щитовидной железы. Назначают консультации специалистов: невропатолога, эндокринолога, офтальмолога (состояние глазного дна, определение цветных полей зрения), гематолога, отоларинголога.

**Лечение проводится в 2 этапа:** на 1-м этапе осуществляется остановка кровотечения (гемостаз), восстановление гемодинамических показателей, лечение анемии, на 2-м — терапия, направленная на профилактику рецидивов кровотечения и регуляцию менструального цикла.

**Виды гемостаза при ЮМК:** симптоматический, гормональный, хирургический. Выбор метода гемостаза определяется состоянием больной, объемом кровопотери и уровнем гемоглобина. Пациенткам с анемией легкой степени (гемоглобин более 100 г/л, гематокрит более 30 %), с отсутствием УЗИ-признаков гиперплазии эндометрия, проводится комплексная симптоматическая гемостатическая терапия.

**Симптоматический гемостаз:**

- средства, сокращающие мускулатуру матки: окситоцин, метилэргометрин;
- гемостатические средства: дицинон (этамзилат), кальция хлорид или глюконат кальция, витамин К (викасол), транексамовая кислота.

При недостаточной неэффективности симптоматической гемостатической терапии проводится гормональный гемостаз.

**Схемы гормонального гемостаза:**

- монофазными эстроген-гестагенными КОК с содержанием этинилэстрадиола 30–35 мкг (ригевидон, регулон, марвелон) по 1 табл. каждые 4

ч. до полного гемостаза (4 табл.) с последующим снижением суточной дозы КОК по 1 табл. ежедневно до 1 табл. в сутки. Прием КОК по 1 табл. ежедневно продолжают до 21-го дня с начала лечения;

- 17 $\beta$ -эстрадиол (Прогинова) по 2 мг 2 раза в сутки до остановки кровотечения с последующим уменьшением суточной дозы до 2 мг в сутки, продолжительность приема 21 день, в последние 10 дней приема — добавление гестагенных препаратов: дюфастон по 10 мг 1–2 раза в сутки.

**Хирургический гемостаз** проводится при длительном и обильном кровотечении с анемией (уровень гемоглобина ниже 70 г/л и гематокрита ниже 25 %) и геморрагическим шоком, при отсутствии эффекта от комплексной гемостатической терапии, при рецидивирующих ЮМК. При использовании детских зеркал производят бережное выскабливание слизистой матки. Это наиболее быстрый путь гемостаза, который также позволяет выполнить гистологическое исследование эндометрия и исключить гиперплазию и рак эндометрия.

По показаниям проводится инфузионная терапия, трансфузия свежезамороженной плазмы и эритроцитарной массы.

**Профилактика рецидивов кровотечения** направлена на устранение этиологических факторов (общее оздоровление, закаливание, полноценное питание, санация очагов инфекции), коррекцию гормональных нарушений, нормализацию функции центральной нервной системы, лечение постгеморрагической анемии.

**Гормональная корригирующая терапия** назначается на 3–4 цикла. При нормальном или повышенном уровне эстрадиола в крови назначают низко- и микродозированные КОК (логест, силест по 1 табл. начиная с 1-го или 5-го дня цикла в течение 21 дня). При снижении уровня эстрадиола в крови проводится циклическая гормонотерапия (назначение чистых эстрогенов в 1 фазу и гестагенов или препаратов для ЗГТ во 2 фазу цикла) — прогинова+дюфастон, прогинова+климен, дивина, климонорм.

**Негормональная корригирующая терапия включает прием** седативных препаратов (настойка пустырника, валериана, Ново-пассит), ноотропные препараты (пирацетам), циклическую витаминотерапию (фолиевая кислота в 1-ю фазу цикла, аскорбиновая кислота и витамин Е во 2-ю фазу), циклическую фитотерапию (отвар шалфея в 1 фазу, настой цветов хмеля, отвар травы чернотыльника во 2 фазу), фитогомеопатические препараты (циклодинон, мастодион), физиотерапию — электрофорез с сульфатом меди ежедневно в первой фазе цикла и с сульфатом цинка (во второй фазе цикла), шейно-лицевая гальванизация или эндоназальный электрофорез с витамином В<sub>1</sub>, с новокаином, антианемическую терапию препаратами железа (мальтофер, фенюльс внутрь, венофер внутривенно).

#### **ДМК репродуктивного периода**

ДМК репродуктивного периода составляют 4–5% гинекологических заболеваний репродуктивного периода. В анамнезе у этих женщин нередко были ювенильные кровотечения или нарушения цикла в пубертатном возрасте.

**Этиология:** стрессовые ситуации, перемена климата, умственное и физическое переутомление, профессиональные вредности, неблагоприятные материально-бытовые условия, гиповитаминозы, интоксикации и инфекции, нарушения гормонального гомеостаза после абортов.

**Патогенез** связан с нарушениями в гипоталамо-гипофизарной системе, которые приводят к функционально-морфологическим изменениям в яичниках и матке. Основным патогенетическим механизмом является *ановуляторная дисфункция яичников с персистенцией фолликула*. Персистенция фолликула - остановка нормального его развития в сроке, близком к овуляции: фолликул, достигнув зрелости, не претерпевает дальнейших физиологических превращений (отсутствует овуляция), желтое тело не образуется. Фолликул продолжает выделять эстрогены (абсолютная гиперэстрогения). Длительное воздействие повышенного уровня эстрогенов приводит к развитию гиперпластических процессов и риску развития атипической гиперплазии и аденокарциномы эндометрия. В связи с отсутствием формирования желтого тела нет секреции прогестерона и не происходит секреторная трансформация эндометрия и его нормального отторжения. Маточное кровотечение начинается в связи с сосудистыми изменениями на фоне низкого уровня гормонов: застойное полнокровие с резким расширением капилляров в эндометрии, нарушение кровообращения, тканевая гипоксия сопровождаются дистрофическими изменениями и появлением некротических процессов на фоне стаза крови и тромбозов, что приводит к длительному и неравномерному отторжению эндометрия.

**Клиническая картина** характеризуется нарушением ритма менструаций. Чаще персистенция фолликула бывает длительной и кровотечение наступает после задержки менструации до 6–8 недель. Кровотечение нередко начинается как умеренное, имеет волнообразное течение. Длительное кровотечение может приводить к выраженной анемии. Нарушение функции яичников у больных с ДМК характеризуется ановуляторным бесплодием.

**В диагностике** ДМК репродуктивного периода в первую очередь исключается органическая патология, вызывающая маточные кровотечения: прервавшаяся маточная и внематочная беременность, доброкачественные и злокачественные опухоли гениталий, эндометриоз, травмы половых органов, воспалительные процессы матки и придатков, маточных кровотечений на фоне заболеваний крови, печени, сердечно-сосудистой системы, эндокринной патологии. Диагноз основывается на данных анамнеза, клинической картины, специального гинекологического обследования, данных лабораторных исследований (клинический анализ крови с подсчетом числа тромбоцитов, коагулограмма, биохимический анализ крови), УЗИ органов малого таза. Важным является диагностическое выскабливание слизистой цервикального канала и полости матки под контролем гистероскопии (гистероскопия позволяет убедиться в удалении всей слизистой и диагностировать сопутствующую патологию (аденомиоз, субмукозная миома матки,



полипы эндометрия). Гистологическое исследование соскоба позволяет уточнить изменения эндометрия и выбрать лечебную тактику. В большинстве случаев удаленный эндометрий находится в состоянии гиперплазии. В последующем для уточнения уровня нарушения репродуктивной функции назначаются гормональные исследования, консультации врачей-специалистов.

**Лечение** ДМК репродуктивного периода включает 3 этапа: гемостаз, профилактика рецидивов кровотечения, реабилитация нарушенной репродуктивной функции при снижении фертильности или бесплодии.

Гемостаз проводится преимущественно путем отдельного лечебно-диагностического выскабливания слизистой оболочки матки и цервикального канала.

*Симптоматическая гемостатическая терапия* включает препараты, усиливающие сосудисто-тромбоцитарный гемостаз — этамзилат, ингибиторы фибринолиза (транексамовая кислота), препараты, усиливающие сократительную активность матки (окситоцин).

*Общая неспецифическая терапия* направлена на устранение этиологических факторов и состоит из воздействия на ЦНС (психотерапия, аутогенная тренировка, гипноз, седативные, снотворные средства и транквилизаторы, витамины) и антианемической терапии.

С целью **профилактики рецидивов кровотечения** в случае выявления при гистологическом исследовании гиперплазии эндометрия назначают гормональную терапию КОК (регулон, марвелон) или гестагенами (норколут, ментен, на 6–9 месяцев), редко антагонисты ГТГ (даназол) или а-ГнРГ (луприд-депо, золадекс) на 4–6 месяцев. Оценка эффективности лечения проводится по морфологическому состоянию эндометрия после проведенного курса лечения путем контрольной гистероскопии и отдельного диагностического выскабливания (через 6 месяцев). Для обеспечения длительного гормонального влияния на эндометрий устанавливают внутриматочную гормональную систему «Мирена» на 5 лет и проводят контроль толщины эндометрия (М-эхо) при УЗИ.

С целью **восстановления овуляции** проводят ее стимуляцию антиэстрогеном кломифеном в дозе 50–100 мг в день с 5-го по 9-й день цикла или гонадотропными препаратами (пурегон, меногон, хорионический гонадотропин) под УЗИ-контролем за размерами фолликула и толщиной эндометрия.

#### **ДМК в перименопаузальном периоде**

ДМК в перименопаузальном периоде составляют 50–60 % всех ДМК.

**Этиология и патогенез** связаны с возрастными изменениями гипоталамических структур, регулирующих гонадотропную функцию, что обуславливает нарушение ритма секреции и количества выделяемых гонадотропинов. Уменьшение рецепторов гонадотропинов в яичниках приводит к нарушению механизма обратной связи. Выброс гонадотропинов приобретает хаотический характер, нарастает выделение сначала ФСГ, затем ЛГ.

Основным патогенетическим механизмом является ановуляторная дисфункция яичников. Снижение секреции прогестерона, неполноценное желтое тело или отсутствие последнего приводит к развитию гиперэстрогении и гиперплазии эндометрия различной степени выраженности. Кровотечение происходит в результате неполной и затянувшейся отслойки гиперплазированного эндометрия. Маточные кровотечения могут стать пусковым моментом в развитии патологии нейроэндокринной, сердечно-сосудистой и центральной нервной системы. В свою очередь эти нарушения способны вызывать рецидивы маточных кровотечений.

**Клиническая картина характеризуется** обильном кровотечением из половых путей после задержки менструации от 8–10 дней до 4–6 недель.

**Диагностика** направлена на исключение органических заболеваний половых органов (атипической гиперплазии и аденокарциномы эндометрия, эндоцервикса, гормонально-активных опухолей яичников, доброкачественных опухолей матки и яичников, эндометриоза, прерывающейся беременности, экстрагенитальной патологии или патологии системы гемостаза) как причины маточного кровотечения. Основным методом диагностики состояния эндометрия и гемостаза является раздельное диагностическое выскабливание слизистой оболочки полости матки и цервикального канала под контролем гистероскопии с гистологическим исследованием соскобов. Для исключения других причин маточного кровотечения используют общие клинические методы, УЗИ органов малого таза, МРТ, лапароскопию, эхо- и электроэнцефалографию, реоэнцефалографию, обзорный снимок черепа и турецкого седла, исследование цветных полей зрения, по показаниям назначают консультации других специалистов.

**Лечение** зависит от морфологической структуры эндометрия, установленной при гистологическом исследовании соскоба, возраста пациентки, наличия или отсутствия сочетанной анатомической патологии матки и придатков, соматической патологии, противопоказаний к проведению гормональной терапии. Пациенткам до 48 лет назначают схемы гормональной терапии с сохранением регулярных менструальных циклов, старше 48 лет — с подавлением функции яичников. Лечение проводят в течение 6 месяцев. Для контроля эффективности лечения через 3–6 месяцев проводится раздельное диагностическое выскабливание.

Для гормонального лечения ДМК в пременопаузальном периоде при простой гиперплазии эндометрия применяют внутриматочную систему с левоноргестрелом («Мирена») в течение 5 лет, гестагены в непрерывном режиме 3–6 месяцев (норколут, ментен, депо-провера). При отсутствии эффекта от консервативного лечения применяются гистероскопические техники деструкции эндометрия (криодеструкция, лазерная и радиочастотная абляция эндометрия, диатермическая петлевая резекция и баллонная абляция) или удаление матки. При атипической гиперплазии эндометрия проводят экстирпацию матки с придатками.

Комплексная терапия ДМК в данном возрасте включает коррекцию обменно-эндокринных нарушений — ожирения, гипергликемии и гипертензии. Общая неспецифическая и симптоматическая гемостатическая терапия ДМК в перименопаузальном периоде проводится по тем же принципам, что и в репродуктивном периоде.

### 3.3. Дисменорея

**Дисменорея** — циклический болевой процесс, связанный с менструацией, сопровождающийся комплексом вегетативно-сосудистых, эмоционально-психических, обменно-эндокринных симптомов, снижающих качество жизни и трудоспособность. Частота дисменореи варьирует от 43 до 90 %.

**Классификация.** Выделяют *первичную* (чаще функциональную) и *вторичную* (органическую) дисменорею. Первичная дисменорея — циклический патологический процесс, возникающий с менархе или через 1,5–2 года после установления овуляторных циклов. Чаще носит функциональный характер, органическая патология со стороны половых органов отсутствует. Вторичная дисменорея обусловлена гинекологическими заболеваниями: наружным и внутренним генитальным эндометриозом, пороками развития матки и влагалища, воспалительными заболеваниями придатков и матки, опухолями матки и придатков, спаечный процесс в малом тазу. Выделяют *компенсированную* форму дисменореи, при которой выраженность патологических симптомов на протяжении времени не изменяются и *декомпенсированную* — отмечается нарастание интенсивности болевого синдрома во время менструаций в динамике.

В **патогенезе** дисменореи основное значение принадлежит врожденному или приобретенному нарушению синтеза и обмена простагландинов. Накапливающиеся вследствие усиленного образования или замедленной деградации ПГ и тромбоксаны вызывают нарушение сократительной деятельности миометрия, приводя к спастическим сокращениям матки. В этих условиях происходит перенасыщение миофибрилл и мышечных клеток эндотелия биологически активными веществами и ионами кальция. Развивающаяся при этом стойкая дистония миометрия последовательно обуславливает нарушение маточного кровотока, ишемию матки и формирование стойкого болевого синдрома. При дисменореи выражен гормональный дисбаланс, характеризующийся гипопрогестеронемией.

**Клиническая картина** связана с циклически появляющимися во время менструации болями внизу живота, наличием вегетативных (вздутие живота, тенезмы, тошнота, гипертермия, потливость), вегетососудистых (тахибрадикардия, обмороки, головная боль, отеки), эмоционально-психических (депрессия, бессонница, анорексия, булимия, раздражительность), обменно-эндокринных (рвота, зуд, боли в суставах, полиурия) нарушений и ССВО (гипертермия, лейкоцитоз). В зависимости от степени выраженности симптомов выделяют 3 степени тяжести дисменореи (таблица 3.1).

Таблица 3.1. — Степени тяжести дисменореи

Степени тяжести дисменореи	Работоспособность	Системные симптомы	Эффективность и необходимость анальгетиков
Легкая	Нарушается редко	Отсутствуют	Редко необходимы, эффективны
Средняя	Нарушается часто	Единичные (головная боль, недомогание)	Необходимы постоянно, эффективны
Тяжелая	Резко снижена или исключена	Гипертермия, тошнота, рвота, диарея, головная боль	Не эффективны

**Диагностика** дисменореи проводится на основании результатов комплексного клиничко-лабораторного обследования, позволяющего исключить различные причины болей внизу живота, не связанные с менструацией. Кроме общеклинических исследований, показано обследование на инфекции, передаваемые половым путем, исследование гормонов гипофиза и периферических половых гормонов, их метаболитов, УЗИ органов малого таза, консультации терапевта, невролога.

**Лечение** направлено на устранение болевого синдрома, нормализацию психоэмоционального статуса пациентки, состояния вегетативной нервной системы, менструального цикла, лечение органических причин дисменореи. Пациентке необходимо соблюдать режим с полноценным отдыхом, диету с увеличением потребления в перименструальные дни богатых витаминами продуктов и исключением продуктов на основе молока и кофе, ЛФК, психотерапию, седативную терапию растительными препаратами (настойка пустырника, пиона, валерианы, травяные чаи). Для нормализации синтеза простагландинов и обезболивания назначают нестероидные противовоспалительные средства (индометацин, ибупрофен, нимесулид накануне и во время менструаций). Нормализация состояния центральной и вегетативной нервных систем достигается путем назначения метаболической терапии витамином Е, метионином, фолиевой кислотой курсами по 10-14 дней, микронутриентной терапией калия оротатом, МагнеВ<sub>6</sub>, поливитаминно-минеральными комплексами.

Гормональную терапию проводят КОК (регулон, ярина, джес, новинет), препаратами для ЗГТ (фемостон 1/10, фемостон 2/10) и гестагенами во 2 фазу менструального цикла (дюфастон, утрожестан) в течение 3–6 месяцев. Хирургическое лечение у пациенток с дисменореей следует проводить для устранения причины заболевания.

## ГЛАВА 4

### НЕЙРОЭНДОКРИННЫЕ СИНДРОМЫ В ГИНЕКОЛОГИИ

#### 4.1. Предменструальный синдром

Предменструальный синдром (ПМС) — патологический симптомокомплекс, проявляющийся нейропсихическими, вегетативно-сосудистыми и обменно-эндокринными нарушениями во второй фазе менструального цикла.

**Эпидемиология.** Частота ПМС вариабельна и зависит от возраста женщины. В возрасте до 30 лет частота ПМС составляет 20 %, после 30 лет ПМС встречается примерно у каждой второй женщины. Кроме того, ПМС чаще наблюдается у эмоционально лабильных женщин астенического телосложения с дефицитом массы тела.

**Этиология.** К факторам, способствующим возникновению ПМС, относят стрессовые ситуации, нейроинфекции, осложненные роды и аборт, различные травмы и оперативные вмешательства.

**Патогенез.** Имеется множество *теорий развития ПМС*, каждая из которых объясняет патогенез возникновения различных симптомов:

- Гормональная теория объясняет развитие ПМС избытком эстрогенов и(или) недостатком прогестерона во вторую фазу менструального цикла.
- Теория «водной интоксикации» отмечает у пациенток с ПМС повышенную активность во второй фазе цикла в системе ренин-ангиотензин-альдостерон, что приводит к задержке натрия и жидкости в организме.
- Теория психосоматических нарушений, когда развитию соматических симптомов предшествуют психотравмирующие ситуации.
- Аллергическая теория ПМС рассматривает как реакцию гиперчувствительности на эндогенный прогестерон.
- Гиперпролактинемическая теория, согласно которой при ПМС отмечают гиперчувствительность тканей-мишеней к пролактину во второй фазе цикла. Из-за модулирующего действия пролактина на гормоны надпочечников развивается натрий-задерживающий и антидиуретический эффекты.
- Роль простагландинов. Нарушением синтеза и метаболизма простагландинов объясняют возникновение таких симптомов, как головные боли по типу мигрени, тошноту, рвоту, вздутие живота, поносы и различные поведенческие реакции. С гиперпростагландинемией связывают возникновение вегетативно-сосудистых реакций.
- Теория нарушения обмена нейропептидов ЦНС (опиоидов, серотонина, дофамина, норадреналина и др.) и связанных с ними периферических нейроэндокринных процессов.

**Клиническая картина.** В зависимости от превалирования тех или иных симптомов в клинической картине выделяют четыре формы ПМС:

**Нейропсихическая форма** — характерны эмоциональная лабильность, раздражительность, плаксивость, бессонница, агрессивность, апатия к окру-

жающему, депрессивное состояние, слабость, быстрая утомляемость, обонятельные и слуховые галлюцинации, ослабление памяти, чувство страха.

**Отечная форма** отличается превалированием отеков лица, голеней, пальцев рук, наблюдается нагрубание и болезненность молочных желез (мастодиния), кожный зуд, потливость, жажда, прибавка массы тела, нарушение функции желудочно-кишечного тракта (запоры, метеоризм, поносы), боли в суставах, головные боли, раздражительность и др. Во второй фазе цикла может быть отрицательный диурез с задержкой до 700 мл жидкости.

**Цефалгическая форма** характеризуется превалированием в клинической картине вегетативно-сосудистой и неврологической симптоматики: головные боли по типу мигрени с тошнотой, рвотой и поносами (типичные проявления гиперпростагландинемии), головокружение, сердцебиение, боли в сердце, бессонница, раздражительность, повышенная чувствительность к запахам, агрессивность. Головная боль имеет специфический характер (дергающая, пульсирующая в области виска с отеком века) и сопровождается тошнотой, рвотой. В анамнезе у этих женщин часто отмечаются нейроинфекции, черепно-мозговые травмы, психические стрессы.

При **кризовой форме ПМС** в клинической картине преобладают симпатоадреналовые кризы, сопровождающиеся повышением АД, тахикардией, болями в сердце, чувством страха, без изменений на электрокардиограмме. Приступы нередко заканчиваются обильным мочеотделением. Как правило, кризы возникают после переутомления, стрессовых ситуаций. Кризовое течение ПМС может быть исходом нелеченной нейропсихической, отечной или цефалгической форм.

К **атипичным формам ПМС** относятся вегетативнодисовариальная миокардиопатия, гипертермическая офтальмоплегическая форма мигрени, гиперсомническая форма, «циклические» аллергические реакции (язвенный гингивит, стоматит, бронхиальная астма, иридоциклит и др.).

В зависимости от количества симптомов ПМС, их длительности и выраженности выделяют легкую и тяжелую форму ПМС:

- **легкая форма ПМС** — появление 3–4 симптомов за 2–10 дней до менструации при значительной выраженности 1–2 симптомов;
- **тяжелая форма ПМС** — появление 5–12 симптомов за 3–14 дней до менструации, из них 2–5 или все значительно выражены.

#### **Стадии ПМС**

• **компенсированная стадия:** появление симптомов в предменструальном периоде, с началом менструации симптомы проходят. С годами проявления ПМС не прогрессируют;

• **субкомпенсированная стадия:** с годами тяжесть течения ПМС прогрессирует, увеличивается длительность, количество и выраженность симптомов;

• **декомпенсированная стадия:** тяжелое течение ПМС, «светлые» промежутки постепенно сокращаются.

**Диагностика** представляет определенные трудности, так как больные часто обращаются к терапевту, невропатологу или другим специалистам в зависимости от формы ПМС. Поэтому выявлению ПМС способствует активный опрос пациентки, при котором выявляется циклический характер патологических симптомов, возникающих в предменструальные дни. Учитывая многообразие симптомов, предложены следующие клинико-диагностические критерии ПМС: четкая связь симптоматики с менструальным циклом — возникновение клинических проявлений за 7–14 дней до и их прекращение после менструации.

Диагноз устанавливается при наличии не менее 5 из следующих симптомов при обязательном проявлении одного из первых четырех:

- эмоциональная лабильность: раздражительность, плаксивость, быстрая смена настроения;
- агрессивное или депрессивное состояние;
- чувство тревоги и напряжения;
- ухудшение настроения, чувство безысходности;
- снижение интереса к обычному укладу жизни;
- быстрая утомляемость, слабость;
- невозможность сконцентрироваться;
- изменения аппетита, склонность к булимии;
- сонливость или бессонница;
- нагрубание и болезненность молочных желез, головные боли, отеки, суставные или мышечные боли, прибавка массы тела.

*Дополнительные методы диагностики ПМС:*

- гормональные исследования включают определение уровня пролактина, прогестерона и эстрадиола во второй фазе цикла;
- при выраженных церебральных симптомах (головные боли, головокружение, шум в ушах, нарушение зрения) показана КТ или МРТ для исключения объемных образований, электроэнцефалография;
- при отечной форме ПМС показано измерение диуреза, исследование выделительной функции почек;
- консультации смежных специалистов: невропатолога, психиатра, терапевта, эндокринолога.

### **Лечение ПМС**

Первый этап лечения ПМС — психотерапия с объяснением сущности заболевания. Обязательна нормализация режима труда и отдыха. Питание должно быть с соблюдением диеты во второй фазе цикла, исключающей кофе, шоколад, острые и соленые блюда, а также ограничение жидкости. Пища должна быть богата витаминами; животные жиры и легкоусваиваемые углеводы (сахар, варенье, здроба) рекомендуется ограничить.

Учитывая наличие нейропсихических проявлений в различной степени выраженности при любой форме ПМС, рекомендуют седативные и пси-

хотропные препараты. Препараты назначают во второй фазе цикла за 2–3 дня до проявления симптомов.

Поскольку ПМС сопровождается овуляторные циклы, наиболее эффективными препаратами являются КОК (трирегол, тризистон, клайра). При недостаточности второй фазы цикла назначают гестагены с 16-го по 25-й день цикла (дюфастон, утрожестан).

При повышенном уровне пролактина эффективно назначение бромокриптина по 1,25–2,5 мг в день во второй фазе цикла или циклодинона в непрерывном режиме. Одним из альтернативных методов лечения ПМС является комбинированный гомеопатический препарат мастодион, препарат подавляет патологическую секрецию пролактина, устраняет существующий дисбаланс между эстрогенами и прогестероном путем нормализации второй фазы менструального цикла. Назначают препарат по 30 капель или 1 таблетке 2 раза в день на срок не менее 3 месяцев.

При отежной форме ПМС показано назначение спиронолактона 3–4 дня до проявления клинической симптоматики, который являясь антагонистом альдостерона, оказывает калийсберегающий, диуретический и гипотензивный эффект.

Учитывая важную роль простагландинов в патогенезе ПМС, рекомендуют ингибиторы простагландинов — НПВС (ибупрофен, диклофенак) во второй фазе цикла, особенно при отежной и цефалгической форме ПМС. С целью улучшения кровообращения в ЦНС эффективно применение пирacetama по 1 капсуле 3–4 раза в день. Препараты антигистаминного действия назначают при отежной форме ПМС, аллергических проявлениях.

## **4.2. Климактерический и посткастрационный синдромы**

**Климактерический синдром** — патологическое состояние, возникающее у части женщин в климактерическом периоде и характеризующееся нервно-психическими, вегетативно-сосудистыми и обменно-трофическими расстройствами.

**Эпидемиология.** Менопауза наступает в среднем в возрасте 50 лет. Ранней менопаузой называют прекращение менструации до 45 лет, преждевременной менопаузой (преждевременная недостаточность яичников) — прекращение менструации до 40 лет. У 60–80 % женщин в пери- или ранней постменопаузе возникает климактерический синдром различной степени выраженности.

В климактерии выделяют следующие фазы:

- пременопауза — период от появления первых климактерических симптомов до последней самостоятельной менструации;
- менопауза — последняя самостоятельная менструация, обусловленная функцией яичников (дату устанавливают ретроспективно, а именно после 12 месяцев отсутствия менструации);



- перименопауза — период, объединяющий пременопаузу и первый год после менопаузы;

- постменопауза — начинается с менопаузы и заканчивается в 65–69 лет; принято выделять раннюю (до 5 лет) и позднюю (от 5 до 10 лет) постменопаузу.

**Этиология и патогенез.** В течение репродуктивного периода организм женщины функционирует в условиях циклического воздействия женских половых гормонов, которые оказывают воздействие на репродуктивные (классические) и нерепродуктивные органы-мишени, участвуют в обменных процессах.

Климактерический период характеризуется постепенным снижением, а затем и «выключением» функции яичников. Дефицит периферических половых гормонов сопровождается повышенной продукцией ГТГ гипофиза и особенно ФСГ, что развившееся в результате этого состояние гипергонадотропного гипогонадизма может сопровождаться изменением функции лимбической системы, нарушением секреции нейрогормонов, поражением органов-мишеней.

**Клиническая картина.** В пременопаузе менструальные циклы могут варьировать от регулярных овуляторных или ановуляторных, до длительных задержек менструаций и дисфункциональных маточных кровотечений.

По времени появления клинических симптомов климактерического синдрома выделяют:

- **Ранние симптомы:** вазомоторные (приливы жара, ознобы, повышенная потливость, головные боли, артериальная гипотензия или гипертензия, учащенное сердцебиение) и эмоционально-вегетативные (раздражительность, сонливость, слабость, беспокойство, депрессия, забывчивость, невнимательность).

- **Отсроченные, или средневременные,** появляются через 1–2 года после наступления менопаузы: урогенитальные расстройства (сухость во влагалище, развитие синильных вагинитов, недержание мочи) и симптомы поражения кожи и ее придатков (сухость, ломкость ногтей, морщины, сухость и выпадение волос).

- **Поздние проявления климактерия** развиваются после 2–5 лет менопаузы и включают: нарушения углеводного, жирового обменов, развитие постменопаузального метаболического синдрома (атеросклероз, артериальная гипертензия, гиперлипидемия, инсулинорезистентность) и неврологические нарушения (снижение когнитивной функции, памяти, зрения, слуха) и костно-мышечные (остеопороз).

**Диагностика.** Комплекс диагностических мероприятий при климактерическом синдроме включает:

- цитологическое исследование мазков из шейки матки;
- определение уровня ФСГ, ЛГ, эстрогенов, пролактина, ТТГ, тестостерона в крови;

- биохимический анализ крови (креатинин, АЛТ, АСТ, ЩФ, билирубин, холестерин);
- липидный спектр крови (холестерин, ЛПВП, ЛПНП, ЛПОНП, индекс атерогенности);
- коагулограмма;
- измерение уровня АД и пульса;
- маммография;
- УЗИ органов малого таза;
- остеоденситометрия.

Гормональный статус пациенток с патологическим течением климактерия следующий: низкий уровень эстрадиола в сыворотке крови, высокий уровень ФСГ в сыворотке крови, индекс ЛГ/ФСГ  $<1$ , индекс эстрадиол/эстрон  $<1$ , уровень андрогенов повышен или снижен.

**Лечение.** Так как большинство заболеваний в климактерии возникает в результате дефицита половых гормонов, то патогенетически обосновано назначение заместительной (менопаузальной) гормональной терапии (ЗГТ, МГТ), целью которой служит восполнение гормональной функции яичников у женщин, испытывающих дефицит половых гормонов.

#### **Основные принципы ЗГТ:**

- использование только натуральных эстрогенов и их аналогов; применение небольших доз эстрогенов, соответствующих ранней фазе пролиферации у молодых женщин;
- использование минимальных эффективных доз, снижение дозы с возрастом;
- индивидуальный выбор препарата;
- проведение перед терапией специального обследования, во время терапии — ежегодного контроля;
- обязательное сочетание эстрогенов с прогестагенами (при сохраненной матке), что предотвращает развитие гиперпластических процессов эндометрия;
- продолжительность лечения выбирается индивидуально.

#### **Абсолютные противопоказания к использованию ЗГТ:**

- наличие перенесенных ранее или подозрение на рак молочных желез, рак эндометрия;
- маточные кровотечения неясного генеза;
- идиопатическая или острая венозная тромбоэмболия (тромбоз глубоких вен ног, тромбоэмболия легочной артерии); наличие или недавно перенесенные стенокардия, инфаркт миокарда; нелеченная артериальная гипертензия;
- острые и тяжелые заболевания печени;
- аллергия к активному веществу препарата;
- кожная порфирия.

Оптимальные сроки для начала ЗГТ — период перименопаузы, когда наблюдаются максимальные эффекты по снижению риска сердечно-сосудистых заболеваний и остеопороза и наиболее эффективное купирование менопаузальных симптомов и сохранение качества жизни. Суммарный положительный эффект ЗГТ характеризуется уменьшением типичных климактерических симптомов у 90–95 % женщин, уменьшением выраженности депрессии, улучшением состояния волос, кожи и мышечного тонуса, снижением риска переломов шейки бедра и позвоночника.

Выделяют следующие **режимы ЗГТ**:

**1. Монотерапия эстрогенами.** В ЗГТ используются только натуральные эстрогены, которые оказывают минимальное влияние на коагуляцию, более эффективны в отношении костного метаболизма. Назначают следующие препараты: эстрофем, прогинова, гели дивигель, эстрагель, пластырь климара, влагалищные свечи и крем овестин. Монотерапия эстрогенами рекомендуется женщинам с удаленной маткой.

**2. Комбинированная терапия** эстроген-гестагенными препаратами. Введение в терапию прогестинов предотвращает нежелательное действие эстрогенов на слизистую оболочку матки (профилактика гиперплазии, рака эндометрия).

Комбинированная терапия двух- или трехфазными эстроген-гестагенными препаратами в циклическом или непрерывном режиме показана женщинам с сохраненной маткой в перименопаузе, так как назначение этих препаратов вызывает менструальноподобную реакцию (климен, дивина, фемостон 1/10, фемостон 2/10, трисеквенс).

Терапия комбинированными монофазными эстроген-гестагенными препаратами в непрерывном режиме показана женщинам с сохраненной маткой в постменопаузе, так как не вызывает менструальноподобную реакцию (фемостон 1/5, паузогест, климодиен).

**Побочные эффекты ЗГТ.** Длительная комбинированная ЗГТ (более 5 лет) может увеличивать риск развития рака молочной железы. При наличии факторов риска возможны тромбоэмболические осложнения, особенно в первый год лечения.

**Фитотерапия.** При наличии противопоказаний к ЗГТ или нежелании женщины принимать гормональные препараты, возможно назначение растительных (лефем, климадинон, феминал и др.) и гомеопатических (климактоплан) лекарственных средств.

**Посткастрационный синдром (синдром после тотальной овариэктомии)** развивается у пациенток репродуктивного и пременопаузального возраста после тотальной овариэктомии с возникновением вегетососудистых, нейропсихических и обменно-эндокринных нарушений.

**Эпидемиология.** Гистерэктомию с удалением придатков матки выполняют достаточно часто, среди полостных операций ее доля достигает 40 %.

Частота посткастрационного синдрома достигает 70–80 % и варьирует от 55 до 100 % в зависимости от возраста пациентки к моменту операции.

**Этиология.** Пусковой фактор — выраженная гипоэстрогения, возникающая в результате удаления функционирующих яичников. Гипоэстрогения приводит к прогрессирующему увеличению уровней ФСГ и ЛГ в плазме крови, нарушению работы органов-мишеней, имеющих рецепторы эстрогена, и атрофическим процессам в эстрогензависимых тканях.

**Патогенез.** Дефицит эстрогенов вызывает дезорганизацию в работе эстрогензависимых структур и появление ранних симптомов (вегетоневротических, психо-эмоциональных). Гипоэстрогения, возникающая после тотальной овариэктомии, приводит к дезадаптации гипоталамо-гипофизарных, подкорковых структур. Снижается синтез нейротрансмиттеров, изменяется характер эмоционально-поведенческих, кардиоваскулярных, респираторных и температурных реакций на действие внешних факторов.

В результате снижения уровня половых гормонов в плазме крови значительно повышается секреция гормонов гипофиза ЛГ, ФСГ, иногда ТТГ, АКТГ. Со временем дегенеративные, атрофические, адаптационные процессы в эстрогензависимых тканях приводят к нарушениям мочеполовой системы, сердечнососудистой патологии. В урогенитальном тракте нарастают процессы атрофии мышечной и соединительной ткани со снижением количества коллагеновых волокон, снижается васкуляризация органов, истончается эпителий мочевыводящих путей и половых органов. Недостаток половых гормонов приводит к постепенному прогрессированию остеопороза.

**Клиника.** Множественность проявлений гипоэстрогении обусловлена широким спектром биологического действия половых гормонов.

**Психоэмоциональные расстройства** могут возникать как в первые дни послеоперационного периода, так и более чем через месяц. Различают астенические проявления, депрессивные, фобические, паранойяльные, истерические, боязнь замкнутых пространств.

**Вегето-невротические нарушения** формируются через 3–4 суток после овариэктомии, проявляясь дезорганизацией симпатикотонической и ваготонической активности. Больные отмечают приливы жара, ознобы, чувство ползания мурашек, плохую переносимость жаркой погоды. Часто наблюдаются различные нарушения сна, кардиоваскулярные проявления (тахикардия, ощущения сердцебиения и перебоев в работе сердца, сжимающие боли в области сердца, повышение систолического АД).

**Обменно-эндокринные и урогенитальные расстройства** возникают позже психоэмоциональных и нейровегетативных проявлений, позднее чем через год после операции. Постепенно нарастают атерогенные сдвиги в крови — увеличиваются уровень общего холестерина, липопротеидов низкой плотности, усугубляется гиперфибриногенемия. Среди прооперированных женщин значительно выше частота ожирения, сахарного диабета и ишемической болезни. Урогенитальные расстройства (диспареуния,

дизурические явления, вагинит, пролапс тазовых органов) наблюдаются у 20–50 % пациенток через 3–5 лет послеоперации.

**Диагностика.** Ранняя диагностика посткастрационного синдрома основана на появлении вегетососудистых, нейропсихических нарушений, появляющихся через несколько дней после оперативного вмешательства и отсутствовавших до операции.

**Лабораторно-инструментальные исследования.** Определяют уровень гормонов в сыворотке крови (ЛГ, ФСГ, эстрадиол), которые соответствуют ранней постменопаузе. При необходимости прибегают к дополнительным методам диагностики психоэмоциональных (опрос, тестирование), урогенитальных нарушений (уродинамическое обследование, УЗИ, цистоскопия), остеопороза (денситометрия, рентгенография). При неосложненном течении послеоперационного периода диагностика синдрома не вызывает затруднений.

**Лечение.** Патогенетически обоснованной и максимально эффективной при различной степени выраженности патологического симптомокомплекса является ЗГТ.

При отсутствии противопоказаний ее можно начинать в ранние сроки — на 2–4 сутки после операции. Назначение ЗГТ в первые дни после операции предотвращает и быстро купирует проявления посткастрационного синдрома.

Для длительного применения возможно использовать монотерапию эстрогенами либо комбинированные препараты (дивигель, прогинова, фемостон и др.).

Пациенткам с выраженными психоэмоциональными нарушениями необходимо дополнительное назначение транквилизаторов и антидепрессантов.

Учитывая длительный прием препаратов для ЗГТ у больных с посткастрационным синдромом необходима профилактика тромботических осложнений дезагрегантами и наблюдение маммолога.

### **4.3. Вирильные синдромы (синдром поликистозных яичников, врожденная гиперплазия коры надпочечников)**

#### **Синдром поликистозных яичников**

**Эпидемиология.** Синдром поликистозных яичников является одной из наиболее актуальных проблем гинекологической эндокринологии, частота СПКЯ достигает 15 % среди женщин репродуктивного возраста, в структуре эндокринного бесплодия, и у женщин с гирсутизмом СПКЯ выявляют в 65–70 % наблюдений.

СПКЯ — наследственно обусловленное, гетерогенное заболевание, характеризующееся нарушением менструального цикла, хронической ановуляцией, гиперандрогенией, увеличением размеров яичников и особенностями их морфологической структуры.

Длительное время использовалась классификация, выделяющая пер-

вичные и вторичные поликистозные яичники (ПКЯ). Первичные ПКЯ формируются в пубертатном возрасте, вторичные являются исходом различной эндокринной патологии в репродуктивном периоде: ВДКН, гиперпролактинемия и т. д. Однако, при длительном существовании вторичных ПКЯ, клиническая и морфологическая картина не отличается от таковой при первичных ПКЯ. Поэтому в настоящее время принят единый термин СПКЯ.

**Современные аспекты патогенеза СПКЯ.** За последние годы изучения СПКЯ было предложено множество теорий патогенеза, но ни одна из них не раскрыла до конца причины возникновения сложных эндокринологических и метаболических нарушений.

В результате генетических факторов или действия средовых факторов, нарушается нейроэндокринный контроль в регуляции секреции ГнРГ, в результате чего увеличивается базальный уровень синтеза ЛГ и происходит относительное уменьшение продукции ФСГ.

Гиперстимуляция ЛГ нарушает фолликулогенез в яичниках, формируется кистозная атрезия фолликулов с гиперплазией тека-клеток, стромы и увеличением синтеза андрогенов. В результате относительного дефицита ФСГ, необходимого для синтеза цитохрома P450-арома, происходит накопление андрогенов и дефицит эстрадиола. По механизму отрицательной обратной связи уменьшение уровня эстрадиола стимулирует синтез ЛГ.

Важным звеном в патогенезе СПКЯ является генетически обусловленная *инсулинорезистентность* тканей и компенсаторная *гиперинсулинемия*. Инсулин повышает чувствительность стромы яичников к стимулирующему действию ЛГ. Кроме того, в клетках гранулезы увеличивается синтез инсулиноподобного фактора роста-1, который потенцирует действие ЛГ. Дополнительными механизмами гиперандрогении при СПКЯ являются снижение синтеза полового стероидсвязывающего глобулина, в связи с чем наблюдается высокая концентрация активного свободного тестостерона, и избыточная продукция андрогенов в жировой ткани у пациенток с ожирением, а также генетически обусловленное нарушение регуляции синтеза цитохрома P450, являющегося ключевым ферментом в синтезе андрогенов в яичниках и надпочечниках.

#### **Клиническая картина СПКЯ:**

- нарушение менструального цикла по типу олигоменореи у 70 % женщин, в 10 % случаев могут наблюдаться дисфункциональные маточные кровотечения;
- первичное бесплодие;
- избыточное оволосение, угревая сыпь;
- метаболические нарушения.

**Диагностика.** Диагностические критерии, принятые в 1990 г. по заключению экспертов Национального института здоровья (США):

- хроническая ановуляция;
- нарушение менструального цикла;
- клинические проявления гиперандрогении (гирсутизм, угревая сыпь);
- биохимические признаки гиперандрогении (повышение уровня андрогенов в крови.)

Возможные, но не обязательные критерии СПКЯ:

- инсулинорезистентность;
- увеличение соотношения ЛГ/ФСГ;
- эхографические признаки ПКЯ.

При *физикальном обследовании* морфотип пациенток с СПКЯ женский. При избыточной массе тела у большинства пациенток висцеральный тип распределения жировой ткани, различной степени выраженности гирсутизм. У пациенток с инсулинорезистентностью наблюдаются участки гиперпигментации кожи в местах трения (паховая, подмышечная области), так называемый «нигроидный акантоз». При бимануальном исследовании у пациенток с нормальной массой тела определяют увеличенные яичники.

**Лабораторная диагностика.** При исследовании уровня гормонов в крови у большинства пациенток определяют повышенную концентрацию ЛГ, тестостерона, 17-ОНП, увеличение соотношения ЛГ/ФСГ более 2,5.

Значительное повышение уровней 17-ОНП и ДГЭА-С требует исключения в первую очередь врожденной дисфункции коры надпочечников.

Повышенная концентрация тестостерона не может дифференцировать надпочечниковую и яичниковую гиперандрогению. В связи с этим, с целью дифференциальной диагностики, рекомендуется определение в плазме крови ДГЭА-С — основного маркера надпочечниковой гиперандрогении, до и после пробы с дексаметазоном.

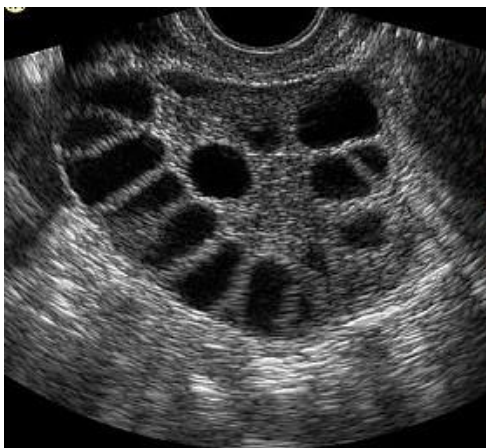Исследование 17-кортикостероидов и стероидного профиля мочи малоинформативно, поскольку отражает метаболизм всех андрогенов и не может точно выявить их источник даже после проведения пробы с дексаметазоном.

Диагностика метаболических нарушений направлена на выявление инсулинорезистентности методом глюкозотолерантного теста, определения уровня глюкозы, инсулина, липопротеидов высокой и низкой плотности, триглицеридов, холестерина.

**Инструментальные методы исследования.** Важнейший метод в диагностике СПКЯ — ультразвуковой (рисунок 4.1). Эхоскопические критерии поликистозных яичников следующие:

- объем яичников более 10 см<sup>3</sup>;
- увеличение площади гиперэхогенной стромы;
- число анэхогенных фолликулов диаметром до 10 мм не менее десяти;

- усиленный кровоток и обильная сосудистая сеть в строме (при доплерометрии).



**Рисунок 4.1 — Поликистозные яичники при ультразвуковом исследовании**

**Лечение** пациенток с СПКЯ направлено на:

- нормализацию массы тела и метаболических нарушений;
- восстановление овуляторных менструальных циклов;
- восстановление генеративной функции;
- устранение гиперпластических процессов эндометрия;
- устранение клинических проявлений гиперандрогении — гирсутизма, угревой сыпи.

**Медикаментозное лечение** проводится с целью коррекции метаболических нарушений и стимуляции овуляции.

Коррекция метаболических нарушений у инсулинорезистентных пациенток проводится метформином, который способствует утилизации глюкозы в печени, мышцах и жировой ткани, тем самым снижая инсулинорезистентность. Препарат назначают под контролем глюкозотолерантного теста, в течение 3–6 месяцев, в том числе на фоне стимуляции овуляции, что повышает эффективность последней.

Стимуляцию овуляции проводят у пациенток, планирующих беременность, после нормализации метаболических нарушений. На первом этапе индукции овуляции применяют антиэстроген кломифена цитрат (кломистилбегит). Кломифена цитрат назначают с 5-го по 9-й день менструального цикла по 50–150 мг в день, что вызывает блокаду эстрогеновых рецепторов на всех уровнях репродуктивной системы. После отмены кломифена (с 10-го дня цикла) по механизму обратной связи происходит усиление секреции гонадолиберина, что нормализует выброс ЛГ и ФСГ и, соответственно, овариальный фолликулогенез. Для прямой стимуляции используют препараты гонадотропинов (меногон, пурегон, прегнил).

**Хирургическое лечение.** Хирургическое лечение СПКЯ используется



с помощью лапароскопических методик и основным показанием к нему является первичное бесплодие из-за хронической ановуляции. Производят клиновидную резекцию обоих яичников с максимальным удалением тека-ткани, где продуцируются андрогены. При незначительном увеличении яичников в объеме возможно проведение только перфорационной каутеризации белочной капсулы яичников при помощи различных энергий (термо-, электро-, лазерной).

Беременность, как правило, наступает в течение 6–12 месяцев после оперативного лечения, в дальнейшем частота наступления беременности уменьшается.

### **Врожденная гиперплазия коры надпочечников**

Врожденная дисфункция коры надпочечников (ВДКН) — один из вариантов ложного женского гермофродитизма, при котором генетический пол 46 XX сочетается со строением наружных половых органов по мужскому типу.

ВДКН — группа наследуемых по аутосомно-рецессивному типу дефектов стероидогенеза в коре надпочечников. Описано несколько ферментативных дефектов, однако наиболее часто встречается дефицит 21-гидроксилазы.

**Патогенез.** Дефицит фермента 21-гидроксилазы приводит к снижению выработки кортизола, которое влечет за собой увеличение секреции АКТГ, что обуславливает двустороннюю гиперплазию коры надпочечников и активацию синтеза общих предшественников глюкокортикоидов и андрогенов. В результате образуется избыток андрогенов, что определяет развитие характерных симптомов заболевания.

В зависимости от выраженности и характера ферментативного дефицита выделяют **классические** формы ВДКН, сопровождающиеся внутриутробной вирилизацией, и **неклассические** («стертые», «мягкие»), поздние формы врожденной гиперплазии коры надпочечников.

**Эпидемиология.** Частота классических форм ВДКН составляет 1 случай на 1200–23000 родов. В некоторых этнических группах частота данной патологии повышена, с относительно высокой частотой встречается среди испанцев, южных славян.

Неклассические формы ВДКН связаны с умеренным дефицитом ферментов стероидогенеза, характеризуется отсутствием **пренатальной вирилизации**, симптомы проявляются в детском возрасте, периоде препубертата, пубертата. По времени клинические проявления связаны с процессами созревания сетчатой зоны коры надпочечников и дальнейшему увеличению андрогенного синтеза в период полового созревания.

**Клиника.** Преждевременное половое созревание по гетеросексуальному типу, раннее ускорение роста, опережение костного возраста, нарушение менструальной функции, гирсутизм. В репродуктивном возрасте к этим симптомам присоединяется бесплодие, невынашивание беременности.

Выделяют три формы ВДКН:

- простая вирильная;
- сольтеряющая;
- гипертоническая.

При простой вирильной форме наблюдается только перинатальная вирилизация. Сольтеряющая форма связана с потерей минералов в первые месяцы жизни, симптомы вирилизации не выражены. Гипертоническая форма встречается редко, помимо вирилизации для нее характерно развитие нарушений сердечно-сосудистой системы, обусловленные артериальной гипертензией.

Для девочек с ВДКН характерен быстрый рост, костный возраст опережает календарный на 5–6 лет. К 12 летнему возрасту процессы окостенения почти завершены, рост прекращается, не достигая среднего. Телосложение девочек с ВДКН имеет диспластический характер: широкие плечи, узкий таз, короткие конечности. Анаболическое действие андрогенов обуславливает развитие мышечной ткани.

Период полового созревания начинается рано и протекает по гетеросексуальному типу: появляются мужские вторичные половые признаки, ближе к пубертатному периоду появляется гирсутизм, понижается тембр голоса, молочные железы не развиты, менструальная функция отсутствует.

#### **Диагностика классических форм ВДКН:**

- повышение уровня тестостерона;
- повышение уровня андростендиона;
- повышение уровня 17-ОНП (17-оксипрогестерона);
- повышение ДГЭА, ДГЭА-С;
- при рентгенологическом исследовании отмечается опережение костного возраста;
- проба с дексаметазоном позволяет исключить опухоль надпочечников: снижение уровня андрогенов более чем на 50% после приема дексаметазона свидетельствует о ВДКН.

#### **Диагностические критерии ВДКН:**

- положительный половой хроматин;
- кариотип 46 XX;
- мужской тип оволосения;
- бисексуальное строение наружных половых органов с разной степенью вирилизации;
- наличие внутренних женских половых органов;
- первичная аменорея;
- повышение уровня андрогенов;
- опережение костного возраста;
- низкий рост.

**Лечение.** Основной метод терапии — применение гормональных препаратов с целью компенсации надпочечниковой недостаточности и подавления избыточной секреции андрогенов (преднизолон, дексаметазон и др.).

Подбор препарата осуществляется индивидуально, наиболее эффективно лечение, начатое до 7 лет. По показаниям проводится хирургическое лечение — пластика наружных половых органов.

Дифференциальная диагностика вирильных синдромов (ВДКН, СПКЯ) представлена в таблице 4.1.

Таблица 4.1 — Дифференциальная диагностика вирильных синдромов

Показатель	ВДКН	СПКЯ
Уровень тестостерона	повышен	повышен
Уровень ДГЭА, ДГЭА-С	повышен	норма
Проба с дексаметазоном	снижение Т более 50 %	снижение Т менее 50 %
Индекс массы тела	24–26	более 26
Морфотип	интерсексуальный	женский
Генеративная функция	невынашивание беременности	первичное бесплодие
Менструальная функция	олиго-, аменорея	олиго-, аменорея, ДМК
Морфологические изменения в яичниках	фолликулы различной степени зрелости, нормальный объем	увеличена строма, объем, «ожерелье»

#### 4.4. Гиперпролактинемия

Гиперпролактинемия — это нейроэндокринный синдром, обусловленный избыточной секрецией пролактина, в результате чего снижается синтез гонадотропинов в гипофизе.

**Эпидемиология.** Среди пациенток со вторичной аменореей гиперпролактинемия наблюдается в 20–25 %.

**Этиология.** Патологическая гиперпролактинемия развивается в результате анатомических или функциональных нарушений гипоталамогипофизарного комплекса.

##### **Анатомические причины:**

- опухоли гипофиза;
- повреждения ножки гипофиза в результате травмы или хирургического вмешательства, черепномозговой травмы;
- воздействие радиации.

##### **Функциональные причины:**

- стрессы;
- нейроинфекции (менингит, энцефалит);
- различные эндокринные заболевания (гипотиреоз, болезнь Кушинга).

##### **Более редкие причины:**

- почечная недостаточность;
- эктопическая продукция пролактина при бронхогенной карциноме, гипернефроме;
- ятрогенные причины (после приема лекарственных препаратов, влияющих на секрецию и обмен дофамина: фенотиазины, галоперидол, метоклопрамид и др.);
- прием препаратов, истощающих запасы дофамина в ЦНС: резерпин,

опиоиды.

**Патогенез.** Нарушение ингибирующего влияния дофамина на синтез и выделение пролактина. В результате постоянной стимуляции секреции пролактина происходит сначала гиперплазия лактотрофов гипофиза, а затем возможно формирование микро- и макроаденомы гипофиза.

Механизм нарушения репродуктивной функции на фоне гиперпролактинемии:

- в гипоталамусе под влиянием пролактина уменьшается синтез и выделение ГнРГ и, соответственно, ЛГ и ФСГ;

- в яичниках пролактин тормозит синтез стероидов, снижает чувствительность яичников к гонадотропинам, секрецию прогестерона желтым телом.

**Клиническая картина** гиперпролактинемии включает:

- Галакторею от единичных капель до струйного выделения молока. Она наблюдается в 60–70 % случаев и не коррелирует с уровнем пролактина.

- Нарушение менструального цикла по типу недостаточности лютеиновой фазы, ановуляции, вторичной олиго- или аменореи.

- Вторичное бесплодие.

- Признаки гипоэстрогении: гипоплазия матки, нарушение трофики влагалища, вульвы.

- Головную боль, головокружение, эмоциональную лабильность, нередко депрессивные состояния, транзиторное повышение АД отмечают примерно 50 % женщин с гиперпролактинемией. При пролактиноме может наблюдаться сужение полей зрения.

**Диагностика** при гиперпролактинемии направлена на определение уровня пролактина и исключение пролактиномы гипофиза.

При изучении анамнеза необходимо выяснить время нарушения менструального цикла, что косвенно свидетельствует о длительности гиперпролактинемии.

При гинекологическом исследовании обращает на себя внимание гипоэстрогенное состояние вульвы и слизистой влагалища. При УЗИ диагностируются нормальные по размеру и объему яичники с множеством фолликулов диаметром 4–8 мм, диффузно расположенных в строме.

Лабораторная диагностика наиболее информативна в диагностике гиперпролактинемии. При функциональной гиперпролактинемии уровень пролактина не превышает 3000 мМЕ/л. При уровне пролактина 3500–8000 мМЕ/л вероятность микроаденомы гипофиза 70–85 %. Концентрация ФСГ, ЛГ и эстрадиола снижается соответственно нарастанию уровня пролактина. Необходимо исследование тиреоидных гормонов для исключения гипотиреоза.

При гипотиреозе как причине гиперпролактинемии отмечают характерные для гипофункции щитовидной железы сухость и пастозность кожи, выпадение волос, повышенную утомляемость, нарушение когнитивных и ментальных функций.

Диагностика аденомы гипофиза проводится при помощи КТ или МРТ. Для макроаденомы гипофиза характерны офтальмологические симптомы в виде сужения полей зрения в результате сдавления зрительного нерва опухолью.

**Лечение.** Терапию проводят с учетом различных форм гиперпролактинемии.

**Медикаментозное лечение** назначается при функциональной гиперпролактинемии и микропролактиномах гипофиза. Назначают агонисты дофамина. Назначают бромкриптинс 1/2 таблетки в сутки (1,25 мг), постепенно повышая дозу, под контролем пролактина крови и до восстановления овуляторных менструальных циклов, затем дозу можно уменьшить до 1 таблетки (2,5 мг) в сутки в течение 6–8 месяцев. Овуляция наступает как правило на 4–8-й неделе лечения, фертильность восстанавливается в 75–90 % наблюдений.

К препаратам последнего поколения с минимальными побочными эффектами относится каберголин (достинекс) пролонгированного действия. Его назначают в диапазоне от 0,25 мг (1/2 таблетки) до 2 мг (4 таблетки) в неделю под контролем уровня пролактина в крови.

**Хирургическое лечение.** При макроаденомах гипофиза показано нейрохирургическое вмешательство. В послеоперационном периоде рекомендуется длительное назначение агонистов дофамина.

**Прогноз** при современных методах диагностики и лечения гиперпролактинемии благоприятный как для здоровья, так и для реализации генеративной функции.

## ГЛАВА 5 ВОСПАЛИТЕЛЬНЫЕ ЗАБОЛЕВАНИЯ ЖЕНСКИХ ПОЛОВЫХ ОРГАНОВ

Воспалительные заболевания половых органов у женщин занимают первое место в структуре гинекологической патологии, частота их достигает 60–65 %.

Факторы, препятствующие попаданию и распространению инфекции в организме:

- сомкнутая половая щель, кислая среда влагалища;
- цервикальная слизь в виде пробки;
- отторжение функционального слоя эндометрия во время менструаций;
- механизмы неспецифической защиты: лизоцим, лактоферрин, фибронектин, системы интерферонов, комплимента и фагоцитоза;
- специфическая защита: секреторный иммуноглобулин А.

Распространению инфекции способствуют:

- внутриматочные манипуляции;

- менструация;
- наличие очагов хронической инфекции;
- обменные и эндокринные нарушения.

**Классификация.** В зависимости от возбудителя воспалительные заболевания могут быть неспецифическими и специфическими.

По клиническому течению воспалительные процессы подразделяют на:

- острые;
- подострые;
- хронические.

По локализации различают воспалительные процессы:

- нижних отделов половых органов (вульвит, бартолинит, вагинит, эндоцервицит, цервицит);
- верхних отделов половых органов (эндометрит, сальпингоофорит, пельвиоперитонит, параметрит).

## **5.1. Воспалительные заболевания нижних отделов половых органов**

### **Вульвовагинит**

Вульвит — воспаление наружных половых органов женщины: слизистой оболочки малых половых губ, преддверия влагалища. Если процесс распространяется на слизистую влагалища, заболевание называют вульвовагинит.

Вагинит (кольпит) — воспаление слизистой оболочки влагалища в результате воздействия микроорганизмов, физических и химических повреждающих факторов.

**Этиология.** Воспалительные заболевания вульвы и влагалища возникают, как правило, под действием смешанной микрофлоры: стафилококки, стрептококки, кишечная палочка, клебсиела, протей при нарушении механизмов специфической и неспецифической защиты.

### **Факторы, провоцирующие развитие вульвовагинита:**

- несоблюдение личной гигиены и ношение тесного синтетического белья;
- наличие эндокринных заболеваний (сахарный диабет);
- длительный и(или) бессистемный прием антибиотиков;
- беременность;
- использование КОК;
- применение цитостатиков и лучевая терапия;
- прием глюкокортикоидов;
- иммунодефицит.

**Клиника.** Наиболее частые жалобы при вульвовагините на жжение, зуд в области наружных половых органов, гиперемию в области вульвы и входа во влагалище, диспареунию, дизурию.

Вульвовагинит в острой стадии характеризуется гиперемией и отечностью наружных половых органов, слизистой влагалища, наличием серозно-гноевидных или гнойных налетов. В некоторых случаях на слизистой формируются эрозии и язвы. В хронической стадии заболевания зуд и отечность стихают, но беспокоят серозно-гнойные выделения, нередко в области эрозий образуются гранулемы (гранулярный кольпит).

**Диагностика.** Диагноз подтверждают на основании сочетания результатов бактериоскопического и бактериологического исследований влагалищного отделяемого с характерными клиническими и анамнестическими признаками.

При бактериоскопическом исследовании материала из влагалища с окраской по Граму обнаруживают повышенное количество лейкоцитов (более 20 в поле зрения, могут быть сплошь), микрофлора в большом количестве, смешанная.

Культуральное (бактериологическое) исследование выделений проводится для уточнения диагноза, также необходима диагностика ИППП.

**Лечение.** Терапия имеет целенаправленный характер после определения возбудителя и его чувствительности к антибиотикам. Лечение как правило местное

### **Бартолинит**

Бартолинит — воспаление большой железы преддверия влагалища (бартолиновой). Воспалительный процесс в цилиндрическом эпителии, выстилающем железу, и окружающих тканях быстро приводит к закупорке выводного протока с развитием абсцесса.

**Этиология.** Острый бартолинит и абсцесс бартолиновой железы имеют инфекционную этиологию. Возбудители в большинстве случаев носят ассоциативный характер. Часто это заболевание вызывают представители пиогенной флоры, которая при попадании в бартолиновую железу из влагалища или уретры (при вагините или уретрите) вызывает воспаление протока железы, а затем его закупорку и образование ретенционной кисты (с последующим ее нагноением).

### **Классификация:**

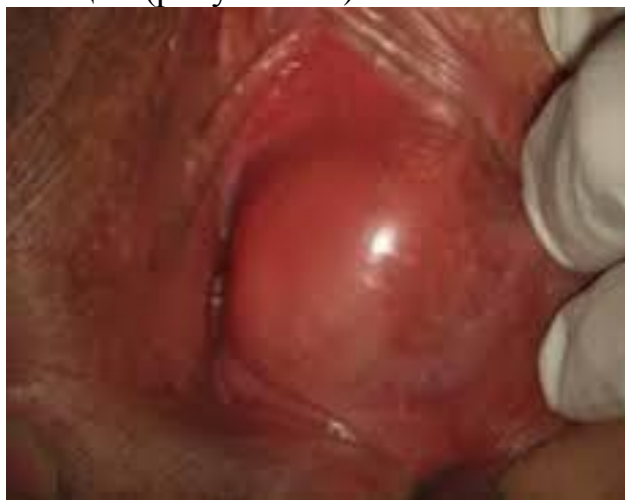- острый бартолинит;
- абсцесс бартолиновой железы;
- рецидивирующий бартолинит;
- киста бартолиновой железы.

**Клиника.** Клиническая картина характеризуется острым началом заболевания с появлением пульсирующей боли в области наружных половых органов на стороне воспаления (чаще возникает односторонний процесс).

Боль усиливается при ходьбе, сидении, дефекации. Общее состояние ухудшается, температура повышается до 38 °С и выше, могут возникать

озноб и общая слабость.

При визуальном осмотре отмечают припухлость и гиперемию в области большой половой губы и локализации бартолиновой железы, резко болезненную при пальпации (рисунок 5.1).



**Рисунок 5.1 — Бартолинит**

Выявление флюктуации свидетельствует об истинном абсцессе бартолиновой железы. В этом случае происходит гнойное расплавление железы и окружающих тканей, усиливаются местные проявления (воспаление, боли, высокая температура тела, нарастание лейкоцитоза).

**Диагностика.** При постановке диагноза оценивается характерная клиническая картина, данные осмотра и пальпации железы, данные бактериологического исследования содержимого абсцесса.

Лабораторные исследования включают бактериоскопию мазков, бактериологию отделяемого абсцесса, общий анализ крови, ПЦР для выявления ИППП.

**Дифференциальный диагноз** проводят с нагноительным процессом большой половой губы при воспалении паравагинальной и параректальной клетчатки, с фурункулезом больших половых губ, нагноившейся кистой гартнерова хода, пиокольпосом.

**Лечение** бартолинита направлено на купирование острого воспалительного процесса для предупреждения его прогрессирования. Проводят консервативное лечение антибиотиками, аппликации противовоспалительных мазей, назначают половой покой и постельный режим.

Больных с абсцессом бартолиновой железы госпитализируют в гинекологическое отделение. Производят вскрытие абсцесса, ежедневные промывания антисептиками. Применяют также антибактериальную терапию препаратами широкого спектра действия и физиотерапевтическое лечение (УВЧ на область железы). При наличии кисты бартолиновой железы оперативное лечение заключается в формировании искусственного протока



путем подшивания краев слизистой оболочки железы к краям кожного разреза (марсупиализация). При рецидивах кисты проводят ее удаление.

### **Экзоцервицит и эндоцервицит**

Экзоцервицит — воспаление влагалищной части шейки матки, эндоцервицит — воспаление слизистой оболочки цервикального канала шейки матки.

**Эпидемиология.** Экзо- и эндоцервициты выявляют у 70 % женщин, обращающихся в поликлинические отделения.

### **Классификация.**

- острый неспецифический цервицит;
- хронический неспецифический цервицит.

**Этиология.** Неспецифические цервицит и вагинит обусловлены действием условнопатогенных микроорганизмов (кишечная палочка, стрептококки, стафилококки, эпидермальный стафилококк, бактероиды, кориннебактерии и др.).

Экзо- и эндоцервицит могут быть вызваны ИППП (хламидии, мико- и уреоплазмы, трихомонады и др.).

При некоторых возрастных изменениях дефицит эстрогенов ведет к развитию атрофического кольпита и неспецифического цервицита.

**Клиника.** Острые неспецифические цервицит и вагинит характеризуются обильными слизистыми или гнойными выделениями, зудом во влагалище, иногда тупыми болями внизу живота.

При осмотре в зеркалах во влагалище и на шейке матки отмечается гиперемия слизистой, отек. При хроническом цервиците и вагините выделения незначительные, но шейка матки отечная.

**Диагностика.** Лабораторные методы исследования:

- бактериоскопический метод;
- бактериологический метод;
- цитологическое исследование;
- ПЦР и иммуноферментный анализ;
- расширенная кольпоскопия.

Для подтверждения диагноза следует провести несколько лабораторных исследований. Микроскопическое исследование позволяет установить общее число микробов, бактериологическое исследование — родовую и видовую принадлежность микроорганизмов, их чувствительность к антибиотикам. Цитологический метод дает возможность оценить структуру и клеточный уровень повреждения тканей и оценить эффективность лечения в динамике.

Расширенная кольпоскопия позволяет по специфичности кольпоскопической картины воспаления при различных возбудителях оценить эффективность лечения.

**Лечение.** Включает применение антибактериальных, противотрихомонадных, противогрибковых, противохламидийных и других препаратов.

На **первом этапе** проводится этиотропная терапия.

- при кандидозном цервиците и вагините применяют фунгицидные

препараты местно и внутрь;

- при атрофических цервицитах и вагинитах местно используют препараты, содержащие эстрогены;
- при неспецифическом цервиците используют местные комбинированные препараты (тержинан и др.);

На **втором этапе** восстанавливают нормальный микробиоценоз влагалища.

## **5.2. Воспалительные заболевания органов малого таза**

### **Эндометрит**

Острый эндометрит — воспаление слизистой оболочки матки с поражением базального слоя эндометрия.

При распространении воспалительного процесса по лимфатическим сосудам и капиллярам в мышечный слой развивается метроэндометрит.

**Эпидемиология.** Острый эндометрит и метроэндометрит диагностируют в 2 % случаев всех гинекологических заболеваний или в 9 % при острых воспалительных процессах в верхних отделах половых путей.

**Классификация.** По этиологическому принципу все эндометриты делят на:

- специфические (туберкулезные, гонорейные эндометриты, актиномикоз);
- неспецифические.

**Этиология.** Острый воспалительный процесс в эндометрии может быть обусловлен бактериальной, вирусной, паразитарной, грибковой, микоплазменной, а также протозойной инфекциями. Нередко наблюдают ассоциации из 3–4 анаэробов с 1–2 аэробами. В последнее время возросло значение хламидийной и генитальной герпетической инфекций в развитии эндометрита.

**Патогенез.** Бактерии проникают в эндо- и миометрий при нарушении целостности шейечного барьера. Это может произойти при самопроизвольных и искусственных абортах, диагностических выскабливаниях слизистой оболочки шейки и тела матки, введении ВМК и других внутриматочных вмешательствах.

Воспалительный процесс может захватить прилегающую к эндометрию мышечную оболочку матки. В случае присоединения анаэробной флоры может возникнуть некротическая деструкция миометрия.

**Клиника.** Клинические признаки острого эндометрита возникают, как правило, на 3–4-й день после инфицирования. Повышается температура (от субфебрильных цифр до выраженной гипертермии), появляется озноб. Возникают боли в нижних отделах живота, выделения из половых путей приобретают серозно-гноевидный характер. При наличии остатков плодного яйца после медицинского или самопроизвольного аборта может быть значительное кровотечение.

**Диагностика.** При бимануальном исследовании определяют умеренно увеличенную, размягченную матку, болезненную при пальпации, особенно по ее ребрам, где проходят крупные лимфатические сосуды. При наличии в полости матки остатков плодного яйца (выкидыши на малых сроках беременности) наружный зев шейки матки остается приоткрытым.

**Лабораторная диагностика.** В анализе крови пациенток с острым эндометритом — лейкоцитоз, сдвиг лейкоцитарной формулы влево, увеличение СОЭ, в биохимическом анализе крови повышен уровень С-реактивного белка.

Отделяемое цервикального канала исследуют бактериологическим, бактериоскопическим методами.

В случае возникновения эндометрита на фоне использования ВМК, его извлекают и с поверхности берут материал для бактериоскопического и цитологического исследований.

Для уточнения диагноза эндометрита осуществляют УЗИ. Матка увеличена в размерах, за счет отека нет четкой границы между эндо- и миометрием, структура миометрия неоднородная, визуализируются расширенные сосуды, в полости матки нередко гипоехогенное неоднородное содержимое.

При гистероскопии определяют гиперемированную и отечную слизистую, очаги некроза, остатки плодного яйца.

**Лечение.** В острой стадии эндометрита назначают системные антибиотики. Учитывая полимикробную этиологию заболевания, чаще применяют комбинированную антибактериальную терапию с максимальным спектром действия (комбинацию цефалоспоринов III–IV поколения и метронидазола, карбопенемы). Проводят инфузионную, десенсибилизирующую, общеукрепляющую терапию.

Комплекс хирургических мероприятий включает: удаление ВМК, инструментальное опорожнение полости матки при наличии инфицированных остатков плодного яйца.

**Хронический эндометрит** — хронический воспалительный процесс, протекающий с поражением функционального и базального слоев эндометрия. В тяжелых случаях в патологический процесс вовлекается миометрий.

**Эпидемиология.** Частота хронического эндометрита варьирует в широких пределах от 0,2 до 65 %.

**Классификация.** Выделяют морфологические варианты хронического эндометрита:

- атрофический (атрофия желез, фиброз стромы, инфильтрация ее лимфоидными элементами);
- кистозный, если фиброзная ткань сдавливает протоки желез (их содержимое сгущается и образуются кисты).
- гипертрофический, если в результате хронического воспаления происходит гиперплазия слизистой оболочки.

**Этиология.** Часто значение первичного возбудителя при хроническом воспалении утрачивается, и главную роль играет вторичное инфицирование.

Присутствие во влагалищном микроценозе условнопатогенных микроорганизмов из группы факультативно-анаэробных бактерий (*E.coli*, *Proteus spp.*, *S. aureus*, микоплазм), а также увеличение количества облигатно-анаэробных бактерий (гарднерелл, бактероидов, вибрионов) резко повышает риск восходящего инфицирования эндометрия.

**Патогенез.** Хронический эндометрит чаще всего является следствием невылеченного острого послеродового или послеабортного эндометрита. Его развитию способствуют повторные внутриматочные вмешательства.

Условнопатогенные микроорганизмы имеют общие антигены с тканями организма хозяина и способны к длительной персистенции. Эта особенность приводит к индукции аутоиммунных реакций, развитию иммуносупрессии и дополнительно защищает микроорганизм от действия иммунной системы хозяина.

**Клиника.** Основной симптом заболевания — маточное кровотечение. Нарушаются процессы десквамации и регенерации эпителия, следствием чего становятся пред- и постменструальные кровянистые выделения. Характерно расстройство репродуктивной функции — бесплодие и самопроизвольные аборты, в том числе привычное невынашивание беременности.

**Диагностика.** При физикальном исследовании общее состояние пациенток удовлетворительное. При бимануальной пальпации можно обнаружить небольшое увеличение и уплотнение матки, ее чувствительность.

Лабораторная диагностика включает бактериологическое и бактериоскопическое исследование выделений из влагалища и канала шейки матки, общий анализ крови, специальные методы обнаружения возбудителей (ПЦР, ИФА).

При УЗИ нередко выявляются синехии, эндометрий по структуре не соответствует фазе цикла. Аспирационная биопсия или выскабливание слизистой полости матки под гистероскопическим контролем с последующим гистологическим исследованием соскоба позволяет подтвердить диагноз хронического эндометрита.

**Лечение.** Медикаментозное лечение включает средства, направленные на терапию сопутствующих заболеваний, общеукрепляющие средства, антибактериальную и иммунокорректирующую терапию. Важно использование физиотерапевтических методов лечения (ультразвук, магнитотерапия, электрофорез). Для восстановления эндометрия, особенно у женщин, планирующих беременность, применяют гормональную терапию гестагенами (дюфастон, утрожестан).

При наличии синехий в полости матки показана гистерорезектоскопия (рассечение спаек).

### **Воспалительные заболевания придатков матки**

В структуре гинекологической заболеваемости острые воспаления придатков матки занимают первое место.

Изолированное воспаление маточных труб в клинической практике встречается редко. Чаще всего у женщин встречается воспаление маточных труб и яичников.

**Сальпингофорит** — инфекционно-воспалительный процесс неспецифической или специфической этиологии с локализацией в маточных трубах и яичниках.

Осложнения после перенесенных сальпингофоритов: каждая пятая женщина, перенесшая сальпингофорит, страдает бесплодием; в 5–10 раз чаще возникает внематочная беременность; у 5–6 % больных возникают гнойные осложнения, требующие стационарного лечения и оперативного вмешательства, нередко с удалением маточных труб.

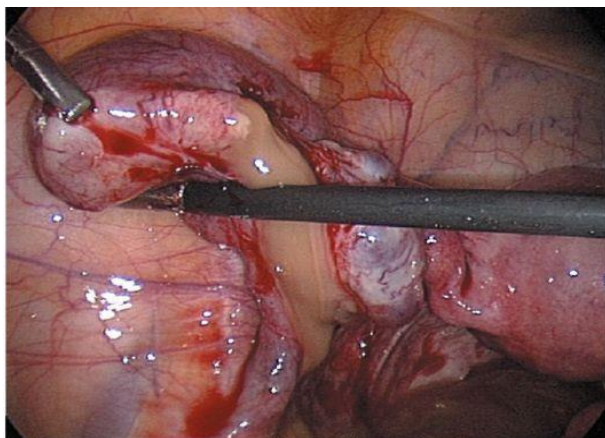
**Классификация:**

- острый неспецифический (или специфический) сальпингофорит;
- обострение неспецифического сальпингофорита;
- хронический неспецифический сальпингофорит.

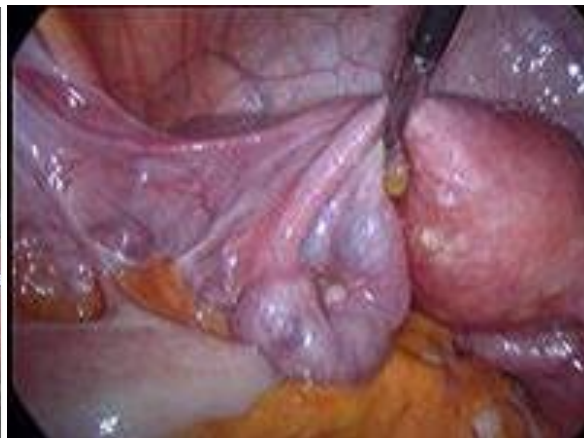**Этиология.** Неспецифические сальпингофориты вызываются патогенными и условнопатогенными возбудителями. Среди них: золотистый и эпидермальный стафилококк, стрептококки группы В, энтерококки, кишечная палочка.

**Патогенез.** Вначале на слизистой оболочке маточных труб (эндосальпинксе) возникают все признаки воспаления: гиперемия, расстройства микроциркуляции, экссудация, отек, клеточная инфильтрация (рисунок 5.2). Затем воспаление распространяется на мышечную оболочку маточной трубы, возникает ее отек, труба утолщается и удлиняется, пальпация ее становится болезненной. Микробы вместе с содержимым трубы попадают в брюшную полость, поражают серозный покров трубы и окружающую брюшину. Возникает перисальпингит и пельвиоперитонит.

В маточной трубе очень быстро идет слипчивый процесс в ампулярном отделе за счет утолщения фимбрий и экссудации, секрет накапливается в трубе с образованием гидросальпинкса (рисунок 5.3).



**Рисунок 5.2 — Острый гнойный сальпингоофорит**



**Рисунок 5.3 — Хронический сальпингоофорит (гидросальпинкс)**

**Клиника.** Первый симптом острого сальпингоофорита — сильные боли внизу живота, сопровождающиеся повышением температуры до 38 °С (иногда с ознобом), ухудшением общего состояния, могут быть дизурические явления.

При исследовании с помощью зеркал можно обнаружить воспалительный эндоцервицит и серозно-гноевидные выделения.

При бимануальном исследовании невозможно четко определить придатки, но область их исследования резко болезненна.

Возникают явления интоксикации - состояние средней тяжести, слабость, головная боль, снижение аппетита, диспептические расстройства.

**Диагностика.** При остром воспалении бимануальное исследование всегда болезненна, так как при этом в процесс вовлечена тазовая брюшина. При хроническом процессе происходит склерозирование и фибрирование маточных труб с формированием спаечного процесса в малом тазу, что делает придатки малоподвижными, болезненными.

**Лабораторная диагностика.** При остром процессе в анализе крови определяют умеренный лейкоцитоз со сдвигом влево, увеличение СОЭ, а при хроническом нередко обнаруживают только увеличение СОЭ.

Большое значение придают бактериоскопическому и бактериологическому исследованиям материала из цервикального канала, влагалища и уретры с целью выявления возбудителей и определения их чувствительности к антибиотикам.

**Дифференциальная диагностика.** Острый сальпингоофорит необходимо дифференцировать от острых хирургических патологий (острый аппендицит, хирургический перитонит, опухоли кишечника, кишечная или почечная колики).

**Лечение.** Основным в лечении является антибиотикотерапия, которая назначается эмпирически с учетом наиболее вероятных возбудителей. Режимы антибактериальной терапии ВЗОМТ должны обеспечивать элими-

нацию широкого спектра возбудителя. Антибактериальная терапия ВЗОМТ, как правило, начинается с внутривенного введения препаратов с последующим переходом на их пероральный прием (ступенчатая терапия).

Антибиотики сочетают с дезинтоксикационной терапией: внутривенно вводят солевые растворы, 5 % раствор глюкозы, реополиглюкин.

**Хирургическое лечение.** С целью диагностики и лечения можно использовать лапароскопию, при остром воспалительном процессе во время операции необходимо ввести в брюшную полость раствор антибиотиков. В дальнейшем к хирургическому лечению прибегают при отсутствии эффекта от консервативной медикаментозной терапии и формировании гнойных tuboовариальных образований.

### **Пельвиоперитонит**

Пельвиоперитонит — воспаление висцеральной и париетальной брюшины малого таза.

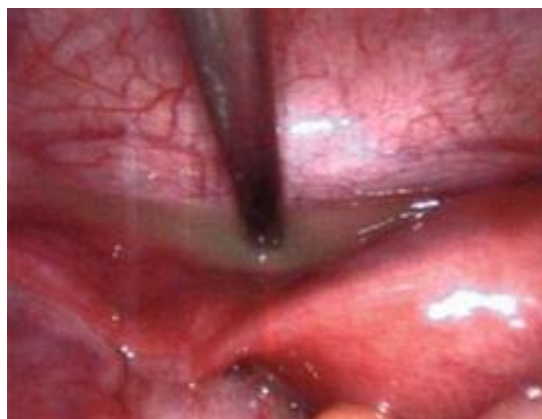Воспаление брюшины малого таза — вторичный воспалительный процесс; является, как правило, осложнением острого сальпингоофорита.

**Классификация.** По характеру экссудата различают пельвиоперитониты:

- серозный;
- фибринозный;
- гнойный.

**Этиология.** Причиной развития пельвиоперитонита обычно становится патогенная и условнопатогенная микрофлора, вызывающая воспалительные заболевания половых органов.

**Патогенез.** Острая стадия серозного или серознофибринозного пельвиоперитонита характеризуется расстройством микроциркуляции, гиперемией и отеком брюшины. В малом тазу скапливается серозный экссудат, что приводит к образованию большого количества спаек между париетальной брюшиной малого таза, маткой и придатками, петлями кишечника (рисунок 5.4).



**Рисунок 5.4 — Пельвиоперитонит**

**Клиника.** Пельвиоперитонит начинается остро, ведущий симптом — резкая боль в нижних отделах живота. Отмечают значительное ухудшение

самочувствия, повышение температуры тела до 38–39 °С, гиперемия лица.

Возникают тахикардия, признаки общей интоксикации, сухость во рту, однократная рвота, вздутие живота, симптомы раздражения брюшины ниже пупка и над лоном.

При гинекологическом обследовании в первые дни отмечается ригидность и болезненность заднего свода влагалища, в последующие дни — выпячивание заднего свода из-за скопления в нем экссудата.

**Диагностика.** Подтверждают диагноз пельвиоперитонита при физикальном исследовании:

- симптомы раздражения тазовой брюшины;
- резкая болезненность в области придатков матки и при движении за шейку матки.

**Лабораторная диагностика.** В крови наблюдается умеренный лейкоцитоз со сдвигом влево, резкое увеличение СОЭ, может быть умеренная анемия, в биохимическом анализе крови — гипопроотеинемия и диспротеинемия; сдвиг в электролитном балансе — умеренная гипокалиемия.

**Инструментальная диагностика:**

- УЗИ органов малого таза;
- пункция брюшной полости через задний свод влагалища с последующим бактериологическим исследованием пунктата;
- рентгенография органов брюшной полости (для исключения кишечной непроходимости);
- лечебно-диагностическая лапароскопия;
- бактериологическое исследование перитонеальной жидкости.

**Дифференциальная диагностика.** Пельвиоперитонит дифференцируют от гемоперитонеума (внематочная беременность, апоплексия яичника), разлитого перитонита (хирургического происхождения), аппендикулярного инфильтрата, гнойного tuboовариального образования.

**Лечение.** Медикаментозное лечение основано на принципах комплексного лечения острого сальпингоофорита:

- антибактериальная терапия антибиотиками широкого спектра действия (гентамицин, оксациллин, амоксициллин+клавулановая кислота, цефалоспорины, метронидазол и др.);
- дезинтоксикационная терапия;
- обезболивающие средства;
- седативные средства.

**Хирургическое лечение.** При пельвиоперитоните с дифференциально-диагностической целью применяют лапароскопию. Она может быть диагностической и лечебной. При отсутствии эффекта от медикаментозного лечения и прогрессии воспалительного процесса необходима лапаротомия для полной ревизии брюшной полости и органов малого таза.

**Прогноз.** Для жизни — благоприятный; для восстановления репро-



дукции — сомнительный, т. к. есть большой риск внематочной беременности, невынашивания, бесплодия, обострения воспалительных заболеваний органов малого таза, возникновения синдрома тазовых болей.

### 5.3. Инфекционные заболевания женских половых органов

Бактериальный вагиноз — заболевание с характерными обильными и продолжительными выделениями из влагалища, нередко с неприятным запахом. В них не обнаруживают гонококков, трихомонад и грибов.

Использование термина «бактериальный» обусловлено тем, что заболевание вызвано полимикробной микрофлорой; вагиноз — так как в отличие от вагинита нет признаков воспалительной реакции слизистой оболочки влагалища.

**Этиология.** Специфических возбудителей БВ не существует. В роли этиологического фактора БВ выступает ассоциация анаэробных и факультативно-анаэробных микроорганизмов. Среди микроорганизмов, ассоциируемых с БВ, чаще встречаются *Gardnerella vaginalis*, *Mobiluncus spp.*, *Bacteroides spp.*, *Atopobium vaginae*, эубактерии, пептококки, пептострептококки и др. БВ возникает на фоне резкого снижения или полного исчезновения лактобактерий.

**Клиника.** Ведущий симптом БВ — повышенное количество белей с неприятным запахом, беспокоящие длительное время, часто рецидивирующие.

**Диагностика.** При объективном обследовании влагалищные выделения, как правило, обильные, гомогенные, серого цвета, с резким неприятным запахом «несвежей рыбы». Отсутствуют признаки воспаления (отек гиперемии) стенок влагалища.

Измерение pH проводят с помощью индикаторных полосок, для БВ характерен сдвиг в щелочную сторону (pH более 4,5).

При смешивании влагалищных выделений и нескольких капель щелочи (10 % KOH) усиливается или возникает характерный запах «гнилой рыбы» — положительный аминотест.

**Лабораторная диагностика.** Основной лабораторный метод диагностики — микроскопия влагалищных мазков, окрашенных по Граму. При БВ в мазках обнаруживают «ключевые клетки», представленные клетками эпителия влагалища с адгезированными на мембране палочками и кокками. В настоящее время широко используется ПЦР диагностика в реальном времени, позволяющая в комплексе оценить биоценоз влагалища, количественное соотношение отдельных микроорганизмов, количество лактобактерий.

**Лечение.** На сегодняшний день общепризнан двухэтапный метод лечения. На первом этапе лечения проводят местную антибактериальную терапию (克林дамицина вагинальный крем 2 %, метронидазол, хлоргексидин, и др.). Второй этап предусматривает использование бактериальных биологических препаратов: лактобактерии ацидофильных, ацилакта, би-

фидобактерии местно.

**Вульвовагинальный кандидоз (ВВК)** — это воспаление слизистой оболочки вульвы, влагалища, уретры, промежности, обусловленное грибами рода *Candida*.

**Эпидемиология.** Распространенность ВВК среди женщин репродуктивного возраста составляет 25–40 %. ВВК занимает второе место после БВ, около 2/3 женского населения планеты раз в жизни перенесли ВВК.

**Классификация.** Выделяют:

- кандидоносительство;
- острый ВВК;
- рецидивирующий (хронический) ВВК.

**Этиология.** Самый часто встречаемый возбудитель ВВК — грибы рода *Candida*, включает в себя *C. albicans*, *C. pseudotropicalis*, *C. glabrata*, *C. krusei*, *C. parapsilosis* и др. Кроме того, растет частота микозов, вызванных грибами других видов.

**Факторы риска:** ношение синтетического, облегающего белья; гигиенические прокладки; сахарный диабет; беременность; прием антибиотиков широкого спектра действия; высокодозированные оральные контрацептивы; лечение стероидными препаратами; ВМК, спермициды.

**Клиника:**

- обильные или умеренные творожистые выделения из влагалища;
- зуд и жжение в области наружных половых органов;
- усиление зуда после водных процедур, полового акта, длительной ходьбы, во время менструации;
- диспареуния;
- дизурические симптомы.

**Диагностика.** Диагноз ставят на основании характерных жалоб, клинических проявлений и результатов лабораторных исследований.

Используется микроскопия мазков, применяют культуральные методы с селективными средами (Сабуро).

Критерии диагностики ВВК: pH влагалища 4,0–4,5; отсутствие запаха; обнаружение дрожжеподобных грибов при культуральном исследовании материала; обнаружение дрожжеподобных грибов или псевдогрибов во влажном препарате; обнаружение дрожжеподобных грибов или псевдогрибов в мазке по Граму.

**Лечение:** использование антифунгицидных средств, главным образом азолов.

Гораздо сложнее проводить лечение рецидивирующего ВВК. Лечение требует применения не только противогрибковых препаратов, но и проведения комплекса вспомогательной терапии.

Препараты для лечения острого ВВК: бутконазол, кетоназол, флуконазол, итраконазол, фентиконазол.

Контроль лечения: при острой форме проводят через 7 дней после окончания лечения, при хроническом ВВК оценку эффективности лечения выполняют трижды.

**Генитальный герпес** — одна из форм герпетической инфекции, передающаяся преимущественно половым путем.

**Эпидемиология.** Герпетическая инфекция распространена повсеместно, свыше 90 % населения мира инфицировано вирусами герпеса. Особенность герпетической инфекции — пожизненное носительство вируса в организме, рецидивирующий характер.

**Этиология и патогенез.** Первичное инфицирование происходит при половом контакте с инфицированным партнером через неповрежденные слизистые оболочки наружных половых органов, влагалища, цервикального канала и(или) поврежденную кожу. Вирусы начинают размножаться, внедряются в нервные окончания кожи и слизистых оболочек, далее они достигают периферических ганглиев ЦНС, где пожизненно сохраняются в нервных клетках. Под воздействием стрессовых ситуаций, ультрафиолетового облучения, предменструальный период, при гормональных нарушениях, иммунодефицитных состояниях происходит активация вируса.

**Клиника.** Первый клинический эпизод первичного генитального герпеса признают истинным проявлением первичной герпетической инфекции, так как ранее пациент никогда не отмечал у себя симптомов герпетической инфекции, и в крови отсутствуют противогерпетические антитела к вирусу простого герпеса (ВПГ).

Симптомы заболевания начинаются с гриппоподобного состояния, озноба, повышения температуры тела, на слизистых оболочках половых органов и/или прилежащих участках кожи появляются зудящие, болезненные везикулярные элементы (8–10 и более). В дальнейшем они превращаются в пустулы, вскрывающиеся с образованием язв, эпителизирующихся в течение 15–20 дней.

Рецидивирующий генитальный герпес проявляется хроническим течением, непредсказуемостью проявления рецидива и срока ремиссии. Типичная форма рецидивирующего генитального герпеса характеризуется выраженной симптоматикой: за 12–48 ч до начала высыпаний могут появляться местные и общие продромальные проявления: зуд и жжение в очаге, отечность, паховый лимфаденит на стороне поражения, субфебрилитет, слабость, недомогание.

**Лечение.** Для противовирусной терапии используют один из следующих препаратов: ацикловир; валацикловир.

У больных с генитальным герпесом в стадии клинико-иммунологической ремиссии возможна стимуляция неспецифической резистентности иммуномодуляторами (иммуноглобулины, интерферон альфа).

### **Урогенитальный микоплазмоз**

Урогенитальный микоплазмоз — инфекционное воспалительное забо-

левание мочеполовых путей, вызываемое микоплазмами.

**Эпидемиология.** Патогенные свойства генитальных микоплазм окончательно не изучены. Установлено, что они как симбионты способны размножаться в половых органах, не вызывая воспаления.

Частота обнаружения генитальных микоплазм весьма переменчива: у здоровых женщин: *M. hominis* — 5–20 %, *Ureaplasma spp.* — 40–50 %; при воспалительных заболеваниях органов малого таза — 40,6–76,5 %; при эндометритах — до 40 %; при бесплодии — 22–85 %.

**Этиология.** Микоплазмы относят к обширному классу Mollicutes. По тропности микоплазмы подразделяются на орофарингеальные и урогенитальные. У человека выявляют 14 видов микоплазм. Наиболее часто из гениталий выделяют *U. parvum*, *U. urealyticum*, *M. hominis* *M. genitalium*.

**Клиника.** Патогномоничных симптомов урогенитальной микоплазмоз не имеет. Обычно заболевание протекает с жалобами на периодически возникающий умеренный зуд и жжение в области половых органов, выделения, дизурические расстройства.

Осложнения микоплазменной инфекции: бесплодие; невынашивание плода; хронический эндометрит; плацентарная недостаточность.

**Диагностика.** Ведущее значение в диагностике урогенитального микоплазмоза имеют лабораторные методы диагностики.

Материал для исследования: мазки из уретры, влагалища, цервикального канала.

#### **Методы диагностики:**

- **культуральный метод** — посев на питательные среды для количественной оценки микоплазм в исследуемом материале. Диагностическое значение имеет концентрация микоплазм более  $10^4$  КОЕ/мл. *M. genitalium* сложно культивировать, поэтому диагностику необходимо проводить методом ПЦР;

- **метод ПЦР** позволяет определить возбудителя по факту присутствия генетического материала микоплазм в соскобах из цервикального канала, а ПЦР в реальном времени обеспечивает и количественное определение копий ДНК микоплазм в материале;

- **иммунологические методы** мало эффективны в диагностике микоплазм, обладающих низкой антигенной активностью.

**Лечение.** Антибактериальная терапия показана всем пациентам только при выявлении *M. genitalium*. Основания для назначения этиотропной антибактериальной терапии при выделении других урогенитальных микоплазм (*Ureaplasma spp.*, *M. hominis*): клинические проявления заболевания, выделение микоплазм у больных с нарушением фертильности, репродуктивными потерями, выделение микоплазм и осложненное течение беременности (угроза прерывания, маловодие, признаки внутриутробной инфекции и др.).

Антибактериальная терапия включает применение в течение 10–14 дней

одного из препаратов (с учетом чувствительности): фармакологических групп макролидов (джозамицин, азитромицин, кларитромицин), тетрациклинов (доксциклин) и фторхинолонов (офлоксацин). Лечение должно быть комплексным и наряду с антибактериальными препаратами включать иммунокорректирующие средства (циклоферон, генферон), препараты для санации влагалища (тержинан, гексикон, полижинакс) и средства, восстанавливающие микробиоценоз влагалища (лацидофил, биоселак).

Эффективность лечения оценивают через 10–14 дней после окончания терапии по отсутствию микоплазм по результатам посева и восстановлению микробиоценоза влагалища, а *M. genitalium* через 40–45 дней по результатам ПЦР.

### **Хламидийная инфекция половых органов (урогенитальный хламидиоз)**

**Эпидемиология.** Хламидийная инфекция в структуре всех ИППП занимает одно из лидирующих мест, наиболее часто болеют мужчины и женщины в сексуальноактивном возрасте, в последние годы увеличился рост заболеваемости среди подростков 13–17 лет.

Источник инфекции — лица с манифестным или бессимптомным течением уrogenитального хламидиоза.

Пути передачи инфекции: половой; вертикальный.

**Этиология и патогенез.** Возбудитель — *Chlamidia trachomatis* серотипов DK, облигатный паразит, имеет в составе ДНК и РНК, клеточная оболочка соответствует грамотрицательным бактериям, обладает высокой контагиозностью и выраженным тропизмом к цилиндрическому, реже к многослойному плоскому эпителию, моноцитам.

Хламидии имеют уникальный жизненный цикл развития. Он представлен двумя клеточными формами: высокоинфекционными, не проявляющими метаболической активности *элементарными тельцами* и репродуктивными внутриклеточными *ретикулярными тельцами*.

Внутриклеточный цикл развития хламидий (переход элементарных телец в ретикулярные тельца и обратно) занимает 24–72 ч. Пораженная клетка разрушается и в межклеточные пространства попадает множество новообразованных элементарных телец, способных инфицировать новые клетки.

Инкубационный период варьирует от 5–7 дней до 3–6 недель. Ввиду общности путей передачи возбудителей при ИППП хламидиям часто сопутствуют другие бактерии и вирусы (гонококки, трихомонады, мико-, уреоплазмы, ВПГ, ЦМВ, вирус папилломы человека), которые в ассоциации усиливают патогенность каждого микроорганизма и его устойчивость к лечению.

**Клиника.** Клинические проявления уrogenитального хламидиоза достаточно широки: от отсутствия специфических симптомов до развития

манифестных форм заболевания.

Возможны следующие варианты поражения нижнего отдела мочеполовых путей: уретрит (чаще у детей и мужчин), парауретрит, бартолинит, эндоцервицит, вагинит.

Клинические формы восходящей хламидийной инфекции: сальпингит и сальпингоофорит; эндометрит (чаще хронический), бесплодие.

Осложнения: эктопическая беременность, трубно-перитонеальное бесплодие, спаечный процесс в малом тазу, синдром хронических тазовых болей, невынашивание беременности, перигепатит.

**Лабораторная диагностика.** Для диагностики хламидийной инфекции используют:

- **культуральный метод** — посев на специальные клеточные культуры (культура клеток McCooy);

- **метод ПЦР;**

- **серологический метод** — обнаружение антихламидийных антител в сыворотке крови (IgG, IgA).

На основании только серологических методов невозможно поставить диагноз урогенитального хламидиоза, так как IgG к *C. trachomatis* могут длительное время (5–10 лет) сохраняться в организме после перенесенного заболевания.

Наличие специфических IgA или сероконверсия IgG (нарастание титра антител в 4 раза при исследовании парных сывороток) могут свидетельствовать о восходящей хламидийной инфекции.

Одновременное сочетание двух различных методов, один из которых ПЦР, позволяет с наибольшей точностью диагностировать урогенитальный хламидиоз.

**Лечение.** Поскольку хламидии — внутриклеточные паразиты, поэтому для лечения используются антибиотики, которые накапливаются внутриклеточно. Такими свойствами обладают макролиды, тетрациклины, фторхинолоны.

Рекомендуемые препараты: азитромицин, джозамицин, доксициклин, офлоксацин, левофлоксацин.

С целью профилактики кандидоза при антибактериальной терапии целесообразно назначение антимикотических препаратов.

### **Урогенитальный трихомоноз**

**Эпидемиология.** Трихомоноз — одно из наиболее распространенных заболеваний мочеполового тракта, занимает лидирующее место среди всех ИППП.

**Этиология.** Возбудитель мочеполового трихомоноза — одноклеточное простейшее *Trichomonas vaginalis*. В организме человека паразитируют 3 вида трихомонад: кишечная, ротовая и урогенитальная (влагалищная).

Трихомонады — факультативные анаэробы, вне человеческого организма трихомонады быстро теряют жизнеспособность. У женщин трихо-

монады обитают во влагалище и шейке матки, может поражаться мочеиспускательный канал.

**Клиника.** При остром трихомонозе появляются обильные выделения из влагалища с неприятным запахом, сильный зуд наружных половых органов, может быть учащенное и болезненное мочеиспускание, иногда возникают боли внизу живота.

При гинекологическом исследовании обнаруживают воспалительные изменения слизистой влагалища, особенно шейки матки и влагалищных сводов, могут быть гранулематозные поражения и скопление жидких желтого цвета пенистых выделений в заднем своде. При подостром процессе симптоматика стертая, а выделения незначительные.

Хронический мочеполовой трихомоноз — наиболее сложная для диагностики и лечения форма трихомоноза, так как у большинства пациенток трихомонады присутствуют в комбинации с микоплазмами, гарднереллами, хламидиями, уреаплазмами.

**Диагностика.** Для лабораторной диагностики трихомоноза у женщин исследуют мазки из влагалища, уретры. Используют следующие методы:

- микроскопия нативного препарата;
- микроскопия окрашенного препарата;
- ПЦР-диагностика;
- культуральный метод.

**Лечение.** Основано на использовании специфических противотрихомонадных средств. Лечение проводят одновременно обоим партнерам.

Местное лечение назначают одновременно с препаратами системного действия. Контроль результатов лечения проводят через неделю после окончания курса и еще раз — после менструации.

Один из наиболее эффективных препаратов общего действия при трихомонозе — метронидазол. Наиболее приемлемый способ введения метронидазола — внутрь, а в сочетании с местным введением достигается максимальный эффект.

Кроме метронидазола в настоящее время применяют ряд других производных нитроимидазола: тинидазол, орнидазол, тенонитрозол, тиморазол.

Для местного лечения с успехом применяют препараты, содержащие метронидазол и миконазол. Это могут быть вагинальные свечи, кремы, вагинальные таблетки (румизол, тержинан).

### **Гонорея**

Гонорея — инфекционное заболевание, вызываемое гонококком (*Neisseria gonorrhoeae*), с преимущественным поражением мочеполовых органов.

Различают свежую гонорею с длительностью заболевания до 2 месяцев и хроническую — продолжительностью более 2 месяцев или с неустановленной давностью заболевания.

**Этиология.** Гонококк — парный кокк (диплококк) бобовидной формы, грамотрицательный, расположен внутриклеточно. Гонококки высокочувствительны к воздействию неблагоприятных факторов внешней среды: погибают при температуре выше 55 °С, высушивании, обработке растворами антисептиков, под влиянием прямых солнечных лучей.

Основной путь заражения — половой. Контагиозность инфекции для женщин составляет 50–70 %, для мужчин — 25–50 %.

При неадекватном лечении могут образовываться L-формы гонококков, отличающиеся по своим морфологическим и биологическим характеристикам от типичных форм. L-формы — шаровидные, имеют различную величину и окраску. Персистенция L-форм затрудняет диагностику и лечение заболевания и способствует выживанию инфекции в организме в результате реверсии в вегетативные формы.

**Клиника.** Инкубационный период гонореи колеблется от 3 до 15 дней. Гонорея нижнего отдела мочеполовых путей часто протекает бессимптомно. При выраженных проявлениях болезни отмечают дизурические явления, зуд и жжение во влагалище, гнойные слизкообразные выделения из цервикального канала.

При осмотре обнаруживают гиперемию и отечность устья уретры и цервикального канала.

Гонорея верхнего отдела (восходящая) обычно проявляется нарушением общего состояния, жалобами на боли внизу живота, повышением температуры тела до 39 °С, тошнотой, иногда рвотой, ознобом, жидким стулом, учащенным и болезненным мочеиспусканием, нарушением менструального цикла.

При объективном исследовании обнаруживают гнойные или сукровично-гнойные выделения из цервикального канала, увеличенную, болезненную мягковатой консистенции матку (при эндомиометрите), отечные, болезненные придатки (при сальпингоофорите), болезненность при пальпации живота, симптомы раздражения брюшины (при перитоните).

Нередко острый инфекционный процесс в придатках матки осложняется развитием tuboовариальных воспалительных образований, вплоть до появления абсцессов, особенно при возникновении заболевания на фоне использования внутриматочных контрацептивов.

**Диагностика.** Основные методы лабораторной диагностики гонореи — бактериоскопический и бактериологический.

Для диагностирования стертых и асимптомных форм гонореи, более подходящим является бактериологический метод, посев материала производят на специально созданные искусственные питательные среды.

Другие методы лабораторной диагностики гонореи (иммунофлюоресцентный, иммуноферментный, ПЦР–диагностика) используют редко, они не являются обязательными.



**Лечение.** В лечении гонореи основное место принадлежит антибиотикотерапии. Этиотропное лечение свежей гонореи нижних отделов мочеполовой системы без осложнений заключается в назначении одного из антибиотиков: цефтриаксон; азитромицин; ципрофлоксацин.

Критериями излеченности гонореи служат исчезновение симптомов заболевания и элиминация гонококков из уретры, цервикального канала и прямой кишки по данным бактериоскопии. Возможно проведение комбинированной провокации с трехкратным взятием мазков через 24, 48 и 72 ч и посева выделений.

Методы провокации подразделяют на физиологическую (менструация), химическую (смазывание уретры 1–2 % раствором серебра нитрата, цервикального канала — 2–5 % раствором серебра нитрата), биологическую (внутримышечное введение гоновакцины в дозе 500 млн микробных тел), физическую (индуктотермия), алиментарную (прием острой, соленой пищи, слабого алкоголя). Комбинированная провокация — это сочетание нескольких видов провокаций.

**Хирургическое лечение.** При наличии острого сальпингита и пельвиоперитонита проводят консервативное лечение. При отсутствии эффекта от проводимой комплексной противовоспалительной терапии в течение 24–48 ч, при нарастании клинических симптомов острого воспалительного процесса показана лапароскопия, при которой возможны вскрытие, санация и дренирование гнойного очага. При клинической картине диффузного или разлитого перитонита необходима экстренная оперативная лапаротомия. Объем операции зависит от возраста больной, репродуктивного анамнеза, выраженности деструктивных изменений в органах малого таза.

### **Туберкулез женских половых органов**

Туберкулез — инфекционное заболевание, вызываемое *Mycobacterium tuberculosis*. Генитальный туберкулез, как правило, не протекает как самостоятельное заболевание, а развивается вторично путем заноса инфекции из первичного очага поражения.

**Эпидемиология.** Ежегодно туберкулез поражает свыше 8 млн человек. Наиболее высокий процент заболеваемости отмечен в странах с низким уровнем жизни. Поражение мочеполовых органов по частоте стоит на первом месте в структуре внелегочных форм туберкулеза и составляет 0,8–2,2 % среди гинекологических больных.

**Этиология.** Возбудитель заболевания — микобактерия туберкулеза, открытая Робертом Кохом. Все микобактерии характеризуются кислотоустойчивостью, которая обусловлена высоким содержанием жировосковых веществ в клеточной стенке. Это позволяет микобактериям быть устойчивыми в агрессивных средах и резистентными к высушиванию. Под действием лечения, зачастую неправильного, возбудитель меняет свою морфологию вплоть до образования L-форм, которые не окрашиваются даже

общепринятыми красителями. Изменчивость микобактерий затрудняет диагностику и приводит к ошибочным результатам.

**Патогенез.** Из первичного очага при снижении иммунологической резистентности организма микобактерии попадают в половые органы. Снижению защитных сил организма способствуют хронические инфекции, стрессы, недостаточное питание и др. Распространение инфекции происходит в основном гематогенным путем, чаще при первичной диссеминации в детстве или в периоде полового созревания. В других случаях при туберкулезном поражении брюшины лимфогенно или контактным путем возбудитель попадает на маточные трубы.

В структуре генитального туберкулеза первое место по частоте занимает поражение маточных труб (90–100 %), второе — эндометрия (25–30 %). Реже обнаруживают туберкулез яичников (6–10 %) и шейки матки (1–6 %), совсем редко — туберкулез влагалища и наружных половых органов.

В очагах поражения развиваются типичные для туберкулеза морфогистологические изменения: экссудация и пролиферация тканевых элементов, казеозные некрозы. Туберкулез маточных труб часто заканчивается их облитерацией, при вовлечении в специфический пролиферативный процесс мышечного слоя маточных труб в нем образуются туберкулы (бугорки), что носит название нодозного воспаления.

При туберкулезном эндометрите также преобладают продуктивные изменения — туберкулезные бугорки, казеозные некрозы отдельных участков.

Туберкулез придатков нередко сопровождается вовлечением в процесс брюшины (с развитием асцита), петель кишечника с образованием спаек.

**Клиника.** Генитальный туберкулез в основном протекает со стертой клинической картиной и большим разнообразием симптомов, что объясняется вариабельностью патологоанатомических изменений. Бесплодие — основной, а иногда и единственный симптом заболевания. Более чем у половины пациенток отмечены нарушения менструальной функции: аменорея, олигоменорея, нерегулярные менструации, альгоменорея, реже — меноррагии и метроррагии.

Хроническое течение заболевания с преобладанием процессов экссудации сопровождается появлением субфебрильной температуры и тянущих, ноющих болей внизу живота.

К другим проявлениям болезни относят признаки туберкулезной интоксикации (слабость, периодическая лихорадка, ночная потливость, снижение аппетита, похудание), связанные с развитием экссудативных или казеозных изменений внутренних половых органов.

**Диагностика.** При гинекологическом исследовании иногда выявляют признаки острого, подострого или хронического воспалительного поражения придатков матки, признаки спаечного процесса в малом тазу со смещением матки. Однако обычно гинекологическое исследование малоинформативно.

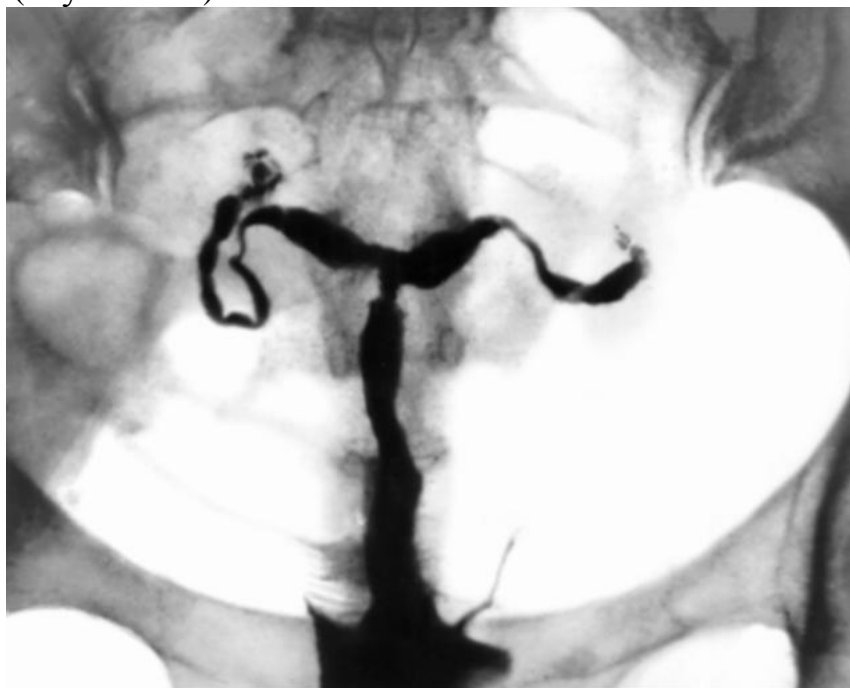## Лабораторная диагностика

1. **Туберкулиновая проба.** Туберкулин вводят подкожно, после чего оценивают общую и очаговую реакции. Общая реакция состоит в повышении температуры тела, учащении пульса, увеличении числа палочкоядерных нейтрофилов, моноцитов, изменении числа лимфоцитов, ускорении СОЭ. Очаговая реакция — появление или усиление болей внизу живота.

2. **Микробиологические методы.** Для исследования используют выделения из половых путей, менструальную кровь, соскобы эндометрия или смывы из полости матки, содержимое воспалительных очагов и т. д. Посев материала производят на специальные искусственные питательные среды не менее трех раз.

3. **Молекулярно-генетический метод.** ПЦР — высокочувствительный и специфичный метод, однако материал для исследования может содержать ингибиторы ПЦР, что приводит к ложноотрицательным результатам.

4. **Гистеросальпингография.** На рентгенограммах обнаруживают характерные для туберкулезного поражения половых органов признаки: смещение тела матки, облитерацию полости матки, трубы с неровными контурами и закрытыми фимбриальными отделами, четкообразное изменение труб (исунок 5.5.).



**Рисунок 5.5 — Гистеросальпингографическая картина при туберкулезном поражении**

Для того чтобы избежать возможного обострения туберкулезного процесса, необходимо проводить гистеросальпингографию при отсутствии признаков острого и подострого воспаления.

5. **Гистологическое исследование тканей,** полученных при биопсии, выявляет признаки туберкулезного поражения: хроническое воспаление,

туберкулезные бугорки и т. д.

**Лечение.** Генитального туберкулеза проводится в специализированных учреждениях.

В основе лечения туберкулеза подбирают индивидуально с учетом формы заболевания, переносимости препарата, возможного развития лекарственной устойчивости микобактерий туберкулеза.

К средствам первого ряда, рекомендованным ВОЗ для включения в стандартные схемы, относят рифампицин, стрептомицин, изониазид, пирозинамид, этамбутол.

Препараты второго ряда (резервные) назначают при устойчивости возбудителя к лекарствам основного ряда. В эту группу включены аминокликозиды, фторхинолоны.

Программа лечения больных генитальным туберкулезом предусматривает длительное назначение нескольких противотуберкулезных препаратов (от 6 до 24 месяцев).

В комплекс лечения включают иммуномодуляторы, антиоксиданты, витамины группы В.

## ГЛАВА 6

### ЭНДОМЕТРИОЗ

**Эндометриоз (эндометриозидная болезнь)** — это патологический процесс, при котором за пределами полости матки происходит разрастание ткани, по морфологическим и функциональным свойствам подобной эндометрию.

Эндометриозом болеют молодые женщины 20–40 лет с частотой встречаемости данного заболевания 8–10 %, а у пациенток с бесплодием эндометриоз диагностируется в 40–50 % случаев.

**Классификация.** Различают *генитальный* эндометриоз, когда очаги располагаются во внутренних и наружных половых органах и экстрагенитальный — эндометриоз кишечника, легких, мозга, конъюнктивы глаза, пупка, послеоперационных рубцов. В свою очередь, генитальный эндометриоз делится на *внутренний* (поражены тело матки, перешеек, интерстициальные отделы маточных труб) и *наружный* (очаги расположены в яичниках, маточных трубах, на брюшине малого таза, шейке матки, влагалище, ретроцервикальной области).

**Этиология и патогенез.** До настоящего времени не существует единой концепции развития эндометриоза. Выделяют несколько теорий возникновения эндометриоза и целый ряд предрасполагающих условий для появления и распространения патологических очагов.

#### **Теории возникновения эндометриоза**

**Транслокационная (имплантационная) теория** объясняет развитие эндометриоидных очагов при переносе эндометрия из полости матки за ее пределы при хирургических вмешательствах, ретроградном забросе клеток эндометрия с менструальной кровью через маточные трубы в брюшную полость.

**Эмбриональная (дизонтогенетическая) теория** рассматривает развитие эндометриоза из смещенных участков зародышевого материала, являющегося источником формирующегося эндометрия (остатков мюллерова протока).

**Метампластическая теория** доказывает способность мезотелия брюшины, плевры, эндотелия лимфатических сосудов, целомического эпителия превращаться в эндометриоподобную ткань.

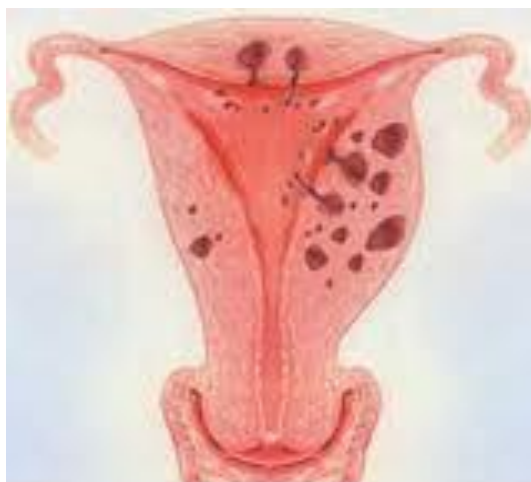Развитию эндометриоидных гетеротопий способствуют следующие состояния:

- гормональный дисбаланс: абсолютная или относительная гиперэстрогения;
- иммунные нарушения (дефицит Т-лимфоцитов, угнетение их активности, активация В-лимфоцитов);
- генетическая предрасположенность;
- нарушения в системе протеолиза и ангиогенеза;
- наличие хронического воспалительного процесса;
- травма тканей при хирургических вмешательствах;
- нервно-психические нарушения.

**Клиническая картина эндометриоза** зависит от локализации эндометриоидных очагов, степени распространения, наличия сопутствующей экстрагенитальной патологии и психовегетативных расстройств. Ведущими симптомами заболевания являются:

- боль, усиление которой связано с менструацией (альгоменорея);
- обильные и продолжительные менструации (гиперполименорея), а также темные кровянистые «мажущие» выделения из половых путей до и после менструации;
- диспареуния (болезненность при половом акте);
- бесплодие;
- циклические психовегетативные расстройства.

**Внутренний эндометриоз или эндометриоз тела матки (аденомиоз)** — генитальный эндометриоз с локализацией эндометриоидных гетеротопий в мышечном слое тела матки, интерстициальных отделах маточных труб и перешейка (рисунок 6.1.).



**Рисунок 6.1 — Внутренний эндометриоз: расположение очагов в стенке матки**

**Стадии внутреннего эндометриоза:**

I стадия — патологический процесс расположен в подслизистой оболочке;

II стадия — процесс переходит на мышечный слой;

III стадия — распространение патологического процесса на всю толщину мышечного слоя;

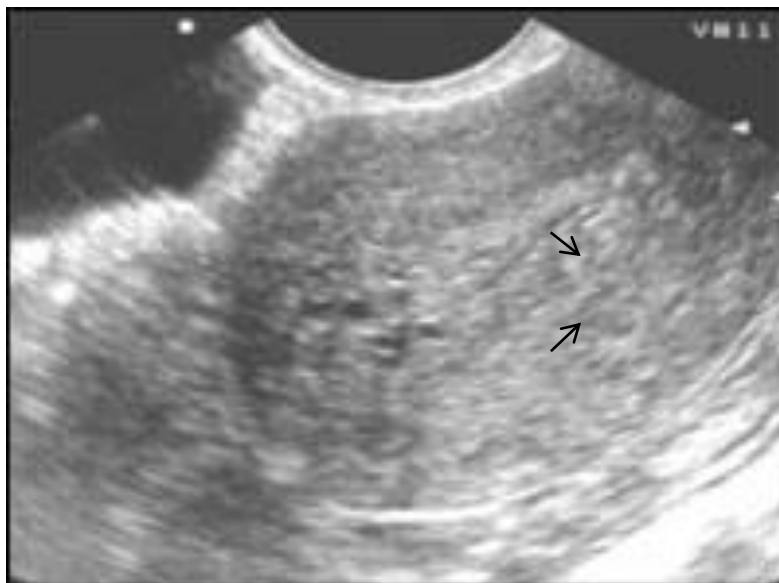IV стадия — вовлечение в процесс брюшины матки, таза, соседних органов.

**Клиника внутреннего эндометриоза.** Основным симптомом заболевания являются болезненные менструации: ноющие или приступообразные боли внизу живота (альгоменорея) нередко с иррадиацией в паховую область, прямую кишку. Для эндометриоза тела матки характерны обильные длительные менструации (меноррагии), мажущие темные кровянистые выделения из половых путей за несколько дней до и после менструации. Из-за хронической повышенной кровопотери развивается вторичная анемия. Постоянно болезненные менструации, нередко нарушающие трудоспособность пациенток, вызывают психо-неврологические и вегетативные расстройства. При отсутствии адекватного лечения характерно прогрессирование симптомов заболевания с годами.

**Диагностика** эндометриоза матки начинается с анализа жалоб и анамнеза заболевания. При бимануальном исследовании: тело матки шаровидной формы, несколько увеличено перед менструацией, а при распространенных стадиях — увеличено до 7–8 недель беременности, болезненное накануне и в период менструации.

При УЗИ с преимущественно трансвагинальным сканированием наблюдается увеличение передне-заднего размера матки, в толще миометрия множество мелких полостей кистозного характера с перифокальным уплотнением (симптом «пчелиных сот»), при этом отдельные четкие узлы не определяются, эндометрий интактен (рисунок 6.2). При ЦДК выявляется усиление

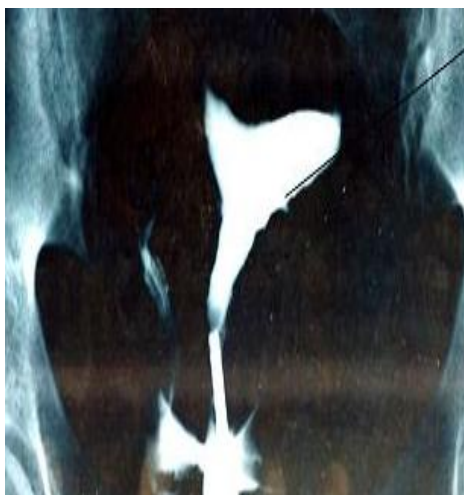васкуляризации матки, которое в большинстве случаев характеризуется средними значениями уровня сосудистой резистентности ( $ИР = 0,58 \pm 0,06$ ).



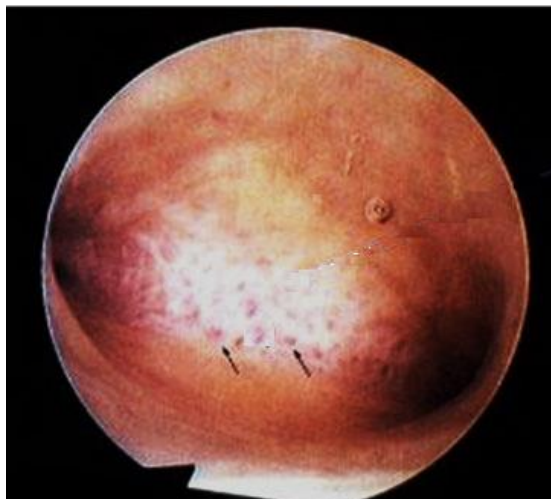
**Рисунок 6.2 —УЗИ картина очаговой формы аденомиоза**

Информативным является рентгенологическое исследование (**гистерография**) с введением в полость матки водорастворимого контрастного вещества (урографин, верографин и др.). Выполняется исследование на 5–6 день менструального цикла, когда минимальная толщина эндометрия. На гистерограмме: полость матки расширена, определяются законтурные тени очагов эндометриоза из-за затекания контраста в эндометриоидные ходы, а контуры полости матки имеют «изъеденный» вид (рисунок 6.3).

Наиболее информативным методом диагностики аденомиоза является эндоскопическое исследование полости матки (**гистероскопия**). При осмотре полости матки наблюдаются выбухания стенок матки, определяются темно-синие «глазки» или кровоточащие эндометриоидные ходы (рисунок 6.4).



**Рисунок 6.3 — «Изъеденность» контуров стенки матки. Рентгенологическая гистерография**



**Рисунок 6.4 — Очаги эндометриоза при гистероскопии**

При выраженных стадиях аденомиоза проводится лапароскопия и МРТ.

**Эндометриоз яичников** — наружный генитальный эндометриоз с локализацией эндометриоидных очагов в яичниках.

#### **Стадии эндометриоза яичников**

I стадия — мелкие точечные образования на поверхности яичника;

II стадия — киста одного яичника до 5–6 см, незначительный спаечный процесс;

III стадия — двусторонние кисты, одна из которых менее 5–6 см, выраженный спаечный процесс с вовлечением кишечника;

IV стадия — двусторонние кисты более 6 см, переход патологического процесса на соседние органы (мочевой пузырь, кишечник).

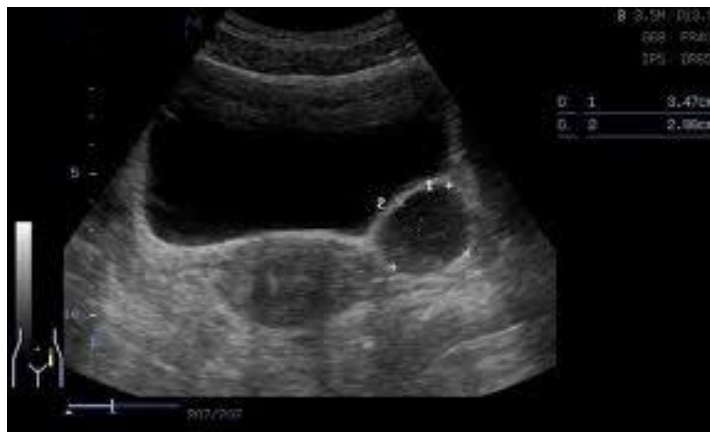**Клиника.** При небольших очагах эндометриоза яичников клинических проявлений может не быть. Накануне менструации происходит увеличение эндометриоидных очагов и кист, нередко происходит их микро-разрыв. Характерна боль в нижних отделах живота, крестцово-поясничной области, усиливающиеся накануне и с началом менструации. Вскрытие кист с излитием большого количества эндометриоидной жидкости протекает с клиникой «острого» живота, симптомами раздражения брюшины, рвотой, потерей сознания. Вовлечение брюшины в патологический процесс сопровождается усилением боли при половой жизни (диспареуния) и при физической нагрузке.

**Диагностика.** При двуручном гинекологическом исследовании определяют увеличенные яичники или конгломераты в области придатков матки, образования плотно-эластической консистенции, малоподвижные, болезненные.

При УЗИ визуализируются кистозные образования яичников с выра-



женной плотной капсулой, размерами 4–10 см (рисунок 6.5.), часто двусторонние. Содержимое эндометриоидной кисты жидкостное с мелкой дисперсной взвесью, внутренняя поверхность капсулы из-за пристеночного осадка выглядит неровной, а при ЦДК с доплерометрией определяется высокорезистентный кровоток в стенке кисты при отсутствии центрального кровотока.

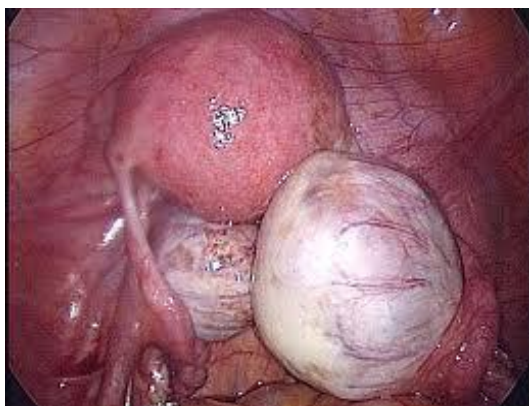

**Рисунок 6.5 — Эндометриоидная киста 3,4×2,0 см**

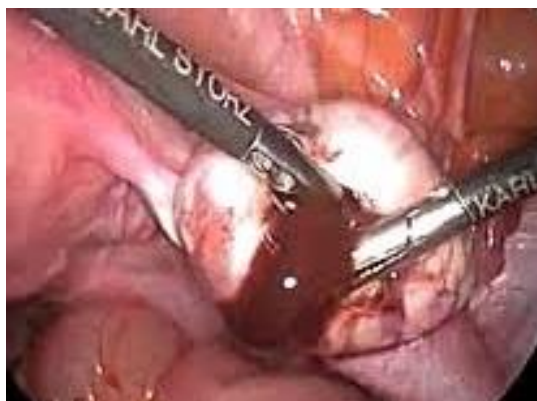Существуют определенные трудности в дифференциальной диагностике эндометриоидных кист со злокачественными новообразованиями, так как при определении концентрации онкоантигенов СА 125, СА 19–9 и онкоэмбрионального антигена (СЕА) нередко наблюдается их превышение пороговых показателей здоровых пациентов. При эндометриозе уровень СА 19–9 составляет 13,3–29,5 Ед/мл, СА 125 — 27,2–88 МЕ/мл, СЕА — 3,8–4,3 нг/мл, отмечаются более высокие по сравнению со здоровыми пациентами уровни ферритина в крови — около 136 мкг/л.

Из дополнительных методов диагностики применяют КТ, МРТ, лапароскопию (рисунок 6.6, рисунок 6.7).

**Эндометриоз шейки матки** — наружный генитальный эндометриоз с локализацией очагов на шейке матки. Нередко развитие очагов эндометриоза на шейке матки появляется после применения методов деструкции фоновых и предраковых заболеваний (диатермоэлектрокоагуляции или лазеровапоризации, радиоволновая эксцизия), когда начало менструации приходится на период отторжения струпа с шейки матки.



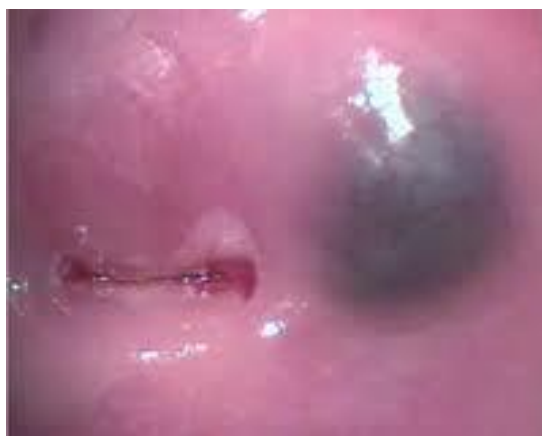**Рисунок 6.6 — Эндометриоидные кисты обоих яичников. Лапароскопия**



**Рисунок 6.7 — «Шоколадное» содержимое эндометриоидной кисты правого яичника**

Клинически эндометриоз шейки матки не сопровождается болью, наблюдаются кровянистые «мажущие» коричневые выделения до и после менструации. При осмотре в зеркалах обнаруживаются небольшие синюшные участки, нередко кистозные образования с темно-коричневым жидким содержимым (рисунок 6.8.).

Диагноз устанавливается на основании данных кольпоскопии, УЗИ, гистологического исследования биоптата шейки матки.



**Рисунок 6.8 — Эндометриоз шейки матки**

При локализации очагов эндометриоза в позадиматочном пространстве наблюдается **ретроцервикальный эндометриоз**, при котором пациенток беспокоят выраженные боли перед и во время менструации, диспареуния, нарушение акта дефекации, при прорастании в прямую кишку — кровянистые выделения из последней. При бимануальном исследовании в заднем своде влагалища пальпируется резко болезненное, бугристое, ограниченное в подвижности образование, а при осмотре в зеркалах выявляются синюшные пятна или бугорки на слизистой влагалища. В качестве дополнительных методов диагностики применяются УЗИ, ректороманоскопия, ирригоскопия и лапароскопия.

## Лечение эндометриоза

Выделяют хирургический, консервативный и комплексный методы лечения эндометриоза.

При *хирургическом лечении* применяются органосохраняющие операции, при которых удаляются очаги эндометриоза в пределах здоровых тканей (резекция яичника, конизация шейки матки). Вопрос об удалении органа (яичника, матки) рассматривается при распространенных формах эндометриоза.

Основными показаниями для хирургического лечения эндометриоза являются: эндометриоз послеоперационного рубца, пупка, кишечника, внутренний эндометриоз с выраженной клинической симптоматикой и вторичной анемией, сочетание эндометриоза с миомой матки, эндометриодные кисты яичников, эндометриоз и бесплодие.

Недостатком только хирургического лечения является отсутствие влияния на причину и условия развития эндометриоза. В связи с этим нередки случаи рецидива заболевания после удаления видимого очага.

На сегодняшний день оптимальным является *комплексное лечение*, когда проведению оперативного лечения предшествует назначение гормональных препаратов, длительностью до 3 месяцев, что приводит к уменьшению распространенности патологического процесса и облегчает оперативное вмешательство. Назначение гормональных препаратов после оперативного удаления очагов препятствует рецидиву эндометриоза. Консервативное лечение эндометриоза проводится при отсутствии показаний для хирургического вмешательства.

Основу *медикаментозной терапии* эндометриоза составляют гормональные лекарственные средства, тормозящие функцию яичников и тем самым подавляющие очаги эндометриоза. Применяют следующие группы гормональных препаратов:

- Комбинированные эстроген-гестагенные контрацептивы (жанин, джес, регулон, линдинет-30) на 6–12 месяцев.
- Гестагены (производные прогестерона): визанна, норколут, депо-провера на 6–9 месяцев, внутриматочная гормональная система «Мирена» на 5 лет.
- Антагонисты гонадотропинов: даназол, дановал на 4–6 месяцев.
- Аналоги ГнРГ: золадекс, бусерелин, луприд-депо на 3–4 месяца.
- Антигестагены (мифепристон) на 3–6 месяцев.

В комплексе патогенетической терапии эндометриоза наряду с гормональными препаратами применяются: нестероидные противовоспалительные средства (индометацин, напросин, ибупрофен), антиоксиданты (витамины А, С, Е), иммуномодуляторы (виферон, генферон, полиоксидоний), гепатопротекторные препараты (эссенциале, карсил), седативные препараты, физиотерапевтические методы лечения (ультрафиолетовое или внутривенное лазерное облучение аутокрови), а также лечение сопутствующих соматических заболеваний.

## ГЛАВА 7

### ЗАБОЛЕВАНИЯ МАТКИ И ЯИЧНИКОВ

#### 7.1. Фоновые и предраковые заболевания шейки матки

В шейке матки выделяют стенку и цервикальный канал, а также влагалищную и надвлагалищную части. Влагалищная часть (экзоцервикс) шейки матки покрыта многослойным плоским эпителием, который состоит из базального, парабазального, промежуточного и поверхностного слоев. Клетки эпителия отделены от стромы базальной мембраной. Слизистая оболочка цервикального канала (эндоцервикс) покрыта однорядным высоким цилиндрическим муцинсекретирующим эпителием. Стык двух эпителиев шейки матки называют переходной зоной (зоной трансформации). В репродуктивном возрасте переходная зона находится на уровне наружного зева. В периоде перименопаузы переходная зона смещается вглубь цервикального канала. Смещение переходной зоны на эктоцервикс называется эктопией цилиндрического эпителия, что является физиологическим состоянием до пубертатного возраста, а у ряда женщин сохраняется до 25 лет. К гистофизиологическим состояниям цервикса относят также шейечную атрофию в перименопаузе, изменения шейки матки при беременности.

**Этиология.** К факторам риска патологии шейки матки относят: раннее менархе, преждевременное половое созревание, раннее (до 17 лет) начало половой жизни, фактор промискуитета, ранняя первая беременность и роды, большое количество беременностей и родов, травмы шейки матки, носительство ВПЧ (вируса папилломы человека) высокого онкогенного риска, наличие ИППП, гормональные нарушения, сопровождающиеся гиперэстрогенией (ановуляция, недостаточность лютеиновой фазы, гормональный гемостаз), генетические факторы, курение. ВПЧ имеет тропизм к эпителиальным клеткам и оказывает продуктивное (папилломы, кондиломы) и трансформирующее (CIN, рак) воздействие. Среди ВПЧ выделяют серотипы с высоким и низким онкогенным риском. Доказана роль ВПЧ высокоонкогенных типов в развитии предрака и рака шейки матки.

**Классификация.** По классификации Бохмана Я. В. (1976 г.) выделяют:

- фоновые процессы: псевдоэрозия, лейкоплакия, полип, плоские кондиломы;
- предраковый процесс: дисплазия слабая, умеренная, выраженная;
- преинвазивный рак (cancer in situ);
- микроинвазивный рак;
- инвазивный рак.

Наиболее широко применяется **клинико-морфологическая** классификация изменений шейки матки:

- неопухольевые процессы: истинная эрозия, эктопия шейки матки, лейкоплакия (простая), полипы шейки матки;

- предраковые изменения (дисплазия) — цервикальная эпителиальная неоплазия (CIN — cervical intraepithelial neoplasia);

- рак.

**Фоновые процессы** — доброкачественные заболевания, но на их фоне нередко возникают очаговые пролиферативные изменения эпителия. **Предраковые состояния** — это очаговые одиночные или множественные пролифераты эпителия с явлениями анаплазии (нарушением степени дифференцировки) клеток, не распространяющиеся за пределы базальной мембраны. Широко используется для классификации предраковых изменений шейки матки термин цервикальная интраэпителиальная неоплазия (CIN). CIN I соответствует слабой дисплазии, CIN II — умеренной дисплазии, CIN III — тяжелой дисплазии и преинвазивной карциноме.

**Клиника.** Особенностью заболеваний шейки матки является запаздывание клинической симптоматики по сравнению с морфологическими изменениями. Характерно бессимптомное течение. Лишь незначительное количество женщин с патологией шейки матки предъявляют жалобы на обильные бели и контактные кровянистые выделения, что должно настораживать в отношении малигнизации.

**Истинная эрозия** шейки матки — отсутствие эпителия на определенном участке эктоцервикса. Различают посттравматические и воспалительные истинные эрозии. Выглядят в форме ярко красного пятна с четкими краями на фоне неизменной слизистой. Эрозии регенерируют многослойным плоским или цилиндрическим эпителием.

**Псевдоэрозия** («ложная» эрозия, эндоцервикоз) шейки матки — участок влажной части шейки матки, покрытый цилиндрическим эпителием. На сегодняшний день более приемлем термин «**цервикальная эктопия**». Различают врожденную, приобретенную и рецидивирующую цервикальные эктопии. Приобретенная эктопия бывает неосложненной и осложненной (в сочетании с воспалительным процессом, рубцовой деформацией шейки матки). При осмотре в зеркалах цервикальная эктопия выглядит как пятно ярко-красного цвета с неправильными очертаниями, расположено вокруг наружного зева, окружено бледно-розовой слизистой, легко кровоточит.

**Лейкоплакия** — морфологическое изменение слизистой шейки матки с склонностью к ороговению. Лейкоплакия без атипии клеток является доброкачественным процессом и относится к фоновым заболеваниям шейки матки, при наличии клеточной атипии — к предраку шейки матки (озлокачивается в 75 %) и классифицируется, как *CIN с кератинизацией*. При осмотре в зеркалах имеет вид белого пятна на шейке матки, возвышающегося над поверхностью, в виде тонкой пленки или плотной глыбчатой бляшки с четкими контурами.

**Эктропион** — сочетание деформации шейки матки и эктопии, выворот слизистой цервикального канала в результате разрывов шейки матки во время родов, аборт.

**Полипы** цервикального канала — соединительнотканые выросты, покрытые эпителием. Гистологически различают железистые, железисто-фиброзные, фиброзные и аденоматозные полипы.

**Папилломы** — очаговые разрастания многослойного плоского эпителия с ороговением, относятся к дискератозам. Выглядят как бородавчатые разрастаниями в форме розеток розового или белесоватого цвета, четко ограничены от окружающей ткани.

**Дисплазия или цервикальная интраэпителиальная неоплазия** — структурная и клеточная атипия эпителия шейки матки с изменением слоистости эпителия, но без вовлечения в процесс базальной мембраны. Термин «атипия» — отсутствие нормального строения клеток. Дисплазия шейки матки — предраковый процесс. Понятие дисплазия — морфологическое. Дисплазия шейки матки чаще сочетается с фоновым заболеванием (90 %), но может быть выявлена и на визуально неизменной шейке матки (10 %), соответственно, может не иметь клинических проявлений и выявляться только при проведении цитологического скрининга. По глубине поражения, степени атипии и сохранению слоистости многослойного плоского эпителия выделяют *степени тяжести дисплазии*. При легкой дисплазии происходит умеренная пролиферация 1/3 нижних слоев эпителия (базальный и парабазальный). При умеренной дисплазии в процесс вовлекается от 1/3 до 2/3 пласта эпителия. При тяжелой дисплазии пролиферативные и структурные изменения охватывают свыше 2/3 эпителиального пласта, но на поверхности всегда сохраняется слой неизменных клеток плоского эпителия.

Кроме дисплазии к предраку шейки матки относят лейкоплакию с атипией клеточных элементов, эритроплакию и аденоматоз.

**Эритроплакия** — морфологическое изменение слизистой шейки матки с склонностью к атрофии (истончению эпителиального покрова). При осмотре в зеркалах выглядит как приподнятое пятно, ярко-красного цвета из-за просвечивания сосудистой сети шейки матки через истонченный слой многослойного плоского эпителия. При контакте легко кровоточит.

**Аденоматоз шейки матки (атипическая железистая гиперплазия)** — локализуется в цервикальном канале, напоминает подобные изменения в эндометрии. Является предраком шейки матки.

**Диагностика.** Выделяют два этапа обследования:

1 этап проводится при профилактических осмотрах (скрининг). Включает визуальный осмотр шейки матки с помощью зеркал, цитологическое исследование, бактериоскопическое исследование, бимануальное исследование.

2 этап — углубленная диагностика. Включает кольпоскопию простую и расширенную, прицельную цитологию, обследование на ИППП, в том числе на ДНК ВПЧ высокого онкогенного риска (ПЦР), бимануальное и ректовагинальное исследование. При подозрении на рак шейки матки проводят прицельную или конусовидную биопсию, выскабливание слизистой цервикального канала.

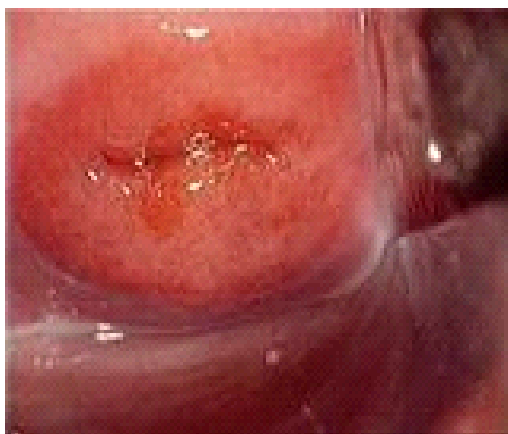
**Цитологическая диагностика** заключается в микроскопическом исследовании мазков-отпечатков из эндоцервикса и экзоцервикса на атипичные клетки. Различают скрининговое (при профосмотрах) и прицельное (при кольпоскопии) цитологическое обследование. Важным является факт наличия в мазке как плоских, так и цилиндрических, и метапластических клеток. Это подтверждает, что была захвачена зона трансформации, которая является максимальной зоной риска заболеваний шейки матки. Результаты цитологического исследования оцениваются по Папаниколау.

**Кольпоскопия** — осмотр наружных половых органов, влагалища и влагалищной части шейки матки с помощью кольпоскопа. Различают кольпоскопию простую и расширенную (с 3 % раствором уксусной кислоты и 2 % раствором Люголя (проба Шиллера).

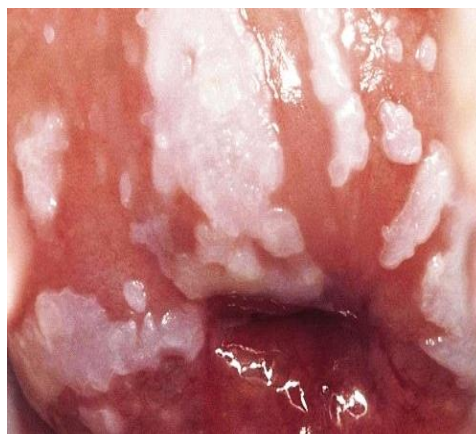Участки призматического эпителия, обнаруженные кольпоскопическим методом на поверхности экзоцервикса, принято называть **эктопией** (псевдоэрозия). Данный эпителий имеет красноватый цвет, после аппликации уксусной кислоты (за счет коагуляции слизи), данная область приобретает сосочковую поверхность (типичная «виноградоподобная» структура), а раствором Люголя практически не окрашивается (рисунок 7.1.).

Гиперкератоз (избыточное ороговение) на эпителии шейки матки проявляется белой пленкой («пятном»), которые имеют четкие границы и соответствует клиническому термину «лейкоплакия» (рисунок 7.2.).

Кольпоскопическая картина при дисплазии включает в себя патологические сосуды (расширенные, неправильно ветвящиеся), локальное побеление эпителия при ацетоуксусном тесте (ацетобелый эпителий), йоднегативное или частично позитивное окрашивание раствором Люголя.



**Рисунок 7.1** — Кольпоскопическая картина эктопии цилиндрического эпителия шейки матки



**Рисунок 7.2** — Кольпоскопическая картина лейкоплакии шейки матки

Дополнительно применяют **хромокольпоскопию**, основанную на различной окрашиваемости нормальных и измененных тканей различными

красителями (метиленовым синим, гематоксилином и др.) и **флюоресцентную кольпоскопию**, при которой изучаемый объект подвергают перед оптическим исследованием предварительной обработке особыми красителями — акридином оранжевым, уранином.

**Цервикоскопия** — оптический осмотр цервикального канала, важен после 40 лет, т. к. переходная зона эпителиев находится выше внутреннего зева.

Окончательный диагноз устанавливают на основании **гистологического исследования**. Материал получают путем прицельной ножевой биопсии из наиболее подозрительного при расширенной кольпоскопии участка. Также проводят гистологическое исследование соскоба цервикального канала.

**Конизация** шейки матки — удаление хирургическим или электрохирургическим путем конусообразной части шейки матки на глубину 2–2,5 см вдоль цервикального канала с послойным гистологическим исследованием удаленной ткани. Такая биопсия является не только диагностической, но и лечебной, если произведена в пределах здоровых тканей, а морфологические изменения не превысили по тяжести рак *in situ* шейки матки.

**ВПЧ-тестирование** — определение ДНК высоко онкогенных типов ВПЧ.

**Лечение.** Цель лечения — ликвидация патологического очага. Выделяют хирургическое, консервативное и комплексное лечение. Хирургические методы предполагают выполнение локальной деструкции (диатермоэлектрокоагуляция, криодеструкция, лазерная вапоризация, химическая коагуляция, радиоволновая коагуляция) и радикальные методы (конизация шейки матки, диатермоэксцизия, ампутация шейки матки). Радиоволновая деструкция не сопровождается образованием струпа, заживление раны происходит бескровно под образовавшейся пленкой фибрина.

Консервативное лечение включает лечение генитальных инфекций, восстановление микробиоценоза влагалища, нормализацию гормонального и иммунного статуса женщины. При лечении дисплазии учитывают степень дисплазии, возраст больной и репродуктивную функцию. При легкой степени дисплазии показано динамическое наблюдение, при отсутствии регрессии проводят конизацию шейки матки. При умеренной и тяжелой дисплазии показаны выскабливание цервикального канала и конизация шейки матки с гистологическим исследованием удаленных тканей.

**Профилактика** предрака и рака шейки матки проводится путем проведения ВПЧ-вакцинации.

## 7.2. Гиперпластические процессы эндометрия

**Гиперплазия эндометрия** — это диффузная пролиферация слизистой оболочки тела матки (эндометрия). Является распространенным гинекологическим заболеванием, частота которого составляет от 0,5 до 17 %. Наибольшая частота встречаемости характерна для пременопаузального периода.

**Этиопатогенез.** Эндометрий является гормончувствительной тканью,



пролиферацию которой вызывает эстрадиол.

Согласно представлениям Я. В. Бохмана существует 2 патогенетических варианта развития гиперпластических процессов эндометрия.

Первый вариант встречается у большинства больных (60–70 %) и предполагает длительную эстрогенную стимуляцию эндометрия при отсутствии антипролиферативного воздействия прогестерона. Для таких пациенток характерна длительная ановуляция, нарушения жирового и углеводного обмена. Чаще такая гиперплазия характерна для женщин репродуктивного и перименопаузального возраста. Основные виды нарушений, ведущие к избыточной эстрогенной стимуляции эндометрия, представлены в таблице 7.1.

Таблица 7.1 — Основные виды нарушений, ведущие к избыточной эстрогенной стимуляции

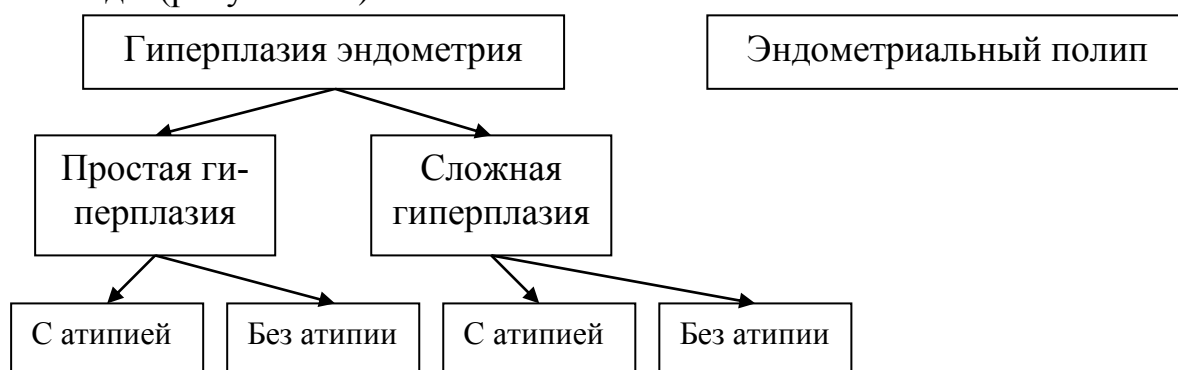
Вид нарушения	Механизм развития гиперэстрогении
1. Преходящие (функциональные) изменения в яичниках: персистенция фолликулов; атрезия фолликулов	Повышенная секреция эстрогенов фолликулом (абсолютная гиперэстрогения). Волнообразная секреция эстрогенов, не достигающая высокого уровня, но при недостаточном влиянии прогестерона (относительная гиперэстрогения)
2. Стойкие (органические) изменения в яичниках: фолликулярные кисты; гиперплазия тека-ткани; синдром поликистозных яичников; феминизирующие опухоли	Гиперсекреция эстрогенов
3. Изменения в метаболизме половых гормонов: ожирение, цирроз печени, гипотиреоз	Ароматизация андростендиона в эстрон в жировой ткани, снижение связывания эстрогенов. При гипотиреозе секреция эстрогенов, обусловленная ановуляцией и отсутствием влияния прогестерона
4. Гиперплазия коры надпочечников	Избыточная секреция эстрогенов гиперплазированной тканью
5. Неадекватная терапия эстрогенами	Прием высоких доз эстрогенов без коррекции гестагенами

Второй вариант встречается у 30–40 % пациентов и связан с измененной реакцией эндометрия на обычные гормональные воздействия. Такой вариант имеет минимальные эндокринно-обменные нарушения и чаще встречается у женщин постменопаузального возраста.

Развитие гиперплазии эндометрия по второму патогенетическому варианту связано с нарушением экспрессии рецепторов к эстрогенам, процессов апоптоза, воздействием ростовых факторов (ИФР-1 и др.).

**Классификация.** Различные классификации гиперпластических про-

цессов эндометрия основаны на патоморфологических различиях. В настоящее время общепринятой является классификация, предложенная ВОЗ в 1994 году (рисунок 7.3).



**Рисунок 7.3 — Классификация гиперпластических процессов эндометрия**

Полипы эндометрия, с точки зрения современных представлений о патогенезе гиперпластических процессов эндометрия, выносятся за рамки данной классификации. Так как они не имеют признаков истинного пролиферативного роста и не всегда зависят от эстрогенного влияния.

Полипы эндометрия делятся на:

- железистые полипы (исходят из базального слоя, состоят из стромы и желез);
- железисто-фиброзные (состоят из соединительной ткани и ограниченного количества желез);
- фиброзные (из соединительной ткани с малым количеством или отсутствием желез);
- аденоматозные (предраковые процессы, имеется морфологическая атипия).

Наиболее часто встречающийся вариант гиперплазии эндометрия — это простая гиперплазия без атипии. При ней увеличивается количество железистых и стромальных элементов без структурной перестройки эндометрия (таблица 7.2). В русскоязычной литературе эквивалентом простой гиперплазии эндометрия является железистая и железисто-кистозная. Они различаются между собой расширением желез и образованием кист при железисто-кистозной гиперплазии. Отличительной морфологической особенностью сложной гиперплазии эндометрия является структурная перестройка желез, изменение их формы, размера при отсутствии клеточной атипии.

**Таблица 7.2 — Морфологическая характеристика гиперплазий эндометрия**

Тип гиперплазии	Морфологические признаки
Простая	Повышенное количество тесно сгруппированных желез без клеточной атипии
Сложная	Железы с неправильной выстилкой, нарушениями архитектуры без клеточной атипии

Простая с атипией	Повышенное количество тесно сгруппированных желез с клеточной атипией
Сложная с атипией	Железы с неправильной выстилкой, нарушениями архитектуры и клеточной атипией

Простая гиперплазия эндометрия относится к фоновым процессам эндометрия, а все остальные формы (сложная без атипии, простая и сложная с атипией) следует рассматривать как предраковый процесс эндометрия.

Морфологические особенности атипической гиперплазии эндометрия предполагают наличие атипии клеток желез при отсутствии структурных изменений желез (простая с атипией) или при выраженной пролиферации желез, но без инвазии базальной мембраны железистых структур (сложная с атипией).

Морфологическая диагностика сложной гиперплазии эндометрия с атипией сложна и требует дифференциальной диагностики с аденокарциномой эндометрия.

**Клиника.** Основными клиническими проявлениями гиперпластического процесса являются аномальные маточные кровотечения (меноррагии и метроррагии).

Меноррагии – это циклические маточные кровотечения, превышающие нормальные менструации по длительности (более 7 дней) или по количеству теряемой крови (более 80 мл). Меноррагии характерны для полипов эндометрия.

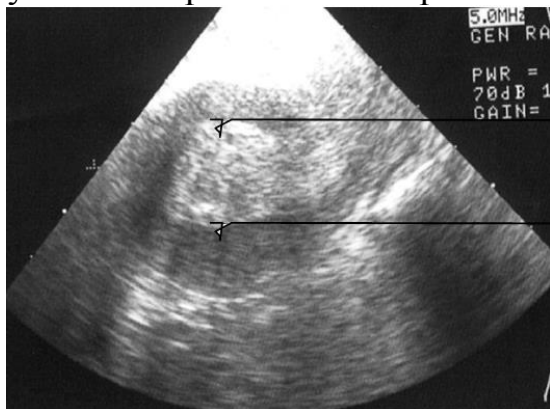
Метроррагии — это ациклические (не связанные с менструальным циклом) маточные кровотечения, различные по длительности и количеству теряемой крови. Они являются симптомом гиперплазии и рака эндометрия.

Учитывая ановуляторную дисфункцию яичников при гиперпластических процессах эндометрия, женщины репродуктивного возраста в качестве основной жалобы могут предъявить жалобы на бесплодие.

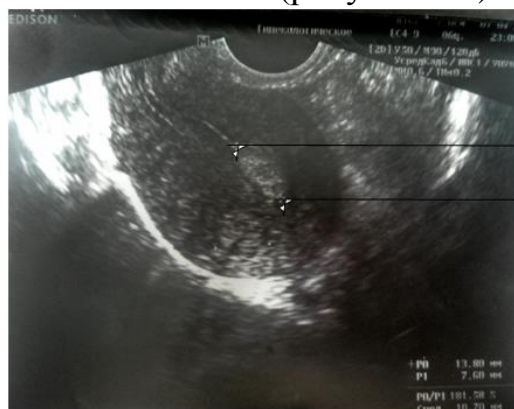Во многих случаях гиперплазия и полип эндометрия не имеют клинических проявлений и являются диагностической находкой при проведении ультразвукового исследования.

**Диагностика.** Самым простым, доступным, безопасным методом диагностики гиперпластических процессов эндометрия является ультразвуковое исследование. При УЗИ оценивается толщина М-эхо, которое представляет собой отражение от 2-х слоев эндометрия, т. к. полость матки сомкнута. При гиперпластических процессах эндометрия толщина М-эхо увеличивается. Предельная толщина нормального М-эха изменяется в зависимости от фазы менструального цикла. Максимальная толщина эндометрия наблюдается в конце фазы секреции и М-эхо составляет до 16 мм. Следовательно, выявление при УЗИ толщины М-эхо более 16 мм является критерием гиперплазии эндометрия (рисунок 7.4). При исследовании в

стадии ранней пролиферации эндометрия (5–8 день цикла), критерием гиперплазии является увеличение М-эха более 9 мм, а у женщин в постменопаузе — более 5 мм. Полипы эндометрия лоцируются при УЗИ в виде округлых гиперэхогенных образований в полости матки (рисунок 7.5).



**Рисунок 7.4 — Гиперплазия эндометрия (УЗИ)**



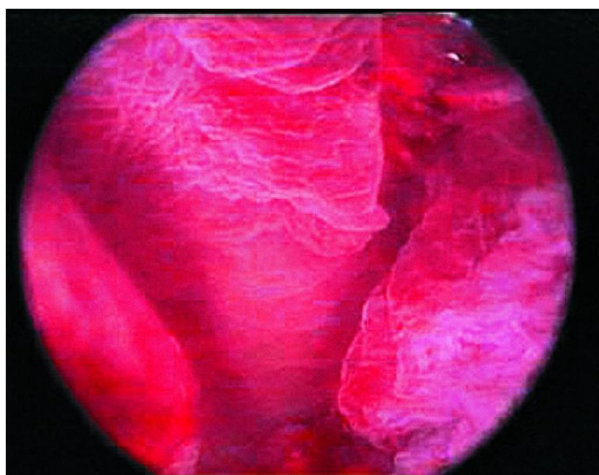
**Рисунок 7.5 — Полип эндометрия 13,8×7,6 мм (УЗИ)**

При выявлении по УЗИ патологических изменений эндометрия обязательно требуется применение дополнительных методов визуализации и морфологического исследования эндометрия.

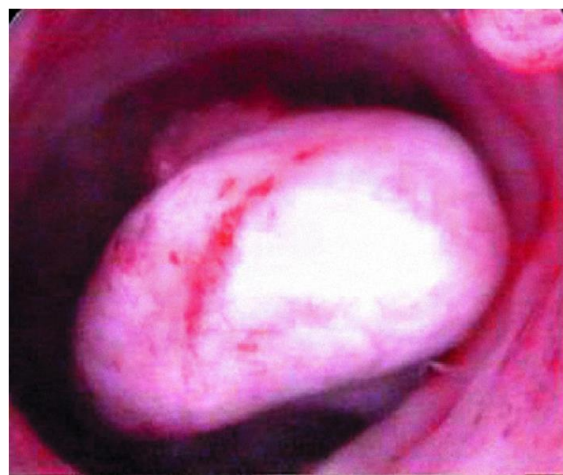Кроме стандартных методик ультразвукового исследования для диагностики и дифференциальной диагностики патологических процессов эндометрия используются ультразвуковая сонография, цветное доплеровское картирование, доплерометрия.

Более точно оценить состояние эндометрия позволяет гистероскопия (рисунки 7.6; 7.7).

Наиболее эффективна гистероскопия для диагностики полипов эндометрия. Применяется с диагностической и лечебной целью гистерорезектоскопическое удаление полипа.



**Рисунок 7.6 — Гиперплазия эндометрия**



**Рисунок 7.7 — Фиброзный полип эндометрия**

Все изложенные выше методы диагностики являются предварительными, позволяющими выделить пациенток, которым требуется проведение раздельного лечебно-диагностического выскабливания слизистой оболочки цервикального канала и полости матки. Окончательный диагноз устанавливается по результатам гистологического исследования соскоба полости матки.

Показания к раздельному лечебно-диагностическому выскабливанию с обязательным последующим исследованием соскоба:

- аномальные маточные кровотечения;
- подозрение на патологию эндометрия по УЗИ (М-эхо более 16 мм в конце 2 фазы цикла, более 9 мм на 5–8 день цикла, более 5 мм в постменопаузе);
- нарушение менструального цикла у больных группы высокого риска развития атипичической гиперплазии и рака эндометрия.

**Лечение** гиперпластических процессов эндометрия включает в себя хирургическое удаление патологического эпителия с последующей противорецидивной терапией.

Противорецидивное лечение включает в себя консервативное (гормональное) лечение и оперативные методы.

Действие препаратов для консервативного лечения основано на подавлении пролиферативного влияния эстрогенов на эндометрий. К ним относятся:

- прогестины;
- комбинированные оральные контрацептивы;
- антигонадотропные препараты;
- агонисты гонадолиберина.

*Прогестины (прогестагены)* вызывают секреторную трансформацию эндометрия. Применяются таблетированные препараты (норколут, дюфастон), инъекционные (депо-провера, медроксипрогестерона ацетат), местное введение (внутриматочная система «Мирена»).

*Комбинированные оральные контрацептивы* приводят к быстрой регрессии эндометрия, преждевременной секреторной трансформации желез, трансформации стромы. Наиболее эффективны низкодозированные монофазные препараты (регулон, линдинет-30). Однако, применение препаратов данной группы имеет возрастные ограничения и имеет достаточно большое количество противопоказаний.

*Антигонадотропины* (даназол, гестринон). Учитывая выраженные побочные эффекты, применение в настоящее время ограничено.

*Агонисты гонадотропного рилизинг-гормона* (луприд-депо, золадекс, бусерелин). Действие препаратов для лечения гиперплазии эндометрия основано на прекращении выработки половых гормонов в яичнике во время лечения.

**Хирургические методы лечения гиперпластических процессов эн-**

**дометрия включают** удаление эндометрия (абляция) и удаление матки (гистерэктомия).

*Абляция эндометрия* проводится с помощью электрохирургической гистерорезектоскопической операции. Эндометрий при этом полностью разрушается, полость матки смыкается и в ней образуются выраженные спайки. Менструальная и репродуктивная функция после применения этого вида хирургического лечения прекращается.

*Гистерэктомия* — радикальный метод лечения гиперпластических процессов эндометрия. Выполняется при наличии сочетания гиперплазии эндометрия с другими гинекологическими заболеваниями требующими хирургического лечения, а также при предраковой (аденоматозной) трансформации эндометрия у женщин перименопаузального периода. Возможно выполнение тотальной гистерэктомии (экстирпации матки) или субтотальной (ампутация матки), но этот выбор не зависит от формы гиперплазии эндометрия, а зависит от состояния шейки матки, другой гинекологической патологии. Вопрос об удалении придатков матки решается индивидуально в зависимости от их состояния и возраста женщины.

### **7.3. Миома матки**

**Миома матки** — это доброкачественная гормонально-зависимая опухоль мышечной ткани матки, состоящая из гладкомышечных волокон и фиброзной соединительной ткани. В зависимости от преобладающей ткани миому матки называют лейомиомой (преобладает мышечная ткань), фибромой (преобладает соединительная ткань) или фибромиомой (мышечной и соединительной ткани одинаково). Является распространенным гинекологическим заболеванием, частота которого максимальна в перименопаузальном периоде (встречается у 20 % женщин в возрасте 30 лет, у 50 % в 50 лет). В постменопаузе наблюдается регресс узлов и частота выявления опухоли снижается. Малигнизация в саркому матки происходит не часто, менее чем в 1 % случаев. Риск малигнизации увеличивается при быстром росте и субмукозном расположении узла.

#### **Этиология и патогенез**

Миоматозный узел проходит в своем развитии 3 стадии роста:

- формирование активной зоны роста в миометрии;
- рост без признаков дифференцировки;
- рост опухоли с дифференцировкой и созреванием клеток мышечной и соединительной ткани.

Что является пусковым фактором для начала образования узла до сих пор достоверно не известно. Зачатки миоматозных узлов могут закладываться в эмбриональном периоде или возникать в уже сформированной зрелой матке. Зоны роста миомы формируются возле сосудов, воспалительных инфильтратов, эндометриоидных очагов. При нарушении гемо-

динамики, воспалении, травме миометрия при проведении внутриматочных манипуляций, возникает локальная ишемия, которая приводит к формированию и росту узла.

Миома матки относится к гормонозависимым заболеваниям. Ведущую роль в росте узла играют половые стероиды, рецепторы клеток-мишеней, факторы роста. Стимулирующий эффект на миоматозные узлы оказывают как эстрогены, так и прогестерон. Особое значение имеют нарушения экскреции и метаболического превращения эстрогенов. Гормональная теория роста подтверждается высокой частотой рецепторов как эстрогенных, так и прогестероновых в ткани миоматозного узла в сравнении с окружающим миометрием. Кроме того, рост миомы начинается в репродуктивном периоде на фоне высокой гормональной активности яичников и приостанавливается в менопаузе.

### **Классификация**

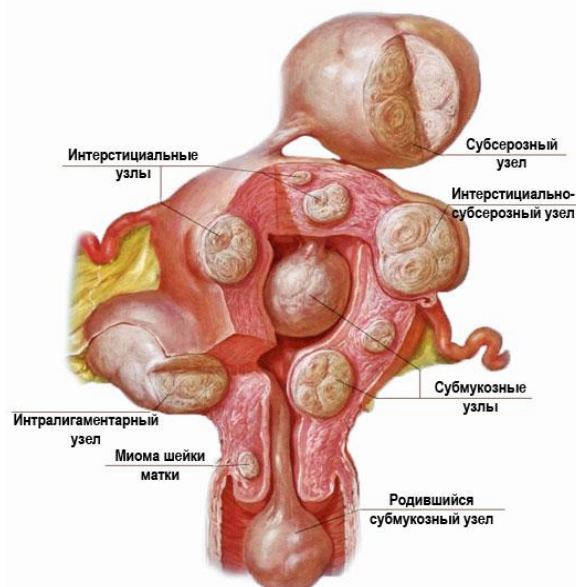
Миоматозные узлы начинают расти межмышечно, а затем в зависимости от направления роста делятся на (рисунок 7.8):

- субмукозные (подслизистые) — растут в полость матки и деформируют ее;
- субсерозные (подбрюшинные) — растут в сторону брюшной полости;
- интерстициальные (межмышечные) — располагаются в толще миометрия.

Если узел располагается между листками широкой связки матки, то он называется интралигаментарным (межсвязочным). Если исходит из перешейка матки — перешеечным, из шейки матки — шеечным миоматозным узлом.

### **Клиника**

Клиническая картина миомы матки разнообразна и напрямую зависит от характера роста узла. Наиболее выраженные симптомы имеет миома матки с *субмукозным* ростом узла. Проявляется она аномальными маточными кровотечениями, приводящими к анемизации женщины: длительные и обильные менструации со сгустками (метроррагии), межменструальные кровотечения (метроррагии).



**Рисунок 7.8 — Виды миоматозных узлов**

Кроме того, для субмукозной миомы матки характерны боли внизу живота ноющего либо схваткообразного характера, максимально интенсивные во время менструации. При наличии субмукозной миомы матки на ножке возможна экспульсия миоматозного узла, так называемый рождающийся субмукозный узел. Это осложнение характеризуется схваткообразными интенсивными болями внизу живота, маточным кровотечением и требует экстренной гинекологической помощи. Наличие субмукозных маточных узлов может явиться причиной бесплодия и невынашивания беременности.

Клиническая картина *интерстициально–субсерозной* миомы матки значительно менее яркая. Интерстициально-субсерозные узлы клинически долго не проявляются, пока из-за своих размеров не начинают давить на нервные сплетения малого таза, расположенные рядом мочевого пузыря и кишечник. Больная предъявляет жалобы на ощущение тяжести и дискомфорта внизу живота, увеличение размеров живота, дизурические расстройства (учащенное мочеиспускание, неполное опорожнение мочевого пузыря, императивные позывы к мочеиспусканию, острую задержку мочи). Расположенные по боковым стенкам матки интралигаментарные узлы могут сдавливать мочеточник, приводя к нарушению пассажа мочи и развитию гидронефроза почки. При низком расположении узлов по задней стенке матки (перешеечные, шейечные) происходит сдавление прямой кишки. При нарушении кровообращения в миоматозном узле (из-за сосудистых нарушений в опухоли или перекрута субсерозного узла на ножке) может развиваться некроз узла. Он характеризуется острыми болями внизу живота, выраженными болями при бимануальном осмотре и пальпации узла, симптомами раздражения брюшины и клиникой «острого» живота. Это осложнение требует экстренной гинекологической помощи.

*Интерстициальные* миоматозные узлы приводят к значительному



увеличению матки. Клиническая картина обусловлена снижением сократительной способности матки и, в связи с этим, менометроррагиями. Это приводит к анемизации пациентки. Кроме того, в матке депонируется значительное количество крови. Такая миома может достигать огромных размеров, вплоть до размеров матки при доношенной беременности. При размерах более 20 недель беременности клиническая картина может сопровождаться синдромом нижней полой вены при положении женщины на спине, происходящем по тем же причинам, как и при беременности.

Изолированный рост узла с характерной клинической картиной встречается не всегда. При наличии в матке нескольких миоматозных узлов с разным характером роста клинические проявления многообразны.

### **Диагностика**

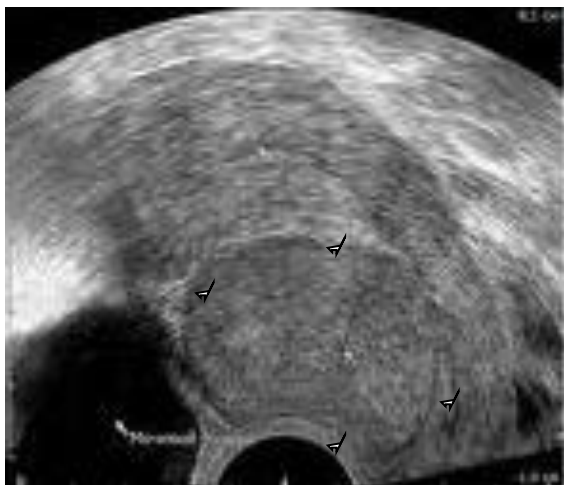Основным методом диагностики при субсерозной и интерстициальной миоме матки является *двуручное бимануальное исследование*. Определяется увеличенное в размерах, опухолевидно измененное, бугристое тело матки. При субсерозном узле на ножке отдельно от матки пальпируется плотное подвижное образование. Болезненными при пальпации узлы становятся при нарушении кровообращения в них. При субмукозной миоме матки размер тела матки увеличивается незначительно, в случае рождения субмукозного узла на ножке можно пропальпировать пролабирующий из цервикального канала во влагалище миоматозный узел.

При выявлении патологических образований тела матки или клинических проявлений субмукозной миомы матки обязательным является проведение *ультразвукового исследования*. Информативность УЗИ для диагностики миомы матки достигает 95 %. Используются трансабдоминальные и трансвагинальные датчики (рисунок 7.9). Миоматозные узлы визуализируются в виде округлых или овальных образований разной эхогенности (в зависимости от гистологического строения), приводящих к неровностям контуров матки.

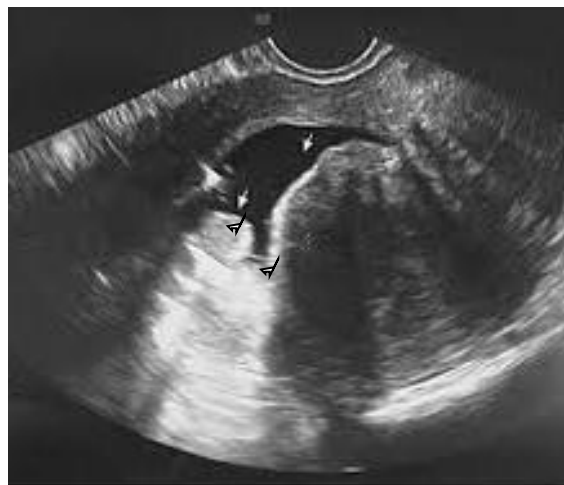Ультразвуковое исследование позволяет визуализировать узлы размером от 8–10 мм. Данные УЗИ позволяют детально охарактеризовать миому по количеству, расположению, направлению роста миоматозных узлов. Для оценки кровоснабжения миоматозного узла используется *доплерографическое ультразвуковое исследование*. Интенсивный центральный и периферический внутриопухолевый кровоток свидетельствует об активной пролиферации в миоматозном узле. Высокая скорость кровотока в сочетании с появлением атипической васкуляризации является признаком саркомы матки. С помощью *трехмерной ультразвуковой реконструкции* возможно получить изображение, максимально детализирующее топографическое расположение миоматозного узла.

*Гидросонография* — это метод ультразвукового исследования, при котором полость матки заполняется жидкостью, что позволяет лучше визуализиро-

вать субмукозные миоматозные узлы, провести их дифдиагностику с полипом эндометрия, оценить степень деформации полости матки (рисунок 7.10).

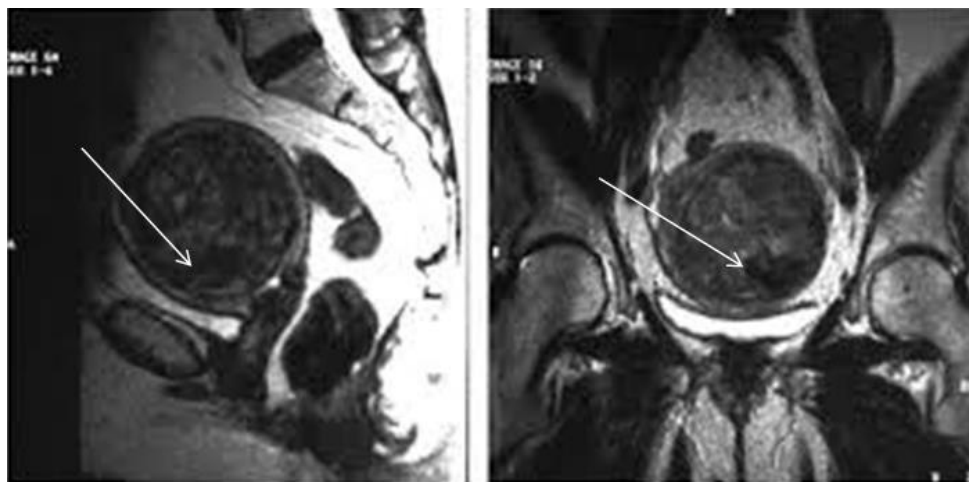

**Рисунок 7.9** — УЗИ-картина миомы матки, выполненная трансвагинальным датчиком (единичный узел)



**Рисунок 7.10** — Картина субмукозной миомы матки при гидросонографии

*Компьютерная и магнитно-резонансная томография* выполняются в сложных диагностических случаях. Позволяет провести дифференциальную диагностику с другими опухолями брюшной полости и забрюшинного пространства. Это особенно актуально при очень больших размерах опухолей (рисунок 7.11).



**Рисунок 7.11** — Картина миомы матки при КТ

*Гистероскопическое исследование* производится для диагностики субмукозной миомы матки. Узлы имеют округлую форму, четкие контуры, белесоватый цвет, деформируют полость матки. В зависимости от ширины основания и величины внутристеночного компонента субмукозные миоматозные узлы делятся на типы (0, I и II). На рисунке 7.12 представлен узел 0 типа (субмукозный узел на ножке без внутристеночного компонента).

*Лапароскопическое исследование* позволяет диагностировать субсерозную и интерстициально-субсерозную миому матки, провести дифдиагности-

ку с другими опухолями брюшной полости и забрюшинного пространства (рисунок 7.13). Выполняется с диагностической и лечебной целью.

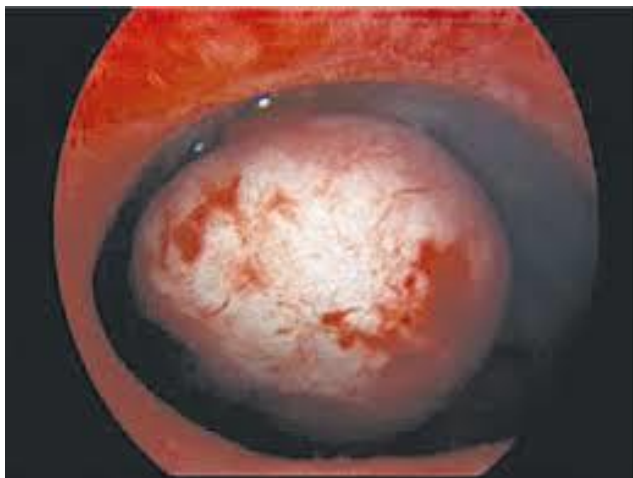

Рисунок 7.12 — Субмукозный миоматозный узел при гистероскопии

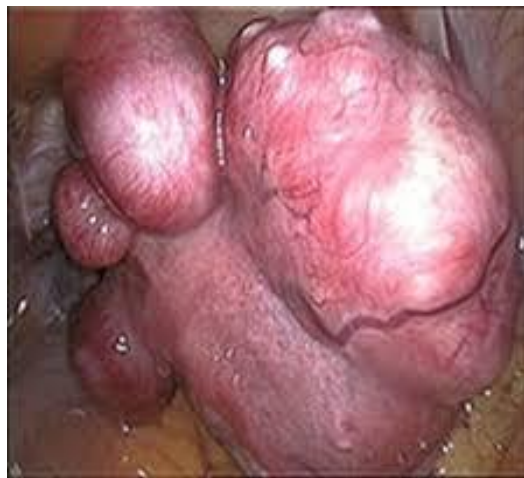

Рисунок 7.13 — Множественные субсерозные миоматозные узлы при лапароскопии

*Раздельное диагностическое выскабливание слизистой оболочки цервикального канала и полости матки* позволяет по субъективным ощущениям деформации при движении кюреткой в полости матки предположить наличие субмукозного миоматозного узла.

### **Лечение**

Для лечения миомы матки используются консервативные и оперативные методы.

При выявлении небольшой миомы матки без клинических проявлений заболевания необходимо динамическое наблюдение у акушера-гинеколога с ультразвуковым контролем роста узлов не менее 1 раза в год. С целью профилактики дальнейшего роста миоматозного узла следует отказаться от тепловых физиотерапевтических процедур в нижних отделах живота, ограничить инсоляцию и исключить использование солярия.

**Консервативное лечение** миомы матки предусматривает коррекцию гормонального статуса, лечение сопутствующих гинекологических заболеваний и анемии. Для консервативного лечения миомы матки существует несколько групп гормональных препаратов, которые подбираются индивидуально в зависимости от возраста пациентки и от целей консервативного лечения (предоперационная подготовка, поддерживающая терапия, необходимость отсрочить оперативное лечение). Вопрос о самостоятельном значении консервативной терапии в лечении миомы матки на сегодняшний день является спорным.

Группы препаратов, используемых для консервативного лечения миомы матки:

1. Гестагены (норколут). Наиболее часто используемая группа препа-

ратов. Клинический эффект вызван индуцированной трансформацией эндометрия и уменьшением менструальной кровопотери. Назначения гестагенов длительное от 6 до 24 месяцев.

2. Агонисты ГнРГ (бусерелин, диферелин, луприд-депо). Эта группа препаратов используется для предоперационной подготовки к миомэктомии. Они обеспечивают значительное уменьшение миоматозных узлов и аменорею уже через 2–3 месяца лечения. Уменьшение и уплотнение узлов способствует техническому облегчению операции, а аменорея позволяет провести предоперационное лечение анемии и выполнить плановое оперативное лечение в наиболее благоприятных условиях.

3. Антагонист прогестерона (мефипристон) и модулятор рецепторов прогестерона (улипристала ацетат) являются препаратами нового поколения в лечении миомы матки. Вызывают значительное уменьшение миоматозных узлов и объема маточных кровотечений. Показания к их назначению пока ограничиваются предоперационной подготовкой к миомэктомии.

**Хирургическое лечение** является основным методом лечения миомы матки. Операции могут быть радикальными и органосохраняющими. К радикальным операциям относится экстирпация и надвлагалищная ампутация матки. Данные оперативные вмешательства выполняются лапароскопическим, лапаротомным или влагалищным доступом. При экстирпации матки удаляется тело и шейка матки, при надвлагалищной ампутации только тело матки.

К органосохраняющим операциям относятся миомэктомия, выполняемая лапароскопическим, лапаротомным или гистероскопическим доступом.

Показания для хирургического лечения миомы матки:

- большой размер опухоли (размер матки более 12 недель беременности);
- быстрый рост миомы (более 4 недель за год);
- нарушение питания, некроз миоматозного узла;
- шеечное расположение миоматозного узла;
- миома матки с менометроррагиями, приводящими к анемии;
- нарушение функции соседних органов;
- рост миомы в постменопаузе;
- бесплодие, невынашивание беременности.

К **альтернативным методам лечения миомы матки** относятся эмболизация маточных артерий (ЭМА), абляция миомы матки с помощью фокусированного ультразвукового луча (ФУЗ-абляция), лапароскопический миолиз (лазерная вапоризация миоматозного узла), перевязка или клемирование маточных артерий.

#### **7.4. Доброкачественные опухоли яичников и опухолевидные обра-**

## Зования придатков матки

**Доброкачественные опухоли яичников** — актуальная проблема современной гинекологии, так как они возникают в любом возрасте, снижают репродуктивный потенциал женщины, являются показанием для оперативного лечения. Доброкачественные опухоли яичников — до 80 % всех опухолей яичников.

**Этиология.** В происхождении опухолевидных образований яичников большую роль играют гормональным нарушениям и воспалению. Существенную роль играет повышенная овуляторная нагрузка на яичник (гипотеза непрерывной овуляции), так более часто возникают опухоли в единственном яичнике после удаления второго. Доказана профилактическая роль длительного применения КОК монофазного действия. У женщин с реализованной репродуктивной функцией опухоли яичников диагностируют значительно реже. Опухоли полового тяжа и герминогенные опухоли могут развиваться на фоне избытка ГТГ, особенно в периоде полового созревания и перименопаузе.

**Факторы риска** опухолей яичника: раннее и позднее менархе, поздняя (после 50 лет) менопауза, отсутствие в анамнезе родов, наличие большого количества прерванных беременностей, семейный рак яичников у женщин первой линии родства, перенесенные неопластические процессы в кишечнике, матке, молочной железе.

Различают *истинные опухоли яичников* и *опухолевидные процессы* (кисты). Кисты яичников — ретенционные образования, возникающие в результате скопления жидкости между тканями, клеточные элементы в ней не пролиферируют. Кисты имеют соединительнотканную оболочку, которая растягивается скапливающейся в ней жидкостью.

### **Классификация опухолевидных образований придатков матки:**

- *Функциональные (ретенционные) кисты:* фолликулярная киста, киста желтого тела

- *Параовариальная киста.*
- *Серозоцеле (перитонеальная киста).*
- *Эндометриоидная киста.*

*Фолликулярная киста* образуется за счет скопления жидкости в фолликуле. Протекает бессимптомно, при больших размерах кисты (10–12 см) возможны проявления гиперэстрогении. *Киста желтого тела* возникает на месте желтого тела. Протекает бессимптомно, возможно внутрибрюшное кровотечение за счет разрыва тонкой капсулы. *Параовариальная киста* располагается между листками широкой связки матки и не регрессирует. *Серозоцеле* — замкнутая полость, ограниченная брюшиной, не имеет отношения к образованиям яичников, возникает после проведенных ранее лапаротомий и воспалительных процессов. *Эндометриоидная (шоколадная) киста* — см. эндометриоз яичников.

**Международная классификация опухолей яичников** (ВОЗ, 1997) основана на принципе гистологического строения. Яичники состоят из элементов различного гистогенеза. Выделяют *эпителиальные опухоли, опухоли стромы полового тяжа, липидноклеточные, герминогенные опухоли* (рисунок 7.17), *гонадобластому, неспецифичные для яичников опухоли мягких тканей, неклассифицированные и вторичные (метастатические) опухоли*. Истинные опухоли яичников по своему потенциалу делятся на доброкачественные, пограничные и злокачественные. Кистомы яичников — собирательное понятие для эпителиальных опухолей яичников (серозная цистаденома, муцинозная цистаденома), представляют собой заполненную жидкостью полость, с обязательным наличием эпителиальной оболочки, которая продуцирует собственный секрет (рисунок 7.15).

**Клиника.** Патогномоничные клинические симптомы и жалобы на начальных этапах развития опухолей яичников отсутствуют. В развитой стадии пациенток беспокоят дискомфорт и вздутие в животе, боли без определенной локализации, дизурия и запоры при больших размерах опухоли. При эстрогенпродуцирующих опухолях яичников (тека-клеточная, гранулезоклеточная опухоль) развиваются менометроррагии (гиперпластические процессы в эндометрии), преждевременное половое созревание у девочек, патологическое «омоложение» в постменопаузе. При фиброме яичников возможно развитие триады Мейгса — гидроторакс, асцит, анемия. При андрогенпродуцирующих опухолях (андробластома) характерны симптомы дефеминизации (аменорея, бесплодие, атрофия молочных желез), сменяющиеся явлениями вирилизации (оволосение по мужскому типу, снижение тембра голоса, гипертрофия клитора). Струма яичника — высокоспециализированная тератома, в которой преобладает тиреоидная ткань, может проявлять себя признаками гипертиреоза.

**Осложнения опухолей яичника.**

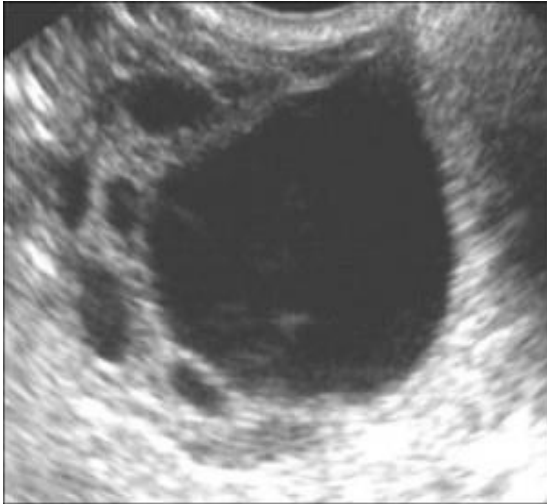- Перекрут ножки опухоли.
- Разрыв и перфорация капсулы.
- Инфицирование опухоли.
- Малигнизация доброкачественных опухолей.

**Диагностика** опухолей яичников включает: сбор анамнеза с оценкой наличия факторов риска, пальпацию и перкуссию живота, специальное гинекологическое и ректовагинальное исследование. Кисты яичников представляют собой образования эластической консистенции, подвижные, безболезненные, редко превышают в размерах 6 см. Опухоли яичников, как правило, односторонние, подвижные, тугоэластической консистенции, достигают 10–15 см в диаметре, а муцинозные цистаденомы и больше. При раке яичников бимануальное гинекологическое исследование позволяет обнаружить плотные вколоченные бугристые опухоли, плохо смещающие-

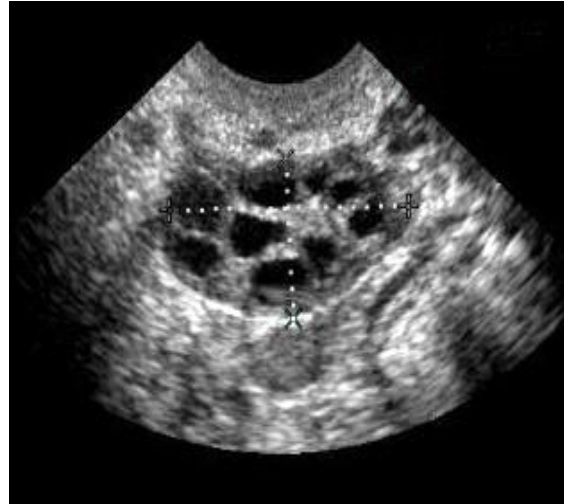ся в малом тазу.

Из дополнительных методов диагностики применяются:

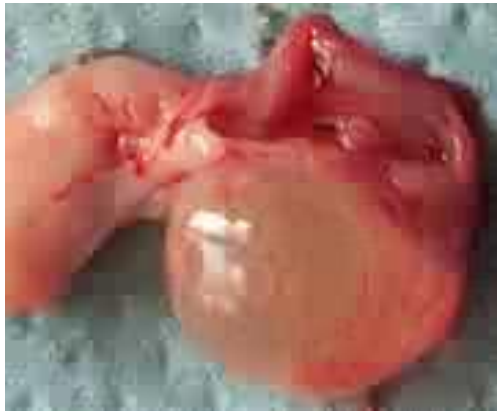- **УЗИ–сканирование** (трансабдоминальное и трансвагинальное) с доплерографией. Оценивают размеры, структуру образования, количество камер, структуру и толщину капсулы, наличие взвеси, пристеночных включений или другого содержимого, характер внутреннего и периферического кровотока. Кисты яичников — однокамерные жидкостные (эxonегативные) образования с тонкой капсулой, без перегородок и кровотока при ЦДК (рисунки 7.14; 7.16). Предположить злокачественные опухоли яичников возможно при выявлении пристеночных включений и папиллярных разрастаний, неравномерного утолщения стенок образования, хорошей васкуляризации опухоли (максимальная систолическая скорость артериальная (МАС)  $>15$  см/с, венозная — МВС  $>5$  см/с) с атипичным венозным кровотоком (зоны неоваскуляризации) и низкой резистентностью кровотока (пульсационный индекс (ИП) $<1$ , индекс резистентности (ИР) $<0,4$ ).



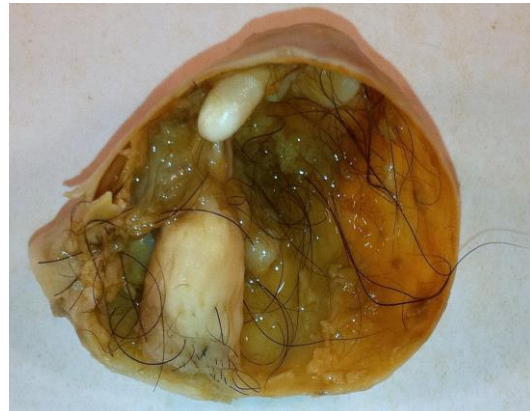**Рисунок 7.14 — Фолликулярная киста яичника**



**Рисунок 7.15 — Киста яичника**



**Рисунок 7.16 — Фолликулярная киста больших размеров**



**Рисунок 7.17 — Зрелая тератома (содержимое - волосы, ногти, зубы — производные эктодермы)**

- **Цитологическое исследование мазков из эндо- и экзоцервикса** на атипичные клетки, а также из сводов влагалища на тип кольпоцитологической реакции в постменопаузе.

- **Пункция брюшной полости через задний свод влагалища** (кульдоцентез) с цитологическим исследованием полученного материала (асpirата из брюшной полости). **Пункция кистозных образований недопустима!**

- **Исследование состояния эндометрия** (гистологическое исследование соскоба эндометрия). При нарушениях менструального цикла и постменопаузальных метrorрагиях необходимо проведение гистероскопии и раздельного диагностического выскабливания. У молодых пациенток без нарушения менструальной функции допустимо цитологическое исследование аспирата эндометрия.

- **Определение онкомаркеров в сыворотке крови** (СА-125, НЕ-4, индекс ROMA). Антиген СА-125 повышается при эпителиальных злокачественных опухолях.



ственных опухолях яичников (норма до 35 МЕ/мл). Повышено содержание СА-125 также у женщин с эндометриозом, при беременности, воспалительных заболеваниях брюшной полости, следовательно, сочетание опухоли яичника с повышенным содержанием СА-125 не может служить достоверным признаком злокачественной опухоли. Комбинированное определение HE-4 (человеческий эпидермальный протеин 4) и СА-125 является более точным маркером присутствия злокачественной опухоли, на основании которых проводят расчет прогностического индекса ROMA (алгоритм риска овариальной малигнизации). Значение 11,4 % — низкий риск эпителиального рака яичников, более  $\geq 11,4$  % — высокий риск обнаружения эпителиального рака яичников.

- **Эндоскопические методы.** Обязательно обследование ЖКТ у всех больных с новообразованиями яичника для исключения метастатического поражения яичников (метастазы Крукенберга в яичники при раке желудка). Проводится ФГДС, колоноскопия. Применение диагностической лапароскопии может быть использовано при невозможности провести дифференциальный диагноз. Как правило диагностическая лапароскопия переходит в лечебную (удаление опухолей).

- **КТ и МРТ** позволяют осуществлять дифференциальную диагностику между доброкачественными и злокачественными новообразованиями, уточняют данные других исследований о локализации, размерах, форме, структуре, границах опухоли и вовлечении соседних органов, состоянии параметрия, регионарных лимфатических узлов.

- **Рентгенологические методы.** В обязательном порядке проводят рентгенологическое исследование грудной клетки для исключения метастатического поражения, триады Мейгса. При невозможности провести колоноскопию допустимо рентгенологическое исследование ЖКТ с контрастированием.

**Лечение.** Необходимо в первую очередь дифференцировать функциональные ретенционные кисты (фолликулярные, желтого тела) от истинных опухолей яичника и определить природу и возможное озлокачествление последних. **Истинные опухоли яичников** — показание к оперативному лечению. Интраоперационно выполняют срочное гистологическое исследование удаленного препарата для решения вопроса об объеме операции. В репродуктивном возрасте при доброкачественных опухолях яичников проводят кистэктомия (вылущивание опухоли в пределах здоровых тканей) или аднексэктомию, в перименопаузе — двустороннее удаление придатков матки или гистерэктомию с придатками. На операции особую настороженность должны вызывать двусторонние опухоли, особенно папиллярные (разрастания напоминают цветную капусту), если сосочки крошатся и кровоточат. При подозрении на малигнизацию выполняют экстирпацию матки с придатками, ревизию брюшной полости, резекцию большого сальника.

**Ретенционные образования яичников** регрессируют в течение 3 месяцев. Так как основной причиной их развития является нарушение гормонального фона, назначаются монофазные КОК на 3 месяца. Если ретенционное образование не регрессирует, при больших размерах кисты, признаках гиперэстрогении, показана оперативная лапароскопическая кистэктомия. Лечение параовариальных кист — оперативное. Лечение серозоцеле — консервативное противовоспалительное.

## **ГЛАВА 8**

### **НЕОТЛОЖНЫЕ СОСТОЯНИЯ В ГИНЕКОЛОГИИ**

К неотложным состояниям в гинекологии относят ряд заболеваний, возникающих внезапно и имеющих сходные симптомы (боль, кровотечение, признаки раздражения брюшины), выраженность которых быстро нарастает и требует неотложного хирургического лечения.

#### **Группы заболеваний, относящихся к неотложным состояниям:**

1. Кровотечение наружное (из половых путей) или внутреннее:
  - внематочная беременность;
  - апоплексия яичника;
  - самопроизвольный аборт на стадиях аборта в ходу, неполного аборта;
  - дисфункциональное маточное кровотечение;
  - травмы наружных половых органов и влагалища;
  - рождающийся субмукозный миоматозный узел.
2. Нарушение кровообращения во внутренних половых органах:
  - перекрут ножки опухоли яичника, разрыв капсулы кистомы яичника
  - перекрут ножки субсерозного миоматозного узла, некроз интерстициального миоматозного узла.
3. Вскрывшиеся гнойные образования придатков матки с развитием перитонита (пиовар, пиосальпинкс, пиосактосальпинкс).
4. Осложнения оперативных вмешательств (перфорация матки, ранение мочевого пузыря, перевязка мочеточника и др.).

#### **8.1. Внематочная (эктопическая) беременность**

Внематочная беременность характеризуется имплантацией и развитием плодного яйца вне полости матки.

**Классификация.** В зависимости от локализации плодного яйца различают трубную беременность, яичниковую, брюшную, шеечную и беременность в рудиментарном роге матки. Трубная беременность встречается в 98–99 % случаев всех эктопических беременностей и может развиваться в интерстициальном, истмическом или ампулярном отделах маточной трубы.

**Этиология и патогенез.** В норме оплодотворение яйцеклетки происходит в ампулярном отделе маточной трубы. Оплодотворенная яйцеклетка посредством перистальтических сокращений и движения ресничек цилиндрического эпителия слизистой оболочки маточной трубы продвигается в полость матки, где и происходит имплантация плодного яйца. Функционирование маточных труб зависит от состояния всех слоев стенки маточной трубы, а также гормонального фона организма (эндогенные и экзогенные гормоны).

К развитию внематочной (трубной) беременности приводят: хроническое воспаление маточных труб, нейроэндокринные расстройства, генитальный инфантилизм, опухоли матки и придатков, внутриматочные контрацептивы, повышенная активность трофобласта.

Так как в маточной трубе отсутствует слизистый слой, подобный эндометрию, ворсины хориона прорастают мышечный слой трубы, нарушая его целостность, и происходит **разрыв маточной трубы**.

При имплантации плодного яйца в ампулярном отделе трубы, после нарушения целостности слизистой маточной трубы, происходит изгнание плодного яйца в брюшную полость, так называемый **трубный выкидыш**. В дальнейшем плодное яйцо погибает или при сохранении жизнеспособности зародыша происходит вторичная имплантация плодного яйца на органах брюшной полости, яичнике.

По клинической картине выделяют прогрессирующую и прервавшуюся трубную беременность по типу разрыва маточной трубы или трубного выкидыша. Прерывается трубная беременность чаще в сроке 5–6 недель. При локализации беременности в рудиментарном роге матки, в брюшной полости возможно ее прогрессирование до 20–25 недель, и как исключение — до срока доношенной беременности.

#### **Клиническая картина**

При прогрессирующей беременности общее состояние пациентки удовлетворительное. Наблюдаются признаки беременности (отсутствие менструации, изменение аппетита, увеличение молочных желез, положительный тест на беременность и др.). В отличие от прогрессирующей маточной беременности при трубной беременности тело матки увеличено, но не соответствуют сроку беременности, в области придатков пальпируется чувствительное опухолевидное образование тестоватой консистенции.

*При трубном аборте* появляются приступообразные боли внизу живота на стороне поражения (поступление крови в брюшную полость (рисунок 8.1)). Снижение прогестерона из-за нарушения беременности приводит к отторжению децидуальной ткани в матке, наблюдаются кровянистые выделения из половых путей. Характерны кратковременные обморочные состояния, лабильность пульса и АД. Трубный аборт может протекать длительно с образованием заматочной или перитубарной гематом.

Наиболее яркая картина нарушенной трубной беременности по типу *разрыва трубы* (рисунок 8.2). Наблюдается резкая боль внизу живота, в паховой области, иррадиирующая в лопатку, в плечо (френикус-симптом). Живот мягкий, болезненный над лоном, в подвздошных областях, перкуторно — притупление звука в боковых отделах. Появляются признаки внутрибрюшного кровотечения (падение АД, слабый и частый пульс, бледность кожных покровов, потеря сознания). Кровянистые выделения из влагалища могут отсутствовать из-за быстроты развития клиники. При бимануальном исследовании: задний свод влагалища уплощен, матка подвижная «плавает», резкая болезненность при смещении шейки матки кпереди, резкая болезненность при пальпации заднего свода («крик Дугласа»). На стороне беременности (справа или слева от матки) определяется резко болезненное округлое образование.

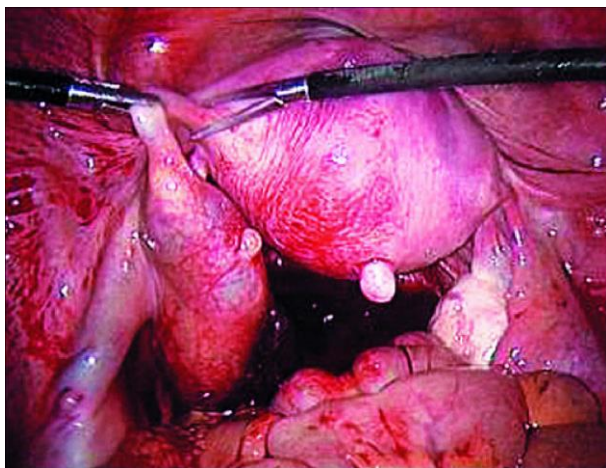


Рисунок 8.1 — Нарушенная трубная беременность по типу трубного аборта (лапароскопия)

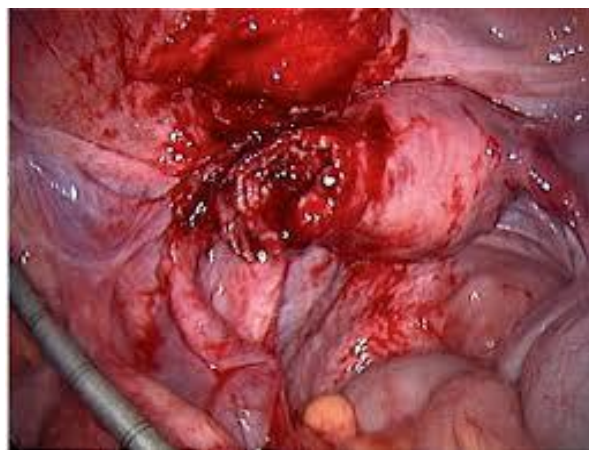


Рисунок 8.2 — Нарушенная трубная беременность по типу разрыва трубы (лапароскопия)

**Диагностика** **внематочной беременности** основана на данных анамнеза (менструальная функция, используемая контрацепция, анамнез заболевания), клинической картине, данных специального гинекологического исследования.

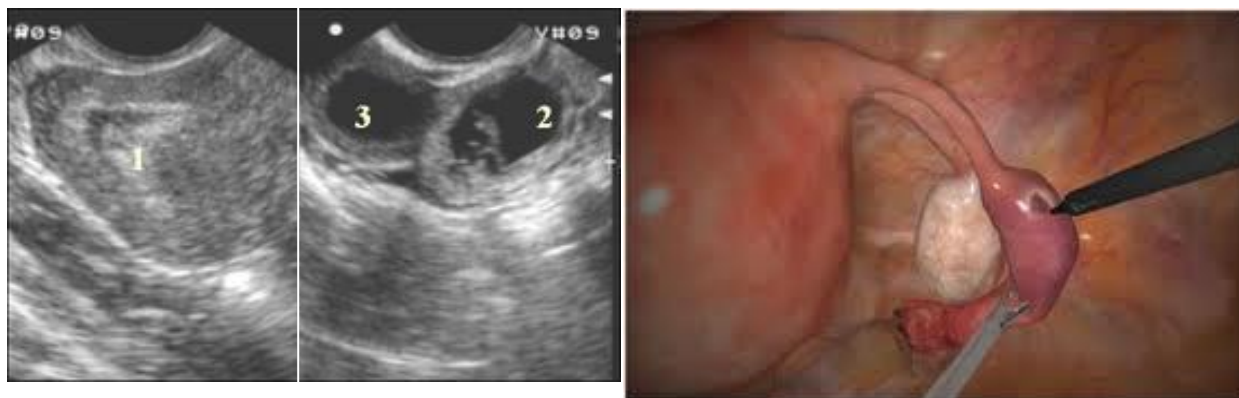Тест на беременность, основанный на повышении уровня хорионического гормона, при прогрессирующей внематочной беременности положительный, при трубном аборте — может быть сомнительным или отрицательным. Более точным является определение в динамике концентрации  $\beta$ -субъединицы ХГ в сыворотке крови.

Из дополнительных методов диагностики используют УЗИ, пункцию брюшной полости через задний свод влагалища, лапароскопию. Внематочная беременность на УЗИ визуализируется как отсутствие плодного яйца в матке, и его наличие за пределами полости (рисунок 8.3). При нарушенной беременности появляется свободная жидкость в брюшной полости.

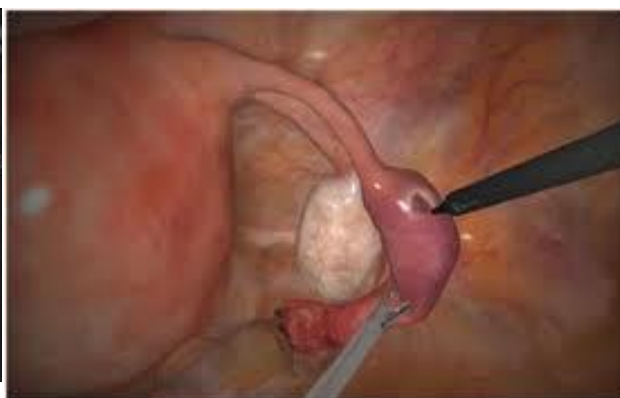При кульдоцентезе получают темную кровь с мелкими сгустками, которая не свертывается, что подтверждает внутрибрюшное кровотечение и является показанием к экстренной операции. Отсутствие крови при кульдоцентезе не исключает внематочную беременность в случае прогрессирующей беременности или при спаечном процессе в малом тазу.

При наличии кровянистых выделений из половых путей выполняется раздельное диагностическое выскабливание слизистой цервикального канала и полости матки для исключения самопроизвольного аборта и дисфункционального маточного кровотечения. Гистологическое исследование соскоба из полости матки подтверждает децидуальные изменения эндометрия, но при этом элементы плодного яйца не определяются.

Лапароскопия является методом верификации диагноза, уточнения локализации плодного яйца и оценки состояния трубы, а также основным доступом для хирургического лечения внематочной беременности (рисунок 8.4).



**Рисунок 8.3 — Прогрессирующая трубная беременность (УЗИ-картина): 1 — полость матки; 2 — плодное яйцо в трубе; 3 — расширенная труба над плодным яйцом**



**Рисунок 8.4 — Прогрессирующая трубная беременность (лечебно-диагностическая лапароскопия, туботомия)**

**Лечение внематочной беременности** — экстренное оперативное вмешательство, восполнение объема кровопотери. Объем оперативного вмешательства решается индивидуально. Возможно сохранение маточной трубы, когда выполняется ее рассечение и выдавливание плодного яйца. Органосохраняющая тактика применяется у молодых женщин, не выполнивших репродуктивную функцию, при отсутствии разрыва маточной трубы и интенсивного кровотечения, расположении плодного яйца в ампулярном или инфундибулярном отделах трубы и размере плодного яйца менее 5 см. В случаях, когда имеются выраженные морфологические изменения в стенке трубы, спаечный процесс органов малого таза, а также если плодное яйцо расположено в интерстициальном отделе маточной трубы или его размеры более 5 см выполняют тубэктомию (удаление трубы).

При органосохраняющей операции для исключения пролиферации не полностью удаленного из трубы трофобласта (риск развития злокачественной опухоли — хорионэпителиомы) рекомендуется контролировать снижение титра  $\beta$ -ХГ. Отсутствие динамического снижения данного гормона свидетельствует о пролиферации клеток трофобласта, что является показанием для применения цитостатической терапии метотрексатом. В настоящее время многие исследователи предлагают использовать метотрексат для местного (в плодное яйцо) или системного (внутривенно) введения как медикаментозное средство для лечения прогрессирующей внематочной беременности и альтернативу хирургическому лечению.

## 8.2. Апоплексия яичника

Апоплексия яичника — это внезапно наступившее кровоизлияние в яичник, сопровождающееся нарушением его целостности и кровотечением в брюшную полость.

**Этиопатогенез.** Разрыву яичника предшествуют патологические изменения в сосудах и тканях яичника: гиперемия овариальной ткани, варикозное расширение и склерозирование сосудов, воспалительные изменения (оофорит, сальпингоофорит) и кистозные образования в ткани яичника (желтое тело с кровоизлиянием, киста яичника). Даже небольшой разрыв яичника (до 1 см) может вызвать обильное кровотечение. Кроме того, способствовать кровотечению из яичника могут нарушения в системе гемостаза, прием антикоагулянтов.

Выделяют *провоцирующие факторы*, непосредственно приводящие к разрыву яичника: овуляция, половой акт, физическое напряжение, травмы живота. Нередко апоплексия может происходить в состоянии покоя.

**Классификация.** В зависимости от величины кровопотери и выраженности клинических симптомов выделяют легкую форму апоплексии с кровопотерей 100–150 мл, среднюю — 150–500 мл и тяжелую — более 500 мл.

По клиническим проявлениям выделяют:

- болевую форму, при кровоизлиянии в ткань яичника, когда отсутствует значимое внутрибрюшное кровотечение;
- анемическую форму с преобладанием симптомов внутрибрюшного кровотечения;
- смешанную форму, когда сочетаются болевой синдром и симптомы острой кровопотери.

**Клиническая картина апоплексии** развивается внезапно, как правило во время овуляции или во II фазу цикла. Появляется сильная боль внизу живота на стороне пораженного яичника, слабость, головокружение, тошнота, рвота. При обильном кровотечении появляется иррадиация боли в правое подреберье, надключичную область (френикус-симптом), явления коллапса (падение АД, тахикардия).

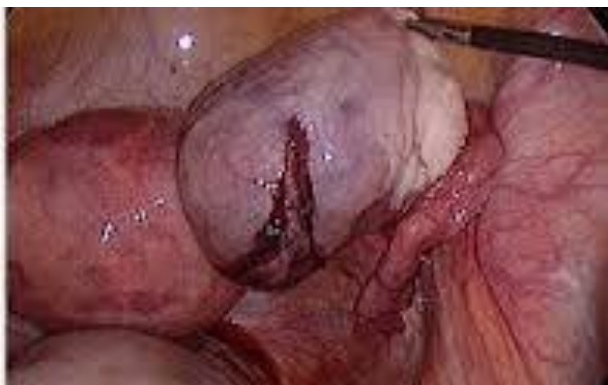Объективно при *болевой форме* кожные покровы и видимые слизистые обычной окраски, АД и пульс в норме. Живот мягкий, болезненный при пальпации в подвздошной области на стороне поражения. При бимануальном исследовании: матка нормальных размеров, пальпируется увеличенный и болезненный яичник.

При *анемической форме* отмечается бледность кожных покровов, на коже холодный липкий пот, снижено АД, тахикардия. Язык сухой, живот умеренно вздут, болезненный при пальпации в подвздошной области, появление перитонеальных симптомов в нижних отделах живота, при перкуссии — притупление перкуторного звука в области боковых каналов брюшной полости за счет свободной жидкости. При бимануальном исследовании отмечается нависание заднего свода влагалища, болезненность на стороне поражения при смещении шейки матки, пальпировать яичник нередко не удается из-за болезненности и напряжения мышц передней брюшной стенки.

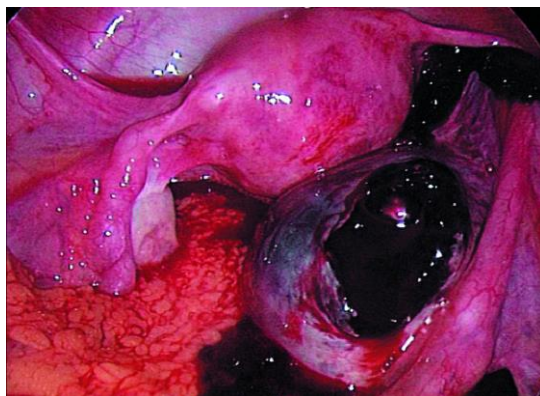
**Диагностика** апоплексии труда не представляет. Характерное время появления жалоб (в середине менструального цикла, после физической нагрузки) и типичная клиническая картина позволяют поставить диагноз.

В общем анализе крови наблюдается умеренный лейкоцитоз без сдвига формулы влево, при наличии кровотечения — признаки анемии. Достаточно информативным является УЗИ. Визуализируется увеличенный яичник с кровоизлиянием, при кровотечении — в малом тазу и брюшной полости определяется значительное количество мелко- и среднедисперсной жидкости со структурами неправильной формы повышенной эхогенности (сгустки крови).

Из дополнительных инструментальных методов для подтверждения внутрибрюшного кровотечения применяют кульдоцентез, лечебно-диагностическую лапароскопию (рисунки 8.5; 8.6).



**Рисунок 8.5** — Апоплексия правого яичника без кровотечения (лапароскопия)



**Рисунок 8.6** — Апоплексия правого яичника с внутрибрюшным кровотечением (лапароскопия)

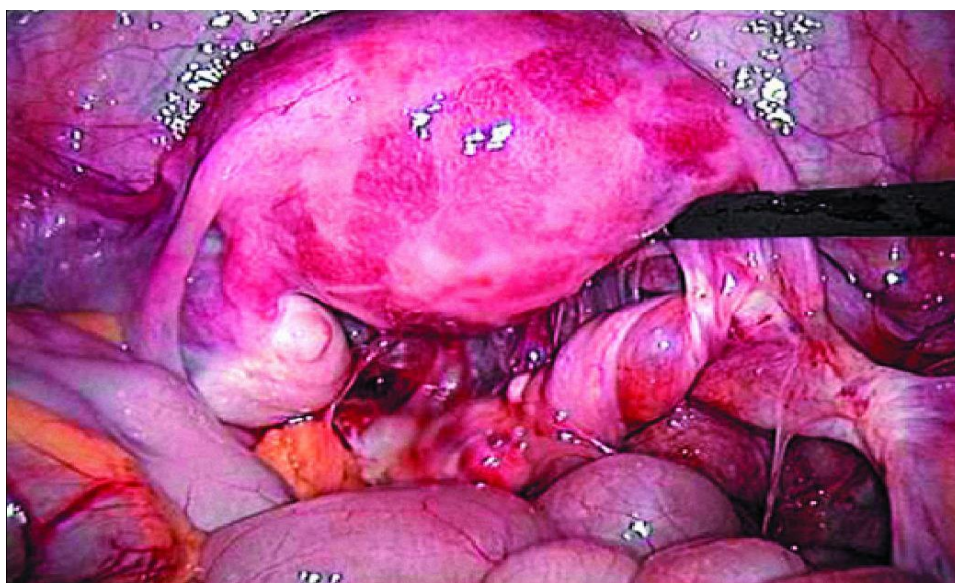
**Лечение апоплексии** направлено на остановку кровотечения, восстановление целостности яичника и ликвидацию последствий кровопотери. Выбор метода лечения зависит от клинической формы апоплексии. При анемической и смешанной форме применяют оперативное лечение: путем лапароскопического доступа производят максимально органосохраняющее вмешательство (ушивание, коагуляция ткани яичника, резекция яичника). В дальнейшем проводят восполнение кровопотери (инфузионно-трансфузионная терапия), лечение анемии, антибактериальную терапию, физиотерапевтическое лечение.

При болевой форме используют консервативную тактику лечения. Пациентке обеспечивают покой, холод на низ живота, назначают гемостатические средства (этамзилат, аскорутин, викасол), спазмолитики. При усилении болевого синдрома, увеличении жидкости в брюшной полости проводят оперативное вмешательство.

С целью профилактики рецидива апоплексии для подавления овуляции назначают комбинированные эстроген-гестогенные монофазные контрацептивы (ярина, джес, новинет, регулон, логест) на 3-6 мес.

### **8.3. Перекрут ножки опухоли яичника**

Перекрут ножки опухоли яичника относится к осложнениям подвижных опухолей и кист яичников (рисунок 8.7). Выделяет анатомическую и хирургическую ножку опухоли яичника. В *анатомическую ножку* входят: перерастянутая воронко-тазовая связка, собственная связка яичника и мезооварум. В ножке располагаются кровеносные, лимфатические сосуды, нервы. *Хирургическая ножка* формируется при перекруте и включает наряду с образованиями анатомической ножки также маточную трубу.



**Рисунок 8.7 — Полный перекрут ножки кистомы яичника (лапароскопия)**



**Этиопатогенез.** При подвижных опухолях или опухолевидных образованиях яичников и наличии движения опухоли по инерции, например, при резких наклонах, поворотах туловища, внезапном изменении внутрибрюшного давления происходит перекрут ножки опухоли. Это сопровождается нарушением кровоснабжения яичника, некрозом, асептическим воспалением с переходом процесса на брюшину малого таза. Перекрут может быть полным (360 градусов и более), когда происходит быстрая ишемизация опухоли и развитие некроза, и неполным (до 360 градусов), когда нарушается только венозный отток при сохраненном кровоснабжении и более медленно развиваются некротические процессы в опухоли.

**Клиническая картина** перекрута ножки опухоли имеет острое начало. Пациенты точно указывают время появления боли. В дальнейшем боль нарастает, появляется тошнота, рвота, явления диспепсии, наблюдается повышение температуры тела от субфебрильных до фебрильных цифр.

Объективно наблюдается бледность кожных покровов, слизистых, холодный пот, тахикардия при нормальном АД. Язык сухой, обложен белым налетом. Живот несколько вздут, резко болезненный больше на стороне поражения, напряжение передней брюшной стенки, симптомы раздражения брюшины. При бимануальном исследовании сбоку от матки определяется тугоэластичное образование резко болезненное.

**Диагностика** перекрута ножки опухоли яичника основана на жалобах пациентки, клинике, данных анамнеза (наличие в анамнезе опухоли яичника). В общем анализе крови наблюдается лейкоцитоз, сдвиг формулы влево, повышение СОЭ. При УЗИ в области придатков матки определяется объемное образование неоднородной структуры. Наиболее информативным методом диагностики является лапароскопия, позволяющая оценить степень перекрута и выраженность вторичных изменений в ткани опухоли яичника.

**Лечение** при перекруте ножки опухоли или кисты яичника хирургическое в объеме аднексэктомии. Отсечение хирургической ножки производят без предварительного раскручивания. Зажимы накладываются проксимальнее места перекрута во избежание эмболии из затромбированных сосудов. Органосохраняющая операция возможна при неполном перекруте, когда нет некроза опухоли. При этом выполняется деторсия (раскручивание ножки) и резекция яичника в пределах здоровых тканей.

#### **8.4. Осложнения миомы матки**

Клиническая симптоматика перекрута опухоли яичника очень схожа с клиникой *некроза миоматозного узла*. Некроз миоматозного узла развивается в результате перекрута ножки субсерозного миоматозного узла или при больших размерах и быстром росте межмышечного узла. Нарушение кровоснабжения узлов приводит к развитию изначально асептического некроза в нем. Вторично присоединяется инфекция, проникающая в узел гематогенным или лимфогенным путем.

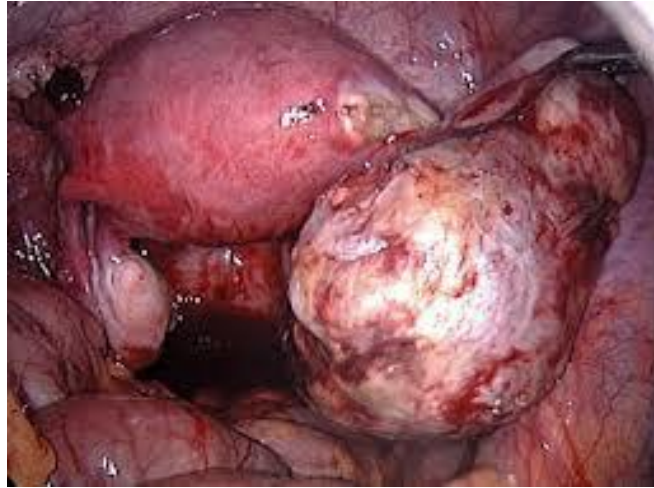
**Клиника.** Пациенты обращаются с жалобами на острую схваткообразную боль в животе, тошноту, рвоту, нарушение стула и мочеиспускания, повышение температуры тела. В дифференциальной диагностике информативным является бимануальное исследование, когда определяется увеличенная бугристая матка и вплотную к ней резко болезненное плотное образование. При УЗИ с доплерографией визуализируется узел с участками разной эхогенности, признаками нарушения кровоснабжения.

**Лечение** — экстренное оперативное вмешательство. Объем вмешательства в зависимости от размеров и расположения узла, наличия других узлов и выраженности вторичных изменений. Как правило, выполняют ампутацию или экстирпацию матки с трубами. Консервативная миомэктомия производится в исключительных случаях у молодых нерожавших женщин с последующей интенсивной антибактериальной и противовоспалительной терапией.

Еще одним нередким осложнением при миоме матки является ***рождающийся субмукозный миоматозный узел***. Субмукозная миома матки начинает расти из глубокого слоя миометрия в сторону эндометрия, деформируя полость матки. Часто узлы связаны с миометрием только тонкой ножкой, поэтому могут значительно вдаваться в полость матки и даже выпадать (рождаться) через цервикальный канал. При рождении субмукозного узла пациенты жалуются на схваткообразные боли внизу живота, кровотечение из половых путей, нередко приводящее к анемизации. Необходимо проводить дифференциальную диагностику с самопроизвольным абортом. При осмотре в зеркалах наблюдается укорочение шейки матки, нередко ее сглаживание, цервикальный канал раскрыт, заполнен миоматозным узлом. Из дополнительных методов исследования: применяют трансвагинальное УЗИ, гистероскопию. Лечение при рождающемся узле хирургическое. Влагалищным путем выполняют консервативную миомэктомию: узел захватывают щипцами Мюзо и низводят, выкручивая, а его ножку отсекают ножницами. Затем проводят выскабливание слизистой оболочки матки и осмотр полости матки с помощью гистероскопа.

## **8.5. Гнойные воспалительные тубовариальные образования**

При воспалении маточной трубы с ее нагноением развивается острый гнойный сальпингит, который нередко осложняется формированием гнойной тубоовариальной опухоли (абсцесса) — гнойное расплавление маточной трубы и яичника с образованием единой полости, окруженной пиогенной капсулой (рисунок 8.8). При перфорации гнойников развивается гинекологический перитонит (пельвиоперитонит), а в дальнейшем и разлитой перитонит.



**Рисунок 8.8 — Тубоовариальный абсцесс**

**Клиника и диагностика гнойных процессов придатков матки.** Гнойный сальпингит начинается остро с повышения температуры, тахикардии, острых болей локального характера в левой или правой гипогастральной области, иррадиирующих в поясницу, прямую кишку и бедро на стороне поражения. Распространенный характер болей (по всему животу) наблюдают у пациенток при пельвиоперитоните. Важный симптом воспалительных опухолей придатков матки — патологический гнойный характер белей. Часто наблюдаются дизурические и диспепсические расстройства. Характерны симптомы интоксикации (головная боль, тошнота, рвота).

Живот вздут, болезненный при пальпации в подвздошной области или во всем гипогастрии. Наблюдаются симптомы раздражения брюшины в нижних отделах живота.

При влагалищном исследовании четких образований придатков пальпировать не удастся из-за резкой болезненности и напряжения мышц передней брюшной стенки, характерны болезненность при движении за шейку матки, нависание за счет выпота и болезненность заднего и боковых сводов влагалища.

В общем анализе крови наблюдается лейкоцитоз, сдвиг лейкоцитарной формулы влево и увеличение СОЭ. Из дополнительных методов диагностики применяют УЗИ и лапароскопию, а также КТ и МРТ.

**Лечение гнойных образований придатков** — комплексное. При нагноительных процессах основным является хирургическое лечение, направленное на удаление очага деструкции (удаление гнойного тубоовариального образования, дренирование малого таза и брюшной полости). К оперативному вмешательству приступают после предоперационной медикаментозной подготовки, включающей дезинтоксикационную инфузионную терапию, антибактериальную терапию. В послеоперационном периоде продолжают интенсивное многокомпонентное медикаментозное лечение (антибиотики, инфузионная терапия, иммуномодуляторы и др.).

## 8.6. Перфорация матки при внутриматочных манипуляциях

Перфорация стенки матки является ятрогенным осложнением при искусственном аборте, диагностическом выскабливании, гистероскопии, введении ВМК. С одной стороны анатомические особенности состояния матки (атрезия цервикального канала, дегенеративные изменения в стенке матки при миоме, хроническом эндометрите) и грубые насильственные манипуляции хирурга с другой стороны приводят к сквозному дефекту в стенке матки.

Выделяют полную перфорацию (повреждается вся стенка матки): неосложненную (без повреждения органов малого таза и брюшной полости) и осложненную (с травмой кишечника, сальника, мочевого пузыря, придатков матки и других органов). В случаях, когда серозная оболочка матки остается неповрежденной, перфорация является неполной.

**Клиника.** Резкие боли в нижних отделах живота, мажущие кровянистые выделения из половых путей, повышение температуры тела (обычно до 37,5 °С), слабость и головокружение. Общее состояние пациентки ухудшается: бледность кожи и видимых слизистых, холодный пот, тахикардия, АД может быть нормальным или пониженным. Живот напряженный, болезненный в нижних отделах, могут быть симптомы раздражения брюшины. При значительной кровопотере — снижение АД, тахикардия, бледность кожи.

Если перфорационное отверстие прикрыто соседним органом малого таза или брюшной полости (например, большим сальником), клиническая картина заболевания имеет стертые клинические симптомы.

Характерным **диагностическим признаком** перфорации стенки матки является то, что во время манипуляции инструмент внезапно уходит на большую глубину, не встречая сопротивления стенок матки. При трансвагинальном УЗИ органов малого таза определяется свободная жидкость в малом тазу.

**Лечение.** При перфорации маточным зондом и в случае отсутствия клинических и УЗИ–признаков внутреннего кровотечения применяют консервативную тактику: холод на живот, утеротоники (окситоцин), динамическое наблюдение, УЗИ–контроль.

При перфорации матки во время проведения аборта расширителем большого размера, абортцангом или кюреткой показана лапароскопия или лапаротомия, ревизия органов малого таза и брюшной полости. Ушивание матки и промывание брюшной полости. При подозрении на ранение органов брюшной полости показана их ревизия и ушивание дефектов.

## ГЛАВА 9 БЕСПЛОДНЫЙ БРАК

Согласно определению ВОЗ (1986 г.) бесплодным считается тот брак, в котором у женщины в течение одного года не возникает беременности при регулярной половой жизни без применения каких-либо средств предохранения, при условии, что супруги находятся в детородном возрасте.

Частота бесплодного брака составляет 13–18 % от всех браков и представляет в нашей стране, как и во многих странах Европы, медико-социальную проблему в условиях низкой рождаемости.

**Классификация.** В структуре бесплодного брака женское бесплодие составляет 41 %, в 32 % наблюдается мужское бесплодие и в 27 % — сочетанные проблемы обоих супругов. Выделяют *первичное бесплодие*, когда ранее не было беременностей, и *вторичное*, при котором в анамнезе были роды, выкидыши, медицинский аборт. В зависимости от возможности преодоления бесплодия выделяют *абсолютное бесплодие* — отсутствие детородных органов (матки, яичников) и *относительное*, когда применение современных методов лечения позволяет восстановить фертильность.

**Этиопатогенез.** Для наступления беременности необходимы определенные условия, которые обеспечиваются на всех уровнях регуляции репродуктивной функции как женского, так и мужского организма. Это следующие условия:

- сперматогенез;
- коитальный фактор (осеменение);
- созревание яйцеклеток и овуляция;
- цервикальный фактор (состояние шеечной слизи);
- нормальный уровень рН в полости матки;
- целостность эндометрия;
- проходимость маточных труб и правильное анатомическое взаимоотношение с яичниками;
- необходимые условия для взаимодействия половых клеток внутри фаллопиевой трубы;
- рецепторная чувствительность эндометрия для имплантации;
- адекватный иммунологический ответ организма на имплантацию;
- адекватные гормональный и психоэмоциональный статусы.

Причинами мужского бесплодия могут быть сексуальные и эякуляторные нарушения в результате аномалий половой сферы, варикоцеле, инфекционно-воспалительных заболеваний, а также иммунологический фактор, эндокринные нарушения, обструктивная азооспермия, системные заболевания, генетический фактор и идиопатическая олиго-, астено-, тератозооспермия.

Основными причинами женского бесплодия являются:

- психосексуальные расстройства;
- трубно-перитонеальный фактор — нарушение проходимости маточных труб в результате функционального (на фоне стрессов, нарушения выработки гормонов, простагландинов) или органического их поражения при инфекционно-воспалительных заболеваниях, опухолях (30–40 %);
- эндокринный фактор — нарушение созревания яйцеклетки и овуляции (20–30 %);
- маточный фактор — нарушение имплантации эмбриона при миоме, аномалиях развития матки;
- иммунологический фактор — выработка в организме женщины антител, вызывающих агглютинацию сперматозоидов;
- неустановленные причины (20–25 %).

Нередко у одной пациентки наблюдаются сочетанные причины, например, трубно-перитонеальный и эндокринный фактор.

**Диагностика причин бесплодия.** Обязательным условием является одновременное обследование обоих супругов.

Обследование женщины начинается со сбора *анамнеза*: менструальная функция; предыдущие беременности: количество, исход, осложнения; методы контрацепции, длительность применения; гинекологический анамнез: заболевания, методы лечения и эффективность, операции; соматические заболевания; половая функция; изменения массы тела (прибавка или потеря массы); стрессовые ситуации, бытовые условия, предпринимались ли попытки диагностики и лечения бесплодия.

При *объективном обследовании* проводят антропометрию: рост, масса тела, тип телосложения; уточняют развитие вторичных половых признаков, состояние молочных желез, кожи (полосы растяжения, наличие угревой сыпи, степень оволосения по визуальной шкале Ферримана—Голлвея). Далее выполняют специальное гинекологическое исследование, во время которого забирают материала цервикального канала, влагалища для бактериоскопии и бактериологического исследования.

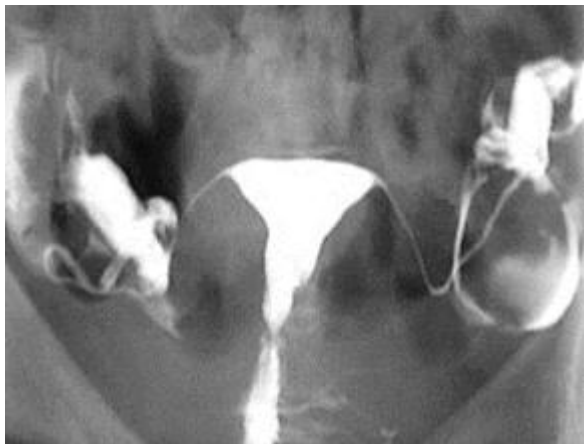Из дополнительных методов диагностики проводят обследование обоих супругов на инфекции, передаваемые половым путем, протекающие латентно: хламидиоз, уреаплазмоз, микоплазмоз. Для исключения мужского бесплодия исследуют сперму, назначают консультацию уролога-андролога.

По показаниям проводят генетическое обследование: генеалогическое, цитогенетическое (кариотипирование), консультация генетика.

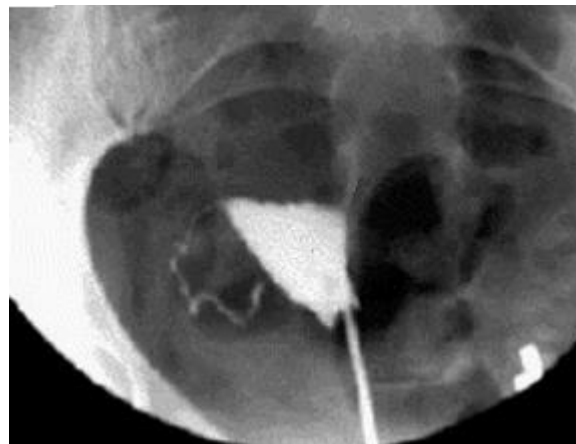
### **Трубно-перитонеальное бесплодие**

Трубно-перитонеальное бесплодие развивается при хроническом сальпингите неспецифической этиологии, при хламидиозе, гонорее и других инфекциях, эндометриозе, миоме матки с локализацией узлов в области трубных углов матки, при операциях, проводимых на органах малого таза, после осложненного искусственного прерывания беременности.

Для определения проходимости маточных труб применяют ультразвуковую гистеросальпингографию (соногистеросальпингография, эхоГСГ) или рентгеновскую гистеросальпингографию (ГСГ) (рисунки 9,1; 9,2), диагностическую лапароскопию.



**Рисунок 9.1** — Рентгенологическая гистеросальпингография (нормальное строение матки и труб)



**Рисунок 9.2** — Рентгенологическая гистеросальпингография (непроходимость правой маточной трубы)

В лечении трубно-перитонеального бесплодия используют консервативные и хирургические методы.

*Консервативные методы.* Антибактериальное и противовоспалительное лечение с использованием иммуномодуляторов (циклоферон, генферон, полиоксидоний), системных энзимов (вобэнзим), нестероидных противовоспалительных лекарственных средств, физиотерапевтическое, санаторно-курортное лечение.

*Лечебная лапароскопия* во время которой рассекаются спайки (сальпингоовариолизис), высвобождаются фимбрии маточной трубы (фимбриолизис), формируется новое ампулярное отверстие (сальпингонеостомия). Для оценки эффективности выполненной операции проверяется поступление контраста в брюшную полость (хромосальпингоскопия).

В случаях, когда восстановить проходимость маточных труб не удается, при удалении труб применяются ВРТ–ЭКО.

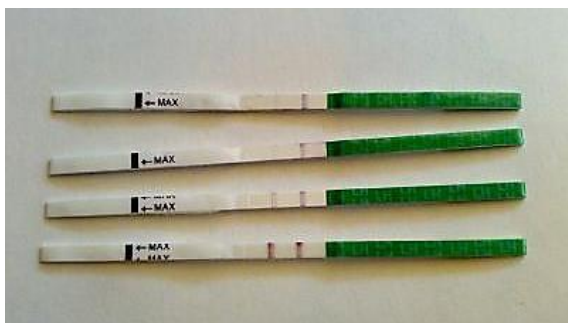#### **Эндокринное бесплодие**

К эндокринному бесплодию приводят ряд патологических состояний, связанных с нарушением циклических процессов в гипоталамо-гипофизарно-яичниковой системе и сопровождающихся ановуляцией. Нарушение созревания фолликулов и отсутствие их овуляции наблюдается при СПКЯ, ВДКН, гиперпролактинемии, гипотирозе, гипоталамическом синдроме.

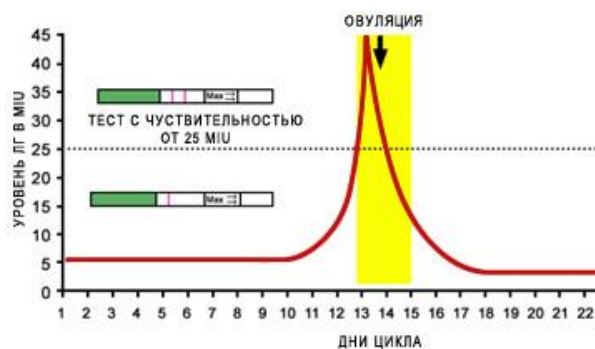
**Диагностика эндокринного бесплодия** включает тесты диагностики овуляции и методы выявления причин ановуляции.

*Тесты функциональной диагностики.* При осмотре в зеркалах оценивают изменение свойств и количества шейечной слизи (симптомы зрелка, натяжения шейечной слизи, «папаратника»), анализируют график базальной температуры в течение 3-х менструальных циклов.

*Тест-полоски на овуляцию* являются более быстрым методом диагностики, основаным на появлении цветной реакции при наличии овуляторного подъема ЛГ (рисунки 9.3; 9.4).

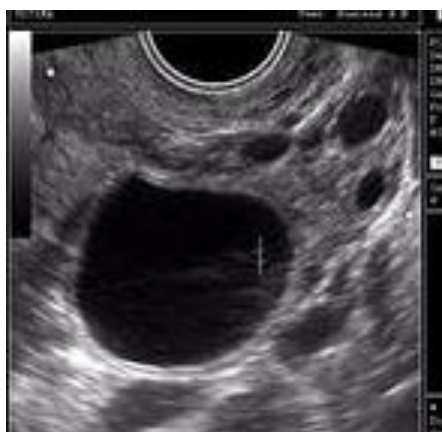

**Рисунок 9.3** — Тест-полоски на овуляцию, выполненные на 10, 11, 12 и 13 дни цикла (13-й день — овуляторный пик ЛГ)

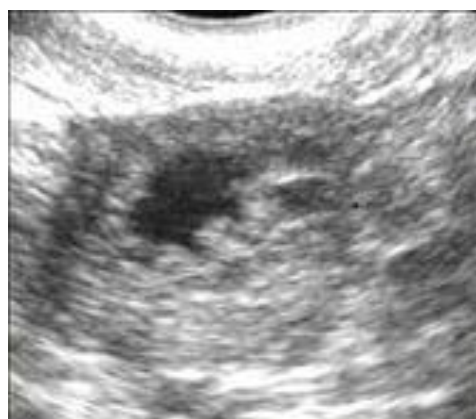

**Рисунок 9.4** — Принцип теста на овуляцию. Наличие овуляторного пика ЛГ вызывает появление второй цветной линии

*УЗИ-мониторинг созревания фолликула и овуляции.* Доминантный фолликул определяется с 8 по 14 день цикла как жидкостное образование размером более 15 мм (18–24 мм к моменту овуляции) и увеличивающееся на 2–3 мм в день с двойным контуром и фрагментарным неравномерным утолщением внутреннего контура, с визуализацией яйценосного бугорка. Признаком свершившейся овуляции является исчезновение доминантного фолликула или уменьшение его размеров с деформацией, изменением структуры стенок (складчатость) — формирование желтого тела и появление в малом тазу небольшого количества свободной жидкости. На рисунках 9.5 и 9.6 представлены эхограммы доминантного фолликула и желтого тела.



**Рисунок 9.5** — Доминантный фолликул (УЗИ на 13-й день цикла)



**Рисунок 9.6** — Желтое тело (УЗИ на 19-й день цикла)



*Гормональные исследования.* Диагностировать овуляцию можно косвенно определив уровень прогестерона в лютеиновую фазу цикла. Нормальный титр прогестерона на 20–21-й день цикла свидетельствует о функционировании желтого тела. При низкой концентрации прогестерона овуляции или не было, или имеет место недостаточная функция желтого тела (недостаточность лютеиновой фазы, НЛФ). С целью выявления уровня нарушений нейрогуморальной регуляции определяют уровень половых и гонадотропных гормонов, гормонов щитовидной железы и надпочечников (ФСГ, ЛГ, пролактин, ТТГ, Т<sub>4</sub> свободный, тестостерон, ДГЭА-С, кортизол, прогестерон), проводят гормональные пробы (с прогестероном, с эстрогеном и прогестероном, с дексаметазоном, с кломифена цитратом, парлоделом).

С целью исключения органической патологии гипофиза рекомендовано рентгенологическое исследование турецкого седла, КТ или МРТ гипофиза.

**Лечение эндокринного бесплодия.** Так как подкожная жировая клетчатка является местом внегонадного синтеза половых стероидов на первом этапе лечения — нормализация веса. При ожирении рекомендована диета с ограничением легкоусваиваемых углеводов, животных жиров, с низким уровнем каллорий. Обязательна физическая нагрузка (плавание, велосипедные прогулки, танцы). При СПКЯ и инсулинорезистентности назначают бигуаниды (метформин), ксеникал), повышающие чувствительность тканей к инсулину, при ожирении — иполипидемические средства (орлистат). При дефиците веса — набор жировой массы.

Гормональное лечение позволяет провести коррекцию гормонального статуса и простимулировать овуляцию. Назначение монофазных эстроген-гестагенных контрацептивов на 4–6 месяцев оказывает лечебное действие при гиперандрогении, функциональных кистах яичников, патологии эндометрия и приводит к стимуляции созревания фолликула и овуляции после их отмены («ребаунд-эффект»). Основным стимулятором овуляции является антиэстроген кломифена цитрат, назначаемый с 3–5 по 7–9-й дни менструального цикла. Так же для стимуляции овуляции применяют ингибиторы ароматазы, обладающие как и кломифена цитрат антиэстрогенным действием (летразол), и прямые стимуляторы — препараты гонадотропинов, такие как меногон, менопур (содержат ФСГ и ЛГ по 75 МЕ), пурегон (содержит ФСГ 300–600 МЕ), прегнил (1500–5000 МЕ хорионического гонадотропина). При гиперпролактинемии назначают парлодел, бромкриптин, каберголин; при гипотирозе — L-тироксин.

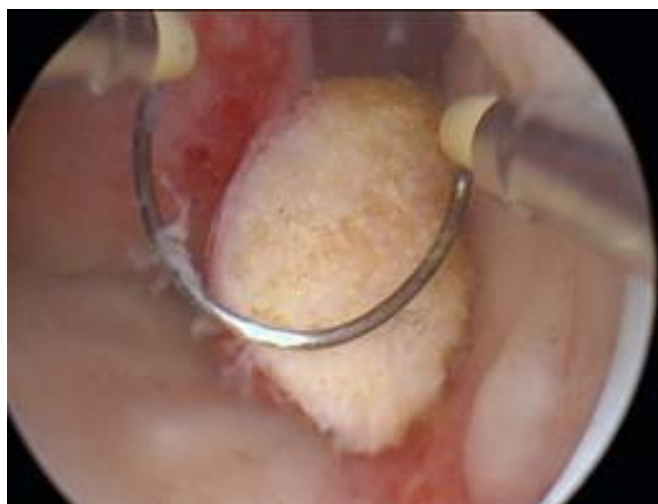При неэффективности консервативной стимуляции функции яичников при СПКЯ показана лечебная лапароскопия, электро- или лазерная каутеризация, дрелинг яичников, при больших размерах — резекция яичников.

### **Маточный фактор бесплодия**

В качестве причин, вызывающих нарушение имплантации оплодотворенной яйцеклетки, чаще выступают миома матки, врожденные аномалии развития матки, синехии, патология эндометрия.

Для **диагностики** маточных причин бесплодия применяют: УЗИ, метросальпингографию, гистероскопию и лапароскопию. Аспирационная биопсия (выскабливание) эндометрия с **гистологическим исследованием** позволяет диагностировать гиперпластические процессы эндометрия и соответствие эндометрия фазе яичникового цикла. Так при получении на 20–21 день цикла эндометрия в фазе секреции косвенно можно говорить о функционировании желтого тела (продукция прогестерона) и об овуляторном цикле. Методом **иммуногистохимии** можно определить количество прогестероновых и эстрогеновых рецепторов в ткани эндометрия. Выявить иммунологические маркеры хронического эндометрита.

**Лечение при маточной патологии.** Основной метод лечения маточной патологии хирургический. Проводится гистерорезектоскопия, при которой удаляются подслизистые миоматозные узлы и полипы эндометрия (рисунок 9.7), иссекаются перегородки и синехии в полости матки.



**Рисунок 9.7 — Гистерорезектоскопия (иссечение полипа эндометрия)**

При врожденных аномалиях развития матки (двуорогая матка, рудиментарный рог и др.) выполняется лапаротомия и проводится реконструктивно-пластическая операция по формированию полноценной матки, способной выносить беременность. В дальнейшем в качестве реабилитации назначается курс гормональной терапии (КОК), профилактика формирования синехий и спаек: противовоспалительные барьеры во время операции (интерсид) и препараты протеолитических ферментов после операции (дистрептаза, электрофорез с трипсином, вобэнзим).

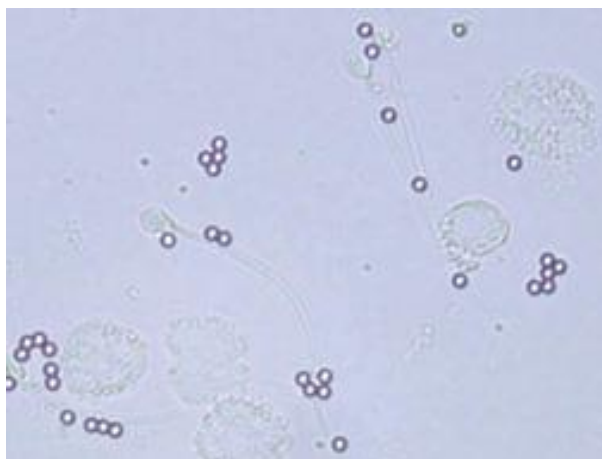
При наличии хронического эндометрита проводится курс антибактериальной и противовоспалительной терапии.

#### **Иммунологическое бесплодие**

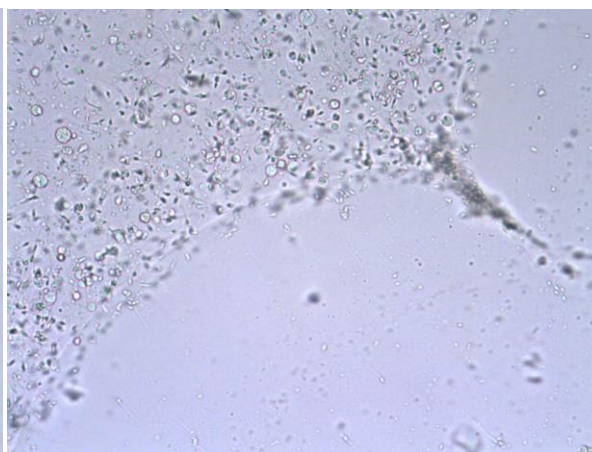
Иммунологическое бесплодие обусловлено образованием антител к сперматозоидам в цервикальной слизи или в мужском организме, что наблюдается в 5–15 % бесплодных браков.

**Диагностика** иммунологического фактора проводится с помощью посткоитального теста (проба Шуварского): определение при микроскопии числа активных сперматозоидов в цервикальной слизи через 4–6 часов после полового акта. Наличие 5–10 подвижных сперматозоидов в слизи свидетельствует об отсутствии иммунологического фактора, а тест считается положительным. При отсутствии сперматозоидов — тест отрицательный.

Международно признанным стандартом диагностики антиспермальных антител является MAR-тест (рисунок 9.8). Определяют процент сперматозоидов, связанных с антителами классов IgG и IgA (прямой MAR-тест) и титр антиспермальных антител в биологических жидкостях (спермоплазма, слизь шейки матки, плазма крови) (непрямой MAR-тест). Одновременно с MAR-тестом *in vitro* оценивается взаимодействие слизи и спермы для исключения шеечного фактора бесплодия: проба Курцрока—Миллера (рисунок 9.9).



**Рисунок 9.8 — MAR-тест.**  
Наличие антиспермальных антител  
в цервикальной слизи



**Рисунок 9.9 — Проба Курцрока—Миллера:** нет проникновения  
сперматозоидов в цервикальную слизь

### **Принципы лечения иммунологического бесплодия**

1. Десенсибилизация — прекращение контакта женского организма со спермой на несколько месяцев (презерватив).
2. Коррекция иммунологического статуса мужчины и женщины с целью снижения числа антиспермальных антител, назначение глюкокортикоидов.
3. Применение андрогенов при формировании антиспермальных антител в мужском организме, так как на фоне аутоиммунного процесса поражается ткань яичек, вырабатывающая тестостерон, от которого напрямую зависит активность формирования сперматозоидов.
4. Применение вспомогательных репродуктивных технологий (искусственная инсеминация спермы в полость матки).

### **Вспомогательные репродуктивные технологии**

Вспомогательные репродуктивные технологии (ВРТ) — это метод оказания медицинской помощи лицам 18–49 лет (для женщин), имеющим

проблемы с репродуктивным здоровьем, при котором отдельные или все этапы зачатия и/или раннего развития эмбриона до переноса его в матку осуществляются в лабораторных условиях.

С 19 июля 2012 года в Республике Беларусь вступил в силу Закон «О вспомогательных репродуктивных технологиях», который предусматривает комплексное, в том числе и правовое регулирование вопросов применения ВРТ.

#### **Основные ВРТ:**

■ Искусственная инсеминация — введение спермы мужа (донора) в полость матки, минуя цервикальный барьер.

■ ЭКО, включает следующие этапы: стимуляция созревания большого количества ооцитов; забор их путем трансвагинальной пункции яичников; оплодотворение *in vitro*; перенос эмбрионов в полость матки; поддержка лютеиновой фазы препаратами прогестерона.

■ Интрацитоплазматическое введение сперматозоида (ЭКО+ИКСИ) в яйцеклетку под микроскопом при увеличении  $\times 200$ – $\times 400$  выполняют при наличии единичных сперматозоидов для оплодотворения (мужской фактор бесплодия).

■ Суррогатное материнство, когда женщина (гестационный курьер) выражает добровольное согласие на вынашивание и рождение генетически чужого ей ребенка, который в дальнейшем будет воспитываться другими лицами — его биологическими отцом и матерью. Именно они будут являться его юридическими родителями.

## **ГЛАВА 10 СОВРЕМЕННЫЕ МЕТОДЫ КОНТРАЦЕПЦИИ**

Контрацепция — это предупреждение нежелательной беременности. В развитых странах именно контрацепция является основным методом регулирования рождаемости и планирования семьи.

#### **Классификация**

##### **Традиционные методы контрацепции:**

- биологический, ритм-метод: воздержание в перiovуляторный период;
- механические или барьерные: презервативы, шеечные колпачки, влагалищные диафрагмы;
- химический метод: использование спермицидов, инактивирующих и вызывающих склеивание сперматозоидов (фарматекс, контрацептин Т);
- прерванное половое сношение.

##### **Современные методы контрацепции:**

- внутриматочная контрацепция;
- гормональная;
- добровольная хирургическая стерилизация.

**Эффективность** отдельных методов контрацепции оценивают с помощью индекса Перля — число беременностей, наступивших за 1 год у 100 женщин, применяющих данный метод. В таблице 10.1 представлена эффективность различных методов контрацепции.

Таблица 10.1 — Эффективность методов контрацепции

Метод контрацепции	Индекс Перля
Биологический	15–45
Презерватив/диафрагма	12–20/6–16
Прерванный половой акт	5–25
Спермициды	20–25
Мини-пили	0,3–4
ВМК /ВМК с левоноргестрелом	1/0,1
КОК	0,03–0,9
Стерилизация женская/мужская	0,4/0,1

### **Внутриматочная контрацепция**

Внутриматочная контрацепция — это предупреждение беременности путем введения в полость матки специальных средств — ВМК, которые делятся на:

- инертные (или нейтральные), изготовленные из полиэтилена с добавлением сульфата бария (для рентгеноконтрастности);
- медикаментозные, содержащие медь, серебро, золото или гормоны гестагены (левоноргестрел).

В зависимости от формы ВМК бывают S-образные, Т-образные, Ф-образные, в виде кольца и др. (рисунок 10.1).

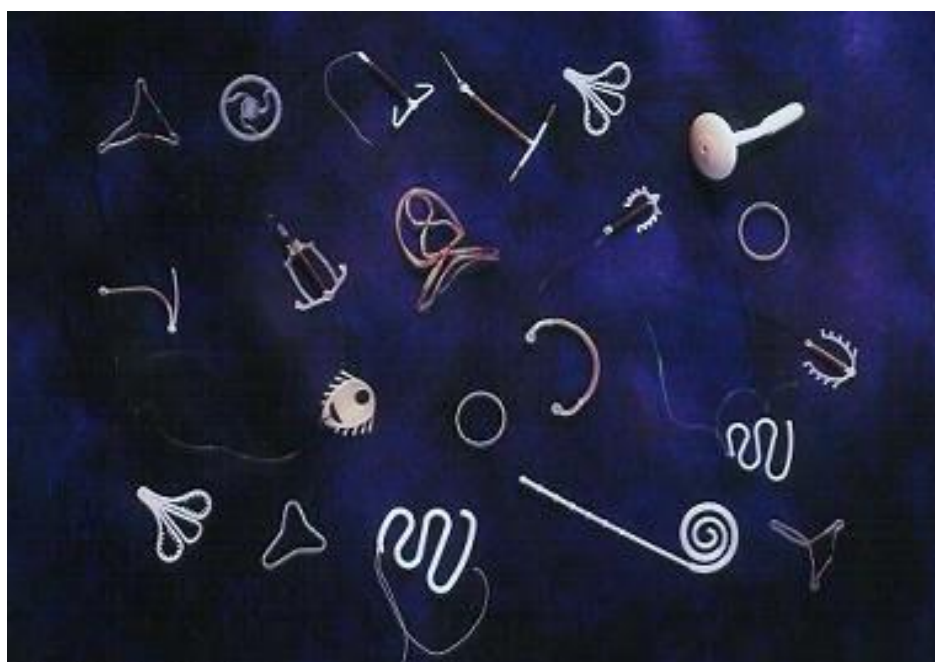

Рисунок 10.1 — ВМК (различные формы)

**Контрацептивное действие ВМК** основано на целом ряде эффектов: abortивное действие за счет усиленного тонуса миометрия; ускорение перистальтики маточных труб; создание асептического воспаления (негормональные ВМК) или подавление функциональной активности эндометрия (гормональные ВМК), что препятствует имплантации; сперматотоксическое действие за счет усиления фагоцитоза сперматозоидов макрофагами.

**Показания, противопоказания и основные принципы применения ВМК.** ВМК рекомендуют рожавшим женщинам, имеющим постоянного полового партнера, не планирующим беременность в течение 1–5 лет.

*Противопоказания к применению ВМК:*

- кровотечения из половых путей неуточненного генеза, дисменорея;
- беременность;
- аллергия на средства, входящие в состав ВМК;
- подозрение на злокачественные новообразования женских половых органов;
- острые и рецидивирующие воспалительные процессы половых органов;
- наличие внематочной беременности в анамнезе;
- аномалии развития матки, ее гипоплазия;
- подростковый период.

ВМК вводится на 4–6-й день менструального цикла (последние 2 дня менструации, когда еще приоткрыт цервикальный канал) или через 6 недель после неосложненных родов, сразу после неосложненного медицинского аборта. *Техника введения.* Введение выполняется в асептических условиях в женской консультации. Шейка матки выводится в зеркалах и фиксируется пулевыми щипцами. После зондирования полости матки, позволяющего определить длину полости и направление оси матки ВМК устанавливается с помощью специального проводника, имеющего ограничитель глубины введения. После извлечения проводника из полости матки во влагалище свисают «усики» — нити, за которые ВМК будет извлекаться. Правильность установки и дальнейшее положение ВМК контролируют при УЗИ (рисунок 10.2). В зависимости от типа ВМК вводят на 3–5 лет.

Основные *осложнения* при ВМК: перфорация стенки матки при введении ВМК (рисунок 10.3), выше риск внематочной беременности, воспалительные процессы в полости матки, дисменорея и мено-, метроррагии. Развитие осложнений требует удаления ВМК. При отсутствии осложнений ВМК удаляется по желанию женщины и при истечении срока действия.

Особым видом ВМК является гормональная внутриматочная система «Мирена», содержащая гестаген левоноргестрел. Кроме контрацептивного эффекта Мирена обладает лечебным действием при гормонозависимой патологии эндометрия (гиперплазия), внутреннем эндометриозе (аденомиозе), миоме матки малых размеров.

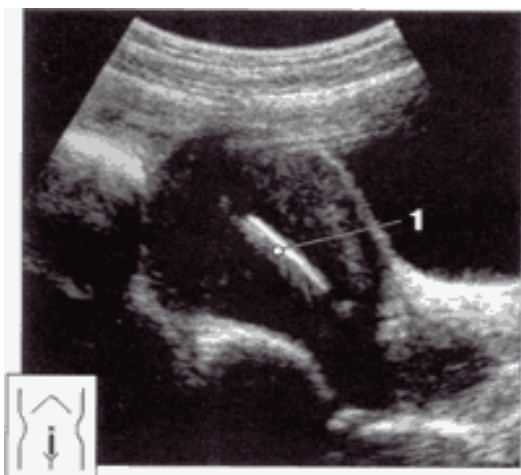


Рисунок 10.2 — ВМК (1) при УЗИ

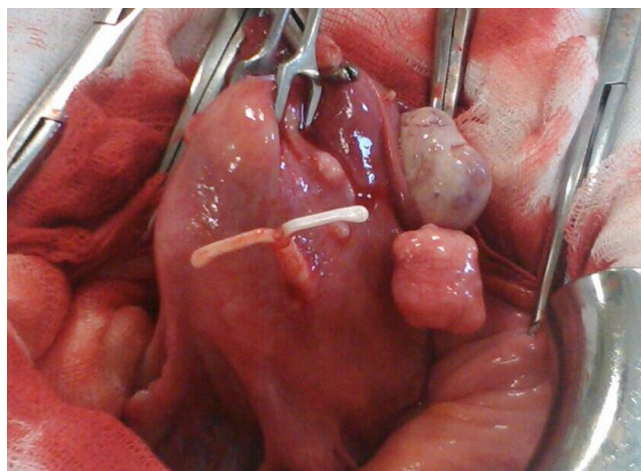


Рисунок 10.3 — Осложнение ВМК: полная перфорация передней стенки матки ВМК

### Гормональная контрацепция

Гормональная контрацепция на сегодняшний день является одним из самых высокоэффективных методов предохранения от нежелательной беременности. Кроме того, применение гормональных контрацептивов оказывает лечебное действие при нарушениях менструального цикла, эндометриозе, функциональных кистах яичников и др. Возможность создания гормональных контрацептивов (ГК) появилась после открытия химической структуры эстрогенов и прогестерона в 1929–1934 гг. Использовать ГК начали в США (1960) и Европе (1961). В СССР первый гормональный контрацептив «Инфекундин» появился в начале 70-х годов. По своему составу первые ГК представляли собой высокодозированные эстроген-гестагенные препараты. Именно с высокой дозой эстрогенного компонента были связаны возникающие побочные эффекты. В дальнейшем совершенствование ГК проходило по пути снижения дозы эстрогена, замены синтетического эстрогенного компонента (этинилэстрадиола) на натуральный (эстрадиола валерат,  $17\beta$ -эстрадиол) и синтеза новых поколений гестагенов, обладающих максимальной селективностью действия на рецепторы и рядом лечебных эффектов (диеногест, дроспиренон, дезогестрел).

В настоящее время известно более 300 ГК. Согласно данным ВОЗ более 150 млн женщин в мире предпочитают гормональные препараты, как наиболее эффективный и удобный способ предупреждения нежелательной беременности.

**Классификация ГК.** В зависимости от состава, дозы гормонов и способа введения гормональные контрацептивы делятся на:

**1. Комбинированные (эстроген-гестагенные) ГК.**

*В зависимости от способа введения:*

- оральные (КОК);

- трансдермальные (пластырь Евра);
- вагинальные (кольцо НоваРинг).

*В зависимости от дозы и характера эстрогенного компонента:*

*С синтетическим эстрогеном этинилэстрадиолом:*

- высокодозированные (50 и более мкг этинилэстрадиола) — нон-овлон, овидон;
- низкодозированные (30–35 мкг) — регулон, линдинет-30, Евра;
- микродозированные (менее 30 мкг) — новинет, логест, новаРинг.

*С эстрогеном, подобным натуральному (17 $\beta$ -эстрадиол, эстрадиола валерат):* клайра, зоэли.

*В зависимости от состава:*

- монофазные (ярина, жанин, регулон, новинет, логест);
- двухфазные (антеовин);
- трехфазные (три-регол, тризистон).

*В зависимости от количества активных таблеток:*

- 21/7 (регулон, логест, тризистон);
- 24/4 (джес, зоэли, евра);
- 26/2 (клайра);
- от 21/7 до 28/7 (новаринг).

## 2. Гестагенные ГК:

- мини-пили (экслютон, континуин);
- низкодозированные гестагенные контрацептивы (чарозетте, лактинет);
- депо-препараты (инъекционные — депо-провера, импланты — норплант, импланон, гормональная внутриматочная система «Мирена»).

## 3. Препараты для экстренной контрацепции:

- гестагены в высокой дозе (постинор, эскапел);
- КОК в высокой дозе (метод Юзпе: 5 таблеток микродозированных или 4 таблетки низкодозированных КОК);
- антагонисты и модуляторы прогестероновых рецепторов (гинепристон, двелла).

**Механизм действия комбинированных гормональных контрацептивов** заключается в следующем:

1. Блокада овуляции, за счет подавления синтеза эндогенных гонадотропинов.
2. Повышение вязкости и антиспермальной агрессивности цервикальной слизи.
3. Изменения в эндометрии: отсутствуют фазные превращения на протяжении всего цикла («железистая регрессия» эндометрия).
4. Снижение моторики маточных труб.

Эффективность ГК (ИП) составляет 0,03–0,9.



### **Выбор гормональных контрацептивов**

КОК обладают рядом лечебных эффектов, что позволяет их назначать не только с целью контрацепции. При применении КОК наблюдается:

- Снижение риска рака эндометрия на 50 %, яичников — на 40 %, колоректального рака — на 40 %;
- Лечебный эффект при нарушениях менструального цикла, дисменорее.
- Профилактика и лечение поликистоза яичников, функциональных кист яичников, доброкачественных заболеваний молочных желез.
- Снижение частоты миомы матки, эндометриоза.
- Снижение частоты воспалительных заболеваний органов малого таза.
- Снижение до минимума вероятности внематочной беременности.
- Антиандрогенное действие гестагенов, т. е. лечебный эффект при гирсутизме, акне, себорее.
- Снижение риска заболеваемости ревматоидным артритом на 40–90 %.
- Профилактика анемии, связанной с чрезмерной менструальной кровопотерей.

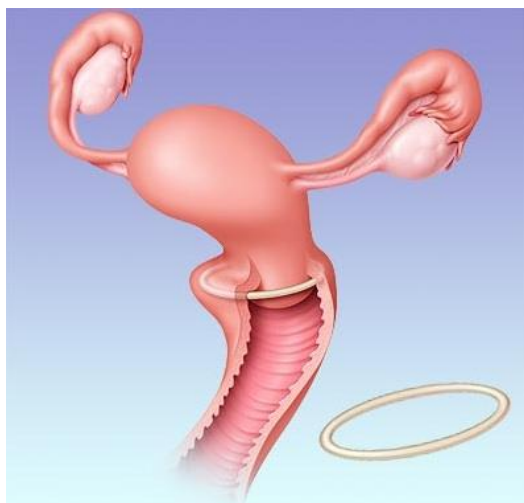В то же время КОК обладают рядом **побочных эффектов**. При применении ГК возможны: межменструальные кровянистые выделения или аменорея; головная боль, депрессия, развитие ПМС, снижение либидо; тошнота и рвота, метеоризм; обильные бели, развитие вульвовагинального кандидоза; нарушение пигментации кожи; повышение свертываемости крови и развитие тромбозов; влияние на углеводный и жировой обмен (нарушение толерантности к глюкозе, повышение ЛПНП и снижение ЛПВП). В связи с этим применение КОК имеет ряд ограничений.

#### **Противопоказания к применению КОК:**

- свежие тромбозы и тромбозы в анамнезе, а также высокий риск тромбоза и тромбоза (при обширном оперативном вмешательстве, связанном с длительной иммобилизацией, при врожденных тромбофилиях с патологическими уровнями факторов свертывания);
- беременность и лактация;
- рак молочной железы, в том числе и в анамнезе;
- врожденные дефекты выделительной функции печени, прогрессирующие заболевания печени;
- выраженная гиперлипидемия, патологическое ожирение;
- сахарный диабет с ангиопатией и/или длительностью заболевания более 20 лет;
- сосудистые заболевания мозга, инсульт в анамнезе;
- артериальная гипертензия с уровнем АД 160/100 мм рт. ст. и выше, ИБС, инфаркт миокарда, осложненные заболевания клапанного аппарата сердца;
- курение более 15 сигарет в день в возрасте старше 35 лет.

Монофазные комбинированные гормональные контрацептивы рекомендуются как контрацептивы старта, так как по сравнению с трехфазными на их фоне реже появляются болезненность молочных желез и межменструальные кровянистые выделения.

Влагалищная гормональная система (новаринг) представляет собой микродозированный комбинированный контрацептив, заключенный в гибкое прозрачное кольцо из этинилвинулацетата, диаметром 54 мм и толщиной сечения 4 мм (рисунок 10.4). По биологическому градиенту путем диффузии ежедневно из кольца во влагалище выделяются микродозы гормонов, которые быстро и равномерно поступают прямо в системный кровоток, минуя этап первичного прохождения через печень и желудочно-кишечных взаимодействий.



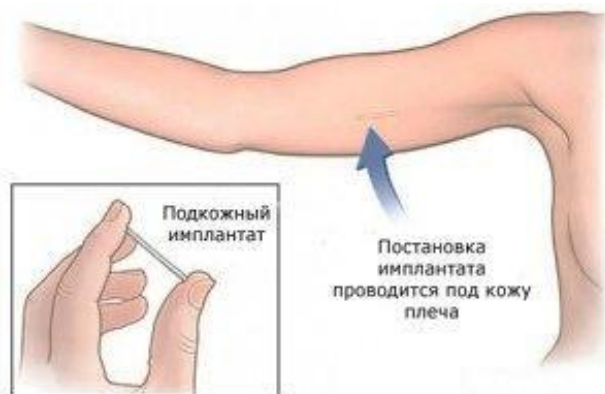**Рисунок 10.4 — Влагалищная гормональная система для контрацепции (новаРинг)**

**Гестагенные контрацептивы** содержат только гестоген в дозе 20–50 % от используемой в комбинированных эстроген-гестогенных препаратах.

Механизм действия гестагенных контрацептивов обусловлен в основном влиянием на цервикальную слизь, которая становится вязкой и приобретает антиспермальную активность, а также за счет обратимой атрофии эндометрия. В отличие от комбинированных контрацептивов, блокада овуляции на фоне приема гестагенов наблюдается не всегда, а в 60–99 % менструальных циклов. В связи с этим гестагенные контрацептивы имеют меньше положительных лечебных эффектов, требуют более строгого приема в одно и то же время и чаще вызывают нарушения менструального цикла.

В то же время гестагенные контрацептивы не обладают побочными эффектами, присущими эстрогенному компоненту комбинированных контрацептивов. Могут применяться у женщин с пороками сердца, артериальной гипертензией, ожирением, у курящих женщин старше 35 лет. Таблетированные гестагенные контрацептивы (лактинет, мини-пили) являются препаратами выбора для контрацепции у кормящих грудью женщин.

Наличие гестагенных депо-препаратов позволяет избежать ежедневного приема препаратов, при этом отсутствует первичное прохождение через печень. Депо-провера (150 мг медроксипрогестерон ацетата) вводится внутримышечно 1 раз в 3 месяца. Инпланон (68 мг этоноргестрела) — одностержневой имплант размером 40×2 мм вводится после местного обезболивания подкожно по внутренней поверхности плеча на 3 года (рисунок 10.5).



**Рисунок 10.5 — Постановка Импланона**

**Посткоитальная контрацепция** — это разновидность контрацепции, когда прием препаратов происходит после незащищенного полового акта.

В качестве препаратов для экстренной контрацепции применяются:

1. Гестагены в большой дозе: постинор (0,75 мг левоноргестрела в таблетке, когда 1-я таблетка применяется в первые 72 часа после незащищенного полового акта, 2-я — через 12 часов после первой), эскапел (1,50 мг левоноргестрела, 1 таблетка в первые 72 часа). В качестве побочных реакций наблюдаются нарушения менструального цикла, метроггравии.

2. КОК в дозе эквиваленткой 100 мкг этинилэстрадиола и 0,5 мг левоноргестрела (метод Юзпе), что соответствует 4 таблеткам низкодозированных КОК или 5 таблеткам микродозированных КОК. Прием должен быть не позднее чем через 72 часа после полового акта с повторением в той же дозе через 12 часов.

3. Антагонисты и модуляторы прогестероновых рецепторов: мифепристон 10 мг(гинеприсон) — 1 таблетка в течение 72 часов и улипристала ацетат 30 мг (двелла) — 1 таблетка в течение 120 часов.

### **Хирургическая стерилизация**

Хирургическая стерилизация применяется как для женщин, так и для мужчин. Является самым высокоэффективным, но необратимым методом контрацепции. Хирургическая стерилизация у женщин осуществляется по их желанию после выполнения ими репродуктивных планов (не менее 2-х детей) и при достижении возраста 32 лет и старше, или при наличии медицинских показаний, когда имеются тяжелые заболевания, являющиеся противопоказанием для вынашивания беременностей из-за высокого риска

для жизни матери (тяжелая экстрагенитальная патология, несостоятельный рубец на матке после кесаревых сечений и т. д.). Выполнить стерилизацию можно во время операции кесарева сечения, при других хирургических вмешательствах или стерилизацию выполняют как самостоятельную операцию при лапароскопическом доступе. Суть хирургической стерилизации женщин заключается в перевязке или создании искусственной непроходимости маточных труб, в результате чего яйцеклетка не может встретиться со сперматозоидом и не происходит оплодотворения (рисунок 10.6).

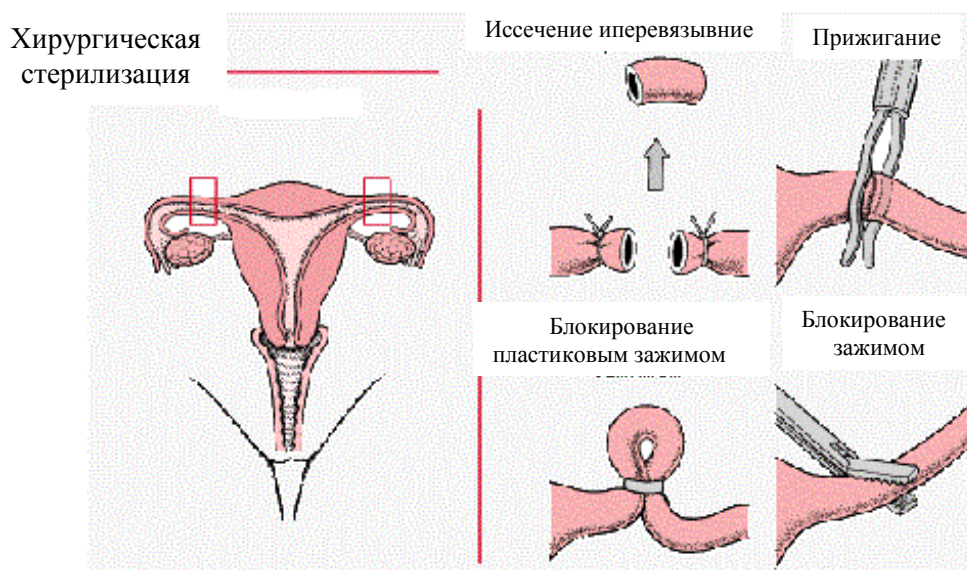


Рисунок 10.6 — Хирургическая стерилизация у женщин (методы)

Возможна хирургическая стерилизация у мужчин путем перевязки семявыносящих протоков.

### Контрацепция у подростков

Для большинства подростков, ведущих нерегулярную половую жизнь, методом выбора является барьерный метод — использование презерватива. Он препятствует зачатию и предохраняет от заражения инфекциями, передаваемыми половым путем. Но презервативы нередко неправильно используются подростками, их целостность может быть нарушена, в связи с чем возрастает риск заражения инфекциями. В таких случаях помогают химические методы защиты (спермициды), используемые одновременно с презервативом. К спермицидам относят фарматекс, пантексовал, контрацептин Т и другие препараты, выпускающиеся в виде свечей, таблеток, кремов. Эти лекарственные средства вводятся во влагалище непосредственно перед половым актом, оказывают спермицидное и бактерицидное действие, подавляя возбудителей гонореи и сифилиса, угнетая размножение грибов, хламидий и трихомонад, герпесвирусов.

Максимальное число преимуществ у подростков наблюдается при использовании так называемого «двойного голландского метода» контрацеп-

ции, когда одновременно используют гормональный оральный контрацептив с презервативом. При этом высокая контрацептивная эффективность орального средства дополняется профилактикой ИППП, обеспечиваемой презервативом.

Из гормональных контрацептивов приоритетами для подростков, являются комбинированные низко- и микродозированные (20–30 мкг этинилэстрадиола) монофазные КОК, содержащие высокоселективные прогестагены третьего поколения с низкой андрогенной активностью (марвелон, джес, логест, новинет). Чистые гестагены (мини-пили), инъекционные и внутриматочные средства контрацепции подросткам применять нежелательно. То же можно сказать о физиологических методах (ритм-метод, температурный метод), поскольку для подростков он малоэффективен.

## ЛИТЕРАТУРА

1. Дуда, В. И. Гинекология: учеб. для студентов высш. учеб. заведений по специальности «Лечебное дело» / В. И. Дуда. — Минск: Адукацыя і выхаванне, 2012. — 712 с.
2. Гинекология: учебник / под ред. Г. М. Савельевой, В. Г. Бреусенко. — 4-е изд., перераб. и доп. — М.: ГЭОТАР-Медиа, 2012. — 431 с.
3. Гинекология: учебник / С. Н. Занько [и др.]; под ред. С. Н. Занько. — Минск: Выш. шк., 2010. — 640 с.
4. Гинекология. Национальное руководство / под ред. В. И. Кулакова, И. Б. Манухина, Г. М. Савельевой. — М.: ГЭОТАР-Медиа, 2011. — 1088 с.
5. Клинические протоколы наблюдения беременных, рожениц, родильниц, диагностики и лечения в акушерстве и гинекологии: приказ Минздрава Республики Беларусь 9 окт. 2012 г., № 1182. — 233 с.
6. Клинические рекомендации. Акушерство и гинекология / под ред. Г. М. Савельевой, В. Н. Серова, Г. Т. Сухих. — 4-е изд., перераб. и доп. — М.: ГЭОТАР-Медиа, 2015. — 1024 с.
7. Миома матки: диагностика, лечение и реабилитация: клин. рекомендации по ведению больных / под ред. Л. В. Адамян (проект). — М., 2015. — 100 с.
8. Оперативная гинекология / В. И. Краснопольский [и др.]. — 2-е изд., перераб. — М.: МЕДпресс-информ, 2013. — 320 с.
9. Справочник врача женской консультации / под общ. ред. Ю. К. Малевича. — Минск: Беларусь, 2014. — 415 с.
10. Тумилович, Л. Г. Справочник гинеколога-эндокринолога / Л. Г. Тумилович, М. А. Геворкян. — 4-е изд., перераб. — М.: Практическая медицина, 2015. — 208 с.
11. Эндометриоз: диагностика, лечение и реабилитация: федеральные клин. рекомендации по ведению больных. — М., 2013. — 64 с.
12. Яковенко, Е. М. Современные методы преодоления бесплодия / Е. М. Яковенко, С. А. Яковенко. — М., 2010. — 280 с.

**Учебное издание**

**Захаренкова** Татьяна Николаевна  
**Эйныш** Елена Александровна  
**Крот** Ирина Федоровна и др.

**АКУШЕРСТВО И ГИНЕКОЛОГИЯ**

**Часть 2**  
**ГИНЕКОЛОГИЯ**

**Учебно-методическое пособие**  
**для студентов 4, 5 курсов всех факультетов**  
**медицинских вузов**

Редактор **Т. М. Кожемякина**  
Компьютерная верстка **Ж. И. Цырыкова**

Подписано в печать 11.07.2017.  
Формат 60×84<sup>1/16</sup>. Бумага офсетная 65 г/м<sup>2</sup>. Гарнитура «Таймс».  
Усл. печ. л. 8,60. Уч.-изд. л. 9,41. Тираж 75 экз. Заказ № 343.

Издатель и полиграфическое исполнение:  
учреждение образования «Гомельский государственный медицинский университет».  
Свидетельство о государственной регистрации издателя,  
изготовителя, распространителя печатных изданий № 1/46 от 03.10.2013.  
Ул. Ланге, 5, 246000, Гомель