

**МИНИСТЕРСТВО ЗДРАВООХРАНЕНИЯ РЕСПУБЛИКИ БЕЛАРУСЬ**  
**УЧРЕЖДЕНИЕ ОБРАЗОВАНИЯ**  
**«ГОМЕЛЬСКИЙ ГОСУДАРСТВЕННЫЙ МЕДИЦИНСКИЙ УНИВЕРСИТЕТ»**

**Кафедра фтизиопульмонологии**

**И. В. БУЙНЕВИЧ, В. Н. БОНДАРЕНКО,**  
**С. В. ГОПОНЯКО**

**ДИФФЕРЕНЦИАЛЬНАЯ**  
**ДИАГНОСТИКА ТУБЕРКУЛЕЗА**  
**ОРГАНОВ ДЫХАНИЯ**

**Учебно-методическое пособие**  
**для студентов 4–6 курсов всех факультетов**  
**медицинских вузов**

**Гомель**  
**ГомГМУ**  
**2015**

УДК 616-002.5-079.4(072)

ББК 55.4 я73

Б 90

**Рецензенты:**

кандидат медицинских наук, доцент,  
заведующий кафедрой фтизиопульмонологии  
Витебского государственного медицинского университета

***А. М. Будрицкий;***

кандидат медицинских наук,  
заведующий терапевтическим отделением  
Республиканского научно-практического центра  
радиационной медицины и экологии человека

***А. В. Коротяев***

**Буйневич, И. В.**

Б 90 Дифференциальная диагностика туберкулеза органов дыхания:  
учеб.-метод. пособие для студентов 4–6 курсов всех факультетов меди-  
цинских вузов / И. В. Буйневич, В. Н. Бондаренко, С. В. Гопоняко. —  
Гомель: ГомГМУ, 2015. — 56 с.

ISBN 978-985-506-785-7

Учебно-методическое пособие содержит информацию о современных методах дифференциальной диагностики туберкулеза и других болезней органов дыхания. Может использоваться при проведении практических занятий.

Предназначено для студентов 4–6 курсов всех факультетов медицинских вузов.

Утверждено и рекомендовано к изданию научно-методическим советом учреждения образования «Гомельский государственный медицинский университет» 22 октября 2015 г., протокол № 5.

**УДК 616-002.5-079.4(072)**

**ББК 55.4 я73**

**ISBN 978-985-506-785-7**

© Учреждение образования  
«Гомельский государственный  
медицинский университет», 2015

## СОДЕРЖАНИЕ

Список условных обозначений .....	4
<b>Введение</b> .....	6
<b>1. Общие принципы дифференциальной диагностики туберкулеза органов дыхания</b> .....	7
1.1. Клинические симптомы и синдромы поражения органов дыхания .....	7
1.2. Обязательные методы обследования при диагностике заболеваний органов дыхания .....	9
1.3. Дополнительные методы обследования при диагностике заболеваний органов дыхания .....	11
1.4. Дифференциальная диагностика туберкулеза органов дыхания по рентгенологическим синдромам .....	12
<b>2. Дифференциальная диагностика первичных форм туберкулеза</b> .....	15
2.1. Методы диагностики, применяемые при синдроме патологического расширения корня легкого .....	15
2.2. Диагностические критерии первичных форм туберкулеза .....	17
2.3. Опухоли средостения .....	18
2.4. Кисты средостения .....	22
2.5. Другие патологические процессы в средостении .....	23
<b>3. Дифференциальная диагностика вторичных форм туберкулеза легких</b> .....	24
3.1. Алгоритм диагностики туберкулеза легких .....	24
3.2. Дифференциальная диагностика очаговых и ограниченных затенений легких .....	27
3.3. Дифференциальная диагностика синдрома диссеминации легких .....	34
3.4. Дифференциальная диагностика округлых затенений .....	44
3.5. Дифференциальная диагностика кольцевидных затенений легких .....	48
Литература .....	53

## СПИСОК УСЛОВНЫХ ОБЗНАЧЕНИЙ

АНЦА	— антинейтрофильные цитоплазматические антитела
БАЛ	— бронхоальвеолярный лаваж
БЦЖ	— вакцина Кальмета-Герена
БЭБ	— бронхоэктатическая болезнь
ВГЛУ	— внутригрудные лимфатические узлы
ВИЧ	— вирус иммунодефицита человека
ВОЗ	— Всемирная организация здравоохранения
ДБСТ	— диффузные болезни соединительной ткани
ДЗЛ	— диссеминированные заболевания легких
ДН	— дыхательная недостаточность
ЖЕЛ	— жизненная емкость легких
ЖКТ	— желудочно-кишечный тракт
ИВЛ	— инвазивная вентиляция легких
ИЗЛ	— интерстициальные заболевания легких
ИФА	— идиопатический фиброзирующий альвеолит
КТ (КТВР)	— компьютерная томография (компьютерная томография высокого разрешения)
КУБ (КУМ)	— кислотоустойчивые бактерии (микобактерии)
ЛДГ	— лактатдегидрогеназа
ЛТБИ	— латентная туберкулезная инфекция
МБТ	— микобактерия туберкулеза
МКБ-10	— международная классификация болезней 10-го пересмотра
МЛУ-ТБ	— туберкулез с множественной лекарственной устойчивостью
МРТ	— магнитно-резонансная томография
МСКТ	— мультиспиральная компьютерная томография
МЦК	— мукоцилиарный клиренс
ОАК	— общий анализ крови
ОГК	— органы грудной клетки
ПМП	— первичная медицинская помощь
ППД-Л (PPD — purified proteinderivate)	— сухой очищенный туберкулин Линниковой
ПТК	— первичный туберкулезный комплекс
ПЦР	— полимеразная цепная реакция
ПЭТ	— позиционно-эмиссионная томография
РФО	— рентгенофлюорографическое обследование
СОЭ	— скорость оседания эритроцитов
ТБ	— туберкулез
ТЕ	— туберкулиновая единица
ТЭЛА	— тромбоэмболия легочной артерии

ТФА	— токсический фиброзирующий альвеолит
УЗИ	— ультразвуковое исследование
ФБС	— фибробронхоскопия
ФВД	— функция внешнего дыхания
ХОБЛ	— хроническая обструктивная болезнь легких
ЦИК	— циркулирующие иммунные комплексы
ЦНС	— центральная нервная система
ЭАА	— экзогенный аллергический альвеолит
ЭКГ	— электрокардиография
ATS/ERS	— Американское торакальное общество / Европейское респираторное общество
DOTS	— Directly Observed Treatment, Short-course — лечение коротким курсом под непосредственным наблюдением
ELISA	— enzyme-linked immunosorbent assay — иммуноферментный анализ
LPA	— line probe assay

## ВВЕДЕНИЕ

Клинические симптомы ТБ многообразны, но специфических признаков заболевание не имеет. Разнообразии возможных клинических и рентгенологических проявлений ТБ органов дыхания часто затрудняет установление первоначального диагноза. Имеет место как гипер-, так и гиподиагностика. Многие случаи ТБ выявляются при обращении пациента к терапевту, пульмонологу, инфекционисту, но не к фтизиатру.

Выявление и диагностика бациллярного ТБ не представляет существенных трудностей, так как с помощью микробиологических методов удается обнаружить специфического возбудителя.

Необходимость дифференциальной диагностики возникает, когда:

- имеет место атипичное проявление заболевания;
- полученные результаты обследования характерны для нескольких альтернативных заболеваний;
- имеется сочетание нескольких заболеваний бронхолегочной системы туберкулезной и нетуберкулезной природы (например, ТБ + пневмония, ТБ + рак и др.);
- допущена неправильная трактовка результатов обследования;
- отсутствует адекватный ответ на лечение.

Проведение **дифференциальной диагностики** подразумевает получение дополнительной информации, которая используется не только для подтверждения или исключения туберкулезной этиологии процесса, но и для диагностики альтернативного заболевания.

# 1. ОБЩИЕ ПРИНЦИПЫ ДИФФЕРЕНЦИАЛЬНОЙ ДИАГНОСТИКИ ТУБЕРКУЛЕЗА ОРГАНОВ ДЫХАНИЯ

## 1.1. Клинические симптомы и синдромы поражения органов дыхания

Клинический диагноз — результат сложной деятельности врача, включающий изучение состояния больного, активное использование своего опыта и знаний. Из широкого арсенала современных рентгенологических, инструментальных и лабораторных методов исследования на различных этапах диагностики нужно уметь выбрать те, которые необходимы данному пациенту. При этом необходимо начинать с простых, доступных, малоинвазивных, дешевых методов. Результатом этой деятельности являются познание болезни, индивидуальных особенностей пациента и проведение целенаправленного лечения.

Содержание и последовательность этапов клинической диагностики заболеваний органов дыхания осуществляется в следующей последовательности:

I этап (симптомов) — сбор информации по симптомам, создание рабочих планов обследования и гипотез;

II этап (синдромный) — выделение основных (ведущих) клинорентгенологических синдромов;

III этап (группового диагноза) — определение основных, наиболее вероятных заболеваний, составление дифференциально-диагностического ряда (межсиндромная диагностика);

IV этап (нозологический диагноз) — определение основного нозологического диагноза (внутри синдромная диагностика);

V этап — разработка плана лечения и реабилитации; подтверждение диагноза в процессе наблюдения и лечения и внесение корректив.

В клинике внутренних болезней различают около  $10^5$  симптомов и приблизительно  $10^3$  болезней. Поэтому для облегчения ориентации в этом море симптомов и упрощения диагностики симптомы объединяют в ряд клинических синдромов.

**Клинический синдром** — это устойчивая группа симптомов, объединенных единым патогенезом.

Основные клинические и рентгенологические синдромы в клинике фтизиопульмонологии находятся в тесной неразрывной связи друг с другом (таблица 1.1).

Симптоматика болезней органов дыхания в значительной мере обусловлена тем, какие отделы органов дыхания поражены (таблица 1.2).

Таблица 1.1 — Основные клинико-рентгенологические симптомы

Уровень поражения органов дыхания	Трахеобронхиальное дерево	Респираторные отделы	Плевра
Основные клинические синдромы	Нарушение МЦК	Инфильтрация легкого	Плевральный выпот
	Бронхообструктивный	Воздушная полость	Пневмоторакс
	Нарушение бронхиальной проходимости	Эмфизема легких	
Скиалогический синдром	Изменение легочного рисунка	Затемнения	Просветления
Основные рентгенологические синдромы	Патология легочного рисунка	Тотальное (субтотальное) затемнение	Обширное просветление
	Патология корня	Ограниченное затемнение	
	Нарушение проходимости бронхов	Очаговая тень	
	Патология контрастированного бронхиального дерева	Диссеминация	
		Полость (кольцевидная тень)	
		Круглая тень	

Таблица 1.2 — Основные клинические проявления при поражении различных структур органов дыхания

Симптомы	Поражаемые структуры		
	бронхиальное дерево	респираторные отделы	плевра
Жалобы	Кашель сухой или с мокротой, одышка	Одышка, интоксикация	Боли, тяжесть в грудной клетке
Анамнез	Раздражающие и повреждающие ингаляционные факторы	Инфекции, воспаления, опухоли, профессиональные вредности	Травмы, инфекционные и др. болезни
Объективные данные	Жесткое дыхание, диффузные сухие и влажные хрипы	Укорочение перкуторного звука, влажные мелкопузырчатые хрипы,	Асимметрия грудной клетки, укорочение перкуторного звука или тимпанит, дыхание не проводится, голосовое дрожание ослаблено, смещение средостения в здоровую сторону



## Окончание таблицы 1.2

Симптомы	Поражаемые структуры		
	бронхиальное дерево	респираторные отделы	плевра
Рентгенологические данные	Изменения легочного рисунка, «отрубленные корни», эмфизема	Затемнения в легких (очаговые тени, диссеминация, ограниченное или массивное затемнение, круглая тень), просветления (кольцевидные тени)	Затемнение (выпот), просветление (воздух) в плевральной полости
Анализ крови	Воспалительные изменения в период обострения	Картина характерная для определенного заболевания	В зависимости от основных заболеваний
Анализ мокроты	Большое количество, нейтрофилы, бронхиальный эпителий	Скудная, лимфоциты, тканевой детрит, возбудитель	Мокроты нет
ФВД	Чаще недостаточность по обструктивному типу	Чаще недостаточность по рестриктивному типу	Иногда недостаточность по рестриктивному типу
ФБС	Диффузные изменения слизистой, секрет во всех отделах	Норма или небольшие воспалительные изменения в регионарных бронхах	Норма
Эффект от лечения	Отхаркивающие и бронхолитики	Антибактериальные препараты	Лечение основного заболевания

### 1.2. Обязательные методы обследования при диагностике заболеваний органов дыхания

Всем пациентам с бронхолегочными жалобами и подозрением на ТБ органов дыхания проводятся так называемые обязательные методы обследования (таблицы 1.3 и 1.4). Противопоказания к проведению отсутствуют. Это самые простые в техническом исполнении методики. Можно проводить в амбулаторных условиях. В результате можно выделить ведущие клинико-рентгенологические синдромы, составить дифференциально-диагностический ряд (2–3 заболевания), определить дальнейшую диагностическую тактику.

Таблица 1.3 — Обязательные диагностические методы обследования пациентов с патологией легких

Вид обследования	Мероприятия, исследования, тесты
Общее клиническое	Сбор жалоб: бронхолегочные (кашель, мокрота, кровохарканье, одышка, боль в груди), интоксикационные (повышение температуры тела, головная боль, слабость, потливость, нарушение аппетита, сонливость, снижение концентрации внимания и т. д.)

Окончание таблицы 1.3.

Вид обследования	Мероприятия, исследования, тесты
Общее клиническое	Сбор анамнеза (контакт с больными ТБ, сведения о предыдущих рентгенологических исследованиях, наличие профессиональных и бытовых вредностей, контакт с поллютантами и канцерогенными факторами, результаты проб Манту и прививок БЦЖ у детей и подростков, предыдущее лечение и его результаты, социально-бытовые условия жизни) Объективные методы обследования: (осмотр, пальпация, перкуссия, аускультация) Общий анализ крови и мочи Клинический анализ мокроты
Рентгенологическое	Обзорная рентгенограмма органов грудной клетки в прямой и, при необходимости, в боковой проекции; линейная томография
Микробиологическое	Исследование мокроты и/или иного патологического материала на КУМ (3-х кратное) методом простой бактериоскопии с окраской по Цилю–Нельсону и неспецифическую флору (окраска по Граму и Романовскому–Гимзе), XpertMTB/RIF.
Функциональное	Спирография с регистрацией кривой поток–объем (при необходимости — проба с бронхолитиками) Электрокардиография
Туберкулинодиагностика	Внутрикожная проба Манту с 2 ТЕ ППД-Л; Диаскинтест

Таблица 1.4 — Объективное обследование пациента с подозрением на респираторную патологию

<p><b>Осмотр грудной клетки</b> Частота дыхания (в норме 8–14 в минуту) Участие вспомогательных дыхательных мышц: — втяжение межреберных промежутков; — парадоксальное движение брюшной стенки Форма грудной клетки Рубцы (хирургические вмешательства, лучевая терапия) Набухшие шейные вены (обструкция верхней полой вены) Движения грудной стенки: симметричность, амплитуда</p>
<p><b>Пальпация грудной клетки</b> Положение трахеи и особенности верхушечного толчка Симметричность движений обеих половин Амплитуда движений грудной стенки Состояние периферических лимфатических узлов Голосовое дрожание</p>
<p><b>Перкуссия грудной клетки</b> Сравнивают перкуторный звук в симметричных участках грудной клетки (включая верхушки) Обращают внимание на возможное притупление перкуторного звука или коробочный звук</p>
<p><b>Аускультация грудной клетки</b> Характер и интенсивность дыхательных шумов: — везикулярное или бронхиальное дыхание — ослабленное или отсутствие Побочные дыхательные шумы (крепитация, свистящие хрипы, шум трения плевры) Бронхофония</p>

### 1.3. Дополнительные методы обследования при диагностике заболеваний органов дыхания

Если на основании данных, полученных при обязательном обследовании, не хватает информации для формулировки диагноза или необходима верификация диагноза, применяется комплекс дополнительных методов. Дополнительные методы обследования являются более сложными в исполнении и часто более обременительными для пациента. Проводятся по показаниям в специализированных учреждениях с использованием специального инструментария и оборудования (таблица 1.5).

Таблица 1.5 — Дополнительное обследование больных с патологией легких

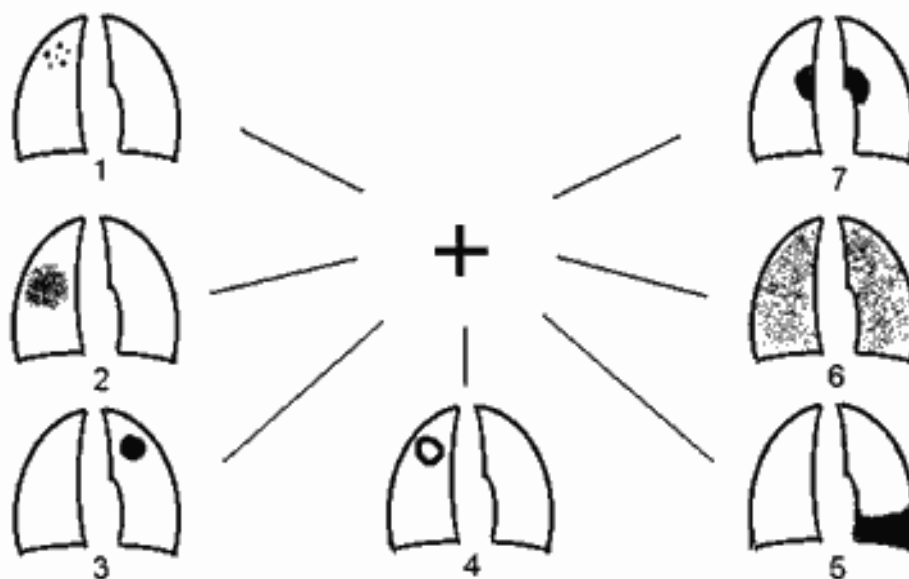
Вид обследования	Проводимые мероприятия, исследования, тесты
Рентгенологическое	КТ, рентгеноскопия, УЗИ, МРТ, сцинтиграфия, ангиопульмонография
Биохимическое	Белки «острой фазы» Щелочная фосфатаза ЛДГ по фракциям Электролиты крови (натрий, калий, хлориды)
Микробиологическое	Исследование биологического материала на МБТ (методом люминесцентной микроскопии, посев на питательные среды, ускоренные методы детекции (BactecMGIT 960), молекулярно-генетические методы видовой идентификации, проведение тестов лекарственной чувствительности). Бактериологическое исследование на бактерии, грибы и чувствительность их к антибактериальным препаратам Определение этиологической роли выделенной неспецифической микрофлоры с помощью серологических методик (непрямой иммунофлюоресценции, реакции пассивной гемагглютинации)
Функциональное	Бодиплетизмография (общая плетизмография) Исследование механики дыхания методом пищевода зондирования Исследование диффузионной способности легких Исследование легочного газообмена в состоянии покоя и в условиях дозированной физической нагрузки Газы крови Эхокардиография.
Бронхологическое	Бронхоскопия с забором материала для микробиологического, цито- и гистологического исследования.
Иммунологическое	ЦИК крови Иммуноглобулины крови Иммуногистохимические реакции Имуноферментный анализ У-интерфероновый тест
Молекулярная диагностика	Поиск возбудителя на основании ПЦР
Хирургические методы	Видеоторакоскопия с биопсией плевры, легкого, лимфоузлов

Проведение всех дополнительных исследований должно быть строго обосновано, при этом не следует откладывать любые инвазивные исследования вплоть до открытой биопсии легких, если их ожидаемая диагностическая ценность велика. Наряду с оценкой бронхолегочной симптоматики и изменений в легких необходимо обращать внимание на экстрапульмональные проявления заболевания, которые могут играть ключевую роль в установлении диагноза.

#### 1.4. Дифференциальная диагностика туберкулеза органов дыхания по рентгенологическим синдромам

Рентгенологическое исследование традиционно занимает важное место в диагностике ТБ органов дыхания, его результаты обычно позволяют установить предварительный диагноз. Все многообразие специфических изменений, выявляемых у больных, складывается из элементов, схематично представленных на рисунке 1.1.

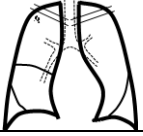



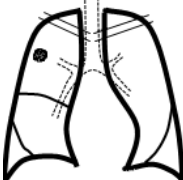
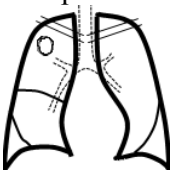

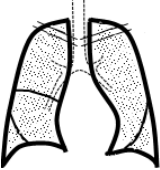
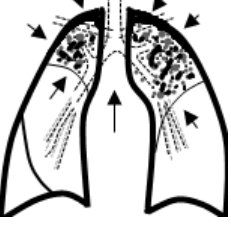

Перечисленные элементы могут быть единичными или множественными, заметно варьировать по размерам, морфологии, интенсивности и встречаться в самых разных сочетаниях (например, 1+2, 1+3, 2+4, 4+5+6, 5+7, 6+7 и т. д.). При длительном течении ТБ рентгенологическая картина может также дополняться признаками пневмофиброза, эмфиземы, бронхоэктазов. Важным для диагностики является наличие остаточных изменений перенесенного ТБ: кальцинированных очагов в легких или внутригрудных лимфатических узлах. Большую помощь в правильной трактовке заболевания может оказать анализ рентгенофлюорографического архива, поисками которого не нужно пренебрегать.



**Рисунок 1.1 — Рентгенологические проявления туберкулеза легких:**  
 1 — очаги; 2 — инфильтраты; 3 — круглые образования; 4 — полости;  
 5 — плевральный выпот; 6 — диссеминация; 7 — внутригрудная аденопатия

Дифференциальная диагностика туберкулеза проводится по сходным клинико-рентгенологическим синдромам (таблица 1.6)

Таблица 1.6 — Клинико-рентгенологические формы туберкулеза

Рентгенологический синдром	Нет признаков хронического процесса*		Есть признаки хронического процесса*
Очаговая тень	Очаговый 		—
Ограниченное затемнение	Инфильтративный 		Цирротический 
Массивное затемнение	Казеозная пневмония 		
Круглая тень	Туберкулома 		
Кольцевидная тень	Кавернозный 		Фиброзно-кавернозный 
Диссеминация	Тотальная Мономорфная (мелкоочаговая Малоинтенсивная, не склонна к слиянию)	Милярный 	Хронический диссеминированный 
	Верхне-средние отделы Полиморфная (различной интенсивности, сливная, средне-крупноочаговая)	Подострый диссеминированный 	

*Примечание.\** — уменьшение легкого в объеме, смещение трахеи, корней, средостения, купола диафрагмы в сторону поражения, тяжистый рисунок тени.

Заболевания, имеющие сходную клинико-рентгенологическую картину, между которыми проводят дифференциальную диагностику, приведены в таблице 1.7.

Таблица 1.7 — Заболевания со сходными клинико-рентгенологическими проявлениями

Рентгенологический синдром	Заболевания
Очаговые и ограниченные затенения	Очаговый и инфильтративный ТБ легких, пневмония, центральный и периферический рак, инфаркт легкого, эозинофильные инфильтраты Леффлера, постпневмонический пневмофиброз, плевральные выпоты (воспалительные и транссудативные)
Округлые затенения	Туберкулемы, периферический рак, метастазы в легкие, доброкачественные новообразования, инфильтративный туберкулез, пневмонии, ретенционные кисты, междолевой плеврит, сосудистые аневризмы
Кольцевидные затенения	Деструктивные формы ТБ, абсцесс легкого, пневмонии, кистозная гипоплазия легких, кисты, бронхоэктазии, полостная форма рака, буллезная эмфизема, интерстициальные заболевания на стадии «сотового легкого», паразитарные заболевания
Диссеминации	Милиарный и диссеминированный ТБ интерстициальные пневмонии, саркоидоз, пневмокониоз, карциноматоз, экзогенный аллергический альвеолит, токсические поражения легких, идиопатический легочный фиброз, «болезни накопления», респираторный дистресс-синдром, поражения легких при заболеваниях соединительной ткани, лейкозах, бронхиолит
Патология легочного рисунка	ТБ бронхов, ВИЧ-ассоциированный милиарный туберкулез, ХОБЛ, остаточные изменения после перенесенных воспалительных заболеваний
Расширение корней легких и тени средостения	ТБ внутригрудных лимфоузлов, саркоидоз I, лимфогранулематоз, лимфома, лимфосаркома, метастазы рака, дермоидные кисты, тимомы, аневризма аорты, невринома, силикоз I ст., загродинный зоб

## 2. ДИФФЕРЕНЦИАЛЬНАЯ ДИАГНОСТИКА ПЕРВИЧНЫХ ФОРМ ТУБЕРКУЛЕЗА

### 2.1. Методы диагностики, применяемые при синдроме патологического расширения корня легкого

Описано более 30 заболеваний, ведущим рентгенологическим проявлением которых считают расширение тени корней лёгких и/или средостения. В образовании рисунка корней легких принимают участие лимфатические узлы, сосуды, бронхи и, в меньшей степени, легочная ткань. Поэтому расширение корней легких вызывается всегда каким-либо изменением этих образований. Дифференциально-диагностический ряд при данном рентгенологическом синдроме включает также столь различные по происхождению заболевания, как ТБ, саркоидоз, лимфогранулематоз, неходжкинскиелимфомы, пневмокониотические бронхоадениты, метастатические процессы, доброкачественные новообразования, неспецифические воспалительные (в том числе и вирусные) процессы, вызывающие гиперплазию ВГЛУ (рисунок 2.1).

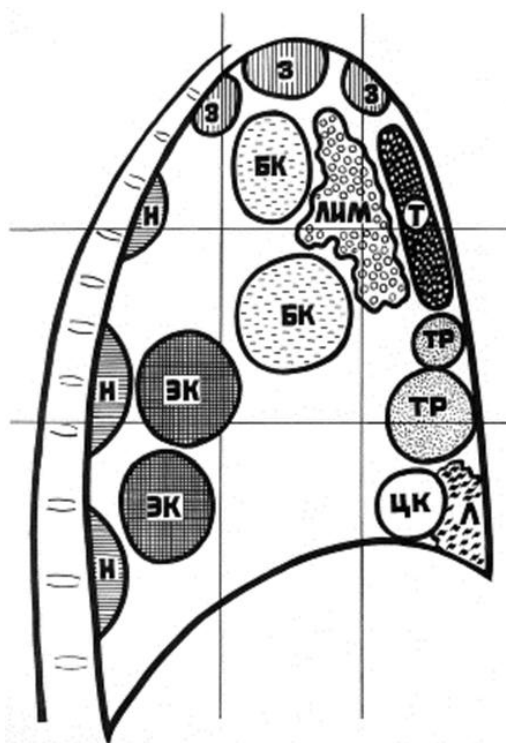


Рисунок 2.1 — Схема типичной локализации объемных образований средостения:  
Н — неврогенные опухоли; ЭК — энтерогенные кисты;  
БК — бронхогенные кисты, бронхоаденит; З — зоб; ЛИМ — лимфомы;  
Т — новообразования тимуса; ТР — тератомы; Л — парастернальные липомы;  
ЦК — целомические кисты

Классический рентгенологический метод (рентгенография органов грудной клетки в двух проекциях) не всегда позволяет правильно трактовать

структуру корня легкого (лимфатические узлы, сосуды, клетчатку), что обуславливает необходимость включения в дифференциально-диагностический ряд заболеваний, связанных с изменениями сосудистой системы легких или протекающих с развитием легочной гипертензии (пороки сердца, аномалии развития сосудов). К расширению тени корня может приводить уплотнение клетчатки корня, обусловленное длительно существующим воспалительным процессом (так называемый фиброзирующий медиастинит).

Компьютерная томография является обязательным исследованием при обнаружении синдрома патологического изменения корня легкого. Используется для уточнения локализации, плотности (применяется методика денситометрия), отношения с окружающими тканями, распространения, состояния паренхимы легкого и плевральной полости. В целях дифференциальной диагностики КТ-исследование дополняется контрастным усилением изображения, позволяющим лучше визуализировать сосудистые структуры, богато васкуляризированные образования (гемангиомы и др.) и патологически измененные участки (опухоль, метастазы).

МРТ позволяет получить дополнительную информацию при диагностике кистозных и нейрогенных образований. В случае непереносимости йодсодержащих препаратов МРТ незаменима для достоверной оценки инвазии сосудов.

Дополнительные рентгенологические исследования с контрастом необходимы при подозрении на заболевания пищевода, диафрагмальную грыжу. Аортоангиография проводится при подозрении на аневризму аорты, патологии крупных сосудов.

Ультразвуковое исследование применяется при диагностике загрудинного зоба и патологии паращитовидных желез. Главным его преимуществом является отсутствие лучевой нагрузки. Относительно удовлетворительная оценка средостения возможна в области верхней апертуры грудной клетки и в наддиафрагмальном отделе. УЗИ сердца является стандартом для диагностики перикардальных кист.

Радионуклидные исследования позволяют установить тканевую принадлежность образования средостения: сцинтиграфия с  $I^{131}$  и  $I^{123}$  для обнаружения эктопированной ткани щитовидной железы;  $I^{131}$ -метайодобензилгуанидин используется для установления локализации параганглиом; меченый изотоп октреотида является специфичным для диагностики тимом.

Позиционно-эмиссионная томография за счет метаболической визуализации позволяет установить метаболическую активность, определяющую степень злокачественности новообразования.

Определение биохимических опухолевых маркеров и уровня гормонов позволяет диагностировать ряд опухолей средостения. Повышение уровня  $\alpha$ -фетопротеина и хорионического гонадотропина человека характерно для герминогенной опухоли. О наличии ганглионейробластомы при



обнаружении образования в заднем средостении свидетельствует увеличение продукции адреналина и норадреналина. У пациентов с подозрением на тимому исследуют наличие антител к ацетилхолиновым рецепторам и антител к скелетным мышцам.

Игловая биопсия (трансторакальная, трансэзофагальная, транстрахеальная) образований средостения применяется для получения цитологического или гистологического материала. Метод сложный в исполнении, т. к. требуется контроль какого-либо визуализирующего метода (рентгеноскопия, КТ, УЗИ). Кроме того характерна недостаточная диагностическая чувствительность.

Более информативным методом является диагностическая торакоскопия. Метод позволяет провести биопсию лимфатических узлов и новообразований, оценить состояние окружающих тканей, возможно радикальное удаление некоторых опухолей и кист средостения.

## 2.2. Диагностические критерии первичных форм туберкулеза

Первичный ТБ рассматривается как заболевание, возникающее в организме, ранее не пораженном туберкулезной инфекцией в результате первичного инфицирования и вслед за ним (в течение первых 2 лет). Чаще всего первичный ТБ развивается в детском возрасте.

К формам первичного ТБ относятся:

- Первичный туберкулезный комплекс.
- ТБ внутригрудных лимфатических узлов.

**Период первичной инфекции имеет характерные черты:**

- 1) высокую сенсбилизацию организма;
- 2) склонность к генерализации процесса лимфогематогенным путем;
- 3) вовлечение в процесс лимфатической системы;
- 4) склонность к казеозному перерождению лимфатических узлов;
- 5) способность к спонтанному заживлению.

**Туберкулез внутригрудных лимфатических узлов** — локальная форма первичного ТБ, которая с рентгенологической точки зрения характеризуется увеличением ВГЛУ (рисунок 2.2), возникающая на фоне «виража» туберкулиновых проб или недавнего инфицирования.

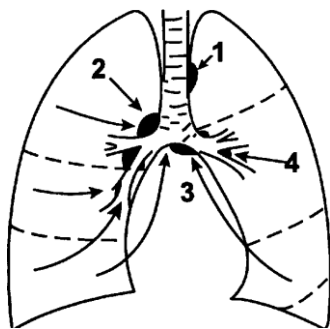
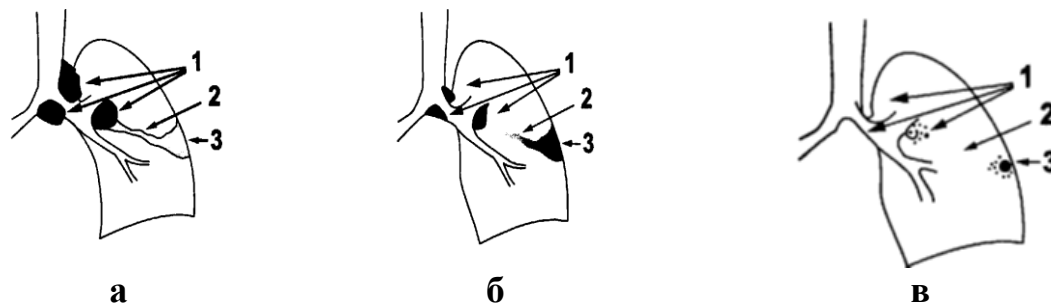


Рисунок 2.2 — Схема лимфатических узлов средостения и путей оттока лимфы:

- 1 — паратрахеальные узлы; 2 — трахеобронхиальные узлы;
- 3 — бифуркационные узлы; 4 — бронхопульмональные узлы

**Первичный туберкулезный комплекс** — клинико-рентгенологическая форма ТБ, которая сопровождается наличием туберкулезного аффекта в легочной ткани, лимфангоитом и увеличенными лимфатическими узлами на стороне поражения (рисунок 2.3).



**Рисунок 2.3 — фазы первичного туберкулезного комплекса:**  
**а** — пневмоническая (формирование ПТК); **б** — фаза биполярности (рассасывание);  
**в** — уплотнение и формирование очага Гона.  
**1** — лимфаденит; **2** — лимфангит; **3** — легочный аффект

Клинические проявления первичного ТБ весьма разнообразны, специфических симптомов нет. По мнению Ф. Дж. У. Миллера (1984 г.), первым и наиболее важным шагом к распознаванию ТБ является само предположение о нем. Первичный туберкулез у детей сравнительно редко сопровождается кашлем, отделением мокроты, кровохарканьем, истощением и другими симптомами, традиционными для ТБ легких у взрослых.

#### **Диагностические критерии первичного ТБ**

- наличие контакта с больным ТБ;
- отсутствие или некачественная прививка БЦЖ;
- вираж или гиперергическая туберкулиновая чувствительность;
- рентгенологические признаки:
  - корень легкого расширен, малоструктурный, полициклические контуры;
  - ограниченное затемнение в легочной ткани, «дорожка» к корню, расширение и деформация корня легкого на стороне поражения
- положительный диаскинтест,  $\gamma$ -интерфероновый тест;
- воспалительные изменения в гемограмме (умеренный лейкоцитоз, ускоренная СОЭ, эозинофилия, моноцитоз, лимфопения);
  - обнаружение в мокроте, промывных водах бронхов, промывных водах желудка МБТ;
  - бронхоскопия (выпячивание в просвет бронха).

### **2.3. Опухоли средостения**

#### **Неврогенные образования**

Встречаются в любом возрасте. Чаще представлены невриномами — доброкачественными опухолями из клеток шванновской оболочки. Течение

длительное, бессимптомное. У детей обычно выявляют при рентгенологическом обследовании по поводу изменения туберкулиновой чувствительности или при расследовании контактов. При больших размерах невриномы возможно развитие компрессионного синдрома. На обзорной рентгенограмме определяется синдром патологического расширения корня легкого. На боковой рентгенограмме тень опухоли широким основанием прилежит к позвоночнику, выпуклостью обращена вперед. Структура тени однородная, контуры четкие. Невриномы не пульсируют и не перемещаются при изменении положения тела. Основным критерием является типичная локализация опухоли.

### **Лимфомы**

Лимфомы — гетерогенная группа злокачественных опухолей, развивающихся из клеток лимфоидного ряда с поражением органов ретикулоэндотелиальной системы. Выделяют лимфогранулематоз (болезнь Ходжкина) и другие (неходжкинские) лимфомы. У некоторых пациентов средостение является первым местом проявления заболевания.

### **Лимфогранулематоз**

Лимфогранулематоз характеризуется образованием гранулем (с наличием гигантских клеток Березовского—Штернберга) в лимфатических узлах и внутренних органах.

В большинстве случаев отмечается острое начало заболевания. Лимфогранулематоз необходимо предполагать в том случае, если имеются лихорадка интермиттирующего типа и значительная лимфопения и эозинофилия, безболезненное увеличение периферических лимфоузлов («картошка в мешке»), кожный зуд, спленомегалия и гепатомегалия.

Рентгенологически более характерно симметричное увеличение лимфатических узлов верхнего средостения (симптом трубы). При ТБ, в отличие от лимфогранулематоза, редко поражаются лимфатические узлы переднего и заднего средостения. Второе место по частоте поражения занимают трахеобронхиальные и бронхопульмональные лимфатические узлы. При этом определяется двустороннее расширение корней легких с характерными четкими полициклическими контурами без признаков гиповентиляции в легких. Асимметричные поражения встречаются редко. Более эффективным методом выявления пораженных внутригрудных лимфоузлов является КТ, которая позволяет отчетливо визуализировать лимфатические узлы переднего и заднего средостения, достоверно определять переход патологического процесса на легочную ткань, плевру, грудную стенку.

Обязательна верификация диагноза на морфологическом уровне. В биоптате обнаруживают гранулемы с двуядерными клетками Березовского — Штернберга — Рида.

### **Неходжкинскиелимфомы**

Неходжкинскиелимфомы (лимфосаркомы и ретикулосаркомы средостения, фолликулярные лимфобластомы и т. д.) — экстрамедуллярные

опухоли, появляющиеся в результате злокачественного перерождения клеток лимфоидной ткани (чаще В-клетки).

Эти системные опухолевые процессы иногда могут начинаться незаметно и обнаруживаться случайно. Эти заболевания сопровождаются увеличением лимфатических узлов многих групп, что не характерно для туберкулеза. Рентгенологическая картина сходна с лимфогранулематозом. Обязательна КТ для оценки распространенности поражения. Сопровождаются туберкулиновой анергией, выраженной анемией, лимфопенией, резко ускоренной СОЭ. Характерны быстрое прогрессирование заболевания, нарастающая слабость, потеря массы тела, синдром верхней полой вены (одутловатость и цианоз лица и шеи, набухание шейных вен, расширение подкожной сети верхней части туловища, головная боль, одышка в горизонтальном положении, эпизоды нарушения сознания при кашле). Часто вовлекаются в процесс внутрибрюшные лимфатические узлы. Верификация диагноза проводится гистологически (трепанобиопсия костного мозга).

### **Лимфолейкоз**

Лимфолейкозы — злокачественные новообразования, которые развиваются из пре-В- и пре-Т-лимфоцитов, очагом опухолевого роста является костный мозг.

Гиперплазия ВГЛУ обусловлена очагами патологического кроветворения. В процесс вовлекаются все группы ВГЛУ, что не характерно для ТБ. Быстрое прогрессирование приводит к развитию синдрома нарушения бронхиальной проходимости и сдавления верхней полой вены. Периферические лимфоузлы значительно увеличены, тестоватой консистенции, не спаяны с окружающими тканями. Туберкулиновые реакции отрицательные. В гемограмме — лимфоцитоз, кроме нормальных лимфоцитов определяются юные, патологические, бластные клетки. Уточняют диагноз после стерильной пункции и исследования костного мозга, полученного путем трепанобиопсии.

### **Рак легкого**

При раке лёгкого также достаточно часто наблюдают увеличение ВГЛУ. Возраст большинства пациентов составляет старше 45 лет. В анамнезе имеются факторы риска (курение, профессиональные вредности, отягощенный онкологический анамнез). Менее 10 % пациентов не предъявляют жалоб. Чаще заболевание проявляется кашлем, кровохарканьем, нарастающей одышкой, болью в грудной клетке, недомоганием, похуданием. Любая форма рака легкого может сопровождаться паранеопластическими синдромами. Паранеопластические синдромы ассоциированы с раком легкого, но не связаны непосредственно с опухолью, обусловлены секрецией гормонов или гормоноподобных веществ опухолью или появлением в сыворотке крови антител к опухолевым антигенам.

Паранеопластические симптомы могут быть первыми клиническими проявлениями рака легкого: кахексия (анорексия, извращение вкуса, сни-

жение мышечной массы); синдром Кушинга; гиперкальциемия (нарушения сознания, запоры и др. нарушения ЖКТ); гиперпродукция АДГ (симптомы гипонатриемии — анорексия, рвота, нарушение деятельности ЦНС); корковые нарушения (головокружение, слабоумие); нарушение деятельности периферической нервной системы (боли в конечностях, снижение кожной чувствительности, мышечная слабость, миопатия); кожные проявления (кожный зуд, дерматит, ихтиоз, наросты на коже, папиллярно-пигментированная дистрофия); угнетение кроветворения (анемия, нейтропения, тромбоцитопения); гранулоцитоз (лейкемоидная реакция в отсутствии инфекции); гиперкоагуляция (повторные тромбоэмболии); гипертрофические остеоартропатии («барабанные палочки», полиартриты, периоститы — болезненные утолщения на кончиках пальцев рук, ног).

Физикальные проявления зависят от распространенности опухолевого процесса. При рентгенологическом исследовании кроме синдрома патологического изменения корня легкого можно обнаружить признаки нарушения бронхиальной проходимости (гиповентиляция, ателектаз). Диагноз, как правило, быстро устанавливают после бронхоскопического обследования с проведением биопсии (браш-биопсия или щипцовая). Верификация диагноза проводится после обнаружения опухолевой ткани или раковых клеток при цито- или гистологическом исследовании материала (биопсийного, мазков-отпечатков мокроты, смывов бронхов и др.).

#### **Дермоидные кисты и тератомы**

Дермоидные кисты — пороки эмбрионального развития — производные эктодермы. В них могут находить такие элементы, как кожа, волосы, потовые и сальные железы. Тератомы относятся к герминогенным опухолям (возникают из примитивных полипатентных клеток). В тератомах находят производные 3-х зародышевых листков (экто-, мезо- и энтодермы): кожу с ее придатками, мышцы, нервную и костную ткань и т. д. Дермоид обычно кистозный, а тератома сплошная, располагаются в переднем средостении.

Клинические проявления в большинстве случаев отсутствуют. Эти образования обнаруживают только при рентгенологическом исследовании по поводу других проблем. Отличаются медленным ростом. По мере увеличения они могут оказывать давление на органы средостения. При рентгенологическом исследовании дермоидные кисты и тератомы имеют вид теней овальной или округлой формы, расположенных в переднем средостении. Контуры их четкие, ровные, выпуклые, но могут иметь также волнистый, неровный характер. Тени интенсивные, чаще однородные, нередко определяются отложения извести в капсуле кисты. Иногда выявляются зубы или другие органы и ткани (кость), что сразу подтверждает диагноз тератомы.

#### **Гиперплазия тимуса и тимомы**

Вилочковая железа располагается в верхней части переднего средостения позади грудины. **Гиперплазия вилочковой железы** встречается в груд-

ном и раннем детском возрасте. У взрослых тимомегалия почти никогда не наблюдается. Размеры тимуса зависят от возраста ребенка. Тимомегалия является одним из признаков лимфатико-гипопластического диатеза.

Гиперплазированная вилочковая железа характеризуется отсутствием клинических проявлений. Выявляют тимомегалию при рентгенологическом обследовании по поводу других проблем (пневмония, выраж тубпробы, тубконтакт). Редко появляются симптомы сдавления. На обзорной рентгенограмме наблюдается расширенное верхнее средостение в одну или другую сторону. На рентгенограмме в боковой проекции тимус создает на уровне ретростерального пространства однородную средней интенсивности тень с четким нижним контуром.

**Тимомы** — новообразования вилочковой железы (доброкачественные и злокачественные). Встречаются обычно у взрослых. Возможно бессимптомное течение. Нередко наблюдаются симптомы сдавления и миастения как проявление паранеопластического синдрома. Для тимом характерен высокий титр антител к ацетилхолиновым рецепторам и скелетным мышцам. Расположение и рентгенологическая картина такие же, как и при гиперплазии тимуса.

#### **2.4. Кисты средостения**

К кистам средостения относят полостные образования различного генеза, происходящие из разнородных тканей и объединенные анатомо-топографическими особенностями расположения. Кисты средостения преимущественно обнаруживаются у пациентов в возрасте 20–50 лет, при этом с одинаковой частотой у женщин и мужчин.

Большинство кист являются врожденными и возникают в результате нарушения развития трахеи, бронхов, пищевода, перикарда. Кисты имеют тенденцию к медленному росту и иногда могут нагнаиваться. Истинные кисты средостения при рентгенологическом исследовании имеют округлую форму и четкие ровные контуры.

**Бронхогенные кисты** характеризуются общностью строения стенок со стенками дыхательных путей, чему обязаны своим названием. Они встречаются наиболее часто среди кист, происходящих из передней кишки. Наиболее часто кисты локализируются в верхних отделах заднего средостения справа, кзади от бифуркации трахеи. Сообщение с трахеобронхиальным деревом встречается редко. Клинически бронхогенные кисты чаще протекают бессимптомно и обнаруживаются случайно при рентгенологическом исследовании, выполняемом по другому поводу.

**Целомические кисты** и дивертикулы перикарда — это полые тонкостенные образования, по строению напоминающие перикард, возникают в результате порока развития. Целомические кисты и дивертикулы перикарда являются довольно редкими заболеваниями. Наиболее часто кисты пери-

карда локализируются в переднем средостении справа. Течение целомических кист перикарда гладкое, часто бессимптомное. Лишь в отдельных случаях оно может быть осложненным. Возможны разрывы и нагноения кист.

Типичным рентгенологическим признаком целомической кисты является наличие полукруглой или полуовальной формы тени, примыкающей к сердцу, куполу диафрагмы и передней грудной стенке.

**Энтерогенные кисты** включают врожденные кисты средостения, строение стенок которых напоминает строение стенок пищеварительного тракта. Чаще диагностируются у детей в возрасте до 1 года. В более старшем возрасте являются случайной находкой. Характерна локализация энтерокистом в заднем средостении рядом с пищеводом, практически никогда не сообщаются с его просветом. Высокая вероятность пенетрации и нагноения, поэтому энтерокистомы удаляют хирургическим путем.

**Кисты вилочковой железы** могут быть врожденными и приобретенными. Врожденные кисты возникают из остатков тимофарингеального протока. Они располагаются по ходу внутриутробного смещения вилочковой железы от угла нижней челюсти до грудины. При КТ врожденные кисты изображаются как одиночные патологические образования с отчетливой капсулой, плотность содержимого которых соответствует жидкости.

Приобретенные кисты вилочковой железы могут быть одиночными или множественными. Хотя происхождение их недостаточно понятно, принято считать, что они возникают в результате воспалительных процессов в вилочковой железе. Реже такие кисты развиваются при лимфогранулематозе с вовлечением тимуса. При КТ в ткани увеличенной вилочковой железы выявляют кистевидные включения жидкостной плотности.

## **2.5. Другие патологические процессы в средостении**

### **Загрудинный зоб**

Загрудинный зоб располагается в верхнем ретростернальном пространстве. При рентгенологическом исследовании загрудинный зоб обычно даст отображение в виде интенсивной тени, часто несимметричной с обеих сторон, прилегающей к аорте («сидит» на аорте). При кашле или глотании смещается кверху.

Зоб является, как правило, случайной находкой при проведении УЗИ шеи и рентгенологическом исследовании органов грудной клетки.

При достижении зобом большого объема возникает компрессионный синдром. Для уточнения диагноза проводится МСКТ органов грудной клетки.

### **Саркоидоз**

Саркоидоз (болезнь Бенъе — Бека — Шаумана) — системное заболевание неизвестной этиологии, проявляющееся чаще всего образованием во внутригрудных лимфатических узлах и лёгких эпителиоидногигантоклеточных гранулем без казеоза.

В патогенезе ведущую роль играет активация CD4 лимфоцитов.

У людей в возрасте 20–40 лет заболевание обычно протекает бессимптомно, проявляясь двусторонним увеличением внутригрудных лимфатических узлов (медиастинальная форма или саркоидоз I). Помогают диагностике саркоидоза отмечаемое несоответствие между удовлетворительным самочувствием пациента и выраженными изменениями со стороны внутригрудных лимфатических узлов. Саркоидоз является «диагнозом исключения», требующим гистологического подтверждения.

Саркоидоз склонен к спонтанному разрешению: у 50 % пациентов при отсутствии лечения в течение 3 лет наступает выздоровление.

#### **Аневризма грудной аорты**

Аневризма аорты — патологическое расширение участка сосуда. Чаще всего аневризмы бывают при атеросклерозе. Врожденные аневризмы могут быть изолированными, а также сочетаться с пороками развития (двустворчатый аортальный клапан и коарктация аорты). Обычно бессимптомное течение. Обнаруживают при проведении рентгенографии органов грудной клетки по поводу других проблем (ограниченное выпячивание в области корня левого легкого), эхокардиографии сердца. Подтверждает диагноз КТ с контрастированием.

#### **Застойный корень**

При развитии легочной гипертензии на обзорной рентгенограмме органов грудной клетки можно наблюдать двустороннее расширение корней легких. При этом обследовании также выявляются интерстициальные заболевания легких, пороки сердца как причина легочной гипертензии. Для верификации диагноза изучается анамнез, проводится аускультация сердца, ЭКГ, эхокардиография, МСКТ.

#### **Неспецифический бронхоаденит, пневмония**

Корь, коклюш, пневмония могут сопровождаться расширением корней легких. Дифференциальная диагностика проводится на основании характерной клинической картины. Рентгенологические изменения быстро подвергаются обратному развитию.

### **3. ДИФФЕРЕНЦИАЛЬНАЯ ДИАГНОСТИКА ВТОРИЧНЫХ ФОРМ ТУБЕРКУЛЕЗА ЛЕГКИХ**

#### **3.1. Алгоритм диагностики туберкулеза легких**

Методы диагностики ТБ в зависимости от их информативности можно разделить на три группы: методы скрининга, методы верификации и дополнительные методы («Клиническое руководство по организации и проведению противотуберкулезных мероприятий в амбулаторно-поликлинических организациях здравоохранения», приказ МЗ РБ от 23.05.2012 № 622).

К скрининговым методам относят рентгенофлюорографическую диагностику, 3-х кратную бактериоскопию мокроты на КУБ, кожные пробы с



туберкулином и диаскинтестом, тест QuantiFERON-TBGold, молекулярно-генетический метод XpertMTB/RIF.

Для верификации диагноза используют бактериологическое исследование на твердых и жидких питательных средах, в том числе с использованием автоматизированной системы BactecMGIT 960, молекулярно-генетические методы (GenoTypeMTBDRplus и XpertMTB/RIF), гистологическое исследование биопсийного и резекционного материала.

Дополнительные методы обследования применяются для уточнения диагноза по показаниям. К ним относятся клиничко-anamnestические, рентгенологические, бронхологические, иммунологические, функциональные и др. методы.

Диагноз ТБ устанавливается на основании положительных результатов одного или нескольких верифицирующих методов, которые всегда оцениваются в комплексе с данными рентгенофлюорографической картины и дополнительных методов исследования. Диагноз может быть установлен на основании скрининговых и дополнительных методов диагностики только при отрицательных результатах методов верификации.

С учетом диагностической информативности и возможности использования методов диагностики порядок их использования определяется уровнем оказания медицинской помощи (таблица 3.1).

Таблица 3.1 — Использование методов диагностики туберкулеза на различных уровнях оказания медицинской помощи

Уровень оказания медицинской помощи	Методы диагностики
Поликлиники, ЦРБ	РФО, микроскопия мокроты, XpertMTB/RIF, туберкулинодиагностика, диаскинтест
Специализированные пульмонологические, торакальные, онкопульмонологические отделения областных и многопрофильных городских больниц	+ посев мокроты и(или) другого материала + КТ + морфологическая верификация
Областные противотуберкулезные диспансеры, Республиканский научно-практический центр пульмонологии и фтизиатрии	+ Bactec MGIT 960 + GenoTypeMTBDRplus + QuantiFERON-TB Gold

Алгоритм диагностики и дифференциальной диагностики ТБ представлен на рис. 3.1. Диагностика начинается с проведения РФО и 3-х кратной бактериоскопии мокроты на КУБ, при возможности — исследования с использованием XpertMTB/RIF. Метод XpertMTB/RIF позволяет в течение 2 ч провести детекцию МБТ и их устойчивость к рифампицину. Преимуществами этого метода является минимальная контаминация другой микрофлорой, его использование не требует специально подготовленного медперсонала и оборудованной ПЦР-лаборатории, диагностический материал перед исследованием может храниться до 3-х суток.

Пациентов с КУБ + или положительным результатом XpertMTB/RIF, а также лиц с КУБ, при отсутствии положительной рентгенологической динамики на фоне пробного лечения антибактериальными лекарственными средствами широкого спектра действия направляют на консультацию к фтизиатру.

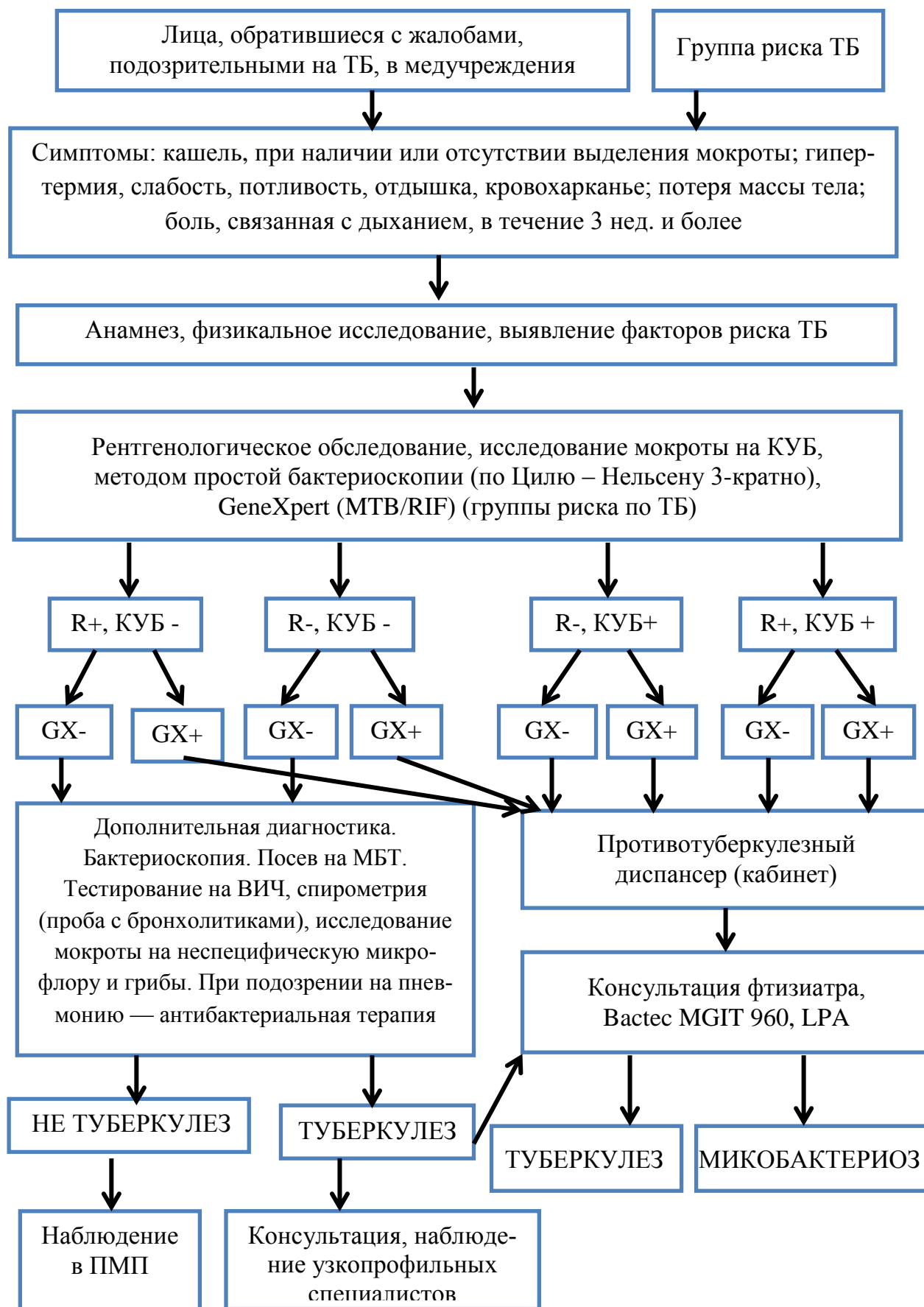


Рисунок 3.1 — Алгоритм диагностики туберкулеза

### **3.2. Дифференциальная диагностика очаговых и ограниченных затенений легких**

#### **Пневмония**

Выявление на рентгенограммах органов грудной клетки очаговых и ограниченных затенений требует проведения дифференциальной диагностики, в первую очередь, между ТБ и пневмонией.

**Пневмонии** — группа различных по этиологии, патогенезу, морфологической характеристике острых инфекционных (преимущественно бактериальных) заболеваний, характеризующихся локальным поражением респираторных отделов легких с обязательным наличием внутриальвеолярной экссудации.

Диагноз пневмонии является определенным при наличии у пациента рентгенологически подтвержденной инфильтрации легочной ткани и, по крайней мере, двух клинических признаков:

- острая лихорадка в начале заболевания (температура выше 38 °С);
- кашель с мокротой;
- физикальные признаки (крепитация и/или мелкопузырчатые хрипы, бронхиальное дыхание, укорочение перкуторного звука);
- лейкоцитоз более  $10 \times 10^9$ /л и/или палочкоядерный сдвиг (более 10 %).

Для ТБ характерно постепенное нарастание симптомов. Учитывая морфологию ТБ (гранулематозное воспаление), катаральные явления слабо выражены или отсутствуют. Физикальные данные очень скудные. Существует образное выражение фтизиатров, что при ТБ «много видно, мало слышно». Очаговый ТБ, в связи с малосимптомным течением, очень часто выявляется при рентгенофлюорографическом обследовании. В отличие от ТБ, пневмонии при правильно проводимой антибактериальной терапии быстро поддаются обратному развитию, положительная клиническая и рентгенологическая динамика достигается за несколько дней.

Решающим в диагностике ТБ легких является выявление МБТ или обнаружение специфических морфологических признаков при гистологическом исследовании биоптата, полученного при бронхоскопии.

#### **Рак легкого**

**Рак легкого** — неоднородная группа злокачественных эпителиальных опухолей, возникающих из эпителия бронхов, слизистых бронхиальных желез (бронхиальный рак) или из альвеолярных клеток (собственно легочный рак), характеризующаяся агрессивным ростом, ранним и обширным метастазированием.

#### **Диагностические критерии рака легкого**

1. Наличие факторов риска (возраст, курение, профессиональные вредности).
2. Клинические симптомы:
  - немотивированный кашель, нарастающая одышка, боли в грудной клетке, кровохарканье;

- паранеопластический синдром;
  - интоксикация на поздних стадиях.
3. Прогрессирующее течение с нарушением ФВД.
  4. Рентгенологический синдром нарушения бронхиальной проходимости (при центральном раке).
  5. Рентгенологический синдром круглой тени (при периферическом раке).
  6. Прямые и косвенные эндоскопические признаки опухоли (для центрального рака).
  7. Верификация диагноза проводится после обнаружения опухолевой ткани или раковых клеток при цито- или гистологическом исследовании материала (биопсийного, мазков-отпечатков мокроты, смывов бронхов и др.).

Дифференциальную диагностику между инфильтративным туберкулезом и центральным раком легких чаще проводят в случае развития у пациента обтурационно-пневмонита. Этим осложнением рак легких манифестирует себя практически в 50 % случаев и клинически протекает с картиной пневмонии. При антибактериальном лечении может наступить временное симптоматическое и даже рентгенологическое улучшение, что может послужить причиной ошибочного диагноза. При затяжном течении пневмонии или ее рецидивирующем характере всегда необходимо исключать центральный рак легкого.

### **Эозинофильный инфильтрат**

Легочный эозинофильный инфильтрат (синдром Леффлера) — заболевание, причиной которого являются различные аллергены: паразитарные (аскаридоз, описторхоз, трихинеллез), лекарственные препараты (чаще всего антибиотики), химические вещества, аллергены растительного происхождения, аллергены пищевых продуктов. Эозинофильный инфильтрат может возникать у больных бронхиальной астмой, при системных поражениях соединительной ткани.

Рентгенологически эозинофильные инфильтраты всегда гомогенны, у них отсутствует «дорожка» к корню. Главное отличие от ТБ — чрезвычайно быстрое рассасывание этих инфильтратов с полным восстановлением нормального легочного рисунка. При инволюции инфильтративного ТБ обычно остаются фиброзные изменения в легком и кальцинаты.

Клинические проявления при эозинофильных инфильтратах чаще всего отсутствуют, реже пациенты имеют катаральные жалобы. Данные объективного исследования в пределах нормы.

Лабораторные данные: в гемограмме выраженная эозинофилия (до 70 %), незначительное повышение СОЭ. МБТ не обнаруживают.

### **Тромбоэмболия легочной артерии**

ТЭЛА — внезапная закупорка сгустком крови ветви легочной артерии, с последующим прекращением кровоснабжения легочной паренхимы.

Наиболее частая причина — тромбоз глубоких вен. Одним из осложнений ТЭЛА может быть развитие инфаркта легкого. Предрасполагающим фактором является левожелудочковая недостаточность.

Клинические симптомы не являются специфическими. ТЭЛА называют «великой притворщицей». В большинстве случаев возникает одышка, боль в груди, тахипноэ, кашель, кровохарканье. Как правило, именно последний симптом требует дифференциальной диагностики с ТБ. При тромбозах мелких ветвей легочной артерии боли в груди могут быть обусловлены развитием плеврального выпота. При осложнении инфарктом легкого появляется лихорадка, мелкопузырчатые хрипы.

Рентгенологические признаки: ателектаз, плевральный выпот, треугольной зоны инфильтрат, аваскулярная зона. Рентгенологические методы обладают низкой чувствительностью, изменения едва уловимы. Принципиальное значение имеет проведение рентгенографии таким пациентам для исключения других заболеваний (пневмония, ТБ, рак, перикардит).

Высокочувствительным методом диагностики ТЭЛА остается определение D-димера в крови методом ELISA. Низкое значение исключает ТЭЛА.

Вентиляционно-перфузионное сканирование применяется ограниченно, т. к. чувствительность и специфичность уступает другим методам.

Методом выбора при подозрении на ТЭЛА является МСКТ с контрастированием легочных сосудов.

«Золотым стандартом» диагностики ТЭЛА является ангиопульмонография, при которой определяется дефект накопления в просвете сосуда — «ампутация» сосуда, обрыв его контрастирования.

При подозрении на ТЭЛА обязательно проводят ультразвуковую доплерографию сосудов системы нижней полой вены для обнаружения флотирующих тромбов.

ЭхоКГ позволяет выявить признаки легочной гипертензии, дилатации и перегрузки правого желудочка.

### **Дифференциальная диагностика плевральных выпотов**

Плевральные выпоты всегда являются осложнением основного заболевания. Дифференциальная диагностика плевральных выпотов строится по схеме: установления факта наличия плеврального выпота, уточнения его характеристики (экссудат или транссудат) при плевральной пункции, выяснение причины накопления выпота (рисунок 3.2). Основные причины накопления жидкости в плевральной полости перечислены в таблице 3.2.

К механизмам накопления жидкости в плевральной полости относят:

- Повышение проницаемости капилляров париетальной плевры при воспалении, приводящее к повышению капиллярного гидростатического давления в плевральных листках.

- Увеличение количества белка в плевральной жидкости.

- Снижение онкотического давления плазмы крови.

- Снижение внутриплеврального давления (при ателектазе).
- Нарушение оттока плевральной жидкости по лимфатическим сосудам.

Таблица 3.2 — Причины плевральных выпотов

Причины	Транссудат	Экссудат
Частые причины	Левожелудочковая недостаточность Цирроз печени Гипоальбуминемия Перитонеальный диализ	Злокачественные опухоли Парапневмонический выпот
Менее частые причины	Гипотиреоз Нефротический синдром Митральный стеноз ТЭЛА	Инфаркт легкого Ревматоидный артрит Аутоиммунные заболевания Асбестоз Панкреатит Постинфарктный синдром
Редкие причины	Констриктивный перикардит Уриноторака Сдавление верхней полой вены Гиперстимуляция яичников Синдром Мейгса	Синдром желтых ногтей Лекарства Грибковые инфекции

Обязательным методом диагностики плеврального выпота является плевральная пункция с исследованием плевральной жидкости: ЛДГ, белок, лейкоциты, эритроциты, цитология, амилаза, глюкоза, микрофлора и т. д.

Для дифференциальной диагностики транссудата и экссудата пользуются критериями Лайта (таблица 3.3).

Таблица 3.3 — Критерии Лайта для диагностики экссудата

Отношение белка в плевральном выпоте к белку в плазме более 0,5
Отношение ЛДГ в выпоте к ЛДГ в плазме более 0,6
ЛДГ в выпоте более чем 2/3 от верхней границы нормы ЛДГ в крови

### Плеврит туберкулезной этиологии

Патогенетически выделяют три основных формы туберкулезных плевритов: аллергические, перифокальные, ТБ плевры. В плане диагностики экссудативные плевриты имеют прямые и косвенные признаки туберкулезной этиологии.

#### К прямым признакам относят:

- Специфическое поражение легких, подтвержденное обнаружением МБТ.
- Туберкулез ВГЛУ, подтвержденный выделением МБТ или гистологически.
- Обнаружение МБТ в экссудате (рекомендованы методы Bactec MGIT 960, GenoTypeMTBDRplus и XpertMTB/RIF).
- Биопсия плевры с обнаружением специфических гранулем.

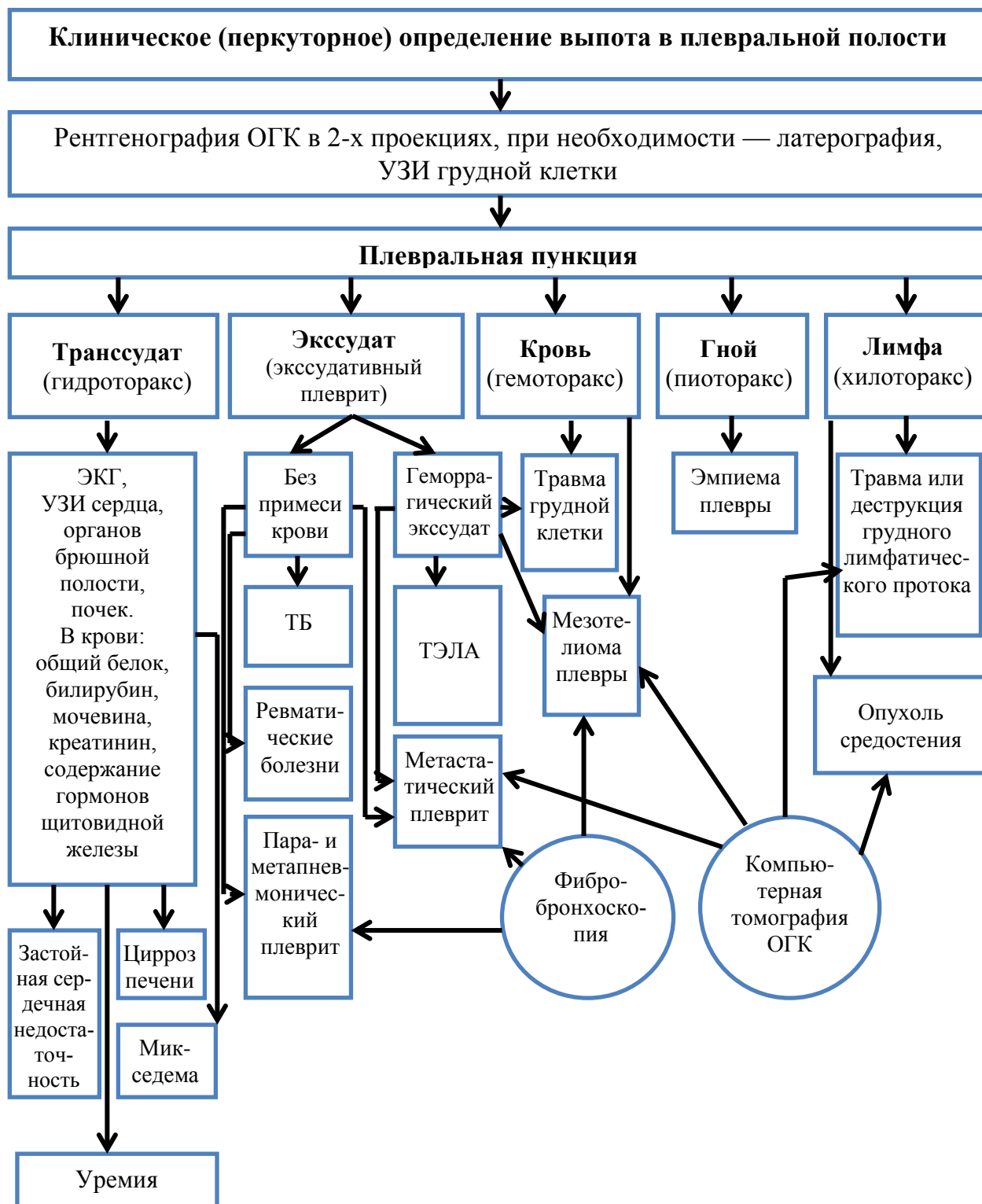


Рисунок 3.2 — Дифференциально-диагностический алгоритм плеврального выпота

**Косвенные признаки плевритов туберкулезной этиологии:**

- Начало заболевания имеет продромальный период (умеренные симптомы интоксикации, боли в груди, сухой кашель).
- Изолированный экссудативный серозный плеврит при отсутствии изменений в легких.

- Плевральный выпот лимфоцитарного характера.
- Раннее осумкование плеврита, плевральные наслоения.
- Удовлетворительное самочувствие пациентов, отсутствие аускультативных изменений в легких, отсутствие лейкоцитоза в ОАК.
- При постановке пробы Манту гиперергическая реакция или «вираж» пробы, положительная реакция на Диаскинтест.

### **Парапневмонические плевриты**

Необходимо помнить, что практически любая пневмония протекает с реакцией плевры на воспаление. Вначале заболевания развивается фибринозный плеврит, что проявляется появлением болей в грудной клетке. Через 1–3 дня боли проходят. Обнаружение в синусах незначительного количества выпота не является показанием для плевральной пункции, он исчезает в ходе лечения. В настоящее время для диагностики плевральных выпотов и определения точки для плевральной пункции широко используется УЗИ.

Неосложненный парапневмонический выпот стерил, имеет нейтрофильный характер с числом клеток более  $10 \times 10^9/\text{л}$ . Осложненный выпот связан с присоединением микрофлоры и также имеет нейтрофильный характер. Эти выпоты требуют незамедлительного рационального назначения антибактериальных препаратов, иначе может развиться эмпиема плевры.

Критерии развития эмпиемы плевры:

- Плевральная жидкость мутная с неприятным запахом. Лейкоциты в выпоте повышаются свыше  $25 \times 10^9/\text{л}$ .
- Биохимический анализ: повышение удельного веса выпота; снижение глюкозы менее 3,33 ммоль/л; снижение рН менее 7,1; резкое увеличение уровня ЛДГ свыше 1000 Ед.

### **Плевриты при злокачественных новообразованиях**

Наиболее часто в плевру метастазируют злокачественные опухоли легких и средостения, рак молочной железы и кардиального отдела желудка. По литературным данным, одно- и двусторонние экссудативные плевриты встречаются в 30–50 % всех случаев рака легких.

В клинической картине преобладает одышка, тяжесть которой часто не соответствует объему выпота.

Выпот представляет собой экссудат, нередко геморрагического характера. Типичным является быстрое повторное накопление выпота после плевральной пункции.

Решающее значение в дифференциальной диагностике раковых выпотов на ранних стадиях принадлежит углубленному рентгенологическому исследованию ОГК. Особое значение обращают на расширение корней легких и тени средостения, наличие прикорневой инфильтрации, наличие сегментарного или долевого ателектаза, круглых теней. Рентгендиагностику дополняют инструментальными методами: диагностической фибробронхоскопией с браш- или игловой биопсией, видеоторакоскопией с био-



псией. Обязательным является многократное цитологическое исследование плеврального выпота на наличие атипичных клеток.

### **Плевральные выпоты при тромбоэмболии легочной артерии**

При массивной ТЭЛА плевральный выпот является проявлением острой правожелудочковой недостаточности и по характеру относится к транссудатам. При развитии инфаркта легкого плевральный выпот чаще экссудат.

Для дифференциальной диагностики анализ плевральной жидкости малоинформативен, так как его характеристики очень вариабельны. Однако торакоцентез показан пациентам для исключения других заболеваний.

Диагноз ТЭЛА следует предполагать при всех заболеваниях с плевральным выпотом. Для определения причины плевральных выпотов неясной этиологии пациентам производят КТ с контрастированием сосудов легких, перфузионную сцинтиографию легких, эхокардиографию с определением давления в легочной артерии и ультразвуковую доплерографию вен нижних конечностей.

### **Панкреатогенные плевриты**

Являются осложнением панкреатита в 17–20 % случаев. При остром панкреатите воспалительный экссудат и протеолитические ферменты поступают в лимфатические сосуды диафрагмы и далее в плевру.

Для панкреатогенного плеврита характерно повышение амилазы более 100 тыс. Ед., высокое содержание белка, ЛДГ, лейкоцитов. При лечении панкреатита плевральный выпот рассасывается в течение 1–2 недель.

### **Транссудативные плевральные выпоты**

**Застойная сердечная недостаточность.** Наиболее частой причиной транссудации в плевральной полости является застойная сердечная недостаточность, причем как левых, так и правых отделов сердца.

В клинике преобладают симптомы сердечной недостаточности. Степень одышки не соответствует объему выпота. Осмотр пациента выявляет признаки застоя по большому (увеличение печени, периферические отеки, набухание шейных вен) и по малому (мелкопузырчатые влажные двусторонние хрипы в нижних отделах легких) кругам кровообращения.

На рентгенограмме ОГК — признаки кардиомегалии и чаще двусторонний плевральный выпот.

Плевральная жидкость представляет собой типичный транссудат. Если же это экссудат, необходимо провести дополнительные методы обследования, прежде всего для исключения пневмонии и онкопатологии.

### **Нефротический синдром**

Механизм возникновения — снижение онкотического давления плазмы и повышение гидростатического давления (на фоне солевой задержки и гиперволемии). Обычно выпот двусторонний. При типичном течении нефротического синдрома диагностика плеврального выпота не представляет

трудностей. Исследование плеврального выпота проводится для доказательства трансудата.

### **Плевральный выпот при циррозе печени**

Механизм возникновения — движение асцитической жидкости из брюшной полости через поры диафрагмы в плевральную полость, а также из-за снижения онкотического давления плазмы.

Практически всегда выпот сочетается с асцитом. В клинической картине преобладают симптомы, характерные для цирроза и асцита. Плевральный выпот чаще правосторонний, но может быть и двусторонним. Диагноз подтверждается торако- и лапароцентезом. С целью исключения панкреатогенного асцита и злокачественного новообразования следует определять содержание амилазы и цитологическое исследование плевральной и асцитической жидкостей.

### **3.3. Дифференциальная диагностика синдрома диссеминации легких**

Описано около 200 заболеваний, протекающих с диссеминацией в легочной ткани. Пациенты с диссеминированными процессами в легких попадают в поле зрения врача несколькими путями:

1. Острое начало с быстро прогрессирующей одышкой, персистирующим непродуктивным кашлем, кровохарканьем, болями в грудной клетке.
2. Выявление синдрома диссеминации при очередном РФО.
3. Легочные симптомы связаны с другими заболеваниями (ДБСТ).
4. Выявление рестриктивных изменений при спирометрии.

В половине случаев этиология диссеминированных заболеваний неизвестна. Диагностические ошибки у этих пациентов составляют 75–80 %. Поэтому диагностический алгоритм при работе с пациентами этой группы должен состоять из трех обязательных компонентов:

1. Тщательное исследование анамнеза и клинической симптоматики заболевания.
2. Проведение КТ.
3. Исследование биопсийного материала.

Все остальные методы исследования вносят свой определенный вклад в диагностический процесс и должны использоваться в качестве дополнительных.

### **Классификация диссеминированных заболеваний легких (М. М. Илькович с соавт., 2011 г.)**

1. Интерстициальные заболевания легких.
  - Фиброзирующие альвеолиты (ИФА, ЭАА).
  - Фиброзирующие альвеолиты как синдром ДБСТ, хронического гепатита и др.
  - Гранулематозы (саркоидоз, гистиоцитоз Х, ТБ, пневмокониозы, пневмомикозы).

- Системные васкулиты с поражением легких (гранулематоз Вегенера, синдром Черджа-Стросса, микроскопический полиангиит, гемосидероз легких).

2. Болезни накопления (альвеолярный протеиноз, амилоидоз, альвеолярный микролитиаз)

3. Диссеминации опухолевой природы (бронхиолоальвеолярный рак, метастатическое поражение легких, лимфангиолейомиоматоз).

### **Методы диагностики диссеминированных заболеваний легких:**

- **Жалобы.**

Прогрессирующая одышка, сухой кашель, кровохарканье (при васкулитах, туберкулезе).

- **Анамнез.**

1. Факторы экологической агрессии (профессиональные вредности — пневмокониозы, различные респираторные аллергены — экзогенный аллергический альвеолит, ионизирующее излучение — радиационные поражения легких, курение — гистиоцитоз Х).

2. Контакт с туберкулезными пациентами.

3. Наследственность.

4. Сопутствующие болезни (ДБСТ).

5. Употребление лекарственных средств (амиодарон).

6. Оценка последовательности, скорости появления и развития симптомов (при ИФА — быстрое нарастание одышки; при саркоидозе — одышка развивается на поздней стадии; при ЭАА — одышка смешанного характера, связь с этиологическими факторами).

7. Установление времени начала болезни, архивные рентгенограммы.

### **Клиника**

Осмотр пациента: обращает внимание на положение больного, внешний вид (характер цианоза), истощение (ТБ, злокачественные новообразования), отеки на ногах при сердечной патологии, тромбоз вен голени (причина повторных тромбозов мелких ветвей легочной артерии), деформации грудной клетки, аллергический дерматит, узловатая эритема и иридоциклит при саркоидозе, «барабанные палочки» при идиопатическом фиброзирующем альвеолите, увеличение периферических лимфоузлов шеи при ТБ, саркоидозе, метастазах рака.

Аускультативно при ДЗЛ в легких часто выслушивается ослабленное везикулярное дыхание и ясная крепитация над базальными отделами легких — так называемый «треск целлофана».

При ревматических болезнях, лекарственном поражении, гистиоцитозе Х может развиваться плевральный выпот или пневмоторакс.

### **Лабораторные методы исследования**

Лабораторные методы исследования крови и мочи играют лишь вспомогательную роль и диагностического значения не имеют, но позволяют

определить степень активности патологического процесса или исключить другие заболевания.

Можно обнаружить умеренную анемию как следствие интоксикации, повышение СОЭ. Эозинофилия крови бывает чаще при узелковом периартериите, экзогенных аллергических альвеолитах. Изменения в моче характерны для ревматических заболеваний. Серологические исследования проводят при подозрении на ДБСТ или васкулиты (антинуклеарные антитела, ревматоидный фактор, антитела к аллергенам, антинейтрофильные цитоплазматические антитела, антитела к базальной мембране).

Исследования мокроты имеют решающее значение для точного диагноза при обнаружении микобактерий туберкулеза, атипичных опухолевых клеток, аспергилл, пневмоцист.

### **Исследование функции внешнего дыхания**

Уменьшение статических легочных объемов (спирометрия), снижение диффузионной способности легких (бодиплетизмография), снижение сатурации O<sub>2</sub> (пульсоксиметрия).

### **Лучевая диагностика**

На обзорных рентгенограммах органов грудной клетки определяется синдром диссеминации; усиление и деформация (сетчатая, тяжистая, ячеистая структура) легочного рисунка; расположение куполов диафрагмы выше обычного; увеличение ВГЛУ; пневмоторакс, гидроторакс. КТВР позволяет лучше оценить изменения в легких.

### **Фибробронхоскопия и бронхоальвеолярный лаваж**

Изменения слизистой бронхов неспецифичны. Диагностическая ценность ФБС повышается при проведении биопсии.

БАЛ позволяет получить материал для цитологического, иммуноцитохимического и биохимического исследований (таблица 3.4).

Таблица 3.4 — Оценка жидкости бронхоальвеолярного лаважа

Состояние	Изменения жидкости БАЛ
Карциноматоз, бронхоальвеолярный рак	Злокачественные клетки
Синдром Гудпасчера	Нагруженные гемосидерином макрофаги (сидерофаги), эритроциты
Гистиоцитоз Х	Гистиоциты, дающие положительную реакцию с моноклональными антителами. Электронная микроскопия выявляет гранулы Бирбека в макрофагах
Асбестоз	Железосодержащие тельца
Бериллиоз	Положительный тест трансформации лимфобластов
Силикоз	Частицы пыли при поляризационной световой микроскопии
Гранулематоз Вегенера	Положительный тест на антинейтрофильные цитоплазматические антитела
Пневмоцистная пневмония	<i>P. jirovecii</i>

## Биопсия легочной ткани

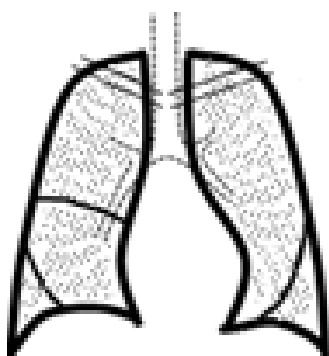
Предпочтительным методом для получения образцов ткани легкого, ВГЛУ является видеоторакоскопическая биопсия.

## Гистологические методы

Гистотопографическое исследование, световая микроскопия, электронная микроскопия, гистохимическое и иммуногистохимическое исследование, микроэлементный анализ легочной ткани позволяют в большинстве случаев (95–98 %) уточнить диагноз.

## Диссеминированные формы туберкулеза легких

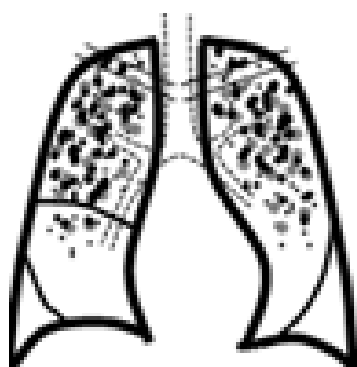
**Милиарный ТБ** характеризуется острым течением с быстрой диссеминацией (генерализацией) процесса с поражением легких, печени, селезенки, кишечника, мозговых оболочек, других органов и тканей. Его отличает:



- Остро прогрессирующая форма ТБ.
- Чаще развивается у детей раннего возраста и у взрослых с иммунодефицитными состояниями.
- Туберкулезные бугорки однотипные (возникли в одно время) имеют преимущественно продуктивный характер, располагаются по ходу капилляров, не склонны к слиянию.
- В клинической картине на первый план выступают явления выраженной интоксикации и ДН.

• При рентгенологическом исследовании легких определяется двухсторонняя мелкоочаговая диссеминация по всем полям (изменения появляются через 7–10 дней от начала заболевания). Полости распада не выявляются.

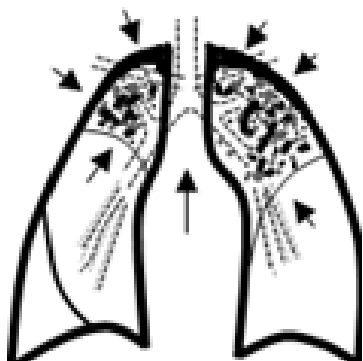
**Подострый диссеминированный ТБ** развивается при менее грубых нарушениях в иммунитете и меньшей массивности бактериемии. Его характеризует:



- Многообразие клинических проявлений.
- Развивается постепенно. Разная степень выраженности и разное сочетание симптомов ТБ. Симптомы нарастают в течение 2–4 нед.
- Характерно вовлечение в процесс плевры и наличие очагов внелегочной локализации.
- При рентгенологическом исследовании легких — средние и крупные очаги с тенденцией к слиянию, в обоих легких — симметрично. В верхних отделах более крупные, «штампованные» каверны, в нижних — меньшего размера и интенсивности, что отражает этапность их возникновения.

• Имеет склонность к прогрессированию. При неблагоприятном течении возможен переход в казеозную пневмонию с вовлечением в процесс всей легочной ткани, специфическим поражением гортани, кишечника.

**Хронический диссеминированный туберкулез** формируется при несвоевременном выявлении и отсутствии лечения подострого диссеминированного ТБ. Его симптомы:



- Обычно развивается медленно в результате повторных волн лимфогематогенной диссеминации, которые своевременно не диагностируются.

- Течение его длительное, волнообразное — с периодами обострений и ремиссий, с постепенным нарастанием клинической симптоматики. Симптомы интоксикации в период ремиссии менее выражены, при вспышке процесса имеют место явления интоксикации, а также локальные проявления легочного и внелегочного туберкулезного процесса.

- Рентгенологически выявляются очаги различной величины и плотности, при этом более плотные очаги локализуются в вышележащих отделах. На любом этапе болезни могут образоваться каверны в одном или обоих легких. Очаговые и деструктивные изменения определяются на фоне деформированного легочного рисунка, признаков пневмосклероза, уменьшения верхних отделов легких, бронхоэктазов и эмфиземы в нижних отделах. Симметричность изменений выражена меньше, чем при других формах диссеминированного туберкулеза легких.

### **Пневмоцистная пневмония**

В настоящее время у ВИЧ-инфицированных пациентов часто проводят дифференциальную диагностику с пневмоцистной пневмонией. Продромальный период при пневмоцистозе длится от 1 до 10 недель. Постепенно появляется субфебрилитет, умеренная одышка при физической нагрузке, сухой кашель, боли в грудной клетке. Ведущей жалобой пациентов становится одышка в покое. При осмотре обнаруживается тахипноэ, тахикардия, резко выраженный диффузный цианоз. В легких выслушиваются сухие, реже — влажные хрипы. Количество лейкоцитов обычно зависит от фонового заболевания. При газовом анализе крови обнаруживают прогрессирующую гипоксемию, повышение альвеолярно-артериального кислородного градиента и респираторный алкалоз. Рентгенологическая картина долгое время может оставаться без патологических изменений. По мере прогрессирования заболевания появляются двухсторонние прикорневые инфильтраты, трансформирующиеся затем в фокусные, либо интерстициальные изменения. Основным методом идентификации возбудителя является многократный поиск *P. jirovecii* в жидкости БАЛ и гистологическое исследование трансбронхиальных биоптатов, осуществляемое при помощи ФБС.

### **Метастатический рак легких**

Для клинических проявлений характерны симптомы первичной опухоли (рак желудка, кишечника, почки, шейки матки, молочной железы и т. д.),

интоксикации и быстро прогрессирующей дыхательной недостаточности. В диагностике решающее значение имеет обнаружение основной опухоли, метастазов другой локализации или анамнез оперированного рака. Диагноз карциноматоза легких подтверждается обнаружением атипичных клеток в мокроте и результатами гистологического исследования периферических лимфатических узлов, стенки бронхов, легочной ткани, полученных при открытой биопсии или пункции.

### **Бронхиоло-альвеолярный рак**

Заболевание характеризуется наличием множественных разнокалиберных, неодинаковых по форме очагов, расположенных преимущественно в средних и нижних отделах обоих легких, которые быстро укрупняются и количество их увеличивается. При их слиянии образуются массивные конгломераты, которые не подвергаются распаду. Процесс метастазирует во ВГЛУ и плевру.

Бронхиоло-альвеолярный рак клинически напоминает затяжную пневмонию. В легких аускультативно большое количество рассеянных влажных хрипов. Типичный для этой формы рака симптом — обильное выделение жидкой мокроты (до 1–2 л в сутки). Одновременно возникает кровохарканье или легочное кровотечение.

Болезнь некоторое время протекает волнообразно, а затем принимает неуклонно прогрессирующий характер. Наиболее информативный метод диагностики рака — гистологическое исследование легких.

### **Идиопатический фиброзирующий альвеолит**

Синонимы: идиопатический легочный фиброз, криптогенный фиброзирующий альвеолит, болезнь Хаммена–Рича и др.

ИФА является специфической формой хронической фиброзирующей интерстициальной пневмонии, ограниченной пределами легких, ассоциированной с гистологической картиной обычной интерстициальной пневмонии по данным хирургической биопсии легких, характеризующейся нарастающей ДН. Этиология неизвестна.

При нем развивается сначала межальвеолярный отек, затем выпадает фибрин и происходит интенсивная пролиферация фибробластов с развитием соединительной ткани, что приводит к диффузному легочному фиброзу. Одновременно образуются мелкие кисты и участки буллезной эмфиземы, что придает легким характер «резиновой губки» или «медовых сот».

Чаще болеют мужчины в возрасте от 40 до 70 лет.

Большинство пациентов жалуются на прогрессирующую одышку при физической нагрузке и непродуктивный кашель в течение нескольких месяцев. Инспираторная одышка рефрактерна к антибактериальной и бронхолитической терапии. При аускультации выслушивается ослабленное везикулярное дыхание и крепитация по задней и среднеподмышечной линиям («треск целлофана»). По мере прогрессирования заболевания появля-

ются признаки ДН, легочного сердца. Для терминальной стадии характерно снижение массы тела вплоть до кахексии. Летальный исход наступает в среднем через 3–5 лет от появления первых симптомов заболевания.

Рентгенологическими признаками являются двусторонние сетчатые изменения, более выраженные в нижних отделах легких. На ранних этапах заболевания может наблюдаться лишь некоторое уменьшение легких в объеме и понижение прозрачности по типу «матового стекла». При прогрессировании заболевания легочный рисунок становится более грубым, тяжистым, появляются кистозные просветления, отражающие формирование «сотового легкого». Более информативным методом является КТВР. При этом определяются субплевральные двусторонние сетчатые изменения, кистозные просветления, участки снижения прозрачности по типу «матового стекла», утолщения бронхиальных стенок.

Диагноз ИФА подтверждается результатами биопсии. При отсутствии биопсии определение вероятного диагноза проводится с использованием клиничко-рентгенологических критериев, предложенных согласительной комиссией ATS/ERS: наличие 4-х больших и 3-х малых критериев.

Таблица 3.5 — Клиничко-рентгенологические критерии вероятного диагноза идиопатического фиброзирующего альвеолита (ATS/ERS, 2000)

<b>Большие критерии</b> <ol style="list-style-type: none"><li>1. Исключение других ИЗЛ</li><li>2. Рестриктивные нарушения и нарушение газообмена при исследовании ФВД</li><li>3. Характерная КТ-картина (двусторонние ретикулярные изменения в базальных отделах легких с минимальными изменениями по типу «матового стекла»)</li><li>4. По данным трансбронхиальной биопсии или БАЛ нет признаков альтернативного заболевания</li></ol>
<b>Малые критерии</b> <ol style="list-style-type: none"><li>1. Возраст старше 50 лет</li><li>2. Инспираторная одышка</li><li>3. Длительность заболевания более 3 мес.</li><li>4. Двусторонняя крепитация в базальных отделах легких</li></ol>

### **Экзогенный аллергический альвеолит**

ЭАА (синонимы: гиперчувствительный пневмонит) — патологический процесс, представляющий собой аллергическую реакцию респираторных отделов легких на те или иные аллергены.

Известны три основные группы специфических агентов, способных вызвать ЭАА: микробы (бактерии, грибы); белки животных, рыб и птиц; низкомолекулярные химические вещества.

В зависимости от причинных антигенов ЭАА может носить название «легкое фермера», «легкое мойщика сыра», «легкое голубевода», «легкое мукомола» и др.

Гистологическая картина в зависимости от стадии представлена следующими изменениями: клеточный бронхиолит; интерстициальный моно-



нуклеарный клеточный инфильтрат; рассеянные мелкие гранулемы без некроза.

Основа диагностики — изучение анамнеза, оценка вредных воздействий. Преобладающие симптомы — экспираторная одышка и кашель. Симптомы могут появиться или усугубиться через несколько часов после контакта с аллергеном. Часто развивается усталость, недомогание, снижение аппетита, похудание. Данные физикального обследования могут быть нормальными.

При рентгенологическом обследовании определяется двусторонняя мелкоочаговая диссеминация, линейная сетчатость, снижение объема легких и «сотовое легкое» при хроническом течении. Более информативно КТВР.

В сыворотке крови можно обнаружить специфические IgG.

**Токсический фиброзирующий альвеолит** — возникает вследствие токсического воздействия ряда химических веществ, в первую очередь некоторых групп лекарственных препаратов вследствие их частого применения: цитостатиков, нитрофуранов, ганглиоблокаторов, кризанола, кордарона, анаприлина. Патоморфологические изменения при ТФА неспецифичны, аналогичные изменения могут наблюдаться при развитии шокового легкого, отравлениях химическими веществами, лучевых поражениях. Своевременная отмена препарата, вызвавшего ТФА, способствует обратному развитию изменений в легких.

### **Саркоидоз**

Саркоидоз имеет относительно доброкачественное и малосимптомное течение. Нередко выявляется при очередном РФО. Поражение легких наблюдается при саркоидозе II (поражение лимфатических узлов с диффузными интерстициальными изменениями легочной паренхимы) и саркоидозе III (диффузные изменения легочной паренхимы). В легких, преимущественно в прикорневых и нижнемедиальных отделах, вначале определяется неравномерно избыточный деформированный легочный рисунок. При прогрессировании процесса на фоне интерстициальных изменений появляются очаги размером 2–5 мм, которые располагаются в средних и нижних отделах легких. При их слиянии формируются различной величины фокусы. По мере дальнейшей эволюции болезни в легких развивается выраженный диффузный склероз, который сочетается с различными по протяженности, величине и форме очаговыми и фокусными конгломеративными изменениями.

Туберкулиновая чувствительность часто отрицательная. Отсутствуют или умеренно выражены нарушения ФВД. При бронхоскопии можно обнаружить гипervasкуляризацию слизистой оболочки бронхов, специфические саркоидные бугорки.

При саркоидозе во многих случаях вовлекаются в процесс кожа, глаза, слюнные железы и другие органы. Важнейшим диагностическим критерием являются данные гистологического исследования, полученные при био-

псии наружных или внутригрудных лимфатических узлов, кожи, легких. При саркоидозе обнаруживают эпителиоидноклеточную гранулему без элементов казеозного некроза, с выраженной тенденцией к гиалинозу.

### **Гранулематоз Вегенера**

Формирование гигантоклеточных гранулем, деструктивно-продуктивных васкулитов с поражением сосудов среднего и мелкого калибра. Классическая триада представлена сочетанным поражением верхних дыхательных путей и легких, гломерулонефритом.

Диагностические критерии гранулематоза Вегенера (необходимо наличие минимум двух):

1. Выделения из носа в виде гнойных или кровянистых корочек или язвы в ротовой полости.
2. В мочевом осадке более пяти в поле зрения эритроцитов.
3. На рентгенограмме узелковые тени, полости распада, легочные инфильтраты.
4. В биоптате — гранулематозное воспаление в стенке артерий.
5. Кровохарканье.
6. Положительный тест на цитоплазматические АНЦА.

### **Синдром Черджа — Стросса**

Эозинофильный гранулематоз в сочетании с периферической эозинофилией.

Диагностические критерии (необходимо наличие минимум четырех):

1. Астма.
2. Эозинофилия (более 10 %).
3. Полинейропатия.
4. «Летучие» легочные инфильтраты.
5. Синуситы.
6. В биоптате — экстравазкулярные эозинофильные инфильтраты.

### **Синдром Гудпасчера**

Проявляется диссеминацией в легких, легочным кровохарканьем, лихорадкой, гематурией, протеинурией, цилиндроурией.

Характерная триада: циркулирующие антитела к базальной мембране клубочков, диффузная альвеолярная геморрагия, гломерулонефрит. Болезнь чаще развивается у мужчин молодого возраста.

### **Гистиоцитоз Х**

Синонимы: легочный лангергансоклеточный гистиоцитоз, легочная эозинофильная гранулема, болезнь Леттерера — Сиве, болезнь Хенда — Крисчена — Шюллера.

Это заболевание неустановленной этиологии, характеризующееся первичной пролиферацией гистиоцитов — дифференцированных клеток системы мононуклеарных фагоцитов и образованием в легких, а также в других тканях гистиоцитарных инфильтратов.

Поражение легких чаще встречается у мужчин молодого и среднего возраста, обычно заядлых курильщиков. Если нет сопутствующего поражения костей, отличить гистиоцитоз Х от других интерстициальных заболеваний легких по клинической картине невозможно.

Одним из частых осложнений является спонтанный пневмоторакс, который наблюдается у 20–50 % больных.

### **Диффузные болезни соединительной ткани**

Диссеминированный ТБ иногда приходится дифференцировать с группой системных заболеваний соединительной ткани. Для коллагенозов характерны лихорадка, часто неправильного типа, сопровождающаяся ознобом; аллергические и аутоиммунные реакции в виде кожных сыпей, кардита, полиартрита, хореи, кольцевидной эритемы, высокие показатели антистрептолизина-О и антигиалуронидазы. Пневмониты при коллагенозах имеют характер диффузно-интерстициального уплотнения преимущественно в нижних отделах легких. Здесь же локализуются очаговоподобные изменения за счет множественных васкулитов. Возникающий плеврит чаще двусторонний.

### **Пневмомикозы**

Все чаще в настоящее время приходится дифференцировать диссеминированный туберкулез с пневмомикозами, чаще всего генерализованным аспергиллезом. Аспергиллез начинается под видом пневмонии, с высокой лихорадкой, кашлем, с выделением нередко кровянистой мокроты, одышкой. В легких рентгенологически определяются множественные, различной величины, инфильтративного характера очаги и фокусы, иногда с наклонностью к распаду. Хронический аспергиллез протекает более торпидно, волнообразно. В этих случаях в легких можно обнаружить различной величины рассеянные, четко контурированные очаги на фоне интерстициального фиброза. Эти изменения локализуются преимущественно в средних и нижних отделах легких. При хроническом аспергиллезе отмечаются наклонность к частым кровохарканьям; большое содержание эозинофилов в мокроте и крови; наличие в мокроте аспергилл при посеве на среду Сабуро.

### **Пневмокониозы**

Пневмокониоз — профессиональное заболевание, вызываемое длительным вдыханием промышленной пыли и характеризующееся хроническим диффузным асептическим воспалением легких с развитием пневмофиброза. В зависимости от вида пыли выделяют силикоз — от вдыхания пыли кремнезёма (свободный диоксид кремния), асбестоз — от пыли асбеста, антракоз — от угольной пыли, сидероз — от пыли, содержащей железо и др.

Ведущее место в диагностике занимает профессиональный анамнез. На рентгенограмме органов грудной клетки определяются очаговые тени с преимущественной локализацией в среднелатеральных легочных полях с тенденцией к слиянию, бесструктурность и уплотнение корней легких. При гистологическом исследовании биопсийного материала выявляют си-

ликоцитические гранулемы. При бериллиозе обнаруживают в биопсийном материале гранулемы с конхоидальными тельцами, окрашивающиеся гематоксилином в сине-фиолетовый цвет.

#### **«Застойные легкие»**

Картину диссеминированного ТБ легких может напоминать хронический застой крови в малом круге кровообращения при стенозе и недостаточности митрального клапана, недостаточности левых отделов сердца. У пациентов отмечаются одышка, особенно при физическом напряжении, кашель с выделением часто пенистой мокроты с примесью крови, иногда могут появляться приступы удушья. В легких, преимущественно в средних и нижних отделах, выслушиваются сухие и влажные звучные хрипы. Рентгенологически обнаруживается диффузное снижение прозрачности за счет скопления трансудата в интерстиции и альвеолах. На этом фоне в нижних и средних отделах выявляются очаговые теневые образования округлой или овальной формы, которые представляют собой проекции расширенных кровеносных и лимфатических сосудов. Если после эффективного лечения застой в легких ликвидируется, то исчезают и рентгенологические изменения.

#### **3.4. Дифференциальная диагностика округлых затенений**

К синдрому округлого затенения относят тень с более или менее четкими контурами круглой, полукруглой или овальной формы на фоне малоизмененной легочной ткани диаметром более 1 см. Тени менее 1 см в диаметре называют очагами.

Дифференциально-диагностический ряд включает такие заболевания, как ТБ (туберкулема или круглый инфильтрат), опухоли, паразитарные кисты.

#### **Инфильтративный туберкулез**

Это клинико-рентгенологическая форма ТБ, характеризующаяся наличием в легких специфических воспалительных изменений, преимущественно экссудативного характера, с казеозным некрозом в центре и относительно быстрой динамикой процесса (рассасывание или распад), клиническим синдромом инфильтрации и рентгенологическим синдромом ограниченного затемнения или круглой тени.

Инфильтративный ТБ может возникнуть как самостоятельная форма, так и как результат прогрессирования очагового ТБ.

- Инфильтрат может быть размером от 2–3 см до поражения целой доли. Локализация инфильтратов чаще в 1, 2 и 6 сегментах лёгкого.

- Туберкулезные бугорки преимущественно экссудативного характера, склонны к слиянию и казеозному превращению, снаружи выраженные неспецифические воспалительные изменения. Казеозные массы плохо рассасываются и имеют тенденцию к расплавлению и формированию полостей распада.

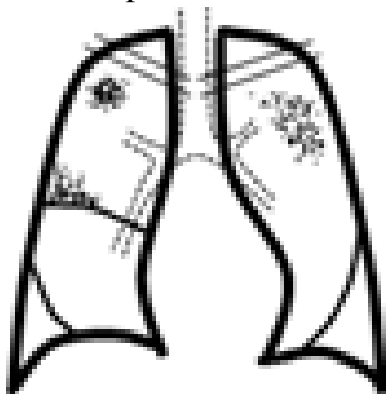
- При эффективном лечении инфильтрат рассасывается с полным восстановлением легочной ткани или рубцеванием отдельных участков. В менее благоприятных случаях вокруг инфильтрации развивается капсула и может сформироваться инфильтративно-пневмоническая туберкулема.

- При прогрессировании может развиваться казеозная пневмония (казеоз преобладает над экссудативным воспалением) или полость распада, с последующим формированием каверны.

- Клинические проявления инфильтративного ТБ зависят от распространенности и выраженности воспалительных изменений в легких. При формировании обширных инфильтратов характерна пневмониеподобная клиника. У большинства пациентов имеет место острое и подострое начало заболевания. Наиболее частыми признаками являются симптомы интоксикации. Иногда возникает кровохарканье.

- Ограниченные инфильтраты часто выявляют при профилактических обследованиях, распространенные — при обращении к врачу с респираторными жалобами.

- При наличии полости распада МБТ обнаруживают в 95 % случаев.



- При специфическом лечении — благоприятное течение. Летальный исход заболевания наблюдают, в основном, при развитии осложнений и прогрессировании процесса: легочное кровотечение, казеозная пневмония.

- По характеру рентгенологических данных выделяют пять вариантов инфильтративного ТБ. Ограниченные инфильтраты: лобулярный и округлый. Распространенные инфильтраты: облаковидный, лобит, перисцисурит.

### **Туберкулема**

Это клинико-рентгенологическая форма ТБ, которая объединяет разнообразие по генезу инкапсулированные казеозные фокусы величиной более 1 см в диаметре, и характеризуется наличием рентгенологического синдрома круглой тени и клинического синдрома инфильтрации легкого.

- Туберкулемы формируются на почве более ранних форм ТБ в результате их частичной инволюции. Самая частая предшествующая форма — инфильтративный ТБ, реже очаговый, диссеминированный, первичный туберкулезный комплекс. Срок, необходимый для формирования туберкулемы — 1–3 года.

- Наличие соединительнотканной капсулы вокруг очагов казеоза или инфильтратов.

- Анатомические варианты туберкулем:

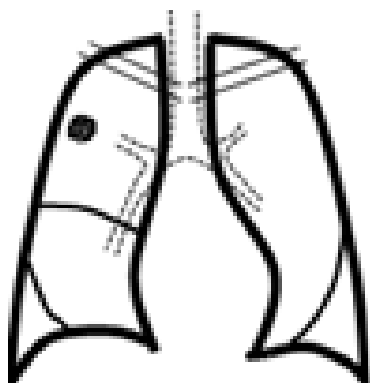
- ▶ Инфильтративно-пневмонического типа (развивается на месте инфильтрата).

► **Казеомы:**

гомогенные (развивается на месте инфильтрата);  
слоистые (многократное обострение фиброночагового процесса);  
конгломератные (группа слившихся очагов).

► «Псевдотуберкулемы» (заполненные каверны казеозными массами при облитерации и нарушения проходимости дренажного бронха).

• **Классификация туберкулем по размерам:**



мелкие туберкулемы (до 2 см в диаметре);  
средние (2–4 см);  
крупные (более 4 см в диаметре).

• Малосимптомное течение, нередко выявляются при профилактических осмотрах. Слабовыраженные симптомы интоксикации, редко кашель.

• МБТ обнаруживаются редко.

• На рентгенограмме туберкулемы выявляются в виде тени округлой формы с четкими контурами. В фокусе может определяться серповидное просветление за счет распада, иногда перифокальное воспаление и небольшое количество бронхогенных очагов, а также участки обызвествления.

Туберкулемы бывают одиночные и множественные.

• По клиническому течению туберкулемы делятся на стационарные, прогрессирующие и регрессирующие.

### **Периферический рак**

Наибольшие трудности возникают в дифференциальной диагностике между туберкулезом и периферическим раком легкого. Для обоих заболеваний характерны отсутствие или скудная клиническая симптоматика, схожесть рентгенологической картины в виде наличия в легких изолированной округлой тени с четкими контурами.

При сборе анамнеза подозрительны рецидивирующие или затяжные пневмонии, частые «простудные» заболевания, температурная реакция неправильного типа, для подтверждения ТБ уточняют наличие туберкулезного контакта, социальные и медицинские факторы риска.

Клинически оба заболевания проявляют себя кашлем, но при периферическом раке кашель часто сухой, надсадный и длительный, не приносящий облегчения; при ТБ кашель незначительный или отсутствует. Боли в груди при раке встречаются значительно чаще, боли имеют локальный характер, не связаны с актом дыхания, плохо купируются анальгетиками. Одышка при раке является довольно ранним симптомом, имеется несоответствие между выраженностью ДН и объемом поражения.

В мокроте при раке легкого часто имеются прожилки крови или высокое содержание эритроцитов. При подозрении на периферический рак необходимо многократное (менее 5–10 раз) исследование мокроты на ати-

пичные клетки и МБТ. Однократное обнаружение МБТ еще не свидетельствует о туберкулезной этиологии. Также нужно помнить о возможности сочетания обоих заболеваний.

Большое значение для дифференциальной диагностики имеет рентгенологическое исследование. Периферический рак дает интенсивную тень овальной или округлой формы. При раке очертания тени часто бугристые, при туберкуломе более ровные. Тень рака имеет однородную структуру, туберкулома часто неоднородна за счет известковых включений. «Дорожка» к корню при раке более широкая и интенсивная, корень легкого при этом расширяется за счет лимфатических узлов, приобретает полициклические контуры. Туберкуломы чаще локализуются в кортикальных отделах I, II и VI сегментов, периферический рак не имеет излюбленной локализации. Окружающая легочная ткань при раке не изменена, при туберкуломе могут быть индуративные очаги, кальцинаты, фиброз, плевральные изменения.

Если рентгенологическое исследование не позволяет дифференцировать рак и туберкулому, пациенту рекомендуют диагностическую торакотомию с удалением и срочным гистологическим исследованием этого образования. При периферическом раке затем выполняют полный объем операции.

### **Метастазы в легкие**

В легкие могут метастазировать все злокачественные опухоли любой локализации. Метастазы могут быть одиночными в виде интенсивных, резко ограниченных округлых теней различных размеров, и множественными, когда легочные поля заполняются правильными округлыми образованиями почти одинаковых размеров, которые гуще располагаются в нижних отделах легких. Метастазы также поражают лимфатические узлы корней легких и часто сопровождаются плевральными выпотами серозного или геморрагического характера.

Трудности в дифференциальной диагностике возникают при одиночных метастазах в легкие. Дифференциальная диагностика строится по тем же принципам, отличающим туберкулому от периферического рака легких.

### **Доброкачественные опухоли**

Округлые образования легких могут дать доброкачественные опухоли: аденома, фиброма, миома, липома, хондрома, гемангиома, остеома и др. Они составляют около 10 % всех первичных опухолей легких. Клинические проявления при данной патологии отсутствуют или выражены скудно, при этом они будут зависеть от локализации и размеров опухолевого узла, характера роста. Так, у пациента могут появиться симптомы сдавления бронхов, сосудов, стенки грудной полости.

Доброкачественные опухоли обладают экспансивным ростом и рентгенологически дают интенсивную тень однородной структуры (кроме хондромы, в которой могут быть костные включения) с гладкими контурами. Легочная ткань вокруг узла не изменена.

Обязательным методом, подтверждающим диагноз, является гистологическое исследование этого образования.

### **Непаразитарные кисты**

Заполненные кисты так же, как и туберкулемы, часто протекают бессимптомно, с нормальными показателями гемограммы и биохимическими показателями крови. Симптомы интоксикации появляются при нагноении кисты. Поэтому кисты выявляются в большинстве случаев при очередных рентгенофлюорографических обследованиях. На рентгенограмме заполненная киста представлена округлой, однородной, резко контурируемой тенью на фоне неизмененного легкого.

### **Эхинококкоз**

Это паразитарное заболевание человека и животных, вызываемое личиночной стадией ленточного гельминта группы цестодозов *Echinococcus granulosus*.

Инфицирование человека происходит через контакты с зараженной собакой, через немытые руки, ягоды, овощи с огородов.

Эхинококк может поражать все органы, чаще всего печень. Легкие поражаются в 10–15 случаев. Клинические симптомы эхинококкоза легких неспецифичны и не позволяют отличить его от других заболеваний.

Рентгенологическим признаком эхинококковой кисты считают узкую, полулунной формы полоску воздуха в верхнем полюсе тени между оболочкой эхинококкового пузыря и окружающей его фиброзной капсулой.

Для эхинококкоза характерна эозинофилия крови.

Диагноз основывается на данных эпидемиологического анамнеза, клинико-рентгенологических признаках, положительных результатах аллергологической пробы (реакция Касони), обнаружении сколексов эхинококка в мокроте (при прорыве кисты в бронх) или в плевральной жидкости (при прорыве кисты в плевральную полость). Используют серологические методы диагностики на обнаружение антител к эхинококку классов IgG.

### **3.5. Дифференциальная диагностика кольцевидных затенений легких**

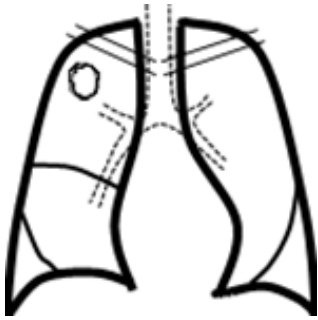
Анатомической основой кольцевидной тени является воздушная полость в легком.

Дифференциальную диагностику проводят между ТБ, раком, кистами, нагноительными заболеваниями.

**Кавернозный ТБ легких** — клинико-рентгенологическая форма ТБ, характеризующаяся наличием в легких эластической каверны с единичными очаговыми тенями вокруг, без выраженного перифокального воспаления и фиброза, клиническим синдромом полости, рентгенологическим синдромом кольцевидной тени. Его признаки:

- Развивается кавернозный ТБ у пациентов с инфильтративным, диссеминированным, очаговым ТБ, при распаде туберкулем; при позднем выявлении заболевания, когда фаза распада завершается формированием ка-





верн, а признаки исходной формы исчезают. Формирование каверны длится несколько месяцев.

- Является промежуточным этапом между формами ТБ в фазе распада и фибринозно-кавернозным туберкулезом легких.

- Морфологически — эластическая каверна.

- Клиника малосимптомна или бессимптомна, как результат предшествующей длительной терапии.

- Рентгенологические признаки: одиночная каверна на малоизмененном легочном фоне, вокруг могут быть немногочисленные очаги. Наиболее информативный метод диагностики — линейная томография или КТ.

- В мокроте нередко обнаруживают МБТ, характерна олигобацилярность.

- При благоприятном течении наступает заживление каверны, излечение.

- При прогрессировании процесса развивается фибринозно-кавернозный ТБ и(или) казеозная пневмония.

**Фибринозно-кавернозный ТБ легких** — клинико-рентгенологическая форма ТБ легких, характеризующаяся наличием одной или нескольких каверн с хорошо сформированным фиброзным слоем в стенках, наличием выраженных фиброзных изменений в окружающей легочной ткани и очагов бронхогенного отсева и течением болезни не менее 1 года. Его признаки:

- Формируется фибринозно-кавернозный ТБ из инфильтративного, кавернозного или диссеминированного процесса при прогрессирующем течении заболевания.

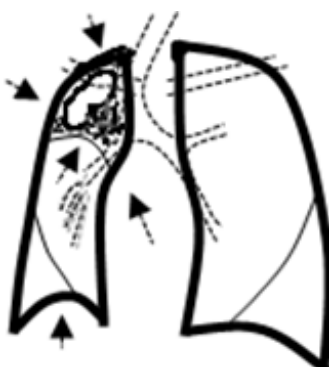- Протяженность изменений в легких может быть различной; процесс бывает односторонним и двусторонним с наличием одной или множества каверн.

- Самая неблагоприятная форма туберкулеза.

- Морфологически — фиброзная каверна, фиброз в окружающей ткани, пневмосклероз, эмфизема, бронхоэктазы, очаги бронхогенного отсева различной давности.

- Хроническое волнообразное течение.

- Клинические варианты течения:



- ▶ *ограниченный, относительно стабильный фибринозно-кавернозный ТБ*, когда благодаря химиотерапии наступает определенная стабилизация процесса, и обострение может отсутствовать в течение нескольких лет; поражение в пределах сегмента или доли;

- ▶ *прогрессирующий фибринозно-кавернозный ТБ*, характеризующийся сменой обострений и ремиссий, причем, периоды между ними могут быть разными.

В период обострения могут появляться новые участки воспаления с образованием новых каверн, вплоть до полного разрушения легкого. Прогрессирующий фибринозно-кавернозный ТБ нередко со-

провождается развитием неспецифической инфекции и различных осложнений, что усугубляет течение заболевания;

► *фиброзно-кавернозный ТБ с осложнениями* также характеризуется прогрессированием процесса, в результате чего развиваются острые (кровохарканье, легочное кровотечение, спонтанный пневмоторакс) и хронические (легочно-сердечная недостаточность, амилоидоз внутренних органов) осложнения.

- Частые обострения являются признаками прогрессирующего заболевания. Выражены симптомы интоксикации и бронхолегочные.

- Длительное прогрессирующее течение приводит к развитию *habitus phtysicus*.

- Периодическое или постоянное бактериовыделение.

- Часто лекарственная устойчивость МБТ.

- Рентгенологические изменения: картина фиброза и сморщивания легкого чаще всего обнаруживается в верхних долях с преимущественным поражением одной из них. Средостение и трахея смещены в сторону большего поражения. Верхние доли уменьшены в объеме. Рисунок легочной ткани резко деформирован в результате развития грубого фиброза. В нижних отделах легких прозрачность часто повышена, что свидетельствует об эмфиземе. Корни, как правило, смещены кверху. Обычно в обоих легких видны группы очагов различной величины и интенсивности. Каверна располагается среди густого фиброза, стенки ее деформированы.

#### **Причины формирования фиброзно-кавернозного туберкулеза**

- Позднее выявление ТБ легких.

- Недостатки в организации лечения.

- Недисциплинированность больного и нарушение режима химиотерапии.

- Тяжелые сопутствующие заболевания.

- Пожилой возраст.

- Лекарственная устойчивость МБТ.

- Непереносимость препаратов.

#### **Абсцесс легкого**

Инфильтративный ТБ легких с распадом и казеозная пневмония могут напоминать абсцесс или гангрену легкого. Оба заболевания часто начинаются остро, с выраженными явлениями интоксикации, кашлем с выделением мокроты, кровохарканьем и образованием полости распада в инфильтративно-пневмоническом участке. Чаще абсцесс легкого протекает остро с лихорадкой неправильного типа, ознобом, выделением гнойной мокроты, иногда с примесью крови, иногда «полным ртом», с резким, труднопереносимым запахом. При этом определяются значительный лейкоцитоз, выраженный сдвиг нейтрофилов влево, лимфопения, ускоренная СОЭ.

Рентгенологически при абсцессе определяется кольцевидная тень с горизонтальным уровнем жидкости. При гангрене — на фоне массивного за-

темнения определяются множественные просветления, иногда с уровнем жидкости. КТ — полость можно выявить раньше, чем при обычном рентгенологическом исследовании грудной клетки.

При бронхоскопии определяется дренирующий бронх. Микробиологическое исследование мокроты позволяет определить возбудителя.

### **Рак легкого**

Характерным рентгенологическим признаком периферической опухоли легкого является неправильной или правильной формы круглая или овоидная тень — шаровидное образование в легочной паренхиме. У меньшей части больных с периферическим раком легкого в центре затемнения возникает просветление — распад опухолевой ткани с образованием полости, имеющей толстую стенку. Внутренняя поверхность полости чаще шершавая и имеет зубцы, направленные внутрь. Даже при почти полном распаде опухоли стенка полости сохраняет выраженную толщину, большую у дренирующего бронха (симптом «перстня») Диаметр опухолевого образования может достигать 20 см и более. Часто определяется также дорожка лимфангоита от опухоли к корню легкого и увеличенные в нем лимфатические узлы.

### **Аспергиллез**

Плесневой грибок *Aspergillus* spp. приводит к развитию в легочной ткани аспергилломы на месте старой каверны, в участке медленно рассасывающейся пневмонии, в кисте легкого, в абсцессе.

Клинически аспергиллома может протекать бессимптомно, но иногда бывают кашель, кровохарканье.

На рентгенограмме аспергиллома определяется как полость, в центре которой имеется интенсивная тень, отделенная от стенки воздушным ободком. Решающие методы диагностики — повторное обнаружение грибка в мокроте, определение антигена *Aspergillus* (галактоманнана) в сыроворотке крови.

### **Непаразитарные кисты**

Непаразитарные истинные кисты врожденного характера возникают как аномалия развития органов дыхания. Ложные кисты возникают на фоне бронхоэктазий, после перенесенных пневмоний, абсцесса, как исход туберкулезной каверны. Большие воздушные полости могут образовываться также в результате прогрессирующей эмфиземы.

Кисты бывают одиночными (солитарными) или множественными (поликистозное легкое). У пациентов длительное время могут отсутствовать клинические симптомы. Такие проблемы выявляют при рентгенологическом обследовании. Для пациентов с кистами характерны стойкое клиническое благополучие, отсутствие хрипов в легких. Пациенты не выделяют МБТ. Рентгенологически кисты имеют тонкие ровные стенки, окружающая их легочная ткань не изменена, нет очагов, «дорожки» к корню легкого.

Если киста осложняется неспецифической инфекцией, появляются субфебрильная или фебрильная температура, кашель с выделением слизисто-гноной мокроты, кровохарканье. Рентгенологически в кольцевидной тени появляется уровень жидкости, а по периферии зона перифокального воспаления. Эти признаки нередко дают повод для установления диагноза деструктивного ТБ легких. Тот же диагноз иногда выставляется у пациентов с множественными кистами легких, осложненными вторичной инфекцией. При дифференциации этих заболеваний следует учесть, что истинные кисты выявляются уже в детском возрасте и, несмотря на значительные размеры они не влияют на общее состояние пациента. В мокроте отсутствуют микобактерии туберкулеза и эластические волокна.

### **Ограниченный пневмоторакс**

Иногда возникают затруднения при дифференциальной диагностике туберкулезной каверны и ограниченного спонтанного пневмоторакса. В подобных случаях следует учесть следующие признаки:

1) спонтанный пневмоторакс обычно возникает внезапно и протекает с резкими болями в груди и одышкой при отсутствии мокроты; туберкулезная каверна образуется не внезапно, сопровождается кашлем с выделением слизисто-гноной и гноной мокроты, в которой находят МБТ;

2) при пневмотораксе органы средостения смещаются в противоположную сторону. Фиброзно-кавернозный ТБ сопровождается уменьшением пораженной части легкого и перемещением в ту же сторону сердца, крупных сосудов и трахеи, подъемом соответствующего купола диафрагмы.

### **Бронхоэктазы**

Деструктивный ТБ в отдельных случаях дифференцируют с бронхоэктазами, которые также протекают с периодическими обострениями и интоксикацией, кашлем с выделением мокроты, кровохарканьем, наличием хрипов в легких, системными проявлениями.

При рентгенологическом исследовании преимущественно в нижних долях легких, выявляется грубая деформация легочного рисунка, тяжистые уплотнения легочной ткани с плевральными изменениями. На их фоне отображаются цилиндрические бронхоэктазы в виде широких парных полосок, идущих от корня легких к периферии, мешотчатые расширенные бронхи в виде множественных гроздевидных кольцевидных теней или округлых образований при заполнении бронхоэктазов секретом. Обращает на себя внимание отсутствие очагов отсева вокруг бронхоэктатических полостей, что является одним из признаков, отличающих это заболевание от ТБ. Наиболее информативным методом диагностики бронхоэктазов является КТ.

## ЛИТЕРАТУРА

1. *Веллс, А. У.* Интерстициальные заболевания легких: клинические рекомендации Британского торакального общества совместно с Торакальным обществом Австралии и Новой Зеландии и Ирландским торакальным обществом / А. У. Веллс, Н. Хирани // Пульмонология. — 2009. — № 4. — С. 11–57.
2. Внутренние болезни по Тинсли Р. Харрисону: в 7 т. / под ред. Э. Фаучи [и др.]; пер. с англ. — М.: Практика, 2005. — Т. 4. — 418 с.
3. Диагностика, лечение и профилактика туберкулеза у детей: пособие для врачей / П. С. Кривонос [и др.]. — Минск, 2012. — 157 с.
4. Диссеминированные заболевания легких / под ред. М. И. Ильковича. — М.: ГЭОТАР-Медиа, 2011. — 480 с.
5. *Крофтон, Дж.* Клиника туберкулеза / Дж. Крофтон, Н. Хорн, Ф. Миллер, пер. с англ. И. С. Хоменко. — М.: Медицина, 1996. — 200 с.
6. *Маскелл, Н. А.* Рекомендации Британского торакального общества (BTS) по обследованию взрослых больных с односторонним плевральным выпотом / Н. А. Маскелл, Р. Дж. А. Бутланд // Пульмонология. — 2006. — № 2. — С. 13–26.
7. Наглядная пульмонология / Джереми Уорд [и др.]; пер. с англ. — М.: ГЭОТАР-Медиа, 2008. — 112 с.
8. *Окороков, А. Н.* Диагностика болезней внутренних органов: в 10 т. / А. Н. Окороков. — М.: Мед. лит., 2008. — Т. 4: Диагностика болезней органов дыхания. — 464 с.
9. *Парсонз, П. Э.* Секреты пульмонологии / П. Э. Парсонз, Джон Э. Хеффнер; пер. с англ. — М.: МЕДпресс-информ, 2004. — 648 с.
10. *Помельцов, К. В.* Рентгенологическая диагностика туберкулеза легких / К. В. Помельцов. — М.: Медицина, 1971. — 375 с.
11. Пульмонология: национальное руководство / под ред. А. Г. Чучалина. — М.: ГЭОТАР-Медиа, 2009. — 960 с.
12. *Рабинович, А. М.* Дифференциальная диагностика туберкулеза легких / А. М. Рабинович, К. А. Харчева. — Л., 1969. — 630 с.
13. *Рабухин, А. Е.* Туберкулез органов дыхания у взрослых / А. Е. Рабухин. — М.: Медицина, 1976. — 358 с.
14. *Степанян, И. Э.* Вопросы диагностики и дифференциальной диагностики туберкулеза органов дыхания в современных условиях // РМЖ «Пульмонология» — 1999. — № 17.
15. Туберкулез у детей и подростков: руководство для врачей / Е. Н. Янченко [и др.]; под ред. Е. Н. Янченко, М. С. Греймер. — СПб.: Гиппократ, 1999. — 336 с.
16. Туберкулез: руководство по внутренним болезням / А. Г. Хоменко [и др.]; под ред. А. Г. Хоменко. — М.: Медицина, 1996. — 382 с.
17. Фтизиатрия: национальное руководство / под ред. М. И. Перельмана. — М.: ГЭОТАР-Медиа, 2007. — 512 с.
18. *Хоменко, А. Г.* Саркоидоз / А. Г. Хоменко, О. Швайгер. — М.: Медицина, 1982. — 298 с.
19. *Хофер, М.* Рентгенологическое исследование грудной клетки. Практическое руководство / М. Хофер. — М.: Мед. лит., 2008. — 224 с.

Учебное издание

**Буйневич** Ирина Викторовна  
**Бондаренко** Василий Николаевич  
**Гопоняко** Светлана Владимировна

**ДИФФЕРЕНЦИАЛЬНАЯ  
ДИАГНОСТИКА ТУБЕРКУЛЕЗА  
ОРГАНОВ ДЫХАНИЯ**

**Учебно-методическое пособие  
для студентов 4–6 курсов всех факультетов  
медицинских вузов**

Редактор *Т. М. Кожемякина*  
Компьютерная верстка *Ж. И. Цырыкова*

Подписано в печать 14.12.2015.  
Формат 60×84<sup>1</sup>/<sub>16</sub>. Бумага офсетная 65 г/м<sup>2</sup>. Гарнитура «Гаймс».  
Усл. печ. л. 3,26. Уч.-изд. л. 3,56. Тираж 180 экз. Заказ № 377.

Издатель и полиграфическое исполнение:  
учреждение образования «Гомельский государственный медицинский университет».  
Свидетельство о государственной регистрации издателя,  
изготовителя, распространителя печатных изданий № 1/46 от 03.10.2013.  
Ул. Ланге, 5, 246000, Гомель