

МИНИСТЕРСТВО ЗДРАВООХРАНЕНИЯ РЕСПУБЛИКИ БЕЛАРУСЬ
УЧРЕЖДЕНИЕ ОБРАЗОВАНИЯ
«ГОМЕЛЬСКИЙ ГОСУДАРСТВЕННЫЙ МЕДИЦИНСКИЙ УНИВЕРСИТЕТ»

В.И. САДОВСКИЙ, А.В. ЧЕРНЫШ

ЭНДОСКОПИЧЕСКАЯ ДИАГНОСТИКА
И ХИРУРГИЯ ЗАБОЛЕВАНИЙ
ПОЛОСТИ НОСА

Гомель 2005

УДК 617.5
ББК 54.5
С 143

Рецензенты: доктор медицинских наук, профессор **И.М. Король** (Белорусская медицинская академия последипломного образования); доктор медицинских наук **А. В. Ваккер** (БелНИИ онкологии и медрadiологии).

Садовский В.И., Черныш А.В.

С 143 Эндоскопическая диагностика и хирургия заболеваний полости носа, околоносовых пазух и носоглотки / В.И. Садовский, А.В. Черныш. — Гомель: Учреждение образования «Гомельский государственный медицинский университет», 2005. — С. 174.: ил.

ISBN 985-6779-25-1

В монографии освещены вопросы эндоскопической диагностики и хирургии заболеваний полости носа, околоносовых пазух и носоглотки. Представлены техническое и анестезиологическое обеспечение, изложены вопросы клинической и хирургической анатомии, даны современные представления об основных хирургических заболеваниях полости носа, околоносовых пазух и носоглотки и методиках хирургического лечения. Авторами обобщен собственный 13-летний опыт работы диагностических риноскопий, эндоскопических операций, которые выполнены больных в ЛОР клинике Гомельского государственного медицинского университета.

Для врачей-оториноларингологов, онкологов, клинических ординаторов, аспирантов, студентов старших курсов медицинских вузов и врачей-стажеров.

Утверждено и рекомендовано к изданию Центральным учебно-научно-методическим Советом Гомельского государственного медицинского университета 03 июня 2005 г., протокол № 6.

ISBN 985-6779-25-1

УДК 617.5
ББК 54.5

© В.И. Садовский, А.В. Черныш, 2005
© Учреждение образования
«Гомельский государственный
медицинский университет», 2005

Содержание

Глава 1. Эндоскопическая и хирургическая анатомия полости носа ..	5
1.1. Клиническая анатомия полости носа	5
1.2. Слизистая оболочка полости носа.....	11
1.3. Кровоснабжение полости носа	11
1.4. Иннервация слизистой оболочки полости носа	12
1.5. Лимфатическая система полости носа.....	14
1.6. Анатомо-топографические особенности носоглотки.....	14
1.7. Нормальная эндоскопическая картина носоглотки.....	15
Глава 2. Техника оптической риноскопии и ринофарингоскопии ...	16
2.1. Исторические аспекты эндоскопической диагностики и хирургии заболеваний полости носа.....	16
2.2. Техническое обеспечение эндоскопических эндоназальных исследований	19
2.3. Анестезиологическое обеспечение	21
2.4. Подготовка больного к эндоскопическому исследованию	24
2.5. Методики оптических рино- и ринофарингоскопии.....	24
2.6. Основные показания и противопоказания к оптической риноскопии...	26
Глава 3. Функциональная эндоскопическая хирургия внутриносовых структур	28
3.1. Патофизиологические основы эндоназальной диагностики и хирургии.....	28
3.2. Виды эндоназальных операций	29
3.3. Операции на латеральной стенке полости носа.....	30
3.4. Осложнения оптической ринохирургии	36
3.5. Особенности течения послеоперационного периода	40
3.6. Ведение послеоперационного периода.....	42
Глава 4. Воспалительные заболевания полости носа.....	44
4.1. Классификации хронических ринитов.....	44
4.2. Диагностика хронических ринитов.....	47
4.3. Эндоскопическая диагностика хронических ринитов	48
4.4. Эндоскопическая картина хронических ринитов	52
4.5. Лечение острых ринитов	57
4.6. Диагностика и лечение гнойных ринитов	60
4.7. Комплексный метод лечения аллергических ринитов.....	63
4.8. Лечение хронического гипертрофического ринита	65
4.9. Применение физических методов воздействия при заболеваниях полости носа	66
4.10. Диагностика синуситов	76
Глава 5. Опухоли полости носа, околоносовых пазух и носоглотки...	79
5.1. Диагностика опухолей	79

5.2. Классификации опухолей полости носа, околоносовых пазух и носоглотки	81
5.3. Доброкачественные эпителиальные опухоли. Папилломы	85
5.4. Доброкачественные опухоли мягких тканей. Гемангиомы	89
5.5. Доброкачественные опухоли кости и хряща. Остеома	92
5.6. Доброкачественные смешанные опухоли. Тератома	93
5.7. Опухолоподобные новообразования. Полипы	94
5.8. Злокачественные новообразования	98
5.8.1. Общая симптоматика злокачественных новообразований полости носа, околоносовых пазух и носоглотки	98
5.8.2. Эпителиальные опухоли. Плоскоклеточный рак	100
5.8.3. Злокачественные опухоли мягких тканей, кости и хряща	101
5.8.4. Опухоли лимфоидной и кроветворной ткани	102
5.8.5. Смешанные опухоли. Злокачественная меланома.	102
5.8.6. Эндоскопическая картина опухолей носоглотки	104
5.8.7. Эндоскопическая диагностика новообразований полости носа, околоносовых пазух и носоглотки	105
Глава 6. Носовые кровотечения.....	109
6.1. Диагностика носовых кровотечений	109
6.2. Методы остановки носовых кровотечений	113
6.3. Эндоскопическая диагностика и амбулаторная хирургия носовых кровотечений	116
Глава 7. Невоспалительные заболевания внутриносовых структур..	117
7.1. Эндоскопическая диагностика и амбулаторная хирургия деформаций носовой перегородки	117
7.2. Эндоскопические операции на носовой перегородке	119
7.3. Амбулаторные эндоскопические операции на носовой перегородке	120
7.4. Эндоскопическая хирургия носового клапана	121
7.5. Эндоскопические операции при аномалиях и заболеваниях носовых раковин	123
7.6. Эндоскопическая диагностика и амбулаторная хирургия аномалий развития анатомических структур полости носа	126
Глава 8. Диагностика и хирургия полипоза полости носа и околоносовых пазух.....	128
8.1. Состояние диагностики и хирургии полипоза носа и ОНП	128
8.2. Эндоскопическая диагностика и амбулаторное лечение полипоза носа	132
Глава 9. Заболевания носоглотки	135
9.1. Диагностика и эндоскопическая картина заболеваний носоглотки	135
9.2. Амбулаторная хирургия заболеваний носоглотки	139
Литература	143

ГЛАВА 1

ЭНДОСКОПИЧЕСКАЯ И ХИРУРГИЧЕСКАЯ АНАТОМИЯ ПОЛОСТИ НОСА

1.1. Клиническая анатомия полости носа

Полость носа располагается между передней черепной ямкой (сверху) и полостью рта (снизу), с боков между решетчатыми костями и верхней челюстью. Носовая перегородка разделяет полость носа на две половины, которые спереди открываются ноздрями, а в носоглотку — хоанами. Каждая половина носа окружена четырьмя околоносовыми пазухами, сообщающимися с полостью носа (рис. 1.1) [230].

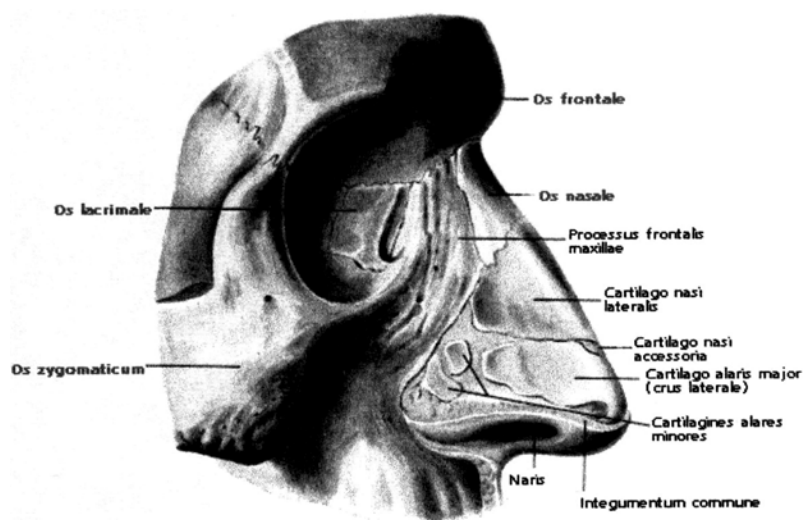


Рис. 1.1. Наружный нос [230]

Полость носа имеет четыре стенки: верхнюю, нижнюю, медиальную и латеральную.

➤ Верхняя стенка (крыша) образуется спереди носовыми костями, посредине продырявленной пластинкой и клетками решетчатого лабиринта, сзади — передней стенкой клиновидной пазухи.

➤ Нижняя стенка (дно) образована небными отростками верхней челюсти и сзади горизонтальными пластинками небной кости.

➤ Медиальная стенка — носовая перегородка (рис. 1.3), состоит из переднего отдела (четырёхугольный хрящ) и заднего (перпендикулярная пластинка решетчатой кости и сошник).

➤ Латеральная стенка формируется следующими костями: носовой, верхнечелюстной, слезной, решетчатой, нижней носовой раковиной, вертикальной пластинкой небной кости и крыловидным отростком клиновидной кости. Она несет на себе носовые раковины. Верхняя и средняя носовые раковины это отростки решетчатого лабиринта, а нижняя носовая раковина является самостоятельной костью (рис. 1.2, 1.4).

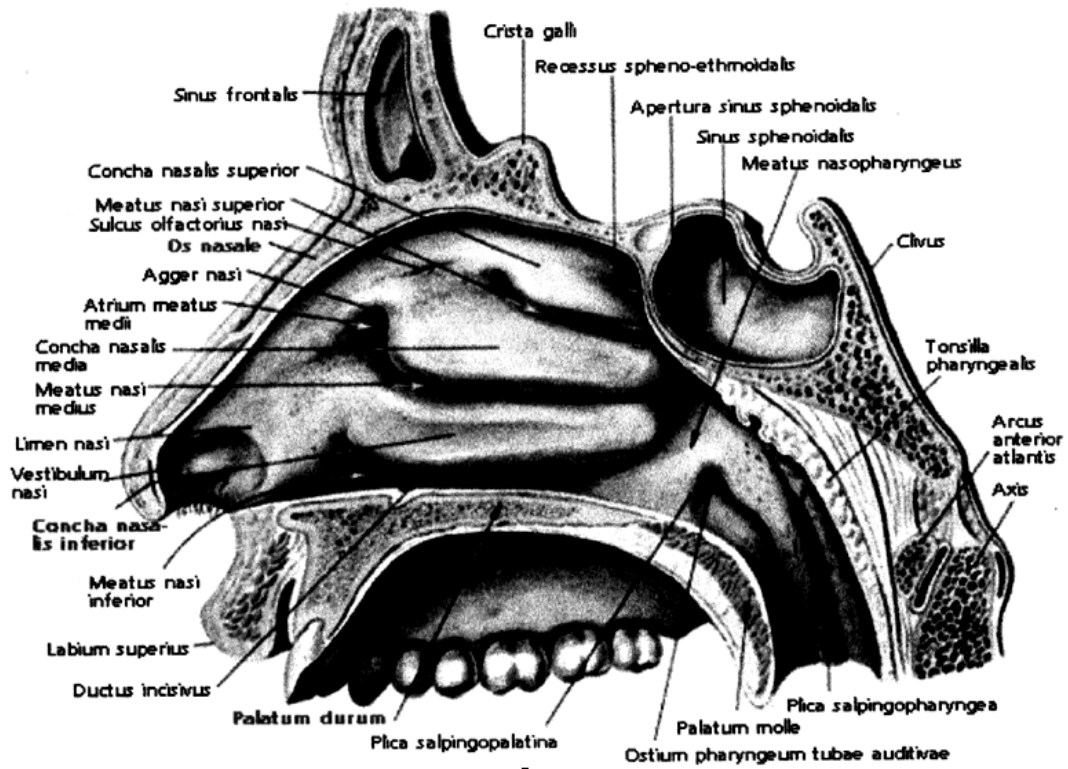


Рис.1.2. Латеральная стенка носа [230]

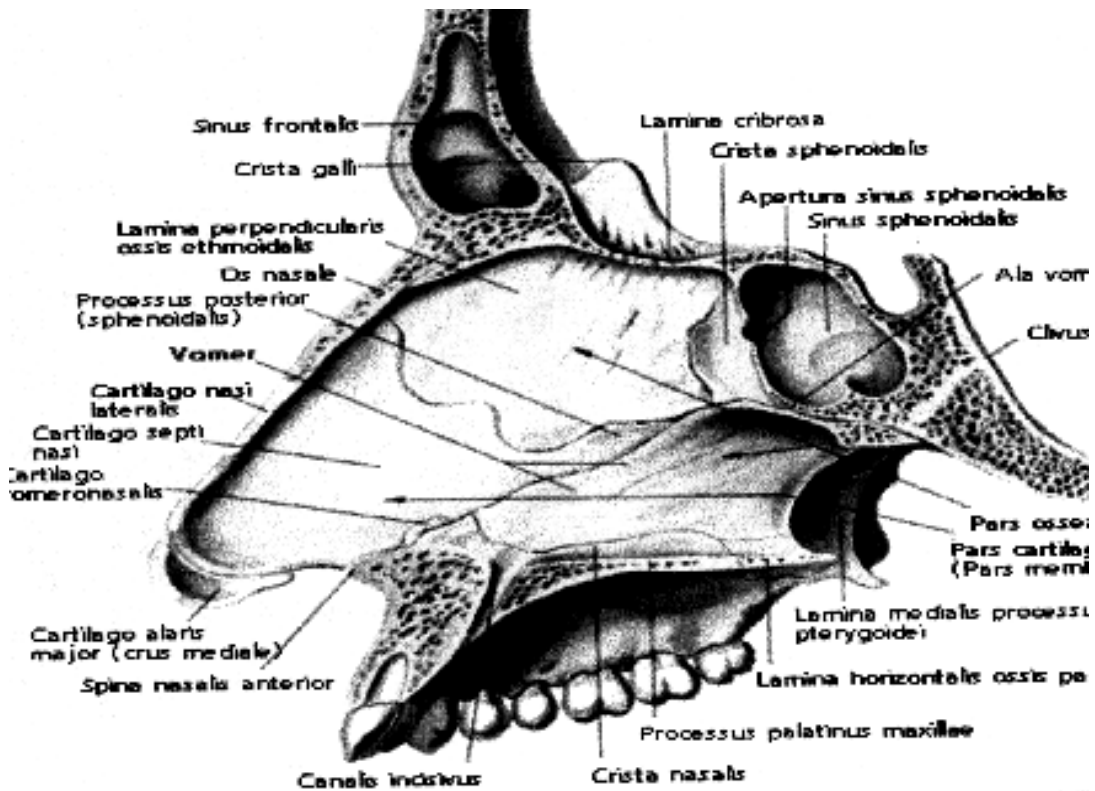


Рис. 1.3. Перегородка носа [230]

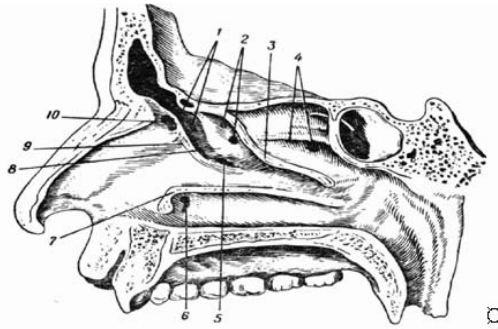


Рис. 1.4. Латеральная стенка полости носа [230]

1–2 — отверстия передних ячеек решетчатой кости; 3 — воронка;
 4 — отверстия задних ячеек решетчатой кости; 5 — отверстие верхнечелюстной пазухи; 6 — носослезный канал; 7 — нижняя носовая раковина 8 — решетчатый пузырь; 9 — крючковидный отросток; 10 — отверстие лобной пазухи

Полость носа делится на два отдела: преддверие и собственно полость носа с дыхательной и обонятельной областями.

➤ Преддверие носа — детально можно осмотреть и без оптического риноскопа — снаружи покрыто кожей с волосками, а ближе к внутренней границе переходит в слизистую оболочку, покрытую многорядным цилиндрическим мерцательным эпителием.

➤ Дыхательная область — это пространство от дна носа до среднего носового хода, а обонятельная — от свода до нижнего края средней носовой раковины.

При введении эндоскопа в собственно полость носа мы проходим наиболее узкую часть, так называемый носовой клапан. Он образован дном носа, передним концом нижней носовой раковины, носовой перегородкой и краем треугольного хряща. Носовая перегородка в этом месте часто выпячена за счет гребней премаксилы и препятствует введению эндоскопа (рис. 1.5–1.6) [61].

Носовой клапан играет большую роль в регуляции объема воздушной струи (50% носового сопротивления), хорошо виден при поднятии кончика носа кверху в виде треугольной щели. Верхний угол составляет 10–15°. Даже небольшие деформации носового клапана могут вызвать заметные нарушения носового дыхания. Кзади от носового клапана начинается общий носовой ход — пространство между носовой перегородкой и носовыми раковинами. В поле зрения эндоскопа, прежде всего, попадает передний конец нижней носовой раковины.

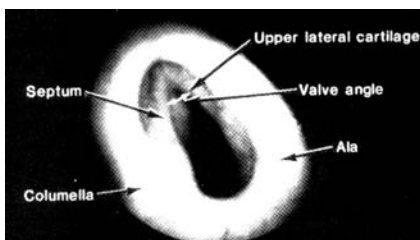


Рис. 1.5. Вид носового клапана [61]

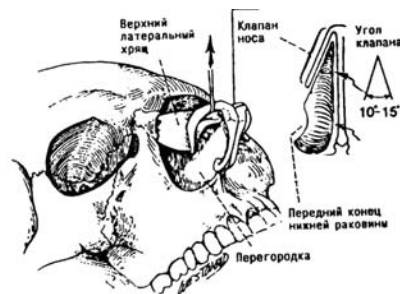


Рис. 1.6. Границы носового клапана [61]

Нижняя носовая раковина является самостоятельной костью (*os turbinale*) покрыта слизистой оболочкой, содержит кавернозную ткань, которая может мгновенно набухать или сокращаться, регулируя воздушный поток.

При введении эндоскопа без анестезии слизистая оболочка иногда мгновенно набухает и не дает возможности войти в общий носовой ход. Длина нижней носовой раковины 43,4 мм, от передней носовой ости отстоит на 4,1 мм. Под нижней носовой раковиной находится нижний носовой ход, в который на расстоянии 10–14 мм от начала раковины открывается носослезный канал, хорошо видимый эндоскопом с 70° оптикой после анемизации слизистой оболочки.

После введения эндоскопа за передний конец нижней носовой раковины становятся обозримыми:

- передний конец средней носовой раковины;
- *agger nasi* — валикообразное утолщение впереди средней носовой раковины, содержащее пневматизированную ячейку решетчатого лабиринта, ранее ошибочно описываемой как группу клеток.

Клетка *agger nasi* граничит сбоку с носовой и слезной костями, спереди с лобным отростком верхней челюсти, снизу и медиально с внутренней поверхностью крючковидного отростка [134]. Кпереди на 1–2 мм *agger nasi* проецируется носослезный канал. Клетка *agger nasi* открывается в воронку отверстием на задне-нижней стенке. По данным компьютерной томографии, эта клетка имеется у 98,5% обследуемых [218].

Лобноносовой, носослезный каналы и *agger nasi* располагаются в одной фронтальной плоскости. На уровне переднего конца средней носовой раковины находится бугорок носовой перегородки — место, где образуются синехии, например, после хирургических вмешательств.

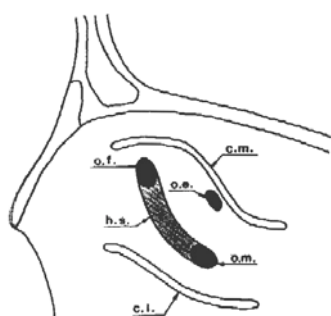


Рис. 1.7. Схематическое изображение анатомических структур латеральной стенки носа [213]:

- c.m. — средняя носовая раковина;
- c.i. — нижняя носовая раковина;
- o.f. — отверстие лобной пазухи;
- o.m. — отверстие ВЧП;
- h.s. — полулунная щель;
- o.e. — отверстия решетчатой пазухи.

При введении эндоскопа глубже нередко наталкиваемся на гребень, образованный каудальной частью четырехугольного хряща, который может давить на средний носовой ход и вызывать отек слизистой оболочки.

Для осмотра хоаны и заднего конца нижней носовой раковины эндоскоп необходимо провести ниже гребня. Слизистая оболочка гребней атрофичная, бледная, легко кровоточит при незначительной травме. Высота хоан у взрослого составляет 1,5–2 см.

Задний конец нижней носовой раковины закрывает почти половину хоаны, а средней — верхнюю треть и прикрепляется к передней стенке основной пазухи. Выше прикрепления средней носовой раковины на 1 см и медиальнее 0,5 см находится самое тонкое место передней стенки клиновидной пазухи, используемое для ее трепанации. На уровне заднего конца нижней носовой раковины находится глоточное устье слуховой трубы.

Центральное значение для эндоскопических операций в полости носа принадлежит **средней носовой раковине**. Длина средней носовой раковины в среднем 40,2 мм. Она состоит: из свободной (видимой) части и основной пластинки.

➤ Свободная часть — отросток решетчатого лабиринта, располагается саггитально, прикрепляется к латеральной стенке носовой полости и крыше решетчатого лабиринта (в переднем отделе). В свободной части выделяют:

а) головку (передний конец);

б) задний конец, который занимает верхнюю треть хоаны и прикрепляется к передней стенке клиновидной пазухи.

Свободная часть средней носовой раковины покрыта слизистой оболочкой бледно-розового цвета, по краю содержит кавернозную ткань, а медиальная поверхность покрыта обонятельным эпителием.

➤ Основная пластинка средней носовой раковины располагается фронтально и фиксируется к медиальной стенке орбиты, обеспечивая устойчивость свободной части средней носовой раковины и одновременно разделяет решетчатый лабиринт на передний и задний.

У многих пациентов выявляется пневматизация средней носовой раковины (как вариант нормы) — булла (*concha bullosa*). Булла может открываться в задний отдел среднего носового хода (фактически является задней клеткой решетчатого лабиринта) или в верхний носовой ход.

Средний носовой ход — ворота к решетчатому лабиринту, лобной и верхнечелюстной пазухам. Он располагается между средней и нижней носовыми раковинами, занимая $\frac{2}{3}$ длины латеральной стенки носа и становится хорошо обозрим после смещения средней носовой раковины медиально.

Пространство между задней стенкой решетчатой буллы и базальной пластинкой называют «латеральным синусом». Передний отдел среднего носового хода Н. Naumann в 1965 г. назвал «остиомеатальным комплексом», который включает часть решетчатой кости и систему узких щелей, две из которых являются путями, осуществляющими дренаж и вентиляцию верхнечелюстной и лобной пазух. У здорового человека остиомеатальный комплекс устойчив к инфекции за счет мощного механизма — мукоциллиарного клиренса (рис. 1.7) [213].

На латеральной стенке среднего носового хода находится **полулунная щель (*hiatus semilunaris*)** которая ограничена:

а) спереди — свободным краем крючковидного отростка;

б) сзади — передней поверхностью решетчатой буллы.

В полулунную щель открываются:

- (a) В передне-верхнем отделе — носолобный канал (в 75% случаев в лобноэтмоидальный карман);
- (b) в среднем — передние клетки решетчатого лабиринта;
- (c) в заднем — верхнечелюстная пазуха;
- (d) фонтанеллы (передняя и задняя) естественные отверстия верхнечелюстной пазухи закрытые, дубликатурой слизистых оболочек.

При эндоскопии среднего носового хода четко можно увидеть:

- крючковидный отросток (*processus uncinatus*);
- переднюю стенку решетчатой буллы;
- вход в воронку, иногда соустья передних клеток решетчатого лабиринта;
- лобноэтмоидальный карман.

Слизистая оболочка среднего носового хода в норме бледно-розовая, без каких-либо изменений и выделений.

Крючковидный отросток — это серповидная костная пластинка, прикрепляющаяся к латеральной стенке полости носа, и образующая медиальную стенку воронки — инфундибулум. Латеральной стенкой воронки является медиальная стенка глазницы (бумажная пластинка) и медиальная стенка верхнечелюстной пазухи.

Воронка открывается в средний носовой ход кзади и медиальнее полулунной щелью, а сама она связана соустьями с верхнечелюстной и лобной пазухами. При продвижении эндоскопа за крючковидный отросток определяется решетчатый пузырек — булла, различной степени выраженности, крупная, постоянная воздухоносная клетка решетчатого лабиринта, открывающаяся на задней или задне-нижней стенке.

Естественное соустье верхнечелюстной пазухи расположено в передненижнем отделе воронки и прикрыто крючковидным отростком. При оптической риноскопии оно, как правило, не видно.

Кзади от соустья на латеральной стенке проходит полуканал, по которому следует секрет из пазухи в носоглотку. Секрет из лобной пазухи стекает через узкое пространство между задней поверхностью клетки *agget nasi* и передней стенкой решетчатой буллы.

В практике встречаются несколько дополнительных отверстий верхнечелюстной пазухи в основном в задней фонтанелле. Они могут быть вариантом анатомического строения или следствием перенесенного воспалительного процесса.

Задние клетки решетчатого лабиринта и клиновидная пазуха открываются непосредственно в полость носа. Естественное соустье клиновидной пазухи находится медиальнее, а задних клеток решетчатого лабиринта — латеральнее верхней носовой раковины. Верхняя носовая раковина — основной ориентир в поиске этих отверстий при операциях (рис. 1.14 а–е).

1.2. Слизистая оболочка полости носа

При эндоскопическом освещении слизистая оболочка полости носа неоднородна по цвету: хрящевого отдела носовой перегородки и нижней носовой раковины интенсивно розовая, верхнего отдела — желтоватая, а остальных отделов — бледно-розовая. Это связано с особенностями ее гистологического строения и кровоснабжения.

В верхней части хрящевого отдела носовой перегородки имеется венозное сплетение в виде бугорка — небольшое утолщение слизистой оболочки — участок интенсивной гиперемии. Более интенсивная розовая окраска нижней носовой раковины, также связана с обильным ее кровоснабжением.

Толщина слизистой оболочки также не везде одинакова: очень тонкая в переднем отделе носовой перегородки, толще на нижней носовой раковине. Слизистая оболочка носовой полости плотно спаяна с надкостницей, непосредственно переходит в слизистую пазух, не имеет подслизистого слоя. Эпителий слизистой оболочки многорядный, цилиндрический, мерцательный, содержит бокаловидные и базальные клетки. Колонии ресничек мерцательного эпителия направлены в сторону носоглотки. Бокаловидные клетки выделяют слизь, которая покрывает мерцательный эпителий. Из базальных клеток происходит регенерация эпителия. Собственная ткань слизистой оболочки состоит из коллагеновых и эластических волокон, в ряде мест содержит кавернозную ткань и серозно-слизистые железы (рис. 1.15–1.17) [62, 142, 194].

Кавернозная ткань находится на медиальной поверхности нижней носовой раковины, свободном крае и задних концах средней и верхней носовых раковин. Она состоит из клубка вен, стенки которых богаты гладкой мускулатурой и эластическими волокнами. Кавернозная ткань под влиянием различных факторов мгновенно может расширяться и сокращаться.

Эпителий обонятельной области состоит из обонятельных, базальных поддерживающих клеток, трубчато-альвеолярных (боуменовых) клеток (рис. 1.16–1.17).

1.3. Кровоснабжение полости носа

Кровоснабжение полости носа очень обильное и осуществляется за счет ветвей наружной и внутренней сонных артерий (рис. 1.18–1.19).

Передняя и задняя решетчатые артерии являются ветвями глазничной артерии (из *a. carotis interna*). Они проникают из глазницы через соответствующие отверстия сначала в полость черепа, а затем через ситовидную пластинку в полость носа и кровоснабжают верхне-передние отделы латеральной и медиальной стенок полости носа и решетчатый лабиринт. В полости носа их стволы расположены в крыше решетчатого лабиринта, передняя решетчатая артерия в 40% случаев располагается над решетчатым пузырьком.

Из наружной сонной артерии кровь поступает в полость носа через внутреннюю и наружную челюстные артерии. От наружной челюстной — *a. labialis superior* и *a. angularis* идут ветви к крыльям носа и передним отделам носовой перегородки. Внутренняя челюстная артерия дает крупную ветвь — *a. sphenopalatina* — основной источник кровоснабжения носовой полости, которая делится на веточки, идущие к задним отделам носа (*a. nasalis septi nasi*, *a. nasalis posterior lateralis*). Эта артерия кровоснабжает все остальные отделы носа. Сосуды из бассейна внутренней и наружной сонных артерий идут сзади кпереди и сверху вниз, анастомозируют между собой и артериями смежных областей (рис. 1.18).

Вены полости носа сопровождают артериальные сосуды, имеют многочисленные анастомозы, образуют сплетения. По краю грушевидного отверстия имеется переднее наружное сплетение, через которое вены полости носа анастомозируют с венами наружного носа и лица. Вены задних отделов полости носа анастомозируют с венами носоглотки, крылонебной ямки, а вены решетчатые — с венами глазницы, кавернозным синусом.

Сосудистая сеть слизистой оболочки носовой полости в передне-нижнем отделе носовой перегородки вследствие особого строения и роли в развитии носовых кровотечений называется «кровооточивой зоной» или «Киссельбаховым местом». Здесь имеются скопления конечных ветвей артерий носовой перегородки *a. nasalis septi*, *palatini major*, *ethmoidalis anterior*, *labialis superior* и венозных капилляров. Сосуды в этом месте располагаются в три ряда: в верхнем-эпителиальном — мелкие сосуды, в среднем — железистом находятся сосуды среднего калибра и в перихондральном (глубоком) — крупные сосуды. Покровный эпителий зоны Киссельбаха тонок и при повышении кровенаполнения сосудов легко рвется. На уровне переднего конца средней раковины и носовой перегородки имеется венозное сплетение в виде бугорка, это утолщение слизистой оболочки, также является источником носовых кровотечений (рис. 1.19.).

1.4. Иннервация слизистой оболочки полости носа

Различают специфическую, чувствительную и вегетативную иннервации слизистой оболочки полости носа (рис. 1.20).

Специфические обонятельные рецепторы слизистой оболочки полости носа сконцентрированы в верхних отделах полости носа, от свода до нижнего края средней носовой раковины. Площадь обонятельной области одной половины носа 24 см². Среди обонятельных клеток имеются островки мерцательного эпителия предназначенные для очистки слизистой оболочки. Обонятельные клетки имеют веретенообразную форму, центральные отростки их образуют нервные волокна (*fila olfactoria*), т.е. обонятельные клетки являются периферическим рецептором и проводником. Поверхность обонятельного эпителия покрыта слизью альвеолярно-трубчатых желез, которая является универсальным растворителем органических веществ.

Чувствительная иннервация осуществляется за счет ветвей тройничного нерва. Передний отдел полости носа преимущественно иннервируется ветвями глазничного нерва, а задний — ветвями верхнечелюстного нерва. Симпатическая иннервация осуществляется из сонного сплетения, которое связано с верхним симпатическим узлом. Парасимпатическая иннервация идет через видиев нерв от коленчатого узла лицевого нерва. Все нервы полости носа тесно связаны между собой и анастомозируют с зубными, глазными нервами твердой мозговой оболочки.

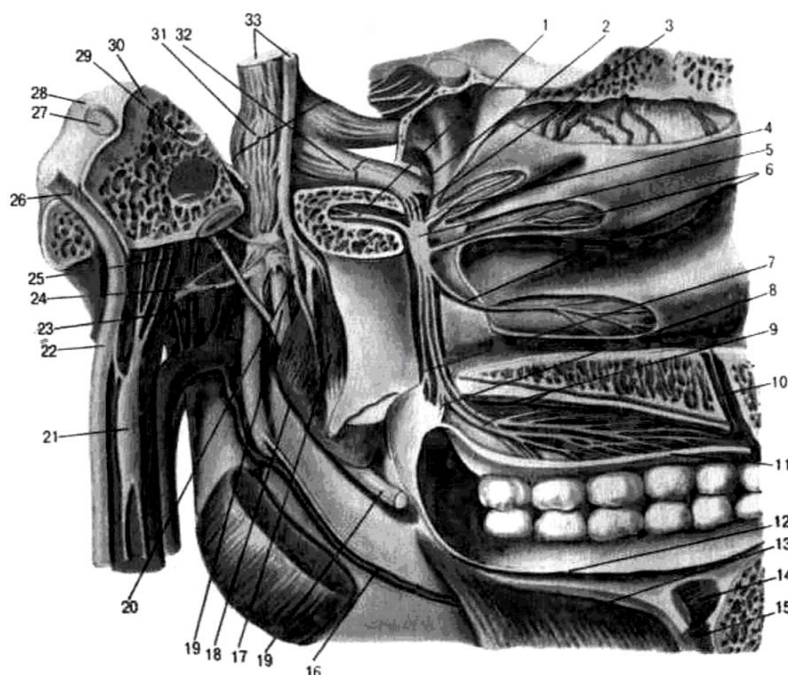


Рис. 1.20. Иннервация полости носа, [131]:

1 — нерв крыловидного канала, 2 — подглазничный нерв; 3 — основно-небный нерв; 4 — заднебоковые носовые ветви; 5 — основно-небный узел; 6 — задне-боковые носовые ветви; 7 — задний небный нерв; 8 — средний небный нерв; 9 — передние небные нервы; 10 — носонебный нерв; 11 — слизистая оболочка носа; 12 — слизистая оболочка полости рта; 13 — челюстно-подъязычная мышца; 14 — подбородочно-язычная мышца; 15 — подбородочно-подъязычная мышца; 16 — челюстно-подъязычный нерв; 17 — мышца, напрягающая небную занавеску; 18 — внутренняя крыловидная мышца; 19 — язычный нерв; 20 — внутренний крыловидный нерв; 21 — верхний шейный ганглий; 22 — узловатый ганглий блуждающего нерва; 23 — ушновисочный нерв; 24 — ушной узел; 25 — барабанная струна; 26 — яремный узел блуждающего нерва; 27 — VIII пара черепных нервов (преддверно-улитковый нерв); 28 — лицевой нерв; 29 — большой поверхностный каменистый нерв; 30 — нижнечелюстной нерв; 31 — полулунный узел; 32 — верхнечелюстной нерв; 33 — тройничный нерв (большая и малая порции).

Слизистая оболочка верхнего отдела носа более чувствительна к различным раздражениям, поэтому введение риноскопа в верхние отделы болезненно и требует хорошей анестезии.

1.5. Лимфатическая система полости носа

Отток лимфы из носовой полости осуществляется через поверхностную и глубокую лимфатическую сеть слизистой оболочки. Сеть лимфатических сосудов дыхательной области более мощная, чем в обонятельной. Лимфоотток из передних отделов полости носа осуществляется в подчелюстные лимфоузлы, из средних и задних — в глубокие шейные через лимфатические сосуды области глоточного отверстия слуховой трубы, частично через заглочочные (рис. 1.21) [132].

Глубокие шейные лимфоузлы распределяются по ходу яремной вены, их делят на три группы: верхние, средние и нижние. Верхние располагаются в сонном треугольнике, средние — вокруг ствола средней части яремной вены, нижние — вокруг нижней ее трети. Глубокие шейные лимфоузлы связаны между собой и принимают лимфу всей половины головы. Заглочочные лимфоузлы располагаются по середине и по боковым стенкам. Боковые лимфоузлы принимают лимфу из многих отделов ЛОР-органов в том числе и из носовой полости. Дальнейший отток лимфы осуществляется также в глубокие шейные лимфоузлы. При злокачественных опухолях полости носа поражаются чаще верхние и подчелюстные лимфоузлы.

Лимфатические сосуды обеих половин носа анастомозируют по свободному заднему краю носовой перегородки и спереди через хрящевую ткань. Лимфатические сосуды обонятельной области связаны с лимфатическими сосудами субдурального пространства. Этим объясняется возникновение менингита после операций на решетчатом лабиринте. Лимфатические сосуды носовой полости непосредственно переходят в сосуды носоглотки, мягкого неба и преддверия носа. Регионарные поверхностные лимфоузлы носовой полости выявить при пальпации не удастся.

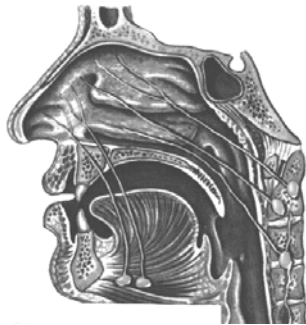

Рис. 1.21. Лимфатическая система полости носа, [132]

1.6. Анатомо-топографические особенности носоглотки

Носоглотка — верхний отдел глотки и дыхательных путей — полость неправильной кубической формы.

Верхняя стенка носоглотки — образована нижней поверхностью тела клиновидной кости, основной частью затылочной кости и верхушками пирамид височных костей, (рис. 1.22–1.23). По сторонам клиновидной пазухи находятся кавернозные синусы, в наружных стенках которых проходят 3–6 пар черепных нервов, а у внутренних — внутренние сонные артерии и

их нервные сплетения. Передняя стенка — края хоан и задний край сошника. Сзади к носоглотке прилегает заглоточное пространство с лимфоузлами, IX–XII парами черепных нервов и шейным симпатическим стволом. Задняя стенка соответствует 1–2 шейным позвонкам.

Боковые стенки — медиальные пластинки крыловидных отростков клиновидной кости, мышцы мягкого неба и часть верхнего сжимателя глотки. На боковых стенках находятся устья слуховых труб с трубными валиками, розенмюллеровы ямки, которые отделяются от полости черепа равным отверстием (1 см). Нижняя стенка — задняя поверхность мягкого неба.

Особенностью носоглотки является обилие лимфоидной ткани в подслизистом слое и кровеносных сосудов, широко анастомозирующих между собой и с сосудами соседних органов [225, 230].

1.7. Нормальная эндоскопическая картина носоглотки

Сошник: толщина 2–2,5 мм, правильной формы, слизистая оболочка бледно-розовая, гладкая, блестящая. Иногда наблюдается гипертрофия слизистой оболочки сошника, бледность или цианоз (рис. 1.24).

Задние концы нижних носовых раковин: цвет слизистой оболочки бледно-розовый, иногда с белесоватым оттенком. У многих пациентов задние концы нижних носовых раковин гипертрофированы, полностью закрывают хоаны, слизистая оболочка становится цианотичной, гладкой или полипозноизмененной (рис. 1.24).

Свод: слизистая оболочка ярко-красная или розовая с продольными и сходящимися складками (3–5), располагающимися веерообразно, в области глоточной миндалины. В задней трети свода располагается глоточная миндалина, которая у взрослых не дифференцируется и обнаруживается только при гипертрофии или воспалении. При остром воспалении на поверхности миндалины можно обнаружить точечные фолликулы или гнойные пленки.

Задняя стенка носоглотки: слизистая оболочка розового цвета, гладкая, блестящая, поверхность задней стенки несколько вогнутая спереди. При гипертрофии слизистой оболочки задней стенки и свода поверхность становится прямой и даже выпуклой, бугристой, розенмюллеровы ямки четко не дифференцируются (рис. 1.25).

Боковые стенки: на них расположены трубные валики, глоточные устья слуховых труб и розенмюллеровы ямки.

Трубные валики имеют толщину 4–6 мм, огибают устья слуховых труб сверху и сзади, продолжают на заднюю стенку глотки. Слизистая оболочка их гладкая, блестящая, бледно-розовая (рис. 1.26).

Глоточные устья слуховых труб: углубления в виде треугольника, конуса либо округлые, слизистая оболочка бледно-розовая, гладкая, размеры 2–5 мм (рис. 1.27).

Нижняя стенка носоглотки: задняя поверхность мягкого неба, бледно-розовая, гладкая, блестящая. При глотании и фонации мягкое небо движется и определяется просвет входа в носоглотку, т. е. расстояние до задней стенки.

ГЛАВА 2

ТЕХНИКА ОПТИЧЕСКОЙ РИНОСКОПИИ И РИНОФАРИНГОСКОПИИ

2.1. Исторические аспекты эндоскопической диагностики и хирургии заболеваний полости носа

Становление метода оптической риноскопии прошло большой и сложный путь. Это в равной мере относится как к техническому оснащению метода, так и связанному с ним клиническому аспекту проблемы.

Первые сведения о попытке осмотреть носовую полость появились только в XVIII столетии [135, 140].

В 1714 году Dionis ввел носовое зеркало в полость носа, однако рассмотреть структуры без освещения детально не удалось [94, 135].

В 1858 г. I. Czermak с помощью гортанного зеркала осмотрел носоглотку и данный способ назвал риноскопией, он же в 1863 г. небольшим носорасширителем (на трупе) осмотрел нижний носовой ход и обнаружил отверстие носослезного канала [135, 150].

Основоположником хирургической ринологии в России является Н.И. Пирогов. Он издал книгу «Топографическая анатомия, иллюстрированная разрезами, проведенными через замороженное тело человека в трех проекциях» (1852–1859). В этом труде полость носа и околоносовые пазухи представлены 72 рисунками: боковая стенка полости носа, топографическое описание полости носа и околоносовых пазух, описал полулунную борозду, решетчатый пузырек, выводные отверстия [135].


В 1868 г. Wertheim с помощью «конхоскопа» (трубка с косоустановленным зеркалом) попытался осмотреть глубокие отделы полости носа, а в 1869 г. R. Voltolini осмотрел носовые ходы носорасширителем с ушной воронкой и линзой, в которую направлялся луч света (средняя риноскопия) [94, 125, 140].

Пионером эндоназальной хирургии является I. Mikulicz: в 1886 г. он описал методику вскрытия верхнечелюстной пазухи через нижний носовой ход.


В 1892 г. E. Zunkerandl более детально разработал данную методику.

L. Rethi в 1893 г. для осмотра носовых ходов пользовался зеркалом, наклон которого регулировался проволочным стержнем. Однако отсутствие анестезии не позволяло вводить эндоскопы в узкие пространства (нерастяжимые) [94, 125, 140].

В 1896 г. G. Killian под кокаиновой анестезией произвел среднюю риноскопию, используя носовое зеркало с длинными губками (7 см), а в 1900 г. предложил резекцию крючковидного отростка для доступа к воронке и соустью верхнечелюстной пазухи [94, 125, 135, 140].



G. Killian



Н.И. Пирогов



E. Zukerkandl

Рис. 2.1. [135,233,238]

А. Hirschman в 1901 г. для риноскопии использовал цистоскоп, разработанный Nitze в 1879 г., с диаметром 5 мм. Он же в 1903 г. через лунку удаленного зуба цистоскопом осмотрел верхнечелюстную пазуху.

В 1902 г. Reichert реконструировал цистоскоп и осмотрел через альвеолярный свищ верхнечелюстную пазуху, а метод назвал антроскопией [124, 125, 135, 140].

В 1903 г. А. Valentin цистоскопом осмотрел носоглотку и глоточное отверстие слуховой трубы.

Sargon в 1908 г. посредством пункции лицевой стенки осмотрел верхнечелюстную пазуху, а W. Spielberd в 1922 г. — через нижний носовой ход.

В 1923 г. G. Voeninghaus и M. Haek предложили вскрытие верхнечелюстной пазухи через нижний носовой ход с резекцией переднего конца нижней носовой раковины [124, 125, 135, 140].

Исследования, связанные с эндоскопией носа, продолжались в США (M. Maltz, 1925), Франции (I. Portman, 1925), Великобритании (P. Wason Wilamson, 1930), Германии (M. Slobodnik, 1930).

Уже в 1925 г. одновременно в Германии и США фирмой «Wolf» были созданы инструменты для осмотра полости носа и околоносовых пазух. Однако несовершенство оптики, загрязнение во время операций, сложность стерилизации препятствовали развитию и внедрению в практику этих ценных методов.

Еще в 1925 г. С. Zarnico писал, что риноскопия — более интересное упражнение, чем необходимость. Однако с созданием сильной световой оптики Hopkins возобновился интерес к риноскопии. Толчком к активизации использования оптической риноскопии послужили исследования W. Messerklinger в 1969 г. о транспорте секрета в полости носа и околоносовых пазухах с помощью телескопов Hopkins. Он доказал, что нередко причиной воспалительных заболеваний околоносовых пазух является воспаление слизистой оболочки полости носа. А это побудило развитие эндоскопической функциональной хирургии — FESS (Functional Endoscopic Sinus Surgery) (M. E. Wigand, D. Kennedy, H. Stammberger, W. Draf) W. Messerklinger теоретически обосновал симптоматические и физиологические концепции данного метода [233, 234, 238, 239].

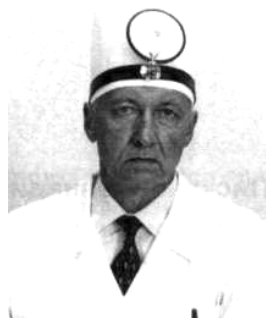Фирмы «Karl Storz», «R. Wolf», «Karl Zeiss» создали наборы жестких эндоскопов различного диаметра с торцевой и боковой оптикой (0, 30, 70, 90, 120 и др.), инструменты для выполнения многочисленных операций в полости носа и околоносовых пазухах.

Эндонозальная хирургия в России получила свое развитие благодаря вкладу выдающихся ученых: В. Н. Никитина, С. Ф. Штейна, А. В. Иванова, В. И. Воячека, С. Н. Компанейца, Д. М. Рутенберга, Ф. С. Бокштейна, Д.И. Зимонта, Л. Т. Левина, С. А. Проскурякова, Б. В. Шеврыгина.

Активными сторонниками и пропагандистами оптической функциональной ринохирургии стали Г. З. Пискунов, С. З. Пискунов, А. С. Лопатин, П.А. Тимошенко, Т.И. Гаращенко, В.С. Козлов. Они разработали и внедрили в практику новые диагностические методики, специальные инструменты, предложили ряд оригинальных оперативных вмешательств, достигли больших успехов в излечении многих больных.



Г.З. Пискунов



С.З. Пискунов



В.С. Козлов



А.С. Лопатин

Рис. 2.2.

В Республике Беларусь оптическая диагностика и функциональная хирургия стала активно развиваться с 1994 г. после проведения международного семинара по эндоскопической хирургии в г. Гомеле, организованного фирмой Dina-Handels (K. Storz). В настоящее время оптическая риноскопия, ринофарингоскопия, синусоскопия широко используется в Республиканской клинической больнице города Минска, областных клинических больницах городов: Гродно, Витебска, Бобруйска, в Гомельской областной клинической детской больнице и ряде районных больниц.

Дальнейшее совершенствование эндоскопической техники и инструментов привело к повышению эффективности хирургического лечения хронических заболеваний полости носа и околоносовых пазух. Изобретение микродебридера позволило выполнять операции в полости носа с сохранением функции или создания условий для их восстановления в ближайший период. Применение новых технологий в ринохирургии дало возможность расширить объемы хирургических вмешательств (передняя черепная ямка, орбита, гипофиз) [117, 140, 217, 218].

2.2. Техническое обеспечение эндоскопических эндоназальных исследований

Для проведения оптической риноскопии, ринофарингоскопии и эндоназальных операций необходимы оптические риноскопы, осветитель, световод, набор инструментов для эндоназальной хирургии. Основным оптическим прибором является оптическая трубка (риноскоп) с 0°, 30°, 70° и другой оптикой [144, 176].

Наиболее удобны в работе риноскопы фирмы К. Storz, R.Wolf, Aescular, Olimpus, «Азимут». Эти риноскопы имеют хорошую освещенность, адаптируются с различной аппаратурой [219, 220].

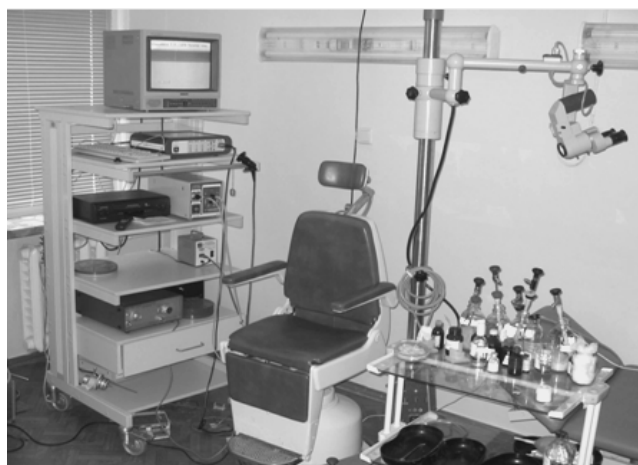

Рис. 2.3. Общий вид эндоскопического кабинета




Рис. 2.4. Эндоскопическая аппаратура

Инструментарий и аппаратура

Для выполнения эндоназальных операций необходимы специальные инструменты: прямые и изогнутые щипцы (Блексли), распаторы, иглы, наконечники электроотсоса (рис. 2.4). В настоящее время выпускается достаточное количество подобных инструментов. Чаще в практике используются наборы инструментов фирмы К. Storz, ими можно выполнить большинство эндоназальных операций.

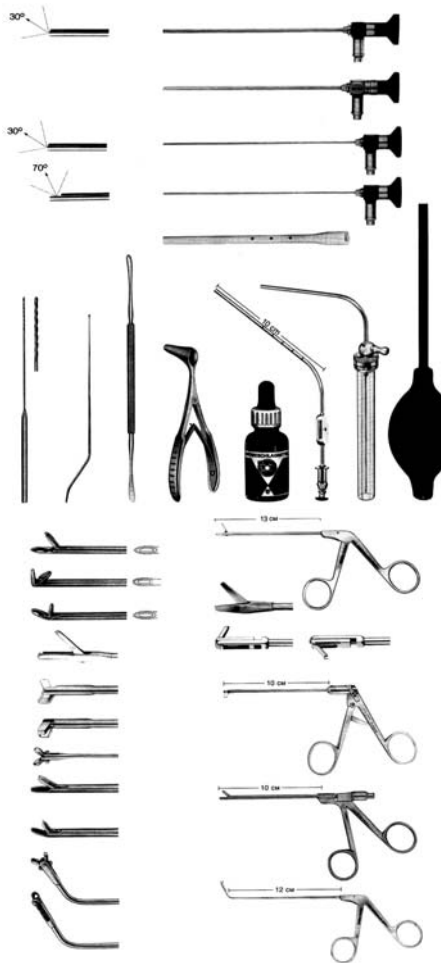

Рис. 2.4. Инструменты и риноскопы фирмы «K. Storz»

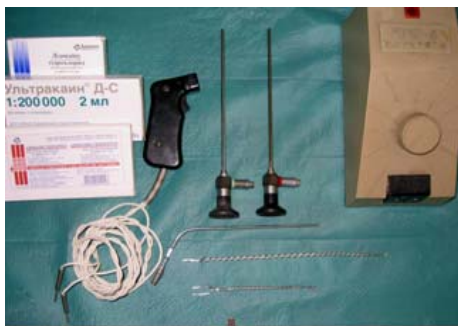

Рис. 2.5. Аппарат для электрокоагуляции (ТГ-1 каутер)

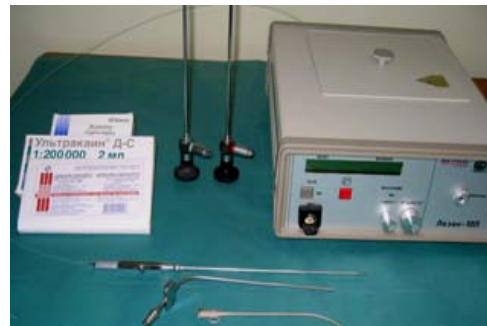

Рис 2.6. Аппарат для лазерного воздействия (Лазон-10П)



Рис. 2.7. Аппарат для ультразвуковой дезинтеграции (ЛОР-А Дон)

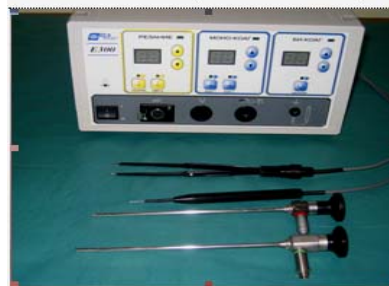

Рис. 2.8. Аппарат для электрокоагуляции «Фотек 300»



Рис. 2.9. Аппарат для шейверной хирургии

В лазерной ринохирургии используются CO₂-лазеры, Nd и аргоновые, «Ромашка-2», «Скальпель-3», «Радуга-1», CO₂-лазеры фирмы «Coherent» (США) и «Herakuls-ZS-500» (Германия), полупроводниковые высокоэнергетические лазеры — «Лазон 10П» (рис. 2.6), «ЛС-0.97» (Россия).

Для успешного проведения эндоназальных лазерных операций необходима защита окружающих здоровых тканей от действия прямых или отраженных лучей лазера. Для этого используются специальные защитные инструменты (протекторы, лопатки, стальные зеркала).

Среди лазерных скальпелей в настоящее время применяется полупроводниковый, имеющий ряд преимуществ: простые, удобные и безопасные в эксплуатации; большой ресурс работы; зеленый цвет лазер-указателя хорошо виден и не поглощается защитными очками; низкая вероятность повреждения световода; удобное подведение дистального конца оптического волокна к зоне воздействия; возможность одновременного воздействия и аспирации продуктов сгорания; низкий риск повреждения подлежащих тканей; стоимость полупроводникового лазерного скальпеля значительно ниже стоимости аппаратов подобного типа.

В криохирургии носа используются аппараты с непрерывной циркуляцией газообразного или жидкого вещества, имеющего низкую температуру, через наконечник криозонда.

Из ультразвуковой хирургической аппаратуры применяются отечественные аппараты «ЛОРА-Дон», «УЗС-100», из зарубежных — ультразвуковая хирургическая система «CuSa-NS-100A» (рис. 2.7).

2.3. Анестезиологическое обеспечение

Обзорную оптическую риноскопию лучше проводить без анестезии и анемизации слизистой оболочки (часто удается). У некоторых больных введение эндоскопа в носовую полость вызывает зуд, чихание, неприятные ощущения, боли. Использование анестетиков может изменить цвет и объем слизистой оболочки, что вызывает некоторые трудности в дифференциальной диагностике, особенно ринитов. При анестезии 10% аэрозольным раствором лидокаина на слизистой оболочке появляются нежные налеты

белесоватого цвета, увеличивается секреция слизи. При невозможности ввести эндоскоп в полость носа необходимо использовать поверхностную анестезию 1–2% раствором дикаина или 10% раствором лидокаина в виде однократного орошения или аппликации на небольших турундах с добавлением 0,1% раствора адреналина на слизистую оболочку носовых ходов. При эндоскопических исследованиях иногда используется премедикация (у беспокойных больных) и общая внутривенная анестезия у детей.

Большинство эндоскопических операций в полости носа выполняются под местной поверхностной и инфильтрационной анестезией с предварительной премедикацией. Если предполагаются операции по длительности более 90 мин (пансинусоперация, реоперация), или у больного имеется непереносимость местных анестетиков, а также у детей и пациентов с лабильной нервной системой, лучше использовать эндотрахеальный наркоз.

Местная анестезия способствует минимальной кровопотере, обеспечивает лучшее обзрение, ориентировку в полости носа, кроме того, поддерживается контакт с больным во время операции, что имеет значение в профилактике осложнений. Правильно проведенная местная анестезия обеспечивает безболезненное проведение операции. При операциях проводимых под эндотрахеальным наркозом отмечается повышенная кровоточивость тканей, что затрудняет операцию.

В качестве поверхностных анестетиков используют 10% раствор лидокаина, 5% раствор тримекаина или 1–2% раствор дикаина, 10% раствор димедрола, 10% раствор новокаина, а для инфильтрационной — 1–2% раствор новокаина, 2% раствор лидокаина или ультракаина с добавлением 1,0 мл 0,1% раствора адреналина или мезатона (на 20–30 мл анестетика).

Поверхностная анестезия осуществляется орошением слизистой оболочки или введением ватных тампонов, марлевых турунд смоченных анестетиком с сосудосуживающим препаратом в общий, средний и верхний носовые ходы на 5–10 мин. Затем в зависимости от вида операции проводят инфильтрационную анестезию одним из вышеуказанных препаратов в область *agger.nasi*, передний конец нижней носовой раковины, в область прикрепления переднего конца средней носовой раковины к латеральной стенке полости носа, в ее передний и задний концы (рис. 2.10).

При операциях на задних клетках решетчатого лабиринта анестетик вводится дополнительно между задними концами нижней и средней носовых раковин в латеральную стенку для блокады задних носовых нервов (ветви основнонебного нерва). Работая на других анатомических структурах полости носа дополнительно вводят анестетик в эту зону (полип, гребень, новообразование, спайка).

Эндотрахеальный наркоз при эндоскопических операциях в полости носа проводится по общепринятой методике. Для анемизации слизистой оболочки полости носа можно использовать те же сосудосуживающие

препараты: 0,1% раствор адреналина гидрохлорида, 0,1% раствор галазолин, 3% раствор эфедрина гидрохлорида, 0,1% раствор ксилометазолина, растворы назола, отривина. Для уменьшения кровоточивости во время операции в премедикацию рекомендуется включать раствор дицинона или раствор этамзилата натрия 12,5% – 2.0 мл. При аллергических заболеваниях рекомендуется сублингвальная проба с местным анестетиком.

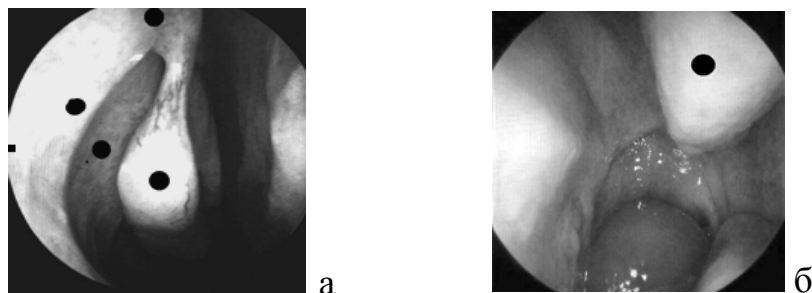


Рис. 2.10. Точки инфильтрационной анестезии в полости носа

а — область *aggeer nasi*, область прикрепления переднего конца средней носовой раковины, б — латеральная стенка полости носа, задний конец средней носовой раковины).

Большинство оперативных вмешательств в носоглотке проводится под местной анестезией. Это связано с тем, что операции непродолжительные, имеют небольшой объем и практически безболезненны при правильно выполненной анестезии.

Оптическая ринофарингоскопия позволяет выполнить эти операции щадяще, без излишней травматизации окружающих тканей.

Мы предложили следующую методику местной анестезии: проводится орошение полости носа 10% раствором лидокаина 3 раза через 3–4 мин, смазывание слизистой оболочки сосудосуживающими препаратами (0,1% раствор нафазолина или 0,1% адреналина гидрохлорида), слизистая оболочка носоглотки анестезируется также 10% раствором лидокаина.

Операции небольшого объема, такие как биопсия, вскрытие кист, удаление мелких новообразований из задней или верхней стенок носоглотки, можно осуществить под поверхностной анестезией.

Операции на анатомических образованиях боковой стенки носоглотки требуют дополнительной инфильтрационной анестезии 1–2% раствором новокаина или ультракаина, которые осуществляются в боковую стенку выше или ниже устья слуховой трубы, область хоанальной дуги.

Для удобного введения анестезирующего вещества в слизистую оболочку мы предложили длинную тонкую иглу с небольшим срезом, изогнутую в направлении боковой стенки.

Методика анестезии боковой стенки носоглотки проста в выполнении, надежна и позволяет выполнить большинство оперативных вмешательств в этой области. Побочных реакций и осложнений во время анестезии мы не наблюдали.

2.4. Подготовка больного к эндоскопическому исследованию

Перед проведением эндоскопического исследования все больные предварительно обследуются с помощью классических риноскопий, а перед проведением эндоскопических операций больным выполняют стандартный набор исследований, который включает: общий анализ крови, тромбоциты, время свертываемости и длительности кровотечения (агрегатограмма или коагуллограмма), реакция Вассермана, глюкоза крови, протромбин, группа крови и резус-фактор, общий анализ мочи, ЭКГ, флюорографию органов грудной клетки, осмотр терапевта (отсутствие противопоказаний к операции и наркозу), осмотр стоматолога (о проведенной санации полости рта). При наличии сопутствующих заболеваний проводятся дополнительные обследования по профилю последних.

В ЛОР отделении в день поступления больного осматривает анестезиолог, который определяет состояние внутренних органов, психическое состояние и настроенность к операции, намечает план анестезии и премедикации. С больным беседует лечащий врач, который разъясняет суть операции. Накануне больному разрешается легкий ужин, на ночь назначается седативный препарат.

Операция проводится натошак. В премедикацию включается раствор морфина гидрохлорид (промедол), атропина сульфат, реланиум (седуксен), димедрол в соответствующих дозировках. Премедикация успокаивает психику больного, уменьшает секрецию слизистых желез верхних дыхательных путей, устраняет нежелательные воздействия избытка гистамина.

2.5. Методики оптических рино- и ринофарингоскопий

Положение больного во время проведения риноскопии и ринофарингоскопии может быть различным: лежа на спине с приподнятой головой и повернутой вправо или, сидя в оториноларингологическом кресле со слегка запрокинутой головой. При осмотре различных отделов носа положение головы может меняться. Врач находится обычно справа в положении стоя или сидя.

Исследование начинают с 4 мм 0° эндоскопа (некоторые с 30°), который вводят по дну носа. Этот эндоскоп позволяет более панорамно оценить полость носа снизу-вверх; состояние слизистой оболочки, носовые ходы, носовую перегородку, наличие выделений (рис. 2.11).

Другие эндоскопы, например, 70° используются более целенаправленно для осмотра верхнечелюстной пазухи, сфеноэтмоидального кармана и т.д. После общего осмотра полости носа эндоскоп продвигают к хоанам для осмотра носоглотки (обязательно при каждом исследовании полости носа).

Средний носовой ход исследуют только с применением поверхностной анестезии, а при необходимости с анемизацией слизистой и смещении средней носовой раковины медиально. Обычно используют эндоскоп 2,7 мм с 30° или 70° оптикой. Эндоскоп вводят до сфеноэтмоидального

кармана — передней стенки основной пазухи. При выведении его оценивают состояние соустья основной пазухи, фонтанеллы, воронки, решетчатой буллы, реже видно соустье верхнечелюстной пазухи, которое скрыто за крючковидным отростком. В заключение осматривают верхний носовой ход и обонятельную щель эндоскопом 2,7 мм с 30° оптикой (рис. 2.12).

Сущность оптической ринофарингоскопии заключается в осмотре носоглотки через полость носа оптическими риноскопами типа Хопкинса (прямым и угловым). Перед исследованием проводится аппликационная или аэрозольная анестезия 10% раствором лидокаина, затем детально осматриваются внутриносые структуры и полость носоглотки прямой и боковой оптикой (рис. 2.11–2.12).

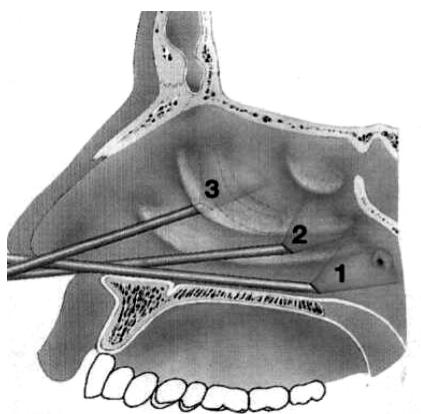


Рис. 2.11. Схематическое изображение трех шагов эндоскопического исследования носа [240]

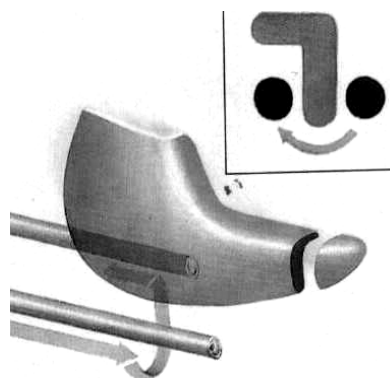


Рис. 2.12. Схематическое изображение ретроградного исследования среднего носового хода [240]

Осмотр носоглотки начинается с сошника: положение, ширина, состояние слизистой оболочки (особенно в месте перехода с задней стенки на свод). При осмотре хоан обращается внимание на состояние задних концов нижних и средних носовых раковин. При продвижении конца световода до уровня хоан становится хорошо обозримой задняя стенка носоглотки. Для исследования свода и боковой стенки лучше использовать угловые риноскопы (от 30° до 70°).

Амбулаторные эндоскопические операции в полости носа чаще выполняются в положении больного сидя или полулежа. Хирург располагается справа от пациента (сидит или стоит). Для обеспечения точных, неутомительных манипуляций хирург должен опираться предплечьем на подлокотник кресла.

Отдельные хирургические действия следует выполнять с той же осторожностью и точностью, как и при операциях на среднем ухе. У стоящего хирурга без упора предплечьями трудно добиться сосредоточенности. Все оперативные вмешательства от начала и до конца должны выполняться только под контролем эндоскопа. Использование обычных хирургических методов с начала операции, а затем с эндоскопом не оправдывают себя: разрушаются структуры тканей среднего носового хода, появляется обильное кровотечение, ухудшается видимость оперируемой области.

Для операций используются эндоскопы с 0° и 30° оптикой. В носовом ходе риноскоп должен находиться над инструментом, это обеспечивает хорошую видимость, точность движений хирурга и максимальное щажение тканей. Слизистая оболочка не должна травмироваться ни при анестезии, ни при введении риноскопа, аспиратора или инструмента. Даже малейшая травма зоны Киссельбаха может осложнить ход операции (рис. 2.13).

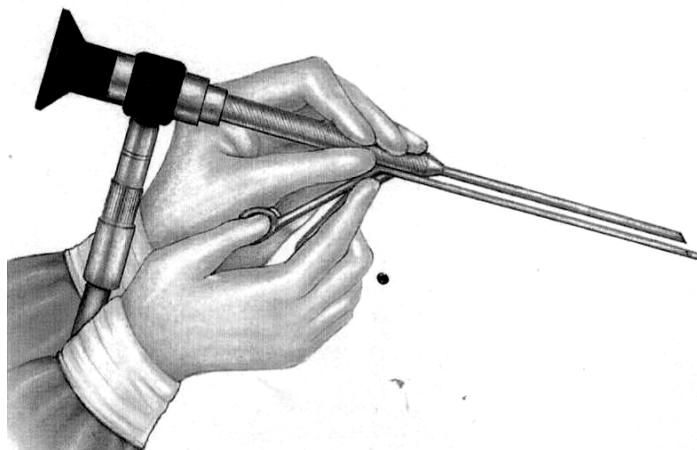


Рис. 2.13. Правильное положение эндоскопа и инструмента по отношению друг к другу [240]

В процессе операции нередко приходится проводить поверхностную повторную анемизацию слизистой оболочки, постоянно аспирировать кровь.

2.6. Основные показания и противопоказания к оптической риноскопии

В результате накопленного опыта диагностики заболеваний полости носа (около 5000 оптических риноскопий и 900 оперативных вмешательств), а также изучение литературных данных, позволили нам разработать показания к данным методам. Все оптические риноскопии разделены на 3 группы диагностические (6%), хирургические (1%), терапевтические (3%).

Диагностические:

- нарушения носового дыхания, храп;
- длительные выделения из носовой полости;
- рецидивирующие носовые кровотечения из задних и верхних отделов носа;
- одностороннее нарушение слуха;
- головная боль неясного генеза;
- подозрения на опухоль носа, носоглотки или рецидив опухоли;
- метастазы на шее неясного происхождения;
- хронические и рецидивирующие синуситы;
- нарушение обоняния;
- подозрение на атрезию хоан;

- аллергические заболевания носа и околоносовых пазух;
- осложненные травмы носа;
- орбитальные риногенные осложнения;
- подозрение на риноликворею;
- дисфункция слуховой трубы.

Терапевтические:

- санация носа и околоносовых пазух после эндоскопических операций;
- продувание и бужирование слуховой трубы;
- удаление инородных тел из заднего отдела носовой полости;
- введение лекарственных веществ, анестетиков;
- оценка эффективности консервативного лечения.

Хирургические:

- заболевания и аномалии в области среднего носового хода, носовых раковин, трубных валиков и носовой перегородки;
- опухоли полости носа и носоглотки;
- хронические и рецидивирующие синуситы;
- атрезии, синехии, сращения в полости носа;
- хронический гнойный дакриоцистит;
- риноликворея;
- трансназальное удаление опухоли гипофиза;
- мукоцеле околоносовых пазух, кисты;
- хронический гипертрофический ринит, аллергические риниты;
- локальные деформации носовой перегородки (носового клапана, гребни, шипы);
- полипоз носа и околоносовых пазух;
- УЗД, электрокоагуляция, лазерное воздействие, криовоздействие.

Показания и противопоказания к оптической ринофариноскопии:

- подозрение на опухоль носоглотки;
- при установленных опухолях носоглотки с целью определения точных границ и взятие материала для исследования;
- метастазы в лимфоузлы шеи с неясным источником без выявленного первичного очага;
- для определения эффективности лечения опухолей;
- с целью исключения рецидива опухоли и постлучевых изменений;
- при новообразованиях полости носа для определения границ распространения;
- при опухолях околоносовых пазух для исключения возможного распространения опухоли в полость носа и носоглотку;
- при саркоме лимфоузлов шеи (выявление или исключение поражения лимфоидной ткани носоглотки);
- тубоотиты и хронические средние отиты;
- после аденотомии и других вмешательств в носоглотке.

Противопоказаниями для проведения оптической ринофарингоскопии являются полная обструкция полости носа (полипами, деформированной носовой перегородкой), непереносимость местных анестетиков.

Мы проанализировали результаты 2600 оптических риноскопий, структура выявленных заболеваний представлена в таблице 2.1.

Таблица 2.1

Структура заболеваний полости носа, выявленных при диагностической оптической риноскопии

Нозологические формы	Количество случаев (n)	%
Хронические риниты	721	27,7
Деформации носовой перегородки	337	12,9
Синуситы	568	21,8
Носовые кровотечения	32	1,2
Заболевания носоглотки	477	18,4
Новообразования полости носа, околоносовых пазух, носоглотки	148	5,5
Полипы и полипоз полости носа	31	1,2
Аномалии внутриносовых структур	176	6,8
Без патологии	110	4,2
Итого	2600	100

ГЛАВА 3

ФУНКЦИОНАЛЬНАЯ ЭНДОСКОПИЧЕСКАЯ ХИРУРГИЯ ВНУТРИНОСОВЫХ СТРУКТУР

3.1. Патофизиологические основы эндоназальной диагностики и хирургии

В конце 60-х – начале 70-х годов W. Messerklinger разработал метод систематического эндоскопического исследования латеральной стенки полости носа, который убедительно подтвердил клинический опыт, свидетельствующий о том, что воспалительные заболевания околоносовых пазух в большинстве своем являются риногенными. Переходу воспалительного процесса из полости носа способствуют патологические изменения не в самих пазухах, а в остиомеатальном комплексе среднего носового хода. Остиомеатальному комплексу отводится ключевая роль в патологии околоносовых пазух. Передний отдел среднего носового хода — это тамбуры, через которые осуществляется их дренаж и вентилиция. Многочисленные анатомические варианты могут дополнительно сузить эти узкие щели и тем самым предрасполагать к рецидивированию синуситов (рис. 3.1) [143, 209].

В экспериментах также доказано, что на переднем конце средней носовой раковины оседает большая часть вдыхаемых аэрозолей (вредные хими-

ческие вещества, микроорганизмы, аллергены). Однако у здорового человека остиомеатальный комплекс устойчив к их воздействиям и способен за счет мукоцилиарного клиренса своевременно их удалить (рис. 3.2).

Мерцательный эпителий среднего носового хода располагается напротив друг друга в очень узких пространствах. И если по каким-то причинам эпителий соприкасается друг с другом, то возникает блокада ресничек — мукоцилиарный транспорт не осуществляется. Длительная задержка секрета, отсутствие вентиляции ведет к развитию патологической микрофлоры в том числе анаэробной, неклостридиальной, условно-патогенной и формируется ограниченный инфекционный очаг остиомеатального комплекса: лобноэтмоидальном кармане, воронке, латеральном синусе. Клинически это может проявляться затруднением носового дыхания и давлением между глазами. При длительном существовании этого процесса инфекция может распространиться в околоносовые пазухи.

Блоки узких мест (лобноэтмоидальный карман, воронка, латеральный синус) усугубляются часто встречающимися различными анатомическими вариантами и аномалиями: раковин, решетчатого пузырька, крючковидного отростка, излишней пневматизацией решетчатого лабиринта (*agger nasi*) (рис. 3.3–3.6).

Основное предназначение эндоскопической диагностики — выявление анатомических вариантов и других предрасполагающих факторов, которые могли бы стать причиной хронических и рецидивирующих ринитов и синуситов.

Теория W. Messerklinger подтверждена практикой. Действительно, в большинстве случаев коррекция остиомеатального комплекса приводит к выздоровлению от синусита.

3.2. Виды эндоназальных операций

На смену классической ринопластики пришла функциональная эндоскопическая хирургия. Оптический контроль настолько изменил технику и методики эндоназальных операций, что список классических ринологических операций резко сузился. Мы предполагаем, что наступит время, когда классические эндоназальные операции без эндоскопического контроля производиться не будут. В настоящее время многие эндоназальные операции благодаря широким методикам получили новые названия. В предлагаемом списке эндоназальных операций отражено современное состояние ринопластики. Применение новых технологий эндоназальных операций (лазерные, радиоволновые, шейверные) повысило качество самих операций и функциональных результатов [19]:

- передняя и задняя этмоидотомия;
- инфундибулотомия по В. Мессерклингеру, Г.З. Пискунову;
- расширение соустьев, карманов;
- сфеноэтмоидотомия;

- конхотомии (нижняя, средняя, верхняя, передняя и задняя);
- полипотомия;
- биопсия;
- удаление новообразования;
- риносептопластика, кристотомия, подслизистая резекция носовой перегородки, остеотомия;
- рассечение синехий; послеоперационных сращений;
- реоперации на носовых раковинах и носовой перегородке;
- ультразвуковая дезинтеграция носовых раковин, гальванокаустика, лазерная и радиоволновая коагуляция,
- коррекция аномалий среднего носового хода и носовых раковин;
- закрытие ликворного свища;
- дакриоцисториностомия;
- фенестрация верхнечелюстной, клиновидной, лобной пазух;
- полисинусотомия;
- пансинусоперация.

Преимущества эндоскопической ринохирургии:

- постоянный оптический контроль за всеми этапами операции (мало осложнений);
- физиологичность операций;
- щадящее отношение к тканям;
- выполнение операций в труднодоступных местах (хоаны, сошник, трубные валики, сфеноэтноидальный карман, средний носовой ход),
- одномоментность выполнения нескольких операций и комбинации с обычными классическими операциями;
- отсутствие препятствий для использования физических воздействий на структуры полости носа (УЗД, гальванокаустика, лазерное излучение, радиоволновая коагуляция);
- минимальная кровопотеря;
- возможность выполнения операций в амбулаторных условиях.

3.3. Операции на латеральной стенке полости носа

В настоящее время используются две основные методики эндоскопических операций: W. Messerklinger и M. E. Wigand с различными модификациями.

Наиболее распространенная методика W. Messerklinger. Она отличается физиологичностью, щадящим отношением к тканям, особенно к средней носовой раковине.

Для улучшения доступа нередко бывает целесообразно произвести смещение средней носовой раковины к носовой перегородке. Серповидным скальпелем проводится полукруглый разрез впереди крючковидного отростка (на 2–3 мм.), от места прикрепления средней носовой раковины до верхнего края нижней носовой раковины. Края разреза слизистой оболочки должны быть ровными. При необходимости вмешательства на лоб-

но-носовом соустье разрез продляется кверху огибая место прикрепления средней носовой раковины. Крючковидный отросток захватывается щипцами, смещается медиально и удаляется вращательными движениями. Так как он является медиальной стенкой решетчатой воронки, то и операция называется — **инфундибулотомия**.

Решетчатая воронка является одним из ключевых анатомических мест среднего носового хода и играет ведущую роль в возникновении воспалительных процессов в пазухах. W. Messerklinger считает, что для ликвидации синусита достаточно восстановить естественные вентиляционно-дренажные пути, как можно меньше изменяя анатомические структуры носа, при максимальном щажении слизистой оболочки.

Метод W. Messerklinger предполагает проведение операции индивидуально с учетом особенностей клинической картины каждого отдельного пациента. Однако инфундибулотомия W. Messerklinger — это лишь первый этап в хирургии среднего носового хода (рис. 3.7).

После удаления крючковидного отростка (рис. 3.8) открывается вид на решетчатый пузырек *bulla ethmoidalis*), который часто вовлекается в патологический процесс. Решетчатый пузырек вскрывается щипцами-захватами путем вдавливания его медиального края, стенка пузырька резецируется. Над *bulla ethmoidalis* может быть надпузырьковое углубление — являющееся верхней границей основания черепа, а дорсальнее — запузырьковое углубление, граница основной пластинки решетчатой кости. В 40 % случаев над *bulla ethmoidalis* находится канал передней решетчатой артерии. После вскрытия передних клеток решетчатого лабиринта (рис. 3.9–3.10) необходимо идентифицировать крышу лабиринта, бумажную пластинку, а так же основную пластинку средней носовой раковины, которая делит клетки решетчатого лабиринта на передние и задние. Если возникает необходимость вскрытия задних клеток решетчатого лабиринта и основной пазухи, то основную пластинку перфорируют. Для выбора места перфорации можно воспользоваться следующим приемом — определяем горизонтальный участок основной пластинки (задняя $\frac{1}{3}$ среднего носового хода) продвигаемся вперед до перехода в восходящую часть фронтального участка пластинки, в 3–4-х мм краниально от этого перехода основную пластинку перфорируем щипцами Блексли, открывая путь в задние ячейки или в верхний носовой ход. После вскрытия задних клеток решетчатого лабиринта необходимо осмотреть переднюю стенку клиновидной пазухи. Для того чтобы убедиться, что мы находимся перед ней, надо идентифицировать верхний носовой ход и соустье основной пазухи, а затем измерить расстояние от *spina nasalis ant.* до соустья и предполагаемого места вскрытия основной пазухи. Эти расстояния должны быть одинаковы. Верхняя носовая раковина надламывается, помещается к средней линии. При необходимости во вскрытии клиновидной пазухи, переднюю стенку вдавливают тонкой ложечкой как можно медиальнее и ниже, резецируют ее, включая и соустье (рис. 3.16–3.17).

По окончании сфеноэтомидотомии осматривают соустье верхнечелюстной пазухи с помощью 30° или 70° оптики. При недоступности к обзору ее зондируют. При сужении соустья верхнечелюстной пазухи его расширяют щипцами Штамбергера в передненижнем направлении до 1 см (рис. 3.11–3.12). При наличии добавочных отверстий в «фонтанеллах» их соединяют. Расширение естественного соустья верхнечелюстной пазухи более физиологично, так как к естественному соустью направлен мукоциллиарный транспорт в пазухе (рис. 3.13). Эндоскопические наблюдения мукоциллиарного транспорта показали, что даже при наличии большого соустья с нижним носовым ходом, секрет эвакуируется через него только под действием силы тяжести, то есть просто стекает на дно носа. Активный транспорт слизи с медиальной и нижней стенок происходит кверху к среднему носовому ходу, огибая наложенное соустье. После расширения соустья осматривают верхнечелюстную пазуху (рис. 3.14). Удаление слизистой оболочки не проводится, т. к. патологические изменения после санации решетчатого лабиринта, восстановления дренажа и аэрации исчезают.

Эндоскопически можно расширить соустье лобной пазухи или вскрыть ее. Оно расширяется кпереди с помощью бора. Не рекомендуется удалять всю слизистую оболочку вокруг соустья. Лобную пазуху осматривают эндоскопом с боковой оптикой и удаляют все, патологически измененные ткани (рис. 3.15). В соустье вводят самоудерживающуюся дренажную трубку на длительное время. Введенная трубочка не должна плотно заполнять отверстие канала, чтобы не было некроза тканей от давления.

Все описанные операции можно произвести без резекции средней и верхней носовых раковин.

Методика М. Е. Wigand отличается от описанной методики большим радикализмом. Методом выбора при хронических полипозных синуситах автор считает этмоидэктомию с фенестрацией клиновидной, лобной и верхнечелюстной пазух. Операция проводится под общим обезболиванием и начинается с частичной резекции задних отделов средней носовой раковины (рис. 3.18), вскрытием задней группы клеток решетчатого лабиринта и удалением передней стенки клиновидной пазухи. Из клиновидной пазухи осторожно удаляют отсосом и щипцами патологическое содержимое. Верхняя стенка пазухи переходит в крышу решетчатого лабиринта, и поэтому вскрывают остальные клетки кпереди.

Слизистую оболочку крыши решетчатого лабиринта, стенки орбиты, а также обонятельной щели и оставшейся части средней носовой раковины по возможности сохраняют. Затем производят резекцию *agger nasi* и удаляют измененную слизистую оболочку и полипы из области лобно-носового соустья. При необходимости лобно-носовое соустье расширяют кпереди бором, лобную пазуху осматривают и удаляют из нее патологическое содержимое (полипы, кисты, перегородки) сохраняя окружающую слизистую оболочку.

Фенестрация верхнечелюстной пазухи может быть произведена до или после этмоидэктомии. При всех формах М. Е. Wigand считает целесообразным дополнительное наложение соустья с полостью носа через нижний носовой ход. Для облегчения доступа в верхнечелюстную пазуху нередко проводится передняя нижняя конхотомия (рис. 3.17–3.19).

Из других методов операций на боковой стенке носа и околоносовых пазухах заслуживает внимания метод минимального инвазивного вмешательства А.С. Лопатина (1998): типичная минимально инвазивная методика операций на передней группе околоносовых пазух включает в себя следующие этапы:

- ретроградная резекция нижней части крючковидного отростка;
- удаление нижней, медиальной и задней стенок решетчатой буллы, клетки *agger nasi*;
- щадящее удаление измененных тканей вокруг естественных соустьев верхнечелюстной и лобной пазух, при наличии дополнительного отверстия верхнечелюстной пазухи — объединение его с естественным соустьем [64, 94, 151].

При одиночной кисте или полипе в верхнечелюстной пазухе — их удаляют через трепанационное отверстие в передней стенке

Преимущества данной методики: неполное удаление крючковидного отростка (разделяет воздушный поток), визуально идентифицируется соустье верхнечелюстной пазухи, минимум синехий, травматичности, восстанавливается деятельность генетически запрограммированных механизмов транспорта секрета. Для профилактики стенозов сохраняют слизистую оболочку до половины диаметра соустья (рис. 3.19–3.20).

Данная методика на задней группе околоносовых пазух проводится также поэтапно: латеропозиция средней носовой раковины, удаление полипнозной измененной слизистой оболочки сфеноэтмоидального кармана, удаление полипов из клиновидной пазухи и задних клеток решетчатого лабиринта через их естественные отверстия. При одновременной операции и на передней группе околоносовых пазух операция дополняется перфорацией базальной пластинки с удалением через нее измененной слизистой оболочки.

Предложенные методики операций на околоносовых пазухах и среднем носовом ходе более физиологичны, менее травматичны, риск осложнений минимальный. Повторные операции на околоносовых пазухах автор данных методик предлагает производить по стандартной методике W. Messerklinger с помощью микродебридера. А.С. Лопатин разработал показания к минимально инвазивным операциям на латеральной стенке и околоносовых пазухах:

- рецидивирующий или хронический гнойный синусит, вызванный наличием аномалий строения решетчатого лабиринта;
- этмохоанальный и сфенохоанальный полипы.

Более радикальные эндоскопические операции показаны при: необходимости широкого вскрытия решетчатого лабиринта, при выраженном спаечном процессе; полипозном синусите в сочетании с бронхиальной астмой; аллергическом, грибковом синуситах; антрохоанальных полипах с солидной антральной частью.

Таким образом, в эндоскопической хирургии носа и околоносовых пазух просматриваются две тенденции:

- широкое вскрытие околоносовых пазух, резекция различных структур носа, расширение естественных соустьев, удаление слизистой оболочки;
- устранение патологии носа и околоносовых пазух без широкого вскрытия их, с сохранением основных анатомических структур носа.

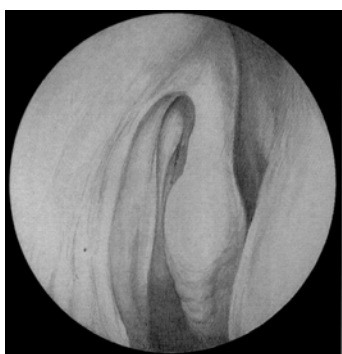

Рис. 3.7. Схематическое изображение среднего носового хода с помощью 0° оптики [234]

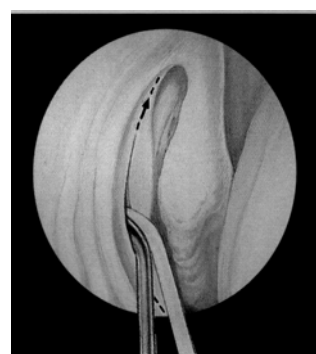


Рис. 3.8. Удаление крючковидного отростка (методика Messerklinger) [234]

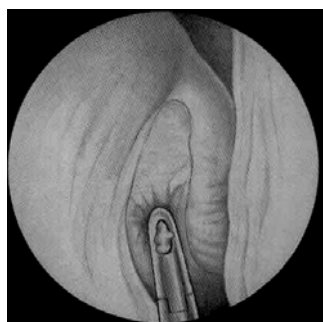


Рис. 3.9. Вскрытие передней стенки решетчатого пузырька [234]

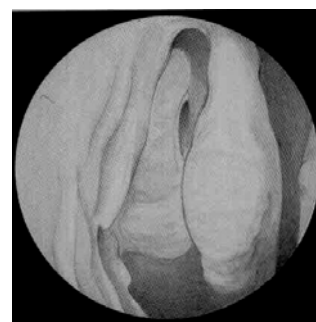


Рис. 3.10. Удаление передней стенки решетчатого пузырька [234]

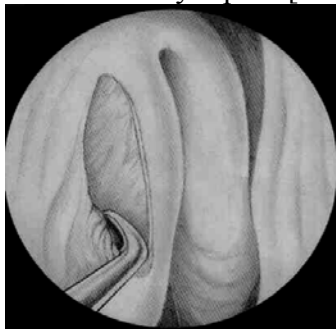


Рис. 3.11. Ревизия отверстия верхнечелюстной пазухи [234]

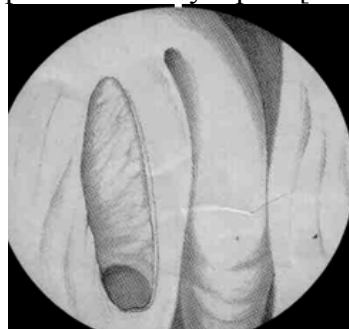


Рис. 3.12. Послеоперационная полость [234]




Рис. 3.13. Расширение отверстия верхнечелюстной пазухи [244]

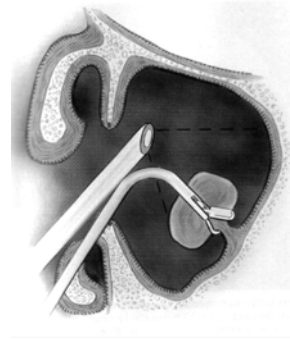


Рис. 3.14. Удаление полипа из верхнечелюстной пазухи [244]

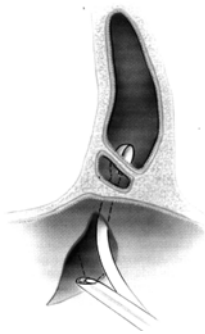


Рис. 3.15. Фенестрация лобной пазухи [244]

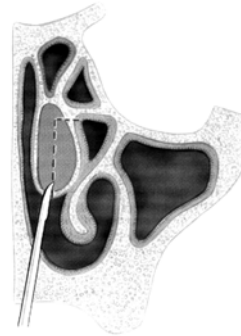


Рис. 3.16. Этапы резекции медиальной части буллезной раковины [244]

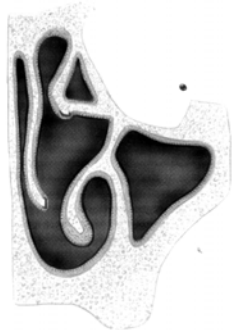


Рис. 3.17. Этапы резекции медиальной части буллезной раковины [244].

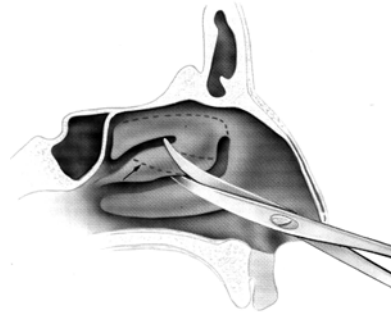


Рис. 3.18. Частичная резекция заднего конца средней носовой раковины [244].

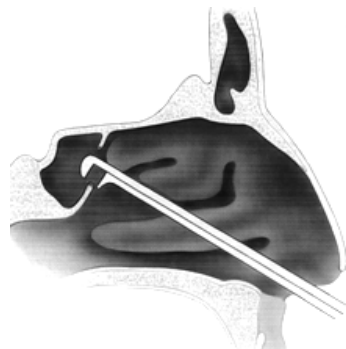


Рис. 3.19. Расширение выводного отверстия клиновидной пазухи [244]

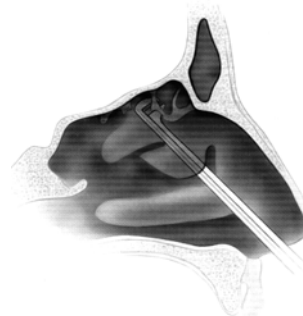

Рис. 3.20. Расширение выводного отверстия лобной пазухи [244]

3.4. Осложнения оптической ринохирургии

Учитывая повсеместность распространения методик проведения оптических риноскопий в литературе встречаются описания осложнений после выполнения эндоскопических операций на внутриносовых структурах.

Несмотря на щадящий, функциональный характер эндоскопических операций в полости носа вероятность различных осложнений составляет от 0,1 до 17,8% [97]. По наблюдениям Stamberger H., Hawke M. (1993) из 8000 пациентов не было ни одного орбитального осложнения. В группе из 593 человек у Vleming M., Midderelweerd — 2 орбитальных кровотечения и 1 повреждение слезных путей. С. П. Разиньков наблюдал 8 кровоизлияний и 4 вскрытия клетчатки орбиты [140]. По нашим данным процент осложнений при выполнении подобных операций — 4,9% [56, 66, 94, 97, 141, 144, 166, 168, 220, 221, 223].

Все осложнения делят на три группы:

I. Внутриносовые:

- кровотечения;
- нарушения обоняния;
- синехии;
- стенозы соустьев верхнечелюстной и лобной пазух.

II. Офтальмологические:

- нарушение зрения вплоть до потери;
- эмфизема орбиты;
- повреждение носослезного канала, бумажной пластинки, слезного мешка;
- диплопия.

III. Внутричерепные:

- назальная ликворея;
- внутричерепные и внутримозговые кровоизлияния;
- менингит;
- абсцесс мозга [66, 94, 97, 98, 140, 141, 144, 166, 168].

Частота послеоперационных осложнений значительно варьирует. В большинстве случаев при эндоскопических операциях в полости носа значительных кровотечений не бывает. Однако иногда возникают при травме решетчатых артерий, которые проходят по крыше решетчатого лабиринта. При их повреждении остановка кровотечения не представляет сложности, но проксимальный конец пересеченной артерии может переместиться в полость орбиты с образованием гематомы [56, 66, 93, 97, 166].

После резекции заднего конца средней носовой раковины, нижнего края верхней носовой раковины, передней стенки основной пазухи возможно появление anosмии или гипосмии. Для предупреждения нарушения обоняния следует щадить медиальную поверхность средней носовой раковины.

Наиболее частыми послеоперационными осложнениями являются синехии между носовой перегородкой, средней носовой раковиной и латеральной стенкой носа, стенозы соустьев лобной и верхнечелюстной пазух. Для профилакти-

ки синехий в послеоперационной полости необходим постоянный эндоскопический контроль с удалением появившихся корок и слизи, грануляций, введение антисептических препаратов, применение носового душа или орошений.

Ликворные фистулы возникают в результате травмы ситовидной пластинки. Для их ликвидации проводят ревизию решетчатого лабиринта, удаляют осколки кости и выполняют тщательный гемостаз. В качестве трансплантата для закрытия ликворной фистулы используют фасцию височной мышцы. Фасцию укладывают на фистулу, заправляя за край костного дефекта и фиксируют фибринным клеем. Со стороны полости носа укладывают еще один трансплантат свободный или на ножке (слизистая оболочка из нижней или средней носовых раковин). Если фистула расположена в области ситовидной пластинки, то резецируют медиальные отделы средней носовой раковины вместе с костной основой, а лоскут из слизистой латеральной поверхности смещают к средней линии. При расположении фистулы в решетчатой ямке резецируют латеральные отделы раковины, а лоскут смещают в латеральном направлении.

Нарушение зрения чаще происходит вследствие травмы зрительного нерва или гематомы орбиты. Для профилактики повреждений бумажной пластинки фенестрацию верхнечелюстной пазухи делают в первом периоде операции, бумажная пластинка легко определяется выше расширенного соустья в среднем носовом ходе. Можно пользоваться и другим приемом: наблюдая в эндоскоп за латеральной стенкой при надавливании на глазное яблоко. Если в бумажной пластинке есть дигисценции или повреждения, то при надавливании на глазное яблоко латеральная стенка будет колебаться и хорошо просматриваться в эндоскоп.

Диплопия, как правило, связана с повреждением внутренней прямой мышцы, прикрепляющейся к наружной поверхности бумажной пластинки. Реже диплопия возникает в связи с травмой верхней косой мышцы, которая располагается на уровне крыши решетчатого лабиринта. Поражение мышц может быть обусловлено непосредственно травмой инструментами или нарушением кровоснабжения и иннервации.

Эмфизема глазницы обычно возникает вследствие травмы бумажной пластинки инструментами. Кашель, чихание и другое повышение внутриносового давления способствует распространению воздуха в глазницу. Эмфизема чаще проявляется через несколько часов после операции.

Слезный мешок и слезопроводящие пути повреждаются при вскрытии клеток решетчатого лабиринта, *agger nasi*, при расширении верхнечелюстного отверстия кпереди. Носослезный канал проходит на расстоянии 4–10 мм от переднего края верхнечелюстного отверстия.

В ЛОР отделении Гомельской областной клинической больницы за период с 1994 по 2000 годы проведено 344 функциональных эндоназальных операций под эндоскопическим контролем у 306 больных и 220 амбу-

латорных операций. Операции на анатомических структурах полости носа (носовой перегородке, носовых раковинах, среднем носовом ходе, удаление полипов и опухолей) составили 267 (49%), на околоносовых пазухах 261 (48%), носоглотке — 16 (3%).

Интраоперационные осложнения возникли у 9 больных, послеоперационные — у 18, общий процент осложнений 4,9%. К интраоперационным осложнениям мы отнесли: кровотечения во время операции — 2, гематома век — 2, поврежденная бумажная пластинка — 1, перфорация ситовидной пластинки кровоизлиянием в мозг — 1, перфорация носовой перегородки — 2, риноликворея — 1. В группу послеоперационных осложнений отнесены: синехии полости носа — 11, стенозы соустьев околоносовых пазух — 4, невралгии тройничного нерва — 2, кровотечение — 1. Большая часть осложнений возникла при эндоназальных операциях на околоносовых пазухах (22–80%). Осложнений при амбулаторных эндоскопических операциях не было.

При анализе причин осложнений установлено, что большинство осложнений можно было предупредить. Так перфорация ситовидной пластинки возникла у больной при операции на решетчатом лабиринте для доступа к основной пазухе, после того, как у больной началось обильное кровотечение из решетчатого лабиринта. В данном случае операция в момент кровотечения должна быть прекращена, хирург, несмотря на недостаточную видимость, продолжал оперировать, что привело к перфорации основания черепа и кровоизлиянию в мозг.

Гематомы век, травмы бумажной пластинки можно было бы избежать, соблюдая принципы щадящего оперирования. Предупредить образование синехий можно с помощью адекватного послеоперационного ведения больного (регулярного эндоскопического контроля, санации послеоперационной полости).

- Большинство осложнений при эндоназальных операциях под эндоскопическим контролем можно предупредить.

- Профилактика осложнений при эндоназальных операциях должна базироваться на безукоризненном знании топографической анатомии носа и околоносовых пазух, зон хирургического риска, идентификации основных опознавательных пунктов, тщательном гемостазе, проведении адекватного послеоперационного лечения.

- Немаловажная роль предыдущего опыта работы внутриносовой хирургии обычным инструментом, опыта диагностической риноскопии и работы на трупах.

Клинический случай.

Больная К., 48 лет, поступила в ЛОР отделение ГОКБ 9.09.1996 г. с жалобами на приступообразные головные боли в области лба, за глазами, головокружения. Считает себя больной 5 месяцев, связывает с перенесенным простудным заболеванием, 1,5 месяца назад лечилась в неврологическом отделении, выписана без улучшения.

На МРТ от 3.09.96 г. выявлено тотальное затемнение левой основной пазухи и задних клеток решетчатого лабиринта (рис. 3.21 а, б).

12.09.96 г. под эндотрахеальным наркозом произведена операция сфеноэтомидотомия. 16.09.96 г. повторная МРТ околоносовых пазух — без динамики. Клиническая картина также без изменений, что потребовало ревизии левой основной пазухи. При расширении послеоперационной полости возникло сильное кровотечение, однако операция была продолжена. Кровотечение остановлено передней тампонадой.

27.09.96 г. у больной возникли сильная головная боль, головокружение, тошнота и рвота. Невропатолог предположил у больной церебральный арахноидит, предложил люмбальную пункцию, от которой больная отказалась. В связи с продолжающейся головной болью, положительной динамикой со стороны левой основной пазухи (восстановление носового дыхания, прекращение выделений, открытие соустья основной пазухи) больной произведена контрольная МРТ, на которой выявлен очаг кровоизлияния в левой медио-базальной области до 2 см в диаметре, затемнение задних клеток решетчатого лабиринта и основной пазухи. Гистологическое заключение: хронический гнойный синусит (рис. 3.22 а, б; 3.23).

17.10.96 г. больная выписана на амбулаторное лечение у ЛОР-врача и невропатолога. В дальнейшем больная продолжала активно лечиться у невропатолога и ЛОР-врача, исчезли приступы сильной головной боли, прекратились постоянные гнойные выделения из левой 1/2 носа и носоглотки. На контрольной МРТ на месте кровоизлияния выявлена киста (рис. 3.24).

Больная продолжает трудиться на прежней работе. Данный случай является поучительным для тех, кто уже освоил эндоскопические операции и для тех, кто еще думает только начинать. Эндоскопическая ринохирургия требует основательных знаний топографической анатомии и основных принципов хирургии полости носа и околоносовых пазух.

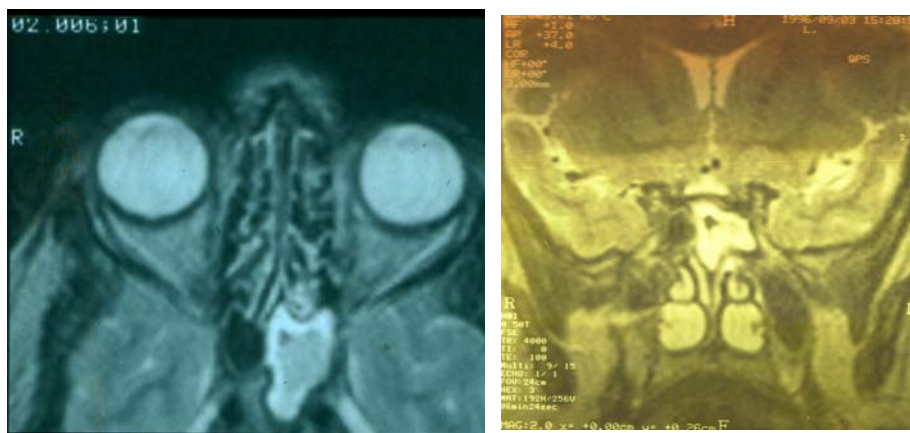


Рис. 3.21. МРТ больной К. до эндоскопической сфенотомии

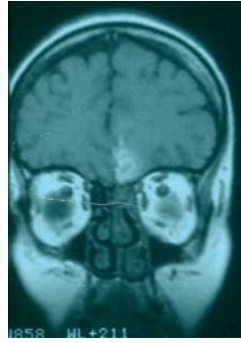


Рис. 3.22. МРТ больной К., очаг кровоизлияния в левой лобной доле

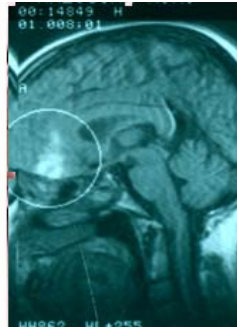
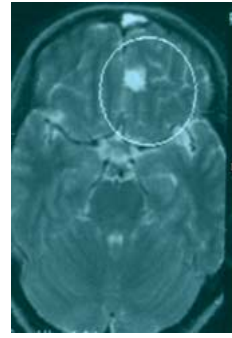


Рис. 3.23. МРТ больной К., очаг кровоизлияния в левой лобной доле

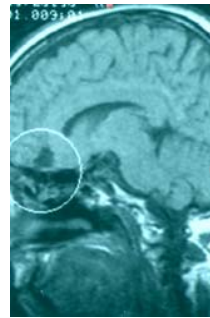


Рис. 3.24. МРТ больной К., кистозная полость в левой лобной доле через 1 год

3.5. Особенности течения послеоперационного периода

Удачный исход после эндоскопических операций в полости носа, околоносовых пазухах и носоглотке во многом зависит от дальнейшего лечения больных.

Анализируя литературные данные, описанные на основании опыта ведущих ринологических центров, мы обнаружили многочисленные методики лечения в послеоперационном периоде [24, 98, 134, 139, 140, 141, 155, 159, 217, 221, 228, 234, 239, 244].

Наиболее часто применяется методика ведения послеоперационных больных предложенная в Ринологическом центре ЦКБ Президента РФ Г.З. Пискуновым, А.С. Лопатиным. Она заключается в тщательном туалете полости носа, удалении корок, сгустков для предотвращения развития спячного процесса с помощью аспиратора. В средний носовой ход вводятся антибактериальные мази, кортикостероидные препараты. В целях профилактики развития грибковых инфекций показаны инстилляции противогрибковых препаратов [80, 92, 98, 134].

В 1998 г. А. С. Лопатиным проведена модернизация методики послеоперационного ведения больных после эндоскопических операций на околоносовых пазухах и на внутриносовых структурах. В описанную выше методику ведения послеоперационного периода включены интраназальные кортикостероиды. Сразу после операции по поводу полипозного синусита

рекомендуется использовать кортикостероидные аэрозоли — флютиказон (по 2 дозы в каждую половину носа 2 раза в день) или беклометазон (по 2 дозы в каждую половину носа 3 раза в день). Продолжительность курса не менее 6 месяцев. При большом количестве корок в полости носа назначают растительные масла (масло шиповника, персиковое), так же применяются интраназальные инсуффляции препарата ринофлуимуцила по одной дозе в каждую половину носа 3 раза в день [97].

На основании опыта проведения 1200 операций, Ринологический центр Ярославской областной клинической больницы предлагает послеоперационный период разделить на ранний период (с 1-го по 8-й день), поздний (с 9-го до 1,5–2 мес.) и динамическое наблюдение (до 2-х лет) [212].

Послеоперационное ведение начинается через сутки после операции, моментом удаления «пальчикового» тампона. В последующие дни проводится удаление корок при помощи аспиратора, кровяных сгустков, орошение полости носа 0,9% раствором NaCl по методике Г. И. Маркова [107]. Уход за полостью носа осуществляется до 8 дней.

При полипозе назначается с 3-го дня альдецин по 300 мкг в сутки до 2–6 мес. После выписки контроль осуществляется в течение 1 мес — посещение врача 2 раза в неделю. Во время посещения осматривается полость носа с помощью эндоскопического исследования [212].

При наличии отделяемого из клиновидной пазухи или лобной пазухи используется методика промывания с помощью изогнутой канюли через естественные отверстия или с помощью катетера «ЯМИК» [63, 65, 141].

В Казанском ринологическом центре для ведения больных в послеоперационном периоде используется тщательная санация носа с минимальной травматизацией слизистой оболочки, ингаляции местных сорбентов АУТ-М2 и АНМ-Д в комбинации с низкоэнергетическим лазерным воздействием, что ускоряет процессы регенерации слизистой оболочки [172].

Удаление тампонов из полости носа и околоносовых пазух является весьма болезненной процедурой для больного. В клиниках часто используются различные способы их безболезненного удаления. Одним из способов обезболивания является методика А.М. Талышинского, который рекомендует в раннем послеоперационном периоде перед удалением тампонов из носа пипеткой пропитывать тампоны в носу, а затем по мере удаления турунд дополнительно вводить 10% раствор лидокаина, а в комбинации с раствором адреналина позволяет уменьшить послеоперационные кровотечения [79, 83, 103, 105, 108, 127, 178, 182, 185, 212].

Анализируя множество методик ведения послеоперационного периода, мы не встретили оптимальной методики, которая позволила бы решить все проблемы, поэтому вопрос использования модификаций остается открытым, так как от ведения больного после выполнения оперативного вмешательства зависит и результат отдаленных изменений внутриносовых структур.

3.6. Ведение послеоперационного периода в клинике ГоГМУ

Результаты амбулаторных эндоскопических операций во многом зависят от правильного ведения послеоперационного периода. Объем амбулаторных оперативных вмешательств, как правило, небольшой, но при любой операции развивается воспалительная реакция. При отсутствии инфекции воспаление носит асептический характер: отек, гиперемия, образование корок, слизи, которые в течение недели исчезают. Однако при присоединении инфекции может возникнуть и гнойное воспаление, которое носит более длительный характер и требует соответствующего лечения.

Нами проведено 960 терапевтических ОРС после амбулаторных и стационарных операций в полости носа, изучены морфологические процессы со стороны слизистой оболочки и восстановление утраченных функций, разработана собственная методика ведения послеоперационного периода у амбулаторных больных.

Наша методика заключается в следующем:

- В первые часы — холод на область носа, пращевидная повязка, парацетамол 0,5 г — 3–4 раза в сутки после еды;

- Через сутки удаляются турунды, проводится осмотр полости носа с эндоскопом и аспирируется слизь, геморрагический секрет. Закладываются антибактериальные и антисептические мази (1% диоксициновая, левомеколь 3 раза в сутки или вводятся капли пиносол 3–4 раза в сутки по 5 капель. Больному разрешается туалет полости носа путем втягивания (без напряжения) в носоглотку и сплевывания.

- Через 3 суток назначается ингаляционная терапия (сложные ингаляции), ультразвук на нос. Проводится орошение полости носа 0,9% раствором NaCl (шприцем или пульверизатором) или морской водой 3 раза в день. Необходимость такой частой санации полости носа вызвана опасностью возникновения гнойной инфекции, стимулированием репаративных процессов в слизистой оболочке и физиологических функций.

- На 4 день проводится оптическая риноскопия с тщательной санацией полости носа (удаление слизи, корок, налетов, геморрагических сгустков и т. д.), определяется выраженность реактивных явлений, восстановление носового дыхания. При расхождении лоскутов слизистой оболочки проводится легкая тампонада с антисептической мазью. В случае появления гнойного отделяемого назначается антибиотик широкого спектра действия (биопарокс по 4–6 орошений в каждую половину носа, амоксиклав или макропен по 0,5 г через 8 часов).

- На 7 сутки больному снова проводится оптическая риноскопия с целью уточнения степени выраженности реактивных явлений, наличия гнойных выделений, восстановления носового дыхания и определения трудоспособности.

- При нормальном послеоперационном течении больному рекомендуется орошение полости носа теплым 0,9% раствором NaCl 3 раза в день или морской водой, закладыванием мази или геля «Солкосерил» течение 10 дней.

- При наличии гнойных выделений в полость носа антибактериальную терапию продолжают до 10 дней. Сосудосуживающие капли мы не рекомендуем использовать в послеоперационном периоде (особенно при хронических ринитах). Дальнейшее лечение больной продолжает у врача оториноларинголога по месту жительства.

- Через 3 недели больной снова посещает врача ЛОР-хирурга. При оптической риноскопии оценивается заживление раны слизистой оболочки, отсутствие реактивных явлений, гноя, корок, обострений сопряженных заболеваний, восстановление носового дыхания, отсутствие трофических расстройств и осложнений. При наличии каких-либо нежелательных явлений, проводится дополнительное их лечение в зависимости от вида.

Ближайшие и отдаленные результаты ведения послеоперационного периода мы проанализировали у 100 больных оперированных и наблюдавшихся по нашей методике и сравнили с результатами хирургического лечения по классической методике у такой же группы (рис. 3.25–3.28).

Нами изучена динамика послеоперационных периодов после амбулаторных эндоскопических и классических операций. При сравнении динамики послеоперационного периодов амбулаторных и классических операций выявлено следующее:

- реактивные явления в полости носа исчезают более быстро у больных после щадящих эндоскопических операций (через 3 недели остаются у 5% больных, а при классических — у 19%;

- гнойные выделения исчезли у 12% и 21% больных;

- нормализация носового дыхания наступила за 3 недели после эндоскопических операций у 95% больных, при классических у 89%;

- синехии образовались в I группе — у 2 больных, а во II группе у — 4;

- рецидивы заболевания во II группе в 2,5 раза чаще, чем в I группе.

В связи с вышеизложенным, можно сделать выводы о том, что динамика послеоперационного периода более быстрая, а результаты лечения в I группе значительно лучше, чем во II-й, т.е. амбулаторные эндоскопические операции более эффективные и щадящие, а послеоперационная методика ведения больного с применением эндоскопической техники прогрессивна и дает лучшие результаты.

ГЛАВА 4

ВОСПАЛИТЕЛЬНЫЕ ЗАБОЛЕВАНИЯ ПОЛОСТИ НОСА

4.1. Классификации хронических ринитов

Воспаления слизистой оболочки полости носа имеют общее название — риниты и проявляются выделениями из носа (ринорея), затруднением носового дыхания, зудом и чиханием. Риниты — одно из самых распространенных заболеваний человека. Самое древнее упоминание об этом заболевании имеется в папирусе Эберса (Египет, 1550 лет до н. э.) [136, 141]. Достижения техники XX века позволили более детально изучить эти заболевания, углубить и расширить наши представления о них [130, 135, 140, 173].

Первые попытки классификаций анатомических структур полости носа описаны в XIX веке. В 1889 г. С.Ф. Штейн описал вазомоторный ринит. М.Ф. Цитович (1922) выделял 3 стадии хронического ринита: простой, гипертрофический и атрофический. Фогель различал гиперпластическую (смешанную и васкулярную), диффузную, папиллярную (фиброматозную) и полипoidную (кистозную и дегенеративную) формы хронического ринита [71].

Н.Д. Ходяков (1927) предложил свою классификацию хронических ринитов: простой, катаральный, гипертрофический катаральный, атрофический и симптоматический (склерома, сифилис, озена и др.) [43].

В.Ф. Ундриц (1936), Л. Куох (1949), Б.С. Преображенский (1957) и др. разделяли вазомоторный ринит на аллергический и неаллергический, а Л.Б. Дайняк (1963) на аллергический и нейровегетативный.

Классификации В.И. Воячека, К.А. Орлеанского, Я.А. Гальперина, Б.С. Преображенского (1947) выделяли 3 формы хронических ринитов: простой катаральный насморк, гиперпластический и простой атрофический, отдельно особые формы: зловонный (при инфекционных гранулемах), нервный или вазомоторный насморк [43].

В.И. Воячек (1953) предложил различать гладкую или равномерную, бугристую или опухолообразную и папиллярную гипертрофию нижних носовых раковин.

В 1993 г. проведен Международный консенсус по диагностике и лечению ринита [110] и предложена классификация представленная на рисунке 4.1 [130].

И.Б. Солдатов (1994) все хронические риниты разделил на катаральные, гипертрофические, атрофические простые (ограниченные и диффузные) и зловонные, а так же вазомоторные (аллергические и нейровегетативные) [174].

В 1997 г. вопросы классификации заболеваний полости носа широко обсуждались на II Российском конгрессе ринологов в г. Уфе.

❖ **Аллергический**

1. Сезонный.
2. Круглогодичный.

❖ **Инфекционный**

1. Острый.
2. Хронический:
Специфический;
Неспецифический.

❖ **Другие**

1. Идиопатический.
2. Профессиональный.
3. Гормональный.
4. Медикаментозный.
5. Вызванный веществами раздражающего действия.
6. Пищевой.
7. Психогенный.
8. Атрофический.

Рис. 4.1. Международная классификация хронических ринитов

Р.Г. Анютин, А.М. Корниенко (1997) предложили классификацию ринитов, которая позволяет различать формы ринитов по генезу, морфологии патологического процесса. Авторы делят риниты на 3 формы:

1. острый ринит (инфекционный, травматический, аллергический);
2. хронический ринит (инфекционный специфический и неспецифический), аллергический, травматический;
3. ринопатия вазомоторная (нейровегетативная, гормональная, медикаментозная) [3].

А.А. Ланцов, С.В. Рязанцев (1997) предложили классификацию ринитов на основе этиопатогенетического принципа. В ней риниты делятся на 3 основных формы и одну дополнительную: инфекционная, аллергическая, нейровегетативная и ринит, как проявление системных заболеваний. Таким образом, разграничение на основе патогенетического принципа способствует удобству выработки тактики лечения [84].

А.С. Лопатиным классификация представлена в виде 5 форм: аллергический (сезонный и круглогодичный), инфекционный, вазомоторный (медикаментозный, профессиональный, гормональный, психогенный, идиопатический), гипертрофический, атрофический. К каждой из форм предлагается комплекс лечебных мероприятий [93].

С. З. Пискунов, Г. З. Пискунов (1997) предлагают понятную в практическом отношении классификацию, основанную на анализе этиологических факторов, клинических проявлений, риноскопической и морфологической картины (рис. 4.2) [145, 141].

I. Острый ринит 1. Инфекционный: а) специфический; б) неспецифический; 2. Аллергический (сезонный). 3. Травматический.	II. Хронический ринит (формы)		
	Инфекционный: специфический; неспецифический.	Аллергический (круглогодичный): вазодилаторная; гиперсекреторная; отечная; полипозная; смешанная.	Вазомоторный: вазодилаторная; гиперсекреторная; отечная; полипозная; смешанная.
	Катаральный	Атрофический	

Рис. 4.2. Классификация ринитов [145].

В.И. Садовский, И.Д. Шляга, В.Ф. Мингинович, А.В. Черныш (1997) предложили клинко-анатомическую классификацию ринитов. Все риниты разделены на острые и хронические, инфекционные и неинфекционные, специфические и неспецифические, а хронические — на ограниченные и диффузные. Среди неспецифических хронических ринитов выделено 6 форм: (рис. 4.3) [125, 163, 196].

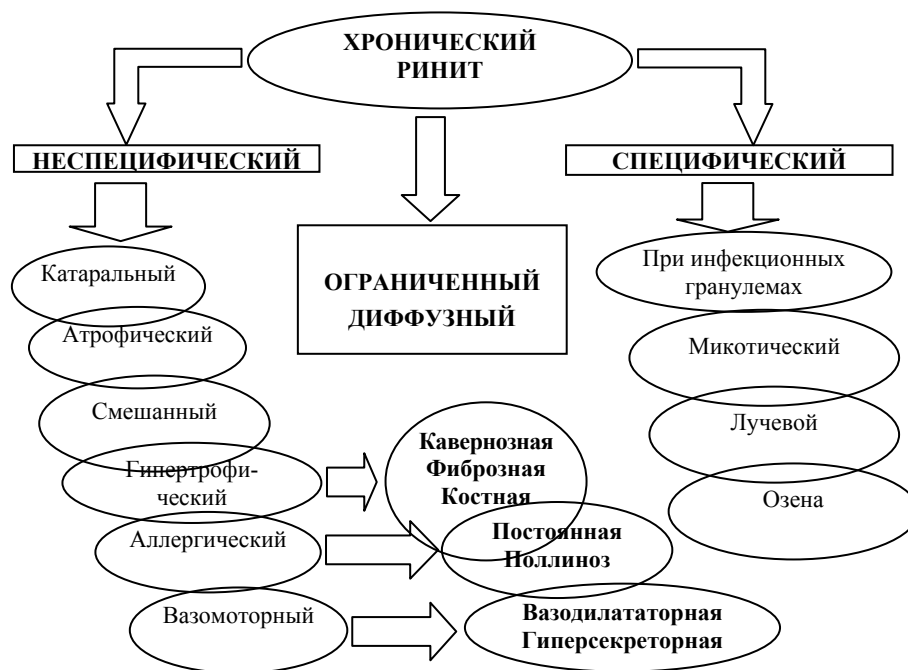

Рис. 4.3. Классификация хронических ринитов [163]

Выделение аллергического ринита в отдельную форму связано с увеличением частоты и большого удельного веса среди других форм хронических ринитов (23% по нашим данным), особенностями этиопатогенеза, клиники и лечения.

Смешанный ринит встречается также довольно часто (до 10%). Специфические формы хронических ринитов встречаются реже. В нашем регионе из специфических ринитов преобладают склеромные и микотические [163].

Использование классификации помогает, практическому врачу быстрее решать вопросы диагностики и лечения той или иной формы хронического ринита [196].

Анализ литературных данных показывает, что число заболеваний носа, сопровождающихся затруднением носового дыхания, не уменьшается и имеет тенденцию к росту. В структуре этих заболеваний в последнее время все больший интерес в плане диагностики и дальнейшего лечения представляют хронические риниты, синуситы, носовые кровотечения, новообразования, заболевания носоглотки и их сочетания.

Профессор Т.И. Гаращенко (1998) предложила классификацию ринитов у детей [34]. Она делит острый ринит на инфекционный и неинфекционный.

Инфекционные риниты могут быть обусловлены бактериальной, вирусной, грибковой инфекцией. Острые неинфекционные включают — травматические, токсические, радиационные, медикаментозные, ринопатии новорожденных, дентальные грудного возраста, аллергические. По характеру патологического процесса — катаральный (серозный, экссудативный, геморрагический, отечно-инфильтративный); гнойный; гнойно-некротический. Хронические риниты могут быть инфекционными и неинфекционными, а инфекционные — специфическими и неспецифическими (бактериальные, вирусные, грибковые). Неинфекционные — риноневроз, риновазопатия, ринопатия, (гормональная), профессиональная, токсическая. По характеру воспаления разделяет на катаральные, гнойные, продуктивные, атрофические.

Экспертами ВОЗ по проблеме аллергических ринитов в 2001 г. предложена классификация аллергического ринита, которая включает 3 формы — интермиттирующая, персистирующая и профессиональная.

Согласно МКБ-10 выделяют ринит аллергический, хронический, вазомоторный и аллергический, что по многим позициям не отражает сущности заболевания.

4.2. Диагностика хронических ринитов

Диагностика заболеваний полости носа осуществляется в основном инструментальными, функциональными, рентгенологическими и морфологическими методами. Сложность диагностики обусловлена малым объемом обеих половин носа, узостью носовых ходов, особенно в задних и средних отделах, быстрой реакцией слизистой оболочки на исследование, частыми деформациями носовой перегородки. Большая роль в диагностике заболеваний полости носа принадлежит анамнезу [5, 14, 15, 88, 91, 118, 122, 123, 140, 196, 211, 212, 224].

Инструментальные методы исследования полости носа.

- Основным инструментальным методом являются классические риноскопии: передняя и задняя. Инструментальные риноскопии проводятся с XI века и до сих пор не утратили своего значения. Учитывая широкое их использование, методики мы не описываем. Преимуществами классических риноскопий являются: простота и быстрота их выполнения, долговечность инструментов, небольшие экономические затраты, многократность дезинфекции и стерилизации инструментов. К недостаткам относятся их небольшая информативность и достоверность. Однако в качестве скрининговых методов они до сих пор широко применяются [30, 43, 88, 140, 157].

Более достоверными методами исследования полости носа являются микрориноскопия, фибриноскопия, жесткая оптическая риноскопия.

- Микрориноскопия проводится с применением операционных или навесных микроскопов, позволяет детально осмотреть передние и частично средние отделы полости носа с использованием носовых зеркал. Метод также позволяет

оценить состояние субэпителиальных капиллярных сплетений на различных стадиях воспалительного процесса [140, 149, 194, 208, 209, 217, 218].

Фиброриноскопия мало инвазивный метод, стал использоваться с середины 80-х годов XX столетия для осмотра, как передних, так и задних отделов полости носа через ноздри или носоглотку. Недостатком метода является недоступность внутриносовых структур при наличии деформаций носовой перегородки, в большинстве случаев требует хорошей анестезии, как носа, так и ротоглотки. При использовании фиброринофарингоскопа эндоскопическая картина недостаточно четкая, в окуляре видна ячеистость от стекловолонных трубок в виде сот. [14, 15, 140, 149, 188, 203, 217, 218, 220, 233, 234].

- Оптическая риноскопия лишена этих недостатков, поэтому нашла самое широкое применение в мире, как для диагностики, так и для проведения хирургических вмешательств и санации носа после операций в носу и на околоносовых пазухах.

- К дополнительным методам исследования полости носа относятся рентгенологические методы, КТ и МРТ. Они в основном используются при подозрении на врожденные аномалии полости носа, новообразования, для диагностики ринитов практически не используются [91, 140, 152, 211, 217, 218].

Функциональные методы исследования.

Многочисленные функциональные методы позволяют определить степень нарушения функций полости носа, что является важным для выбора метода лечения и контроля после его выполнения. Однако большинство из этих методов требует дорогостоящего оборудования и специально обученного персонала. Наиболее часто используются методики — риноманометрия (передняя, задняя), ринорезистография, лазерная анемометрия, риностереометрия, спирография, общая плетизмография [149]. Для исследования обонятельной функции используется ольфактометрия (прямая и непрякая), определяется скорость мукоциллиарного клиренса, стробоскопия, видеосъемка, применение изотопов, метод Псахиса — перемещение в носоглотку частичек угля, методика С. З Пискунова — с применением метиленового синего нанесенного на полимерную пленку [140]. Широко исследуется выделительная и всасывательная функции слизистой оболочки носа [149, 140]. Измерение температуры слизистой оболочки, исследование биопотенциалов носят, как правило, изыскательный интерес.

4.3. Эндоскопическая диагностика хронических ринитов

При проведении 2600 диагностических оптических риноскопий нами выявлены хронические риниты у 721 больного (27,73%), из них у 696 — неспецифические формы и специфические — у 25, а при классической риноскопии — только у 505 (19,42%), то есть при классической риноскопии нами не выявлены признаки хронических ринитов у 216 больных (30%). Наибольшее число не выявленных случаев приходится на смешанную 10,7%, вазомоторную (8,6%) и аллергическую (5,3%) формы.

Большинству форм хронических ринитов предшествовали определенные факторы, которые можно связать с хроническим ринитом: из 721 больного предшествовавшие факторы имели место у 56%.

- Хронический вазомоторный ринит — наиболее часто предшествовали травмы носа (27%);
- Хронический аллергический ринит — аллергические заболевания организма (29%), ОРВИ (16%), травмы (5%), профвредности (12%);
- Хронический гипертрофический ринит – ОРВИ (26%), применение вазоконстрикторов (23%), аллергия (15%), синуситы (22,7%);
- Хронический катаральный ринит — ОРВИ, переохлаждение, травмы (76%);
- Хронический атрофический ринит — ОРВИ, травмы, операции в полости носа, профвредности (88,7%).

При изучении данных оптической риноскопии выявлено, что хронические риниты нередко сочетаются с другой патологией внутриносовых структур и околоносовых пазух.

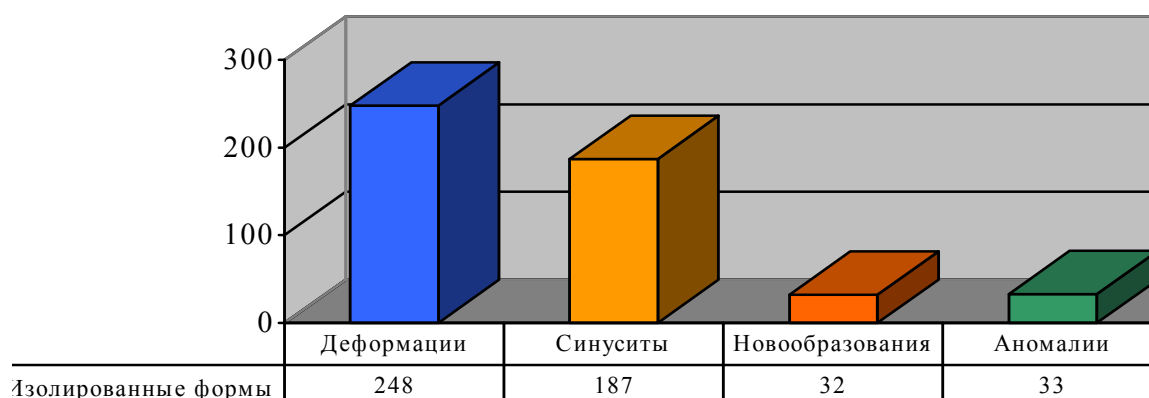


Рис. 4.4. Сочетание хронических ринитов с другой патологией

При анализе данных (рис. 4.4) изолированные формы хронических ринитов выявлены в 224 случаях (31,2%), а сочетанные — в 497 (68,8%). Хронические риниты чаще сочетались с деформациями носовой перегородки — 248 (49,8%), синуситами — 187 (37,6%), аномалиями развития носовых раковин 33 (6,6%).

Учитывая высокий процент сочетаний хронических ринитов с другой патологией полости носа, мы провели подробный анализ вариантов различных сочетаний.

Частое сочетание хронических ринитов с деформациями носовой перегородки, говорит о возможной причинной зависимости от той или иной деформации. При хроническом вазомоторном рините одинаково встречаются все виды деформаций (от 8,4 до 12%), при аллергическом рините чаще — шипы носовой перегородки (7,3%), при гипертрофическом — шипы в 18%, при смешанной форме преобладают гребни — 12,5%.

Хронические риниты так же наиболее часто сочетались с острыми и хроническими заболеваниями верхнечелюстной и решетчатой пазух — 187 (37,6%).

Хронические вазомоторный, гипертрофический, аллергический риниты наиболее часто сочетались с синуситами (39,5%; 18,1%; 14,4%). Среди них преобладали гаймориты и гайморозтмоидиты (27,7%; 11,1%; 11,1%). Полученные данные так же свидетельствуют о тесной взаимосвязи патологии полости носа и околоносовых пазух, особенно верхнечелюстной и решетчатой пазух. Известно, что патология верхнечелюстной пазухи нередко — следствие ринитов и в то же время хронические заболевания околоносовых пазух сопровождаются развитием хронических ринитов. Высокий процент выявляемости патологии околоносовых пазух требует их обязательного рентгенологического обследования, а при выявлении патологии — активного лечения. Часто после излечения синусита наступает излечение хронического ринита [157].

Жалобы на постоянное нарушение носового дыхания преобладают у пациентов со смешанным и гипертрофическим ринитами (более 60%), периодическое нарушение носового дыхания присутствует у лиц с хроническим специфическим (36%), аллергическим (52,9%) и катаральным ринитами (36,3%).

- Попеременное затруднение носового дыхания характерно для больных с катаральным (42,1%), смешанным (24,6%), гипертрофическим ринитами (16,8%).

- Выделения из носа и носоглотки остаются так же основополагающим симптомом при вазомоторном (88,8%) и смешанным ринитами (84,7%).

- Зуд и чихание характерны для аллергического (71,5%), специфического (52%) и атрофических ринитов (33,3%).

- Парестезии имели место у 84% больных специфическим, катаральным — 52% и 50% — атрофическим ринитами.

- Нарушение обоняния характерно для больных специфическим (60%) и атрофическим ринитами (27,7%).

- Жалобы не предъявляли лица, страдающие вазомоторным (5,1%) и гипертрофическим ринитами (4%).

На основании проведенных классических и оптических риноскопий мы изучили наиболее часто встречающиеся симптомы хронических ринитов, провели анализ частоты выявляемости для выработки единых эндоскопических критериев диагностики:

- при оптической риноскопии наиболее часто выявляются слизь и водянистые выделения при вазомоторном (60% и 27,8%), смешанном (53,3% и 11,2%) и аллергическом ринитах (46% и 27,4%) локализирующиеся, в общем, и среднем носовых ходах (73,8%; 26%; 43,1%);

- при гипертрофическом рините преобладают гнойные (23,7%) и слизистые (54,4%) выделения, которые локализуются, в общем, среднем носовых ходах (40,5% и 31,6%). При атрофическом рините гнойные выделения

выявляются у 55,5%, а корки и сукровица — у 38,8%, в общем, среднем носовых ходах и в носоглотке (61,1%; 2,1%; 61,1%).

Сравнивая данные можно сделать вывод о том, что оптическая риноскопия дает более детальные сведения по характеру и локализации выделений при хронических ринитах.

Одним из частых эндоскопических симптомов хронических ринитов является гиперплазия слизистой оболочки полости носа. Мы проанализировали выявляемость гиперплазий слизистой при хронических гипертрофических и смешанных ринитах эндоскопическим и классическим методами: очаговые гиперплазии выявлены у 110 (15,25%), а диффузные у 221 (30,6%), т. е. оптическая риноскопия выявляет гиперплазий в 2,5 раза больше.

Для каждой формы хронического ринита характерен определенный цвет слизистой оболочки носовых раковин:

- хронический вазомоторный ринит — цианоз (54,0% и 65,2%);
- хронический аллергический ринит — бледно-розовый и бледный (66,5% и 63,6%);
- хронический гипертрофический ринит — цианоз, бледность, неоднородность (82,1% и 75,2%);
- хронический смешанный ринит — гиперемия, цианоз — (75,3% и 26,4%);
- хронический катаральный ринит — гиперемия, цианоз (94,6% и 68,4%);
- хронический атрофический ринит — гиперемия (50% и 50%);
- хронический специфический ринит — гиперемия, бледность (64% и 40%).

При проведении адренализации слизистой оболочки полости носа результаты оценивались вначале классическим способом, а затем эндоскопическим. Ответная реакция оценивалась на одной стороне полости носа по следующим критериям: сократимость и изменение цвета слизистой оболочки, восстановление носового дыхания.

1 степень сократимости — незначительное сокращение слизистой оболочки нижних носовых раковин, носовой перегородки неполное восстановление носового дыхания, наличие соприкосновения слизистой оболочки в узких местах, побледнение ее.

2 степень сократимости — умеренные очаговые сокращения слизистой оболочки, улучшение носового дыхания, отсутствие соприкосновения слизистой оболочки, умеренная бледность.

3 степень — диффузная сократимость и резкая бледность слизистой оболочки, свободное носовое дыхание.

Обратная реакция — резкий отек и неоднородность цвета слизистой оболочки, полная обструкция носовых ходов, слизистые выделения, чихание.

Отсутствие реакции — нет изменений со стороны слизистой оболочки и носового дыхания.

Наибольшая сократимость слизистой оболочки отмечена у больных вазомоторным (II и III ст. — 78%) и катаральным ринитами (II и III ст. —

84,1%); умеренная — при аллергическом (30,3%) и гипертрофическом ринитах (23,7%); обратные реакции слизистой оболочки чаще наблюдаются у больных с аллергическим и гипертрофическим ринитами (35,2% и 6,9%). Оптическая и классическая риноскопии дают одинаковые результаты выявляемости сократимости слизистой оболочки при воздействии сосудосуживающих препаратов (12,8% и 13,1%).

4.4. Эндоскопическая картина хронических ринитов

Нами предложены эндоскопические критерии основных форм хронических ринитов.

Хронический ринит — это хроническое диффузное или ограниченное воспаление слизистой оболочки полости носа, характеризующееся постоянным или рецидивирующим течением.

Диффузный ринит — воспаление всей слизистой оболочки полости носа или двух и более анатомических частей (нижняя и средняя носовые раковины). Нередко хронические риниты сочетаются с инфекцией полости носа, которая может являться их причиной и способствует ухудшению течения хронического ринита.

Среди неспецифических хронических ринитов по клинико-анатомическим признакам мы выделили 6 основных форм: гипертрофический, атрофический, вазомоторный, аллергический, катаральный и смешанный.

Большинство хронических неспецифических ринитов может протекать по стадиям: катаральная, вазодилататорная, гиперсекреторная, гиперпластическая и полипозная.

Хронический атрофический ринит — хроническое воспаление слизистой оболочки полости носа с ограниченной или диффузной атрофией мягких тканей.

Эндоскопическая картина:

- гиперемия слизистой оболочки («лаковая») в области передних отделов или диффузная (рис. 4.5);
- атрофия: ограниченная чаще в области передней части носовой перегородки, переднего конца нижней носовой раковины; диффузная — все отделы полости носа и носоглотки;
- сухость слизистой оболочки и гнойные корки желтовато-зеленого цвета без запаха;
- истончение и легкая кровоточивость слизистой оболочки;
- широкие носовые ходы, укорочение носовых раковин, перфорация носовой перегородки (рис. 4.6).

Хронический аллергический ринит — ринит, в основе которого лежит специфическая реакция между аллергеном и тканевыми антителами с выделением химически активных веществ (медиаторов) [16, 21]. Хронический аллергический ринит протекает в трех формах:

- интермиттирующая (сезонная, поллиноз);
- персистирующая (круглогодичная);
- профессиональная (рис. 4.7).

Эндоскопическая картина:

- **Поллиноз:** в начальном периоде заболевание сопровождается гиперемией слизистой оболочки носовых раковин, затем появляются цианоз, бледность, отек, прозрачные жидкие выделения, белесоватая пятнистость. После прекращения действия аллергена слизистая оболочка становится нормальной. При адренализации нередко наблюдается обратная реакция: провоцируется приступ чихания с ринореей, резким отеком и выраженной бледностью.

- **Круглогодичная форма:** изменения слизистой оболочки аналогичные как и при поллинозе в период обострения. Вне обострения частично остаются отек, цианоз, бледность, нередко развиваются гипертрофия задних концов нижних и средних носовых раковин, носовой перегородки, полипоз.

Хронический вазомоторный ринит — это хроническое воспаление слизистой оболочки полости носа, связанное с изменением возбудимости подкорковых центров или других отделов вегетативной нервной системы, в результате чего возникают неадекватные реакции даже на обычные физические раздражители (псевдоаллергические реакции). Вазомоторный ринит чаще всего протекает в виде двух форм: гиперсекреторной и вазодилаторной (рис. 4.8) [28, 101, 108, 127, 128].

Эндоскопическая картина:

- **Гиперсекреторная в период приступа:** увеличение нижних носовых раковин в объеме, цианоз, неоднородность цвета слизистой оболочки, пенистое слизистое отделяемое в общем, носовом ходе, при адренализации — слизистая частично сокращается, носовые ходы расширяются, носовое дыхание улучшается.

- **Гиперсекреторная вне приступа:** менее выраженное увеличение нижних носовых раковин в объеме, незначительный цианоз, скудное слизистое отделяемое.

- **Вазодилляторная:** выраженное увеличение нижних носовых раковин в объеме, сужение носовых ходов, цианоз, отек слизистой оболочки, отсутствие отделяемого, умеренная сократимость после адренализации.

Хронический катаральный ринит — хроническое воспаление слизистой оболочки носа с преимущественным поражением нижних носовых раковин и проявляется постоянной ринореей, затруднением носового дыхания (нередко попеременное закладывание обеих половин носа) (рис. 4.9).

Эндоскопическая картина:

- умеренная гиперемия слизистой оболочки, незначительный цианоз чаще в области нижних и средних носовых раковин, сужение носовых ходов; отделяемое слизисто-гнойное, без определенной локализации;

- после адренализации слизистой оболочки хорошо сокращается;
- образование желтых корок, трещин, сухость слизистой оболочки области носового клапана.

Хронический гипертрофический ринит — это хроническое воспаление слизистой оболочки, сопровождающееся ограниченной или диффузной гипертрофией внутриносовых структур. Различают гипертрофии: костную, фиброзную, кавернозную и смешанную (рис. 4.10–4.13).

- Костная гипертрофия: резкое увеличение нижних или средних носовых раковин, при пальпации костной плотности; слизистая оболочка серовато-розового цвета с цианозом.

- Фиброзная гипертрофия: утолщение передних или задних концов увеличение нижних и средних носовых раковин, плотной консистенции; носовые раковины не сокращаются при адренализации; слизистая серовато-розового цвета с цианозом.

- Кавернозная гипертрофия: диффузное утолщение увеличение нижних и средних носовых раковин, мягкой консистенции; хорошо сокращается при адренализации; слизистая оболочка цианотична.

- Смешанная гипертрофия: сочетание различных видов гипертрофий, эндоскопическая картина разнообразна.

Выделения скудные, преимущественно в общем, нижнем носовых ходах, носоглотке или отсутствуют [70].

Смешанная или комбинированная форма хронического ринита — это форма, при которой встречаются признаки 2–3 форм ринитов: (гипертрофического и аллергического, гипертрофического и вазомоторного и т.д.) (рис. 4.14).

Эндоскопическая картина:

- неоднородность цвета слизистой оболочки: сочетание цианоза, гиперемии, бледности. Увеличение в объеме увеличение нижних и средних носовых раковин, участки гипертрофии. Слабый эффект от адренализации;

- выделения чаще слизистые, скудные в общем, нижнем носовых ходах или носоглотке.

Хронические специфические риниты.

Микотический — хроническое воспаление слизистой оболочки носа грибковой этиологии.

Эндоскопическая картина:

- утолщение и отек слизистой оболочки носа;
- бледность и цианоз;
- слизистые выделения в общем носовом ходе;
- налеты на поверхности слизистой оболочки разнообразного цвета (белые, серые, коричневые, желтоватые);
- грибковое тело (мицетома) в носовых ходах;

Лучевой — хроническое воспаление слизистой оболочки носа в результате облучения по поводу злокачественных опухолей носа и околоносовых пазух.

Эндоскопическая картина:

- выраженный отек всей слизистой оболочки;
- водянистые или слизистые выделения;
- бледно-серый цвет слизистой оболочки;
- незначительная сократимость слизистой оболочки после адренализации.

Озена — это хроническое специфическое диффузное воспаление полости носа, вызываемое клебсиеллой озены и протекающее с затруднением носового дыхания, образованием корок со зловонным запахом, атрофией носовых раковин и слизистой оболочки. Нередко поражаются околоносовые пазухи и носоглотка.

Эндоскопическая картина:

- корки темно-зеленого цвета, легко снимаются;
- гноевидное отделяемое со зловонным запахом в общем, среднем носовых ходах, носоглотке;
- атрофия костей, изменение конфигурации носовой полости; расширение носоглотки.

Риносклерома — хроническое инфекционное заболевание, вызываемое палочкой Волковича–Фриша и проявляющееся специфическими изменениями слизистой оболочки дыхательных путей. Поражение слизистой оболочки носа встречается почти у всех больных (93–95%) и проявляется в зависимости от формы болезни в виде атрофии, рубцов и инфильтратов (рис. 4.15).

Атрофическая форма:

- явления атрофического ринита;
- вязкая слизь и корки с приторно-сладким запахом;
- сухость и затруднение носового дыхания;
- расширение носовых ходов.

Инфильтративная форма:

- бледно-серого цвета инфильтраты в преддверии носа, на дне или в области хоан;
- инфильтраты не изъязвляются и не срастаются;
- небольшая кровоточивость при удалении инфильтратов.

Рубцовая форма:

- рубцы в преддверии носа, на дне и в хоанах, суживающие просвет полости носа;
- сухость слизистой оболочки.

Туберкулез полости носа — это вторичное специфическое воспаление слизистой оболочки носа, вызываемое туберкулезной палочкой.

Эндоскопическая картина:

- узелковый инфильтрат, чаще на носовой перегородке, нередко с изъязвлениями, с серовато-белыми или серовато-желтыми налетами и гипертрофией гранулезной ткани;

- туберкулома или язва неправильной формы, усеянная по периферии бледно-розовыми и сероватыми грануляциями.

Согласно нашей рабочей классификации варианты формулировки диагноза могут быть различными:

- ОРВИ, острый ринит, I ст.
- Острый ринит, II ст.
- Острый гонорейный ринит.
- Острый дифтерийный ринит. — Дифтерия носа.
- Острый посттравматический ринит, III ст.
- Обострение хронического гипертрофического диффузного инфекционного ринита
- Хронический диффузный вазомоторный неинфекционный ринит, ст. ремиссии.
- Хронический ограниченный атрофический ринит.
- Хронический катаральный диффузный ринит, ст. обострения.
- Хронический аллергический ринит (поллиноз), ст. обострения.
- Хронический вазомоторный диффузный инфекционный ринит, ст. обострения.
- Озена.
- Туберкулез носа, диффузная форма.
- Склерома носа, ограниченная инфильтративная форма.
- Хронический смешанный ринит (вазомоторно-гипертрофический), ст. ремиссии.
- Хронический грибковый диффузный ринит, стадия обострения.
- Хронический постлучевой диффузный гнойный ринит, стадия обострения.

Постановка диагноза согласно нашей классификации указывает на метод лечения.

- **Пример 1.** Хронический аллергический ринит, поллиноз, стадия обострения. Лечение: устранение контакта с пылью растений, прием гипосенсибилизирующих препаратов, специфическая гипосенсибилизация.

- **Пример 2.** Хронический гипертрофический ограниченный ринит. Лечение: удаление участков гипертрофий.

- **Пример 3.** Хронический вазомоторный инфекционный гнойный ринит, вазодилаторная форма. Лечение: антибактериальная терапия, секретолитики, иммуномодуляторы, электрокоагуляция, ультразвуковое, лазерное или криовоздействие. Консервативное лечение: седативные, сосудистые препараты, физиотерапия, ИРТ.

- **Пример 4.** Хронический грибковый ринит. Лечение: противогрибковые препараты в виде ингаляций, мазей, средства улучшающие микроциркуляцию и обменные процессы.

4.5. Лечение острых ринитов

Острый ринит может протекать как самостоятельное заболевание, так и как симптом другого заболевания. Различают неспецифические и специфические риниты. Неспецифические риниты вызываются чаще банальной инфекцией, травмой, различными физическими и химическими воздействиями. В течение неспецифического ринита выделяют три стадии:

- Сухая (раздражения, катаральная);
- Слизистых выделений;
- Гнойных выделений (нагноения). Воспалительный процесс может исчезнуть в любой стадии.

Специфические риниты [152] — это воспалительные заболевания, вызванные микроорганизмами (туберкулезной палочкой, бледной спирохетой, гонококком и др.) сопровождаются специфическим воспалением. Специфические риниты в практике чаще называют по основному заболеванию: «дифтерия носа», «сифилис» и т.д.

Острые риниты — одно из самых распространенных заболеваний полости носа (рис. 4.16). В последние десятилетия ведущим этиологическим фактором являются респираторные вирусы. Н.А. Арефьевой (1996), доказано персистенция риновирусов, аденовирусов в эпителиальных клетках слизистой оболочки носа [8]. Персистенция вируса, микробной флоры и их активация способствуют ослаблению мукоцилиарного клиренса, снижению неспецифических гуморальных факторов и клеточной защиты. Ведущим в защите слизистой оболочки полости носа является мукозальный иммунитет (секреторный IgA) [22].

В развитии острого ринита имеет значение предрасположенность больного к подобным заболеваниям, скученность населения (множественные контакты с окружающими), снижение резистентности организма. Заболевание чаще возникает в периоды резких температурных колебаний, что связано с фактором охлаждения (простуда) и изменением вирулентности микроорганизма.

В патогенезе острого ринита большое значение имеет охлаждение организма или отдельных его частей. Это объясняется рефлекторными связями слизистой оболочки полости носа, ее высокой возбудимостью: слизистая оболочка носа бледнеет, а затем наступает ее гиперемия и набухание, усиливается секреция. Охлаждение замедляет ток крови слизистой оболочки, снижается ее иммунитет, увеличивается количество персистирующей флоры или попадающей при очередном контакте с больным.

Патогистологическая картина острого ринита: значительное кровенаполнение сосудов, мерцательный эпителий теряет реснички, выраженная десквамация поверхностных слоев эпителия. Часть цилиндрических клеток превращается в бокаловидные, отек подэпителиального слоя, мелкоклеточная инфильтрация, железы в состоянии повышенной секреции.

Клиника. Заболевание начинается с возникновения неприятных ощущений в носу, сухость, жжение, щекотание, частое чихание. Это I стадия — стадия раздражения (сухая), длится от нескольких часов до 1–2 суток. Появляется затруднение носового дыхания, головная боль, снижение обоняния и аппетита, повышение температуры до субфебрильных цифр. Сухость слизистой оболочки затем сменяется гиперсекрецией — наступает II стадия — ринореи. Усиливается заложенность носа (до полной обструкции), появляются обильные слизистые выделения, нарушается сон, изменяется тембр голоса (закрытая гнусавость), часто появляется заложенность ушей (отек глоточных отверстий слуховых труб). На 4–5 день слизистые выделения становятся слизисто-гнойными или гнойными — III стадия (гнойных выделений, разрешения). Набухлость слизистой оболочки уменьшается, носовое дыхание улучшается. На 7–10 день при благоприятном течении заболевание заканчивается.

Нередко при наличии общих заболеваний организма или местных изменений в носовой полости острый ринит затягивается еще на несколько недель (аллергия, хронические заболевания — сахарный диабет, туберкулез и др., искривление носовой перегородки, аденоиды).

Риноскопическая картина зависит от стадии заболевания.

- Для I стадии раздражения характерна сухость слизистой оболочки, гиперемия, постепенное набухание, сужение носовых ходов.

- Во II стадии гиперемия слизистой оболочки небольшая, но резко выражен отек с цианозом, носовые ходы практически закрыты (отечной слизистой оболочкой и слизистыми выделениями).

- В III стадии набухлость слизистой оболочки значительно меньше, выделения гнойные, больше в нижних отделах.

Под влиянием лечения при нормальном иммунитете острый ринит может заканчиваться через 2–3 дня.

Острый ринит может давать различные осложнения: синусит, отит, нисходящий фарингит, ларинготрахеобронхит, дакриоцистит, дерматит преддверия носа. У взрослых осложнения возникают реже, поэтому отношение к острому риниту менее серьезное. А вот у грудных детей острый ринит — серьезное заболевание, протекает с выраженными общими явлениями, как правило, в виде ринофарингита. При отсутствии дыхания через нос дети не могут сосать грудь, заглатывают воздух ртом, развивается метеоризм, ребенок плохо спит, теряет в весе, капризничает, повышается температура.

При инфекционных заболеваниях острый ринит имеет ряд особенностей: гриппозный — геморрагии слизистой оболочки, кровотечения, отторжение эпителия, при дифтерии — слизисто-сукровичные выделения, серо-грязные пленки, дерматит преддверия, отсутствие эффекта от лечения.

При гонококковом рините характерны густые желто-зеленые выделения, через 24–48 часов после родов, дерматит кожи верхней губы.

Лечение.

1. В любой стадии необходимо соблюдать физический и психоэмоциональный покой, пребывание в теплом хорошо проветриваемом, достаточно влажном помещении, постельный режим при повышении температуры, не раздражающую диету и обильный прием теплых жидкостей (чай с лимоном, малиной, молоко с медом и др.)

2. Сморкание попеременно с каждой стороны без особых усилий.

3. Каждые 2–3 часа тепловлажные ингаляции с настоями трав (ромашка, шалфей, чабрец, душица и др.)

4. Тепловые и отвлекающие процедуры (общая или ножная ванна, УФО подошв, УВЧ или диатермия на нос, гелий-неоновое лазерное облучение полости носа).

5. Из медикаментозных препаратов для лечения острых ринитов широко используются: парацетамол, гипосенсибилизирующие, витамин С, дибазол (стимуляторы выработки интерферона).

6. Интраназально:

- I стадия — лейкоцитарный интерферон по 5 капель в нос через 6 часов; оксолиновая мазь 3 раза в сутки, 20% р-р альбуцида, ментоловое масло, витамин А в масле, пиносол по 5 капель в нос 3–4 раза в сутки;

- II стадия: сосудосуживающие капли в нос — растворы нафтизина, галазолина, санарина, отривина — 0,1–0,05–0,025% по 5 капель в нос 3–4 раза в сутки, р-р мезатона — 0,25–0,5 1–3% раствор эфедрина, 2% раствор борной кислоты с эфедрином, 3–5% р-ры колларгола, протаргола: орошения назолом, каметоном, ингалиптом, сложные ингаляции с фурацилином, назальный душ 0,9% р-ром NaCl;

- III стадия: к вышеперечисленным препаратам можно добавить антибактериальные препараты: софрадекс, 0,5–1% р-р диоксидина, софрамицин, полидекса с фенилэфрином, изофра, тимолин, ИРС-19; физиопроцедуры — микроволны (Луч-3) или ультразвук с гидрокортизоновой мазью.

Особенности лечения острого ринита у детей:

1. Лечение у грудных детей сложнее: необходимо периодически отсасывать слизь, гной баллончиком.

2. Орошения полости носа морской водой «Хумер».

3. За 5–10 минут до кормления обязательно производить вливание капель в нос (1% раствор эфедрина с 2% раствором борной кислоты) при несколько запрокинутой головке или вводить в полость носа на турундах.

4. У старших детей можно применять 2% раствор протаргола 3–4 капли 3–4 раза в сутки, 20% раствор альбуцида.

5. Для профилактики дерматита преддверие носа смазывают нейтральными мазями.

6. Детям противопоказано введение ментолового масла в нос (ларингоспазм).

7. Растворы антибиотиков парализуют мукоцилиарный транспорт полости носа, поэтому их необходимо использовать как можно реже.

Правильное и своевременное лечение острого ринита — лучшая профилактика осложнений.

4.6. Диагностика и лечение гнойных ринитов

Гнойные риниты — распространенные заболевания слизистой оболочки полости носа. Встречаются, как проявления острого ринита (стадия), так и при любой форме хронического ринита. В полости носа постоянно имеются различные условно-патогенные микроорганизмы, которые при определенных условиях становятся патогенными (рис. 4.17–4.18).

Факторами, способствующими активации микрофлоры в полости носа являются: ОРВИ, травмы, операции в полости носа, пребывание в неблагоприятных условиях, общее и местное переохлаждение, снижение местного и общего иммунитета и др. В результате воздействия вирусов мерцательный эпителий теряет реснички, становится рыхлым, слизистая оболочка отекает, нарушается функция мукоцилиарного клиренса, что способствует лучшему контакту патогенных бактерий с клетками. Если процесс острый, то гнойное воспаление прекращается за 7–10 дней, при хроническом гнойном рините оно может длиться долго, нередко осложняясь синуситами и другими гнойными заболеваниями [8, 121, 122, 209].

Особенно хочется выделить гнойные риниты, возникающие после операций в полости носа. Причиной их может быть инфекция, которая персистировала в полости носа до операции или произошло инфицирование в послеоперационном периоде. Любое хирургическое вмешательство приводит к снижению местного иммунитета. При повреждении слизистой оболочки выделяется большое количество биологически активных веществ — медиаторов воспаления, что приводит к отеку, нарушению микроциркуляции, повышению вязкости слизи, кровоточивости, образованию кровяных сгустков, активации бактерий, усилению воспаления и замедлению регенерации.

Предшествующие изменения анатомических структур полости носа так же нарушают мукоцилиарный транспорт слизистой оболочки, а гиперплазированные слизистые железы выделяют густую слизь, которая является хорошей питательной средой для бактерий. Гнойные синуситы в свою очередь постоянно инфицируют слизистую оболочку полости носа, вызывая ее воспаление.

Не вызывая серьезных нарушений в организме даже в стадии обострения, хронические риниты протекают длительно, больные свыкаются с гнойными выделениями, иногда пользуются сосудосуживающими каплями. Сочетание нескольких факторов приводит к возникновению смешанного ринита, как правило, сопровождающегося гипертрофией слизистой оболочки. Учитывая вышеизложенное, с целью уменьшения воспаления, улучшения качества жизни пациентов, снижения риска осложнений гнойные риниты требу-

ют адекватной своевременной терапии. Практика показала, что гнойные риниты можно успешно лечить с помощью местных воздействий на слизистую оболочку полости носа. Преимущества местной терапии заключаются в непосредственном воздействии того или иного препарата на слизистую оболочку, возможности создания достаточной концентрации в очаге, отсутствии системного воздействия. Наилучшим эффектом обладают комплексные препараты, воздействующие на разные звенья воспалительного процесса.

К сожалению, до настоящего времени в странах СНГ нет эффективных комплексных препаратов для лечения гнойных ринитов. Зарубежные препараты имеют высокую стоимость — одна из причин неадекватного лечения ринитов.

За период с 2002 по 2004 гг. нами было пролечено 80 больных (50 мужчин и 30 женщин) с хроническим ринитом осложненным гнойной инфекцией, обратившихся в кабинет микроэндоскопической диагностики ЛОР отделения Гомельской областной клинической больницы. Диагнозы были подтверждены классической и оптической риноскопиями, бактериологически и цитологически. Лечение проводилось с учетом всех звеньев этиопатогенеза.

Все больные получали растительный секретолитик «Синупрет» по 2 драже или 50 кап. 3 раза в день и орошение обеих половин полости носа «ИРС-19» в течение двух недель. В зависимости от вида антибактериального препарата больные распределены на 4 группы по 20 человек. Продолжительность курса антибактериальной терапии составляла 10 дней.

1 группа получала антибиотик «Биопарокс», по три орошения в обе половины носа через 6 часов.

2 группа — антибактериальный препарат «Изофра» (фрамицетин) по одному орошению раствора в обе половины носа через 6 часов.

3 группа — антибактериальный препарат «Полидекса с фенилефрином» по одному орошению раствора через 8 часов в обе половины носа.

4 группа — контрольная больные получали лечение антибиотиком амоксициллин по 0.5 г 3 раза в день и сосудосуживающие капли нафазолин 0,1% по 5 кап. 3 раза в день в обе половины носа.

Характеристика, использованных препаратов.

- «Синупрет» — растительный комплексный препарат, состоящий из экстрактов корня генцианы, цветков первоцвета, щавеля, цветков бузины и вербены, обладает секретолитическим, противовоспалительным, антивирусным и иммуномодулирующим эффектами. В результате действия препарата «Синупрет» восстанавливается мукоциллиарный клиренс, уменьшается отек слизистой оболочки, снижается вязкость секрета.

- «ИРС-19» — вакцина, содержащая лизаты 19 бактерий, вызывающих воспаления верхних дыхательных путей (увеличивает содержание лизоцима, стимулирует фагоцитоз).

- «Биопарокс» (фузафунжин) — ингаляционный антибиотик с противовоспалительным действием (активация макрофагов).

- «Изофра» — назальный спрей антибиотика фрамицетина сульфат, эффективен против Грам-положительных и Грам-отрицательных микроорганизмов, нетоксичен при местном применении, редко вызывает аллергические реакции.

- «Полидекса» — комбинированный препарат, обладающий сильным антимикробным (неомицин, полимиксин), противовоспалительным и гипосенсибилизирующим (дексаметазон), пролонгированным сосудосуживающим (фенилефрин) действиями.

При выявлении в отделяемом из носа анаэробов всем больным дополнительно назначался метронидазол по 0,25 3 раза в день, а при грибковой инфекции — низорал 0,1 в сутки 10 дней.

При сочетании гнойного ринита с гипертрофией по окончании курса антимикробной терапии 16 больным произведены щадящие физические воздействия (подслизистые электрокоагуляция, УЗД или лазерная точечная коагуляция нижних носовых раковин). Контроль за лечением осуществлялся с помощью наиболее достоверного метода диагностики заболеваний полости носа – оптической риноскопии. Основные критерии выздоровления: прекращение гнойных выделений из носа, восстановление носового дыхания, нормализация эндоскопической картины.

При анализе результатов исследования установлены предрасполагающие факторы гнойного ринита: ОРВИ — 51 больного, частые переохлаждения — 37, перенесенные операции — 27, травмы — 24, неблагоприятные условия работы — 16, снижение иммунитета — 17. Для хронического гнойного ринита характерна типичная эндоскопическая картина: гиперемия, отек слизистой оболочки, очаговые гнойные налеты или сгустки на слизистой оболочке носовых раковин, носовой перегородки, дна полости носа. При адренализации слизистая оболочка хорошо сокращается.

Бактериологическое исследование выявило следующие микроорганизмы: *Streptococcus pneumoniae* — 24, *Haemophilus influenzae* — 13, *Moraxella catarrhalis* — 9, *Staphylococcus pyogenes* — 5, *Staphylococcus aureus* — 9, *Escherichia coli* — 3, *Clebsiella* — 3, анаэробы — 5, грибы — 8. У 12 больных патогенная микрофлора не выявлена.

Динамика эндоскопической картины при лечении гнойных ринитов отражена в таблице 4.1.

Исходя из данных таблицы гиперемия слизистой оболочки наиболее быстро исчезла у больных 3 группы, к 10 дню лечения — осталась у 15%, у больных 2 группы — у 30%. Отек слизистой оболочки к 10 дню остался у 15% больных 3 группы и у 10% 4 группы, а гнойные выделения остались лишь у 1 больного 3 группы (5%) и у 6 больных 4 группы (30%), носовое дыхание восстановилось к 10 дню у больных 3 группы у 95%. Таким образом, наиболее быстро исчезали симптомы гнойного ринита у больных 3 группы, в остальных группах результаты лечения были на одном уровне.

Таблица 4.1

Динамика эндоскопической картины гнойных ринитов

		Гиперемия слизистой оболочки		Отек слизистой оболочки		Гнойные выделения		Восстановление носового дыхания	
		n	%	n	%	n	%	n	%
1 группа	3 дн.	17	85	16	80	17	85	6	30
	7 дн.	12	60	11	55	12	60	13	65
	10 дн.	5	25	6	30	5	25	16	80
2 группа	3 дн.	16	80	17	85	16	80	5	25
	7 дн.	13	65	12	60	10	50	12	60
	10 дн.	6	30	6	30	5	25	17	85
3 группа	3 дн.	15	75	14	70	15	75	8	40
	7 дн.	9	45	8	40	9	45	13	65
	10 дн.	3	15	2	10	1	5	19	95
4 группа	3 дн.	17	85	15	75	16	80	8	40
	7 дн.	14	70	10	50	16	65	11	55
	10 дн.	4	20	2	10	6	30	15	75

• Гнойные риниты — это очаговая инфекция в полости носа и она требует своевременного лечения.

• Наиболее достоверным методом диагностики является оптическая риноскопия и бактериологическое исследование, типичная микрофлора при гнойных ринитах *Streptococcus pneumoniae*, *Haemophilus influenzae*, *Moraxella catarrhalis*, *Staphylococcus aureus*.

• Самым эффективным методом лечения гнойного ринита является комплексный: секретолитик «Синупрет», орошения полости носа «ИРС-19» и «Полидекса».

4.7. Комплексный метод лечения аллергических ринитов

Аллергический ринит — одна из наиболее распространенных форм хронического ринита. По данным различных авторов распространенность аллергических ринитов от 10 до 40% среди обследованных групп населения [84]. Аллергический ринит снижает качество жизни пациента [49, 50, 51].

Для диагностики аллергического ринита используются анамнез, риноскопия, аллергологические тесты, цитологические и бактериологические исследования, рентгенологические методы (рентгенография, КТ и МРТ) исследование функции мерцательного эпителия, обоняния (рис. 4.19).

Лечение аллергического ринита проводится по трем основным направлениям: I. Элиминация аллергена; II. Медикаментозная терапия; III. Иммунотерапия [78, 99].

В ЛОР клинике Гомельского государственного медицинского университета с 1996 г. внедрен комплексный метод лечения аллергических ринитов. Данный метод применен у 80 больных ЛОР отделения и посещавших областную консультативную поликлинику (54 женщины и 26 мужчин). Средний возраст больных 37,6 лет. Всем больным были проведены: инструментальная риноскопия, аллергологические тесты, цитологические и бактериологические исследования, рентгенография околоносовых пазух, исследование функций мерцательного эпителия, обоняния, носового дыхания, собран тщательный аллергологический анамнез. Диагнозы подтверждены аллергологами. До начала лечения, в середине и в конце полость носа обследовалась с помощью эндоскопической аппаратуры. Оптическая риноскопия позволяет уловить различные изменения слизистой оболочки (цвет, гиперплазию, отек), в том числе и очаговые в начальной стадии. У всех больных были выражены клинические симптомы аллергического ринита [138, 139, 154].

Сущность комплексного метода лечения аллергического ринита предложенного нами заключается в элиминации аллергена, интраназальном применении препаратов «Аллергодил» и «Альдецин», назначении антигистаминных препаратов общего действия (диазолин, кетотифен, кларитин, клариназе) и препаратов неспецифической иммунотерапии (вилозен, рибомунил) [171, 198, 220].

Из 80 больных 20 страдали сезонным аллергическим ринитом, 60 — круглогодичным (по 25 легкой и средней степени тяжести и 10 — тяжелой). В зависимости от формы аллергического ринита несколько изменялась тактика лечения. 10 больным сезонным аллергическим ринитом проводились эндоназальные орошения препаратом «Аллергодил» 3 недели в период обострения и 10 больным — «Альдецин» (по 1 орошению 2 раза в день в обе половины носа). 25 больным легкой формой круглогодичного аллергического ринита проведено лечение только препаратом «Аллергодил», а 25 больным средней степени тяжести использовался только «Альдецин». 10 больных тяжелой формой одновременно получили курс лечения преднизолоном (1 неделя) по 0,005 3 раза в день и интраназальное введение препаратов «Альдецин» и «Аллергодил».

При обследовании слизистой оболочки полости носа с помощью оптической риноскопии выявлено следующее: у 46 больных слизистая оболочка имела бледно-серый цвет, нередко с цианозом, у 16 — умеренную гиперемию, у 18 — выраженный отек слизистой оболочки средних и верхних носовых раковин, сошника (у 10 из них обнаружены полипозные изменения). Слизистая оболочка при аллергических ринитах склонна к быстрому отеку

при пальпации зондом или при введении риноскопа, смазывании анестетиками, а также нередко плохо сокращается при введении сосудосуживающих препаратов (даже адреналина) и иногда с обратным эффектом (резкий отек).

У больных с сезонным аллергическим ринитом при назначении «Аллергодил» клинические проявления исчезли через 4–5 дней у 85% ,при лечении препаратом «Альдецин» через 2–3 дня – у 90%. При легкой степени круглогодичного аллергического ринита при лечении препаратом «Аллергодил» симптомы обострения исчезали на 5–7 день и через 3 недели отсутствовали у 82% больных, при среднетяжелой с применением препарата «Альдецин» — у 88%,а при тяжелой форме удовлетворительный эффект был получен через 3 недели у 85% больных. При неэффективности аллергодила нами дополнительно назначался одновременно альдецин. Оперативному лечению подвергались лишь больные с формами аллергического ринита устойчивыми к действию всего комплекса мероприятий. Из 80 больных операции произведены 9 больным: 2 —частичные конхотомии, 5 — ультразвуковые дезинтеграции, 2 — полипотомии. Контрольная оптическая риноскопия после курса лечения показала, что при сезонном аллергическом рините слизистая оболочка нормализуется практически в 100% после ликвидации клинических симптомов, а при круглогодичном — только у 50% больных [42, 179, 181].

- Оптическая риноскопия достоверный метод диагностики аллергических ринитов даже на ранних стадиях.

- При сезонных аллергических ринитах и легких формах круглогодичного ринита в комплексную терапию достаточно включение местных антигистаминных препаратов. При среднетяжелых наиболее эффективны местные кортикостероиды, а при тяжелых — требуется проведение кратковременного курса лечения системными кортикостероидами.

- Комплексный метод лечения аллергических ринитов высоко эффективен, как правило, не требует госпитализации больного и освобождения от работы, несмотря на относительно высокую стоимость препаратов, экономически выгоден.

4.8. Лечение хронического гипертрофического ринита

Хронический гипертрофический ринит — это хроническое неспецифическое воспаление анатомических структур полости носа, сопровождающееся ограниченной или диффузной гипертрофией. Различают гипертрофии: костную, фиброзную, кавернозную и смешанную. Хронический гипертрофический ринит может быть первично хроническим или исходом других форм хронических ринитов и проявляется затруднением носового дыхания различной степени, заложенностью, слизистыми или слизисто-гнойными выделениями, преимущественным поражением слизистой оболочки нижних носовых раковин в виде гиперплазии. Цвет слизистой оболочки становится серовато-розовым с цианотичным оттенком, консистен-

ция зависит от вида пораженной ткани — от мягкой до консистенции костной ткани. Очаговая гиперплазия обнаруживается чаще на передних и задних концах нижних носовых раковин.

Лечение хронического гипертрофического ринита сложное: консервативное — лишь временно уменьшает симптомы заболевания. Более стойкие результаты дают хирургические методы. История лечения хронического гипертрофического ринита насчитывает 13 видов хирургических вмешательств, часть из них уже не применяется, некоторые используются уже около 200 лет (термическая коагуляция, электрокаустика). В настоящее время используются хирургические методики, направленные на сохранение функций носовых раковин: резисторной, диффузорной и защитной. Как правило, любые физические воздействия проводятся подслизисто, чтобы как можно больше сохранить мерцательный эпителий. К ним относятся: подслизистая костная резекция, латеральное смещение раковины, частичная резекция, подслизистая вазотомия, лазерная коагуляция и конхотомия, шейверная частичная конхотомия. Каждый вид операции должен иметь свое предназначение. Однако рандомизированных исследований по данной проблеме практически нет, что затрудняет оценку различных методик. Приходится каждому хирургу ориентироваться на свой опыт [1, 4, 9].

В зависимости от формы гипертрофического ринита мы применяем следующие операции: при ограниченной гипертрофии слизистой оболочки передних и задних концов носовых раковин — частичную конхотомию, при костной гипертрофии — частичную резекцию раковины, при диффузной гипертрофии слизистой оболочки — подслизистые коагуляции лазером, ультразвуком или электрическим током, вазотомии. Тотальные и субтотальные конхотомии нами не проводятся и не рекомендуются в связи с развитием атрофического ринита (синдром «пустого носа») [116, 118].

4.9. Применение физических методов воздействия при заболеваниях полости носа

Важной задачей хирургических вмешательств в полости носа является исправление анатомических структур с минимальной травматизацией тканей. Не менее важным является сохранение и улучшение физиологических функций: дыхательной, обонятельной, защитной, рефлекторной и резонаторной.

Причинами нарушения носового дыхания и обоняния могут быть гипертрофия нижних носовых раковин, искривление носовой перегородки, полипоз носа, синехии, опухоли, воспалительные заболевания. Все эти процессы в носовой полости изменяют направление и характер движения воздушной струи. Аэродинамика в полости носа зависит и от физиологических факторов: деятельности мерцательного эпителия, секреторной функции слизистой оболочки и др.

Учитывая вышеизложенное, в последние годы хирургия носовой полости все больше становится функциональной, щадящей. Классические методы операций вытесняются микроскопическими, радикальные — щадящими, частичными, удаление структуры носовой полости — сохранением слизистой оболочки. Такие операции, как тотальные конхотомии, встречаются сейчас редко.

В ринологии широко используются физические факторы, которые обеспечивают функциональный, щадящий характер хирургических вмешательств: электрокоагуляция, диатермокоагуляция, ультразвуковая дезинтеграция, криовоздействие, лазерная и радиоволновая коагуляция и др.

Электрокоагуляция — это воздействие на слизистую оболочку электрическим током низкой частоты. Различают поверхностную и подслизистую коагуляции. При поверхностной — прижигается слизистая оболочка снаружи, что приводит к рубцеванию и уменьшению площади мерцательного и обонятельного эпителия, образованию синехий, новых ходов и т.д.

Наиболее щадящей является подслизистая электрокоагуляция: кончик электрокоагулятора вводится в заранее созданный канал в подслизистом слое, например, нижней носовой раковины и проводится прижигание. В дальнейшем возникает асептическое воспаление, заканчивающееся рубцеванием подслизистого слоя и уменьшение объема нижней носовой раковины. Такого вмешательства чаще достаточно, если затруднение носового дыхания связано с увеличением объема носовых раковин. Слизистая оболочка дыхательной и обонятельной областей подслизистой при электрокоагуляции не страдает. Примерно, через 1 месяц все основные процессы в носовых раковинах заканчиваются.

По механизму действия **ультразвуковая дезинтеграция** отличается от электрокоагуляции. В основе ее лежит метод внутритканевой дезинтеграции (разрушение) патологической ткани, что в конечном итоге сопровождается уменьшением раковин в объеме без повреждения поверхностного слоя слизистой оболочки и улучшением носового дыхания и обоняния. Кроме того, низкочастотный ультразвук уменьшает операционную травму, обеспечивает гемостатический, бактерицидный и анальгезирующий эффекты [10, 146, 159].

В ринологической практике с целью лечения различных форм хронических ринитов используется и метод **локального замораживания**. Исследованиями ряда авторов установлено, что в результате криовоздействия в тканях происходят сложные физические, химические и биологические изменения, приводящие к некрозу тканей (денатурация белка, разрушение липопротеиновых комплексов, клеточных мембран, ядер, митохондрий, рибосом и лизосом).

Очаг деструкции всегда меньше зоны замораживания. Крионекроз развивается постепенно в течение нескольких часов и достигает максимального

развития через 1–3 суток. Процесс завершается образованием нежного рубца. Если в результате одного сеанса криовоздействия ткань разрушается не полностью, то проводят повторные сеансы. Ткани имеют разную чувствительность к действию низкой температуры: мало чувствительна соединительная ткань, более чувствительны ткани содержащие значительное количество воды. Наиболее чувствительны к низкой температуре дети. Низкой чувствительностью обладают кровеносные сосуды диаметром более 2 мм. Исследованиями установлено, что даже непосредственное замораживание магистрального сосуда не сопровождается его деструкцией.

Метод локального замораживания — криодеструкции обладает определенными преимуществами перед обычным хирургическим вмешательством и другими физическими методами воздействия (безопасно, бескровно, не сопровождается существенными реакциями со стороны сердечно-сосудистой системы). Криовоздействие также может быть поверхностным (аппликационным) и внутритканевым, иногда внутритканевое — дополняется поверхностным.

Более новым и перспективным методом физического воздействия на слизистую оболочку является **лазерная коагуляция**. В основе этого метода лежит трансформация световой энергии в термическую с возникновением исключительно высоких температур. Происходит чрезвычайно быстрое интенсивное испарение межтканевой и внутриклеточной жидкости, уплотнение и коагуляция цитоплазмы клеток с развитием в краях кратера или разреза дистрофических изменений до коагуляционного некроза. В сосудах образуются коагуляционные лазерные тромбы, следствием чего является гемостаз.

Зона коагуляционного некроза отделена от интактной ткани зоной обратимых деструктивных изменений клеток и кратковременным расстройством гемодинамической микроциркуляции в виде гиперемии, стазов, периваскулярных диапедезных кровоизлияний.

В процессе заживления лазерных ран не отмечается отека и формирования нейтрофильной демаркационной инфильтрации на границе коагулированных и интактных тканей, характерных для заживления при использовании скальпеля или электроножа.

Незначительная травматизация тканей, отсутствие микробной инвазии, кратковременная минимальная реакция микрососудов обуславливает слабый характер эксудативных процессов и быстрое наступление пролиферативной фазы воспаления.

Таким образом, особенность репаративного процесса при лазерном повреждении заключается в сокращении сроков эксудативной фазы, ранней пролиферацией и переходе процесса в фазу регенерации.

В доступной литературе мы не обнаружили материалов, посвященных применению электрокоагуляции и ультразвуковой дезинтеграции в лечении хронических ринитов под эндоскопическим контролем, что явилось поводом для дальнейшего изучения этой проблемы.

Методика электрокоагуляции носовых раковин, источников носовых кровотечений под эндоскопическим контролем

1. Перед проведением амбулаторной операции тщательно обследуется полость носа риноскопами с 0° и 30° оптикой с целью изучения особенностей анатомических структур.

2. Адrenaлизация слизистой оболочки полости носа не проводится, так как она может вызвать ее резкое сокращение, что явится препятствием для выполнения последующего оперативного вмешательства.

3. Под контролем риноскопа выполняется инфильтрационная анестезия носовых раковин одним из следующих анестетиков: 1% раствором новокаина — 4,0 мл, 2% раствором лидокаина гидрохлорида — 4 мл или раствором ультракаина D-S — по 1,7 мл в каждую носовую раковину.

4. Для облегчения введения наконечника коагулятора в передний конец нижней носовой раковины подслизисто вводится игла длиной 10 см диаметром 0,2 см до заднего конца под контролем риноскопа, для создания тоннеля, который облегчает проведение наконечника электрокоагулятора.

5. После удаления иглы в тоннель вводится длинный острый наконечник электрокоагулятора с торцевой спиралью накала (при необходимости изгибается по форме носовой раковины) в холодном состоянии под эндоскопическим контролем.

6. Включается электрокоагулятор, наконечник медленно извлекается под контролем риноскопа наружу. Время экспозиции 25–30 с.

7. Раскаленный наконечник должен находиться на расстоянии не менее 1,5 см от торца трубки риноскопа во избежание повреждения оптики.

Используя постоянный эндоскопический контроль при проведении электрокоагуляции исключается прожигание слизистой оболочки насквозь и повреждение других анатомических структур полости носа.

Методика УЗД носовых раковин под эндоскопическим контролем

Отличием от предыдущей методики является использование ультразвукового носового дезинтегратора (аппарат ЛОР А-ДОН) без предварительного формирования тоннеля в носовой раковине. Носовой дезинтегратор под эндоскопическим контролем непосредственно вводится подслизисто в носовую раковину до заднего конца в нерабочем состоянии. Затем включается аппарат и проводится извлечение наконечника наружу в течение 25–30 с. однократно, с задержкой в области переднего конца для коагуляции краев раны во избежание кровотечения [191].

При отсутствии носового кровотечения тампонада не проводится, при коагуляции средней носовой раковины передняя тампонада проводится с целью профилактики носового кровотечения.

В эндоскопическом кабинете ЛОР клиники Гомельского государственного медицинского университета подобные операции выполняются с 1998 г.

Для доказательства возможности одновременного использования эндоскопического контроля и физических факторов в лечении хронических ринитов и изучения эффективности лечения мы провели анализ результатов лечения 60 больных страдающих хроническим вазомоторным и аллергическим ринитами. Всем больным перед оперативным вмешательством проводились клиничко-лабораторное обследование, определялись показания, проводилась коррекция носовой перегородки, а больным с аллергическими ринитами — противоаллергическое лечение. Непосредственно перед операцией — премедикация (промедол, димедрол, атропин) [10, 44, 86].

Основным показанием к амбулаторному хирургическому лечению хронических ринитов физическими факторами было отсутствие эффекта от других методов лечения. Все больные разделены нами на 6 групп: 1, 2 и 3 группам проведена электрокоагуляция носовых раковин под эндоскопическим контролем, а 4, 5 и 6 — ультразвуковая дезинтеграция.

1 и 2 группа (5 и 10) — больные хроническим вазомоторным ринитом (нейровегетативная и вазодилататорная формы).

3 группа (15) — больные хроническим аллергическим ринитом (круглогодичная форма).

4 и 5 группа (5 и 10) — больные хроническим вазомоторным ринитом (нейровегетативная и вазодилататорная формы).

6 группа (15) — больные хроническим аллергическим ринитом (круглогодичная форма).

Контрольную группу из 60 больных (по 30 с вазомоторным и аллергическим ринитами) составили больные, которым проводили аналогичные операции в условиях ЛОР отделения классическими способами.

Для анализа эффективности лечения мы выбрали следующие критерии: болевой синдром, выделения из носа, восстановление носового дыхания и трудоспособности.

Болевой синдром во время операции и после операции наблюдался в основной группе на 10% реже, чем в контрольной группе (23,3–33%, 20–26,6%). Кровотечения зарегистрированы у 6,6% при использовании электрокоагуляции — у 3,3% в основных группах, 10–13,3% — в контрольных группах.

Прекращение выделений в основных группах наступили более быстро (2 нед.) при эндоскопической электрокоагуляции у 73,2% и у 80% больных с применением эндоскопической ультразвуковой дезинтеграцией (контрольная группа 60% и 50%), а нормализация носового дыхания произошла у 63,3% после электрокоагуляции и соответственно у 66,6% — после ультразвуковой дезинтеграции (контрольная группа 63,3–60%).

Рецидивы ринита выявлены чаще в контрольных группах у больных с аллергическим ринитом (электрокоагуляция — 20% и ультразвуковая дезинтеграция — 26,6%).

Объем носовых раковин наиболее быстро уменьшался за 3 мес. в группах больных вазомоторным ринитом (электрокоагуляция — 86,6%, ультразвуковая дезинтеграция — 80%), в группах больных с аллергическим ринитом — медленнее (73,3% и 66,6%), в контрольных группах больных с ХВР — 60 и 66,6%; при аллергическом рините — 66,6 и 60%. Данное сравнение подтверждает более высокую эффективность электрокоагуляции и ультразвуковая дезинтеграция при использовании эндоскопического контроля. В послеоперационном периоде после физических воздействий нередко развиваются синехии между носовыми раковинами и носовой перегородки.

При использовании наших методик эндоскопического контроля и проведения хирургических вмешательств синехии в полости носа образуются редко: через 3 мес мы не выявили в группах с вазомоторными ринитами синехий, а группах с аллергическими ринитами — синехии выявлены у 2 больных. Через 12 мес в этих же группах выявлены синехии у 3 больных. В то же время в контрольных группах через 12 мес выявлены синехии у 9 больных (вазомоторный ринит — 4, аллергический — 5).

Нормальное носовое дыхание через 12 мес восстановилось у 93,3% у больных вазомоторными ринитами, у 86,6% — аллергическими, а в контрольных группах — 86,6% и 80% соответственно после электрокоагуляции; 80% и 73,3% — при использовании ультразвуковой дезинтеграции. Таким образом, получается, что эффективность использования ультразвуковой дезинтеграции для лечения аллергического ринита ниже, чем — от электрокоагуляции.

Нормальный цвет слизистой оболочки нижних носовых раковин восстановился через 12 мес у 93,3% после электрокоагуляции и ультразвуковой дезинтеграций в группе вазомоторных ринитов. В группе аллергических ринитов в 80% случаев после электрокоагуляции и в 53,3% случаев после ультразвуковой дезинтеграции. В контрольной группе — у 93,3% при вазомоторных ринитах (электрокоагуляция и ультразвуковая дезинтеграция) и у 53,3% (электрокоагуляция) и 46,6% (ультразвуковая дезинтеграция) при аллергических ринитах.

При анализе ближайших и отдаленных результатов мы пришли к выводу, что значительных преимуществ электрокоагуляции и ультразвуковой дезинтеграции под эндоскопическим контролем по поводу вазомоторных и аллергических ринитов не выявлено. Оба метода дают стойкие результаты при лечении больных. Существующее мнение о более эффективном использовании ультразвуковой дезинтеграций носовых раковин при аллергическом рините не подтвердилось, хотя послеоперационные реакции были более выраженными при использовании электрокоагуляции.

Обращает на себя внимание сокращение послеоперационного периода при эндоскопических операциях и отсутствие осложнений в ближайшем и

отдаленном периодах (6,5 дня) у 45 больных. Временная нетрудоспособность в контрольной группе составила 7,1 день у 21 больного. Нами изучены данные других авторов по лечению хронических ринитов.

При сравнении отдаленных результатов различных авторов (табл. 4.2) производивших ультразвуковую дезинтеграцию нижних носовых раковин классическими методами при вазомоторных ринитах хорошие результаты получены при однократном воздействии у 56% больных, при аллергических ринитах — у 40%, а при 3-х кратном воздействии — у 85% и 62% больных. Эндоскопический контроль дает еще более высокие результаты: вазомоторные риниты — выздоровление у 93,3%; аллергические — 86,6%, что свидетельствует о необходимости использования оптической риноскопии при данном вмешательстве.

Таблица 4.2

Сравнение отдаленных результатов лечения хронических ринитов методом УЗД

Авторы	Форма	Время воздействия	Отдаленные результаты			
			Высокий	Улучшение	Без эффекта	Повторные операции через 3 мес.
М.И. Никулин, В.В. Скоробогатый (1993) N=380	ХВР (нейровегетативная форма) 1 раневой канал	12 с	56%	22%	13%	33,9%
	ХАлР 1 раневой канал	12 с	40%	34%	26%	
	ХВР (нейровегетативная форма) 3 раневых канала	36 с	85%	11%	4%	5,6%
	ХАлР 3 раневых канала	36 с	62%	18%	20%	—
В.П. Колганов, Б.Г. Нараев (1996) N=120	ХВР (N=86)	—	55,8%	22,5%	11,6%	2,5%
	ХАлР (N=9)					
	ХСР(N=25)					
Наши данные (N=300–325)	ХВР 1 раневой канал	25–30 с	93,3%	6,7%	—	—
	ХалР (круглогодичная форма) 1 раневой канал	25–30 с	86,6%	6,4%	6,6%	6,6%

Лечение хронических ринитов лазерным воздействием

Преимущества лазерной коагуляции перед другими физическими воздействиями на слизистую оболочку выдвинули ее на передовые позиции в ринопластики: надежный гемостаз, минимальная реакция тканей, активизация репаративных процессов, образование защитного струпа. Оптическая риноскопия обеспечивает хороший обзор слизистой оболочки полости носа и точное лазерное воздействие [31, 32, 231].

Нами обобщен опыт амбулаторного лечения 50 больных хроническими ринитами в кабинете микроэндоскопической и лазерной хирургии ЛОР отделения Гомельской областной клинической больницы в 2003–2004 гг., которым произведены контактные и внутрислизистые лазерные воздействия скальпелем-коагулятором «Лазон 10П» (выходная мощность 1–10 Вт, длина волны — 0,97 мКм), производства ФНПЦ «Прибор», Москва [85, 109, 115].

Больные разделены на 2 группы: 1 (20 чел.) — хронический вазомоторный ринит — точечные контактные лазерные воздействия нижних носовых раковин; 2 (30чел.) — хронический смешанный ринит — внутрислизистые очаговые лазерные воздействия на нижние и средние носовые раковины.

Средняя выходная мощность 6–7 Вт, экспозиция 5–6 с. Наблюдение врача после операции 1 ч.

Все операции произведены под местной анестезией: поверхностная 10% и инфильтрационная 2% растворами лидокаина (или ультракаина). У 7 больных во время анестезии отмечались кратковременные побледнение кожных покровов, тошнота, головокружение, у 2 — снижение артериального давления. Осложнений во время оперативных вмешательств не зарегистрировано. Умеренные болевые ощущения испытывали 3 больных, незначительные — 5.

Таблица 4.3

Динамика послеоперационного периода

Критерии	Период наблюдения					
	3 суток		7 суток		1 месяц	
	1 группа	2 группа	1 группа	2 группа	1 группа	2 группа
Отек слизистой оболочки	20	30	13	21	—	2 10%
Гиперемия слизистой оболочки	18	25	12	19	0	0
Выделения	16	27	12	18	1 5%	3 10%
Заживление ран	0	0	13	15	100%	100%
Восстановление носового дыхания полное	0	0	4	8	18 96%	26 86,6%
Восстановление носового дыхания частичное	3	5	7	11	2 10%	4 13,4%

Передняя тампонада носа и назначение кровоостанавливающих препаратов произведено только 5 больным, 12 больных после операции принимали парацетамол (1–3 суток).

Все больные в течение 3–7 дней соблюдали домашний щадящий режим и были предупреждены о возможных реакциях и осложнениях. Отрицательного влияния домашнего режима на течение послеоперационного периода не отмечено. Положительные результаты лазерного воздействия

достигнуты у 100% больных: полное восстановление носового дыхания у 90% 1 группы и 86,6% — 2 группы, частичное — 10%–13,4%.

- Современные лазерные технологии под контролем оптики позволяют выполнять операции на носовых раковинах амбулаторно.

- Ятрогенные повреждения тканей в зоне операции исключаются благодаря хорошему гемостазу и точному лазерному воздействию.

- Высокое качество полупроводникового лазера «Лазон-10п» и низкая стоимость дают основание рекомендовать использование его в условиях поликлиники [147, 150].

Клинический случай.

Больной К., 23 лет, ИБ № 13740, поступил в ЛОР отделение Гомельской областной клинической больницы 21.05.03 с диагнозом искривление носовой перегородки, хронический вазомоторный ринит, для планового оперативного лечения — подслизистой резекции носовой перегородки и электрокоагуляции нижних носовых раковин, в связи с неэффективностью консервативной терапии. Сопутствующей патологии нет.

22.05.03 выполнена подслизистая резекция носовой перегородки. Вторым этапом под местной поверхностной анестезией 10% раствором лидокаина и инфильтрационной раствором новокаина 1% по 4,0 мл в обе нижних носовых раковины электрокоагулятором с длинным наконечником без эндоскопического контроля классическим способом проведена электрокоагуляция нижних носовых раковин. Во время операции возникло выраженное носовое кровотечение остановленное в операционной передней тампонадой. В раннем послеоперационном периоде при удалении тампонов кровотечение возобновилось, большей частью из задних отделов полости носа. Была выполнена задняя тампонада носа. С гемостатической целью назначались гемостатики, свежезамороженная плазма, одновременно выполнялись лабораторные исследования красной крови. Носовое кровотечение возобновлялось два раза, и в обоих случаях выполнялась задняя тампонада. После удаления заднего тампона, через 5 суток выполнена оптическая риноскопия с целью обнаружения источника носового кровотечения, источник выявлен под задним концом нижней носовой раковины (в виде сгустка на поверхности слизистой оболочки).

Клинический случай.

Больной Ж., ИБ № 12428, 24 лет, 8.10.03 поступил в ЛОР отделение районного ТМО для ультразвуковой дезинтеграции нижних носовых раковин по поводу хронического вазомоторного ринита (вазодилататорная форма). При клинико-лабораторном исследовании патологии не выявило.

Под местной поверхностной анестезией 10% раствором лидокаина и инфильтрационной раствором новокаина 1% по 4,0 мл в обе носовые раковины без эндоскопического контроля произведена операция ультразвуковая дезинтеграция нижних носовых раковины. После операции у больного возникла сильная головная боль справа, головокружение, на следующее

утро появилась тошнота, рвота, водянистые выделения из носа в положении лежа на левом боку и спине. Больной обследован окулистом, невропатологом — патологии не выявлено. Головная боль продолжала беспокоить, облегчение наступало после выделений жидкости из правой половины носа и носоглотки. Но обзорной рентгенограмме околоносовых пазух выявлено тотальное затемнение правой клиновидной пазухи.

16.10.03 больной доставлен в ЛОР отделение Гомельской областной клинической больницы, проведены КТ и оптическая ринофарингоскопия: выявлен дефект в крыше правой половины носа с выделением жидкости и пульсацией, а так же ожог слизистой оболочки передней стенки клиновидной пазухи. Больному назначен строгий постельный режим, фуросемид, кавинтон, анальгин, димедрол, биопарокс, цефтриаксон, амикацин, гисталонг, метронидазол.

В последующие 2 недели головная боль и ликворея исчезли. Отмечалось легкое пошатывание при быстрой ходьбе и периодическая головная боль. В правой половине носа в костном отделе выявлен большой костный шип носовой перегородки, соприкасающийся со средней носовой раковиной. В области дефекта появился хорошо выраженный рубец слизистой оболочки. Механизм повреждения ситовидной пластинки, видимо, связан с отсутствием контроля задних отделов полости носа и наличия большого шипа носовой перегородки. Наконечник дезинтегратора вводился не подслизисто, во время операции натолкнулся на шип носовой перегородки, который был принят за носовую раковину.

Неосторожные действия врача связаны с малым опытом работы с ультразвуковым дезинтегратором и отсутствием эндоскопического контроля (хотя в ТМО имеется эндоскопическая аппаратура), что привело к серьезному осложнению и повреждению передней черепной ямки, ликвореи и церебральному арахноидиту.

Своевременно начатое лечение способствовало выздоровлению. Контрольное МРТ исследование 30.10.03 патологии со стороны головного мозга и околоносовых пазух не выявило.

На основании наших проведенных исследований можно сделать следующие выводы:

- Оптическая риноскопия и физические методы лечения заболеваний полости носа совместимы и безопасны при одновременном использовании в амбулаторной практике.

- Эндоскопический контроль при электрокоагуляции, ультразвуковой дезинтеграции носовых раковин в амбулаторных условиях позволяет выполнить щадящую операцию, сократить послеоперационный период и избежать осложнений (кровотечений, синехий, ликвореи и др.) в ближайшем и отдаленном периодах.

4.10. Диагностика синуситов

Синуситы в большинстве случаев являются риногенными. Переходу воспаления из полости носа в околоносовые пазухи и поддержанию в них длительного процесса способствуют инфицирование и аномалии остио-меатального комплекса среднего носового хода. Эти изменения нарушают дренаж и аэрацию пазух, снижают парциальное давление кислорода в них и способствуют развитию воспалительного процесса. Синуситы в свою очередь за счет постоянных выделений в полость носа вызывают вторичное воспаление слизистой оболочки носа [112, 113].

Диагностика заболеваний околоносовых пазух осуществляется аналогично диагностике заболеваний полости носа — инструментальными, функциональными, рентгенологическими и морфологическими методами. Основными являются рентгенологические (с применением различных укладок, контрастных веществ), КТ, МРТ и ультразвуковые. Но ведущее значение особенно в дифференциальной диагностике синуситов, определении источников выделений, характера поражения других структур полости носа занимают оптическая риноскопия и риносинусоскопия.

Оптическая риноскопия в диагностике синуситов дает возможность оценить состояние слизистой оболочки носовой полости, соустьев пазух, выявить минимальные признаки поражения околоносовых пазух (отек, гиперемия, гиперплазия слизистой оболочки на путях эвакуации содержимого и т.д.). По преимущественной локализации выделений из околоносовых пазух можно предположить вид синусита. Так, при локализации выделений в передней части полулунной щели (под передним концом средней носовой раковины) можно думать о поражении лобной пазухи, в заднем отделе — среднего носового хода поражение верхнечелюстной пазухи, в среднем — передних клеток решетчатого лабиринта, в верхнем — задних, в сфеноэтомидальном кармане — клиновидной пазухи.

При гемисинуситах гнойные выделения, как правило, имеются в среднем и общем носовых ходах. При гнойных процессах в пазухах, развивается вторичный гнойный ринит, сопровождающийся отеком и гиперемией слизистой оболочки полости носа. Поэтому оптическая риноскопия в таких ситуациях требует тщательной анестезии слизистой оболочки, отсасывания отделяемого с помощью электроотсоса. Если источник выделений не определяется можно воспользоваться следующим приемом: наклонить голову вниз с поворотом в противоположную сторону на 4–5 мин. Появление отделяемого из соустья подтверждает предположение о наличии воспаления в пазухах.

При вялотекущих процессах отделяемое может быть скудным, засыхать в корки. Для уточнения диагноза в таких случаях требуется проведение дополнительных методов исследования. При тотальных затемнениях верхнечелюстной пазухи необходимо произвести пункцию или зондирование с последующим промыванием пазухи и введением антисептиков (чаще 5,0–1% раствора диоксидина или антибиотиков).

При геми-, пансинуситах целесообразно использовать синус-катетер «ЯМИК», также с введением в околоносовые пазухи и полость носа растворов антисептиков. При отсутствии отделяемого при наложении синус-катетера «ЯМИК» необходимо дополнительно произвести пункцию верхнечелюстной пазухи.

С помощью оптической риноскопии осуществляется постоянный контроль над лечением синуситов, а также осмотр послеоперационных полостей.

Вторым важным риноскопическим признаком хронических синуситов являются различные гиперплазии слизистой оболочки полости носа: гиперплазия головки средней носовой раковины, свободного края, полипы, пролапсы слизистой, сосудистая гиперплазия *bulla ethmoidalis*, сосочковая или полипозная гиперплазия слизистой оболочки лобно-этмоидального кармана, *agger nasi*, сращения крючковидного отростка, отек воронки, стеноз соустья, грануляции, кистозные перерождения.

Ценным методом исследования околоносовых пазух является оптическая риносинусокопия. На практике чаще используется осмотр верхнечелюстной пазухи, для ее выполнения необходима пункция передней или медиальной стенок верхнечелюстной пазухи, специальным троакаром с введением канюли и телескопа Хопкинса с 0° или 30° оптикой, затем детально осматриваются стенки пазухи, определяется характер изменений слизистой оболочки, при необходимости может быть взят материал для бактериологического, цитологического или гистологического исследования.

Оптическая риноскопия, обладая большими преимуществами перед традиционной инструментальной риноскопией, позволяет провести дифференциальную диагностику между ринитами и синуситами, определить источник, характер и локализацию выделений [133].

При диагностической оптической риноскопии у 2600 больных признаки синуситов нами были выявлены у 568, что составило 21,84%. Структура выявленных сочетаний представлена в таблице 4.4.

Таблица 4.4

Структура сочетанной патологии

Нозологическая форма	Количество больных	% соотношение
Синусит + хр. ринит	187	32,9
Синусит + деформация носовой перегородки	65	11,4
Синусит + полипоз	190	33,4
Синусит + аномалии внутриносовых структур	25	4,4
Изолированные синуситы	101	17,7
Всего	586	100

Изучение данных таблицы 4.4 дает возможность подтвердить некоторые положения ринологии: с помощью оптической риноскопии уточнить форму синусита сложно, однако, по имеющимся морфологическим изменениям слизистой оболочки (гиперплазии в области соустьев, полипы) полости носа и локализации выделений можно предположить ту или иную форму синусита (рис. 4.23–4.26).

Гнойные выделения обнаружены у 339 (63,8%) больных, гиперплазии слизистой оболочки у 227 (42,7%), полипозные изменения в полости носа у 190 (35,7%) больных.

Для подтверждения нашего предположения о наличии у больного синусита по данным оптической риноскопии нами использованы другие методы диагностики синуситов, результаты которых представлены в таблице 4.5.

Таблица 4.5

Выявляемость признаков синуситов различными методами

Метод	Число обследований	Признаки синусита	
		<i>n</i>	%
КРС (классическая риноскопия)	531	327	61,5
Риносинусоскопия	36	30	83,3
Рентгенологические	250	220	88
Томографические (КТ и МРТ)	50	46	92
Пункции	150	132	88

Исходя из данных таблицы 4.5 можно сделать выводы, что оптическая риноскопия с большой достоверностью позволяет выявить эндоскопические эндоназальные признаки синусита и подтверждается данными других методов исследования: рентгенологическими в 88% случаев, КТ и МРТ — 92%, пункции — 88%, синусоскопии — 83,3%. В то же время при классической риноскопии эндоназальные признаки синуситов выявлены в 61,5% случаев.

Признаки поражения верхнечелюстной пазухи выявлены в 398 случаях, лобной — 56, решетчатого лабиринта — 282, клиновидной — 61, гемисинуситы — 21, полисинуситы — 54 и пансинуситы — 28. Структура поражения околоносовых пазух представлена на рисунке 4.19.

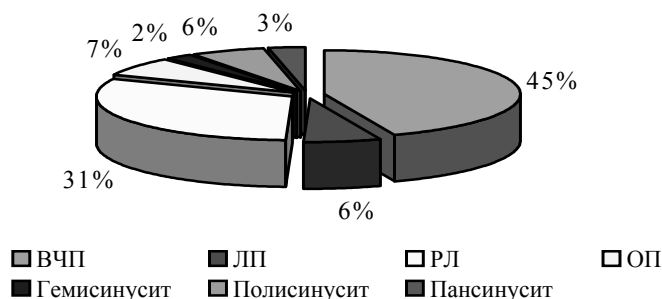


Рис. 4.19. Структура поражения околоносовых пазух по данным оптической риноскопии

ГЛАВА 5

ОПУХОЛИ ПОЛОСТИ НОСА, ОКОЛОНОСОВЫХ ПАЗУХ И НОСОГЛОТКИ

5.1. Диагностика опухолей

Новообразования полости носа, околоносовых пазух и носоглотки составляют 0,1–3% от общего числа новообразований человека [37, 60, 132].

Злокачественные опухоли носа составляют 0,2–0,5% в общей структуре онкологических заболеваний и занимают III место среди опухолей носа и околоносовых пазух, после опухолей решетчатого лабиринта, верхнечелюстной пазухи. Многие авторы не выделяют злокачественные опухоли носа и околоносовых пазух в отдельные группы и приводят общие данные: 1–3% в структуре онкозаболеваний, 9% среди злокачественных опухолей ЛОР органов [2, 13, 37, 60, 67, 72, 204, 205, 238].

Зарубежная статистика приводит более высокие цифры: опухоли полости носа и околоносовых пазух, по данным D.T. Cody, W.D. Lawrence (1999), С.М. Miriam et al (2001) составляют приблизительно 3% от всех злокачественных опухолей головы и шеи и 0,8% от всех злокачественных опухолей.

Полость носа поражается у 60%, наружный нос — у 40% больных. Чаще в полости носа встречается рак — 61–92,5%. Из-за скудности симптоматики в ранних стадиях злокачественные новообразования обычно диагностируются в запущенной форме [2, 60, 67, 189, 204, 205].

Проблема ранней диагностики новообразований полости носа и околоносовых пазух остается на сегодняшний день нерешенной. По данным Санкт-Петербургского НИИ уха, горла, носа и речи ежегодно выявляется около 45–50 больных со злокачественными новообразованиями и поступают для дальнейшего лечения в далеко запущенных стадиях в 96% [2, 189, 246]. Большинство авторов называют следующие причины поздней диагностики злокачественных новообразований полости носа, околоносовых пазух и носоглотки:

➤ Отсутствие ранних симптомов заболевания, что связано с небольшими размерами новообразования, отсутствие специфических симптомов и проявляются в виде ринита: заложенность, затруднение носового дыхания, слизистые или гнойные выделения [54, 164, 167, 170, 189].

➤ Анатомические особенности — узость носовых ходов, особенно задних и верхних отделов, частые деформации носовой перегородки и вторичные изменения носовых раковин, воспалительные заболевания околоносовых пазух и носоглотки [164, 167, 170, 189].

➤ Недостаточное знание симптоматики новообразований ЛОР-врачами, и врачами общей практики. Ведь не всегда судьба онкологических больных решается с помощью современной аппаратуры, но и зависит оттого, насколько врач внимателен к каждому пациенту и всесторонне эрудирован в многочисленных вопросах своей патологии [204, 205].

➤ Отсутствие эндоскопической аппаратуры в поликлиниках и районных стационарах [167].

➤ Неиспользование доступных диагностических методов и назначение с лечебной целью методов, ускоряющих рост опухоли (физиопроцедуры, витамины, гормональные препараты) [60].

➤ Недостаточная информативность рентгенологического исследования [57].

➤ Трудности в морфологической верификации диагноза [60].

➤ Снижение онконастороженности у врачей. Многие врачи недостаточно хорошо реализуют в своей повседневной работе идею и принцип онкологической настороженности. Эффективность его, направленная на раннюю диагностику опухолевых заболеваний, находится в прямой зависимости от врача — его знаний и умения [54, 204, 205].

➤ Низкая санитарная грамотность пациентов, безразличие к своему здоровью и отсюда — поздняя обращаемость за медицинской помощью [164, 167, 170, 183, 204, 205].

Для диагностики используют обычные инструментальные риноскопии (передняя, средняя и задняя), которые не всегда позволяют достаточно четко определить состояние носовой полости и носоглотки. В последнее десятилетие шире стала использоваться оптическая риноскопия, однако данных по диагностике новообразований полости носа, околоносовых пазух и носоглотки в доступной литературе мы не встретили [2, 13, 36, 54, 60, 72, 106].

Оптическая риноскопия, благодаря хорошему освещению полости носа, увеличению, возможности осмотреть все отделы позволяют установить не только локализацию, величину, но в большинстве случаев и характер новообразования. Она позволяют оценить состояние слизистой оболочки, определить наличие и характер выделений, размеры и вид опухоли. Необходимо помнить, что злокачественные опухоли могут маскироваться полипами [13, 36, 57, 106, 131, 170].

Для диагностики новообразований околоносовых пазух используют риносинусоскопию, проводимую через пункционное отверстие медиальной или наружной стенок верхнечелюстной пазухи, иногда через трепанационное отверстие лобной пазухи, клиновидной [36, 56, 58, 131, 164].

Для дополнительной диагностики опухолей носа в настоящее время широкое признание получили рентгеномографические методы исследования, компьютерная и ядерно-магнитная томографии. Они позволяют уточнить локализацию и степень распространенности опухоли, наличие костных разрушений, состояние околоносовых пазух [13, 57].

Значимым методом в ранней диагностике опухолей, предопухолевых процессов, а так же воспалительных и других патологических процессах является цитологическое исследование: технически простое и позволяющее быстро получить ответ. По своей достоверности приравнивается к гистологическому [38, 39, 57, 106].

Для получения достоверного результата цитологического исследования клиницист должен уметь владеть методиками взятия материала и изготовления препарата (мазков) на предметных стеклах [60].

Решающим методом диагностики опухолей полости носа, околоносовых пазух и носоглотки является биопсия. Кусочек ткани необходимо брать из глубины новообразования, так как на поверхности могут быть выражены воспалительные явления, маскирующие опухоль. Из полученных кусочков надо приготовить мазки для цитологии, а сами кусочки отправить на патогистологическое исследование. При получении отрицательных результатов и клинической картине подозрительной в отношении опухоли, исследования целесообразно повторить [38, 39, 54, 106, 214, 215].

5.2. Классификации опухолей полости носа, околоносовых пазух и носоглотки

В последнее время, в связи с развитием эндоскопических методов диагностики, лучевых методов, новых подходов в лечении создана клиническая классификация доброкачественных новообразований ЛОР-органов, которая позволяет классифицировать доброкачественные образования ЛОР-органов аналогично международной классификации TNM, однако поскольку речь идет о доброкачественных опухолях по используются два символа «Т», который имеет 4 значения (Т 1–4) и «R» (рецидив) (R 1–4). [2].

Определение распространенности злокачественной первичной опухоли полости носа TNM

T1 — первичная опухоль до 1 см в наибольшем измерении и поражает одну анатомическую часть.

T2 — первичная опухоль до 2 см в наибольшем измерении и поражает не больше двух анатомических частей.

T3 — первичная опухоль до 3 см в наибольшем измерении и поражает больше двух анатомических частей органа.

T4 — большая часть органа и распространение на другие органы и системы.

Классификация злокачественных опухолей верхнечелюстной пазухи TNM

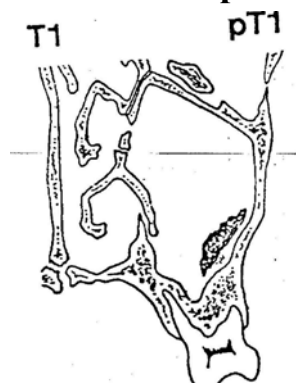

Рис. 5.1. T1 опухоль в пределах слизистой оболочки

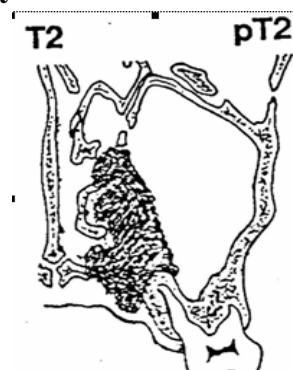

Рис. 5.2. T2 опухоль эрозирующая или разрушающая внутренние структуры

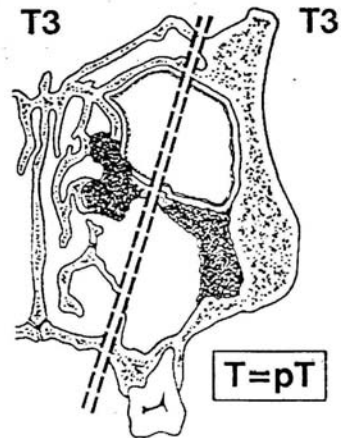
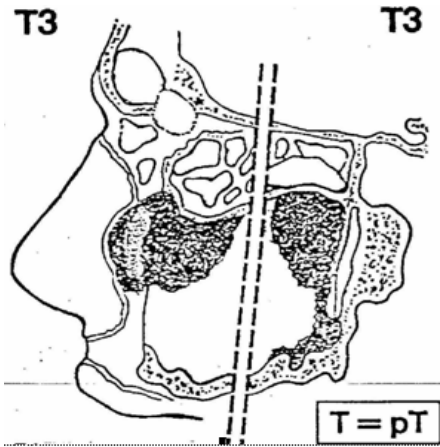


Рис. 5.3. T3 Опухоль распространяется на костные стенки и мягкие ткани щеки

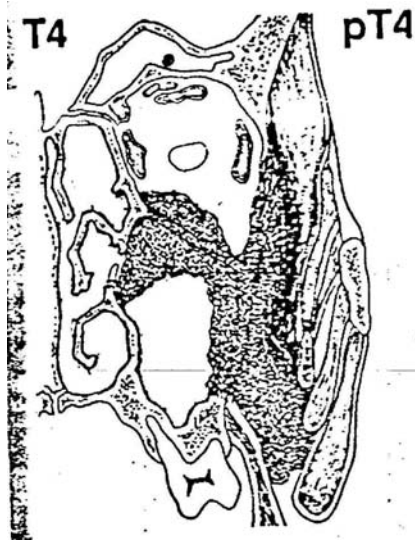


Рис. 5.4. T4 Опухоль распространяется в орбиту и крылонебную ямку

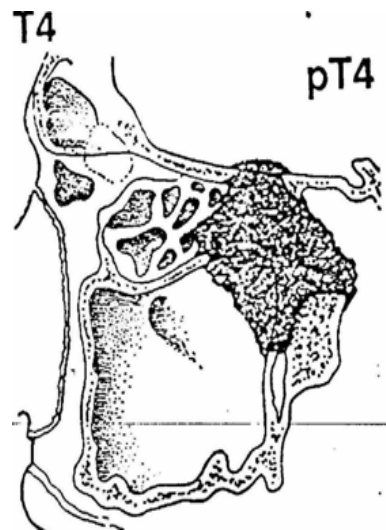


Рис. 5.5. T4 Опухоль распространяется в решетчатый лабиринт, клиновидную пазуху, основание черепа

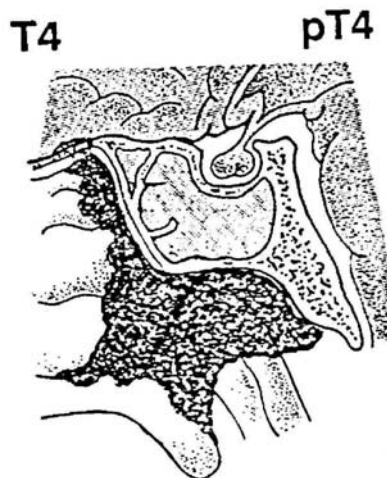


Рис. 5.6. T4 Опухоль распространяется в носоглотку

Классификация злокачественных опухолей решетчатого лабиринта TNM

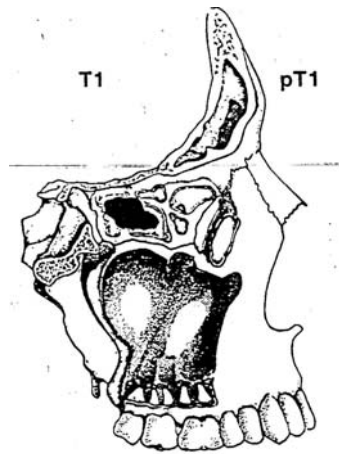


Рис. 5.7. T1 Опухоль в пределах слизистой оболочки решетчатого лабиринта

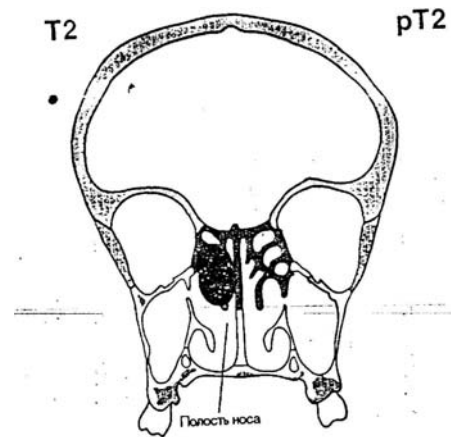


Рис. 5.8. T2 Опухоль распространяется в полость носа

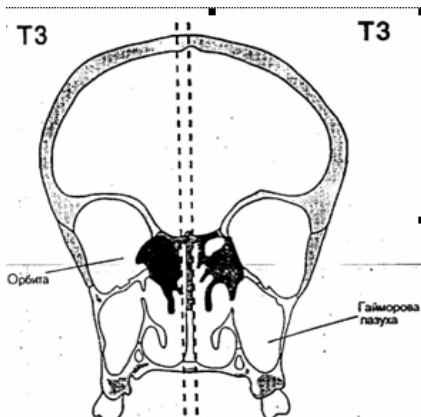


Рис. 5.9 T3 Опухоль поражает переднюю часть орбиты и верхнечелюстную пазуху

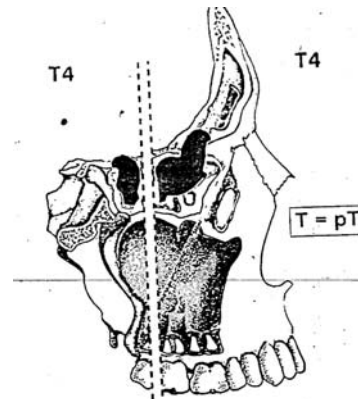


Рис. 5.10. T4 Опухоль распространяется в полость черепа, орбиту, клиновидную или лобную пазуху

Классификация злокачественных опухолей носоглотки TNM

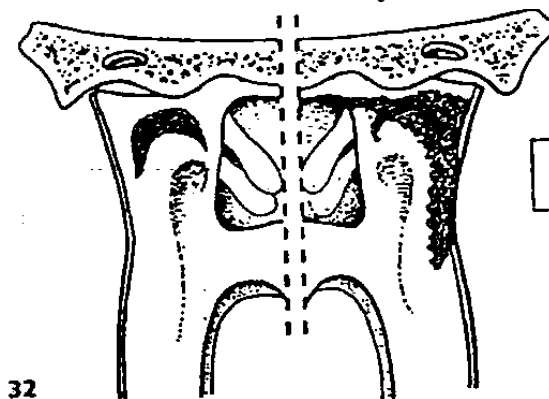
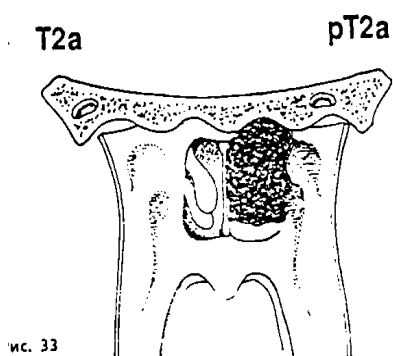


Рис. 5.11. T1 опухоль в пределах носоглотки

Рис. 5.12. T2 опухоль распространяется в мягкие ткани верхней части глотки и/или носовую ямку



ис. 33

Рис. 5.13. T2a без распространения в окологлоточные структуры

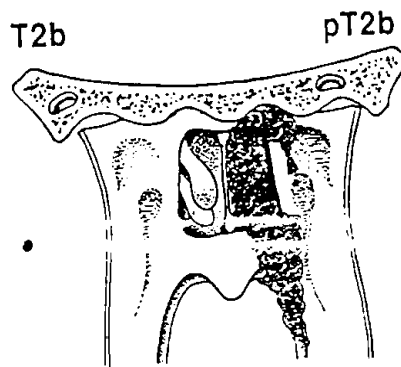


Рис. 5.14. T2b с распространением в окологлоточные структуры

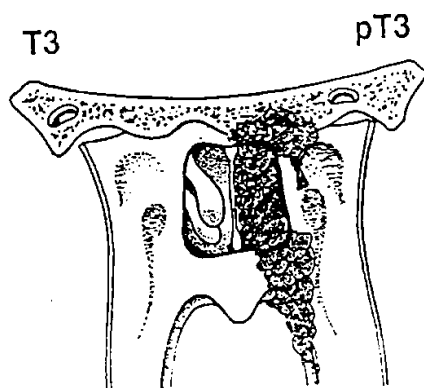


Рис. 5.15. T3 Опухоль распространяется в кость и/или параназальные структуры

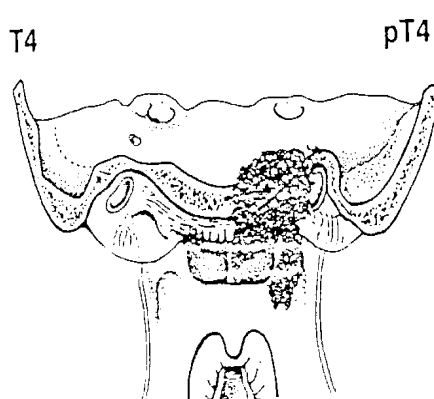


Рис. 5.16. T4 Опухоль распространяется в полость черепа и поражает орбиту или гортаноглотку

N — регионарные лимфатические узлы

N — недостаточно данных для оценки состояния регионарных лимфатических узлов.

N0 — нет признаков метастатического поражения регионарных лимфатических узлов.

N1 — односторонние метастазы до 6 см выше надключичной ямки.

N2 — двусторонние метастазы до 6 см выше надключичной ямки.

N3 — метастазы более 6 см или в надключичной ямке.

N3a — метастазы более 6 см.

N3b — метастазы в надключичной ямке.

Гистопатологическая дифференцировка — G:

Gx — степень дифференцировки не может быть установлена;

G₁ — высокая степень дифференцировки;

G₂ — средняя степень дифференцировки;

G₃ — низкая степень дифференцировки;

G₄ — недифференцированные опухоли.

Группировка опухолевого процесса по стадиям

I стадия	T1 NO MO
IIA IIB	T2a N0 MO T1 N1 MO T2 N1 MO T2a N1 MO T2 N0 MO T2 b N1 MO
III стадия	T1 N2 MO T2a N2 MO T2b N2 MO T3 N0 MO T3 N1 MO T3 N2 MO
IV A стадия IV B IV C	T4 N0 MO T4 N1 MO T4 N2 M1 любая T N3 MO любая T любая N M1

Согласно гистологической классификации онкологов 1993г. различают следующие клиничко-морфологические группы новообразований: опухолеподобные, доброкачественные и злокачественные опухоли.

5.3. Доброкачественные эпителиальные опухоли.

Папилломы

Различаются папилломы преддверия носа (грибовидная), полости носа и околоносовых пазух.

➤ Папилломы преддверия носа являются обычными кожными, которые чаще локализуются в преддверии носа на границе между кожным и респираторным эпителием. Обычно небольших размеров, растут экзофитно, медленно, рецидивируют, не малигнизируются.

При оптической риноскопии имеют бледно-розовый цвет, нередко вид цветной капусты или сосочка на узком основании. Встречаются также на дне носа и на внутренней поверхности крыла. В настоящее время не являются объектом пристального внимания у ринологов [38].

Цитологическое исследование, как правило, мало информативно: в препарате обнаруживаются эпителиальные пролифераты и пласты многослойного плоского эпителия, с очагами начального или интенсивного ороговения. Аналогичные цитограммы могут иметь место и при псевдокарциноматозной гиперплазии, кератозах и вирусных кондиломах.

Лечение: эндоназальное удаление в сочетании с каутеризацией, диатермокоагуляцией, криовоздействие или лазеркоагуляция [67].

➤ Особой разновидностью папиллом слизистой носа является инвертированная папиллома (твердая, шнейдерианова, эпителиальная, переходноклеточная, сосочковая фиброэпителиома и т.д). Первое упоминание о ней представлено в 1854 г. Ward, а термин «папиллома» предложил Kramer [38], затем появились следующие упоминания в 1855 г в монографии Billroth, Normann в 1883 г, а в отечественной литературе — в 1928 г. Либенсбаум [23].

Частота возникновения: инвертированная папиллома считается очень редким образованием и в мировой литературе описано не более 1000 случаев. Отечественные исследователи Д.И. Головина и И.В. Двораковский (1972), И.А. Вознесенская (1974) описали соответственно по 13 и 18 случаев инвертированной папилломы [23].

Теориями возникновения инвертированной папилломы на современном этапе считаются следующие:

- из воспаленных полипов N. Ringertz (1938), И.В. Головин, И.В. Двораковская (1972), H. Stammberger (1983);
- инфекционная теория (вирусная, бактериальная) (Jarvi (1944), D. Wolf (1947), M. Brandwein (1989));
- истинная опухолевая (Ф.Ю. Винхман, А.И. Высамяэ (1978), К.М. Herrold (1964).

Локализуется инвертированная папиллома чаще в полости носа на средней носовой раковине, но может быть и в решетчатом лабиринте, верхнечелюстной пазухе [237], основной и лобной пазухах, так же имеются случаи поражения перегородки носа, носоглотки, нижней носовой раковины. Локализация может быть как правило односторонняя, так и отмечаются случаи двустороннего поражения [237]. Однако при сочетанных поражениях место возникновения опухоли определить невозможно: из полости носа опухоль может врасти в пазухи и наоборот [38].

Диагностика: основывается на данных объективного осмотра (передняя, задняя риноскопия, жесткая оптическая риноскопия, фиброназофарингоскопия), методах рентгенологического исследования (рентгенография околоносовых пазух, компьютерная томография и магнитно-резонансная томография), цитологическое и гистологическое исследования.

Клиническая картина: Наиболее частым и ранним признаком инвертированных папиллом являются:

- одностороннее затруднение носового дыхания или вообще его отсутствие;
- нарушение обоняния;
- отделяемое из носа (как слизистые, так и периодические кровянистые).

В дальнейшем развиваются симптомы ощущения инородного тела в носу, слезотечение [23]. Учитывая разрушающую и узурирующую способность инвертированной папилломы, нередко возникают симптомы со стороны орбиты и центральной нервной системы, что нередко может привести к смерти больного.

Эндоскопические признаки: при проведении эндоскопического исследования опухоль трудно отличить от обычных полипов, а так же и от других доброкачественных образований. Однако она несколько отличается зернистостью поверхности и небольшой дольчатости, слабо прозрачная [23]. Учитывая сходство с полипами, диагноз ставится редко. В раннюю стадию развития, когда опухоль еще мала, обычно ее принимают за воспалительный полип [38], а когда вырастает до значительных размеров, то она схожа с раком или эстезионейроцитомой (рис. 5.17).

Рентгенологические признаки: при осмотре рентгенограмм околоносовых пазух определяется, наиболее часто, затемнение гомолатеральной пазухи, а так же истончение или деструкция костных стенок пазухи. При КТ и МРТ исследовании имеется значительная информативность — четко определены границы образования на аксиальных и коронарных проекциях, а так же видны деструктивные изменения со стороны орбиты и передней черепной ямки.

Гистологические признаки:

- утолщение покровного эпителия с погружением его в подлежащую строму;
- наличие переходного эпителия;
- присутствие большого количества митозов (до 10 на 10 полей зрения);
- клеточная атипия;
- наличие интраэпителиальных микрокист;
- строма рыхлая, отечная, богато васкуляризована, иногда миксоматозная — в целом не отличается от миксоматозных полипов [23].

Гистогенез: инвертированная папиллома нередко может превращаться в рак после долголетнего доброкачественного течения, нередко этому способствуют полипотомии. Морфогенез малигнизации изучен недостаточно, по данным Головина Д.И., Двораковской И.В. (1972) происходит гиперплазия базальных клеток, затем они приобретают вытянутую форму, делятся митозами. В дальнейшем к гиперплазии присоединяется дисплазия, а она в свою очередь, переходит в *carcinoma in situ*.

Частота рецидивов от 27% (Н. I. Norris, 1983) до 74% большинство авторов указывает на 40–50% [246]. Рецидивы возникают через 1–3 года после удаления. Наиболее вероятной причиной рецидивов инвертированных папиллом является неполное их удаление [246].

Лечение: инвертированной папилломы — радикальное хирургическое удаление, при частых рецидивах дополнительно лучевая терапия. После удаления инвертированной папилломы окружающие ткани коагулируются или подвергаются криовоздействию.

Аденома

Редкая доброкачественная опухоль железистого строения Е.Н. Малютин (1901) из 125 опухолей носа нашел 1 аденому, Takashi (1956) из 75 — 2 аденомы. Различают две разновидности — доброкачественную и деструктирующую.

Эндоскопические признаки: определяется новообразование с гладкой, розоватой или красноватой поверхностью на широком основании в таких областях полости носа, которые богаты слизистыми железами: бугорок перегородки, заднее утолщение перегородки, передние отделы носовых раковин. По литературным данным эта локализация более характерна для доброкачественных форм аденом, а для деструктирующей формы специфично поражение задних отделов полости носа, области сошника или решетчатой кости.

Аденома вначале растет медленно (экзофитно), а затем приобретает характер пограничной опухоли, начинается быстрый рост полипов, заполняет всю носовую полость, разрушает костные стенки и проникает в полость черепа.

Деструктирующие аденомы более крупные, растут довольно быстро и также заполняют всю полость носа с разрушением стенок носа с прорастанием в орбиту или череп. Локализуются они на боковых стенках носа и сопровождаются носовыми рецидивами и носовыми кровотечениями.

Гистологические признаки: аденомы состоят из беспорядочно ориентированных железистых трубочек, выстланных призматическим эпителием (одно- или многорядным), иногда кистозно-растянуты, а в их просвете обнаруживаются сосочковые выросты. Строма развита слабо, бедна волокнами и богата клетками. Если строма превалирует, то называется фиброаденомой. Иногда похожи на железистую гиперплазию, которая бывает при ринитах и синуситах [38].

Цитологические признаки: для цитограмм характерно наличие пролиферирующего эпителия желез слизистой оболочки с полиморфизмом ядер, без признаков атипии.

Диагностика: учитывая трудности в проведении дифференциальной диагностикой между доброкачественной и деструктирующей аденомой а также аденокарциномой, то диагноз необходимо подтверждать клинически на основании распространенности процесса по данным оптической риноскопии и рентгенологических исследований.

Лечение аденомы полости носа только хирургическое с крио- или лазервоздействием. При прорастании аденомы — радикальная операция по Муру, при небольшой аденоме показана эндоназальная операция с последующей гальванокаустикой основания опухоли, крио- или лазервоздействием.

Онкоцитома (оксифильная аденома)

Доброкачественная опухоль железистого строения. Возникает у пожилых людей и по внешнему виду не отличается от других доброкачественных опухолей. Гистологически дифференцируется по комплексам крупных клеток с эозинофильной мелкозернистой цитоплазмой.

Цитологические признаки: оксифильная аденома состоит из крупных кубовидных клеток или цилиндрических клеток с эозинофильной зернистостью и вакуолизированной цитоплазмой.

Смешанная опухоль (плеоморфная аденома)

В полости носа крайне редкая опухоль. Содержит эпителиальные клетки, фиброваскулярную ткань с участками миксоматоза, хондронидную ткань, изредка встречаются очаги остеогенеза. Источник опухоли — эпителий альвеолярно-трубчатых желез.

Эндоскопические признаки: при оптической риноскопии обычно определяется картина мягкоэластического узла, покрытого неизменной слизистой оболочкой. В узле может быть полость или несколько полостей содержащих слизь. Малигнизация опухоли наблюдается крайне редко.

5.4. Доброкачественные опухоли мягких тканей.

Гемангиомы

Сосудистые опухоли слизистой оболочки носа, околоносовых пазух и носоглотки по частоте занимают второе место после эпителиальных образований, и наиболее часто они локализуются на латеральной стенке полости носа, в среднем носовом ходе и на носовой перегородке [38].

Выделяют капиллярные, кавернозные, венозные гемангиомы и лимфангиому.

Локализация: располагаются чаще на хрящевой части носовой перегородки, нижней и средней носовых раковинах реже в хоанах, на своде и внутренней поверхности крыла носа. Растут медленно, могут заполнить всю носовую полость и прорасти в решетчатый лабиринт, верхнечелюстную пазуху, глазницу.

Клиническая картина: ведущим клиническим симптомом являются рецидивирующие носовые кровотечения. Клиническое течение, как правило, доброкачественное, гемангиомы носовой перегородки не рецидивируют и не метастазируют.

Эндоскопические признаки: округлые, бугристые, красно-синюшные мягкие новообразования, напоминающие полип на широком основании, поверхность изъязвлена. Нередко гемангиомы носовой перегородки расценивают как «кровооточащий полип». Название неудачное, так как это опухоль, а не полип [38].

Гистологические признаки

- Капиллярная гемангиома — представлена гнездами, состоящими из скопления капилляров, среди которых располагается множество межкапиллярных клеток, имеющих овальное ядро, нечеткие границы цитоплазмы. Эндотелий капилляров кубический.

- Кавернозная гемангиома — конечный этап развития капиллярной гемангиомы.

Цитологические признаки: цитологическая диагностика возможна лишь в отдельных случаях, когда в препарате удастся обнаружить единич-

ные клетки эндотелия в виде крупных клеток с большими яркими ядрами, или мелкие с гиперхромными компактными ядрами и базофильной цитоплазмой, которая может окружать со всех сторон ядро. Ангиогранулемы носовой перегородки выглядят в виде клеток ретикулоэндотелия, нейтрофильных лейкоцитов, полибластов, гистиоцитов и моноцитарных элементов. Эпителиальных клеток очень мало. Могут встречаться эозинофилы, пигментофаги, эритроциты и обрывки капилляров. Фон составляет белковая субстанция с бесструктурными волокнами.

Лечение сосудистых опухолей, в основном, хирургическое с использованием электрокоагуляции, крио- и лазервоздействия. С целью деструкции опухоли и уменьшения ее размеров в ткань опухоли вводят 90–96 градусный спирт. При больших гемангиомах проводят операции Мура, Денкера. Небольшие сосудистые опухоли в настоящее время удаляют эндоназально под контролем эндоскопа. Удаление больших сосудистых опухолей иногда проводится с перевязкой наружной сонной артерии и криовоздействием, а при неоперабельной опухоли применяют лучевую терапию внутриместным методом.

Сосудистые образования, встречающиеся в носоглотке, локализуются в разных местах: в области хоан, на задней стенке глотки и на своде. По гистологической принадлежности могут быть гемангиомы (капиллярные, венозные и ветвистые) и лимфангиомы. При эндоскопическом исследовании выглядят темно-фиолетового цвета или синюшного, мягко-тканной консистенции на широком основании. Иногда выглядят как полип, свисающий в просвет носоглотки на длинной ножке. Редко дают клинические симптомы. Лишь изредка вызывают глоточные кровотечения и легкую заложенность носа [69].

Юношеская ангиофиброма носоглотки составляет половину всех доброкачественных опухолей носоглотки. Микроскопически представлена плотной соединительной тканью с эластическими волокнами и кровеносными сосудами. Чаще исходит из глоточно-основной фасции свода носоглотки, реже — из надкостницы шейных позвонков или основной кости. Опухоль растет в направлении полости носа, околоносовых пазух, орбиты, реже — в полость черепа, обладает местно-деструкующим ростом, рецидивирует. Развивается у мальчиков (14:1) в начале периода полового созревания (средний возраст 16 лет), с наступлением половой зрелости уменьшается и подвергается полной инволюции. Первые признаки опухоли — затруднение носового дыхания и гнусавость, затем появляются рецидивирующие носовые кровотечения. Диагностика с помощью классической и оптической риноскопий не вызывает затруднений.

При оптической ринофарингоскопии определяется экзофитная опухоль, покрытая гладкой, блестящей слизистой оболочкой розового цвета с выраженным сосудистым рисунком. Биопсия сопровождается значительным кровотечением (рис. 5.18).

Лечение опухоли хирургическое, производится операция по Муру и сопровождается обильной кровопотерей, поэтому часто прибегают к перевязке наружной сонной артерии. В последние годы применяют метод эмболизации верхнечелюстных артерий с последующим удалением опухоли.

Фибромы

В полости носа встречаются редко, состоят из большого количества фибробластов и рыхлой соединительной ткани (мягкие) или грубоволокнистой (твердые). Локализуются на носовой перегородке, в преддверии и по краям хоан, реже на носовых раковинах и в решетчатом лабиринте. Растут фибромы носа вначале медленно, бессимптомно, но некоторые могут прорасти окружающие ткани (из верхнечелюстной пазухи). Различают ангио-, остео-, мио-, адено-, нейро- и другие фибромы [67].

Клиническая картина: при больших размерах главным образом затрудняет носовое дыхание.

Эндоскопические признаки: при оптической риноскопии выявляется округлая опухоль различной степени плотности и окраски. Установить окончательный диагноз можно только гистологически.

Цитологические признаки: обнаруживаются вытянутые однотипные клетки фибробласты с палочковидными компактными ядрами и бледной цитоплазмой в виде отростков у полюсов. При мягких и отечных фибромах — основная площадь препарата может быть выполнена аморфной белковой субстанцией или сеткой фибрина.

Лечение фибром: хирургическое — от эндоназального до операций Денкера, Мура (в зависимости от величины, степени распространения процесса и гистологической формы).

Локализация в носоглотке

Клинические признаки: ранними симптомами фибромы локализующейся в носоглотке могут быть ощущение першения в горле, обусловленные катаральными явлениями. В более поздние стадии, кроме затруднения носового дыхания, глоточные спонтанные кровотечения.

Эндоскопические признаки: мясистая, ярко-красная гладкая или грубо-узловатая, плотная опухоль. Нередко деформирует носовую перегородку. В носоглотке свисает вниз, заполняя ее большую часть.

Параганглиома

В полости носа развивается из нехромафинных параганглиев верхнего носового хода и носоглотки. Обладает инфильтрирующим ростом, склонна к рецидивам при неполном удалении, прорастает в полость черепа (особенно у детей и подростков). Лечение хирургическое, нередко с перевязкой наружной сонной артерии, иногда с предоперационной лучевой терапией (при больших). Небольшие параганглиомы можно удалить под контролем эндоскопа.

Миксома

Относится к редким опухолям полости носа. При оптической риноскопии миксома — узел округлой формы, бледно-серого цвета, студенистой консистенции (как полип) на широком основании. Опухоль склонна к рецидивированию к инфильтративному росту. Растет медленно, но может расти и безудержно с разрушением окружающих тканей, с прорастанием орбиты, полости черепа. Основным методом лечения радикальная операция с криолазеровоздействием.

5.5. Доброкачественные опухоли кости и хряща.

Остеома

Частота возникновения: в полости носа остеомы локализуются редко и по данным Eckel и Palm (1957), составляют 0,6% от всех остеоом носа и околоносовых пазух. Гистогенез остеоом спорный и до конца не уточненный. По литературным данным, мнения разноречивы: считается, что остеомы исходят из периоста зрелой кости на ножке или на широком основании или из остатков эмбрионального хряща (носовые кости и решетчатый лабиринт). Имеются мнения, что остеома возникает из слизистой оболочки полости носа или околоносовых пазух [38]. Различают компактные, губчатые и смешанные остеомы. Чаще являются случайной находкой при обследовании полости носа, растут медленно. Выделяют два периода роста — латентный и явный (в первом периоде опухоль растет в определенной полости, а во втором выходит за ее пределы).

Клиническая картина: симптоматика слабо выражена в начальных стадиях, но могут быть и больные с явной клинической симптоматикой — затруднение носового дыхания, снижение обоняния. Остеома может узуррировать окружающие кости, вызывая, таким образом, деформацию лицевого скелета, а так же распространяться в полость черепа, орбиту, околоносовые пазухи. В таких случаях у больных появляются симптомы поражения этих областей. При прорастании в околоносовые пазухи может развиваться вторичный синусит, который маскирует картину остеомы.

Эндоскопические критерии: при оптической риноскопии обнаруживается опухолевидное образование, частично или полностью obturirующее общий носовой ход, покрытое слизистой оболочкой, при дотрагивании зондиком определяется костной плотности консистенция.

Гистологические критерии: компактные остеомы состоят из костных пластинок, снабженных гаверсовыми каналами и лишены костномозговой ткани. Губчатые — состоят из костных перекладин, между которыми имеется костномозговые синусы. Смешанные — отличаются сочетанием участков компактногн спонгиозного строения [38].

Лечение остеоом полости носа только хирургическое; при небольших остеоомах возможно эндоназальное удаление, при больших распространен-

ных процессах выполняется радикальная операция с помощью наружного доступа (боковая ринотомия по Муру). Недостаточно радикальная операция приводит к рецидиву [67].

Хондрома

В полости носа встречается крайне редко, за последние 20 лет в отечественной литературе встречаются единичные случаи [38].

Гистогенез: растет из гиалинового хряща, преимущественно в перегородке носа и из костных стенок этмоидальной области (из остатков хрящевых эмбриональных закладок) [46]. Хондрома наблюдается у больных между 40–60 годами, чаще у мужчин, растет медленно, но экспансивно. Доброкачественность хондромы нередко относительная — вызывает деструкцию решетчатой кости, проникает в глазницу, верхнечелюстную пазуху и полость черепа. Поэтому относится к предракам [60].

Эндоскопические признаки: при оптической риноскопии, хондрома не отличается по внешнему виду от других доброкачественных новообразований. Выявляется плотное бугристое образование на широком основании, покрытое капсулой, без выраженных реактивных явлений. В носу чаще проявляется вторично, исходя из решетчатого лабиринта и основной пазухи [38].

Гистологические признаки: при исследовании напоминает гиалиновый хрящ с беспорядочным расположением хондроцитов, участками миксоматоза и обызвествления. Главное отличие зрелой хондромы от нормального хряща — хаотическая компоновка, отсутствие системного распределения хрящевых клеток и основного вещества [38]. Растущая хондрома может напоминать хондросаркому. Дифференциальный диагноз не всегда возможен как гистологически, так и клинически.

Лечение хондромы хирургическое. Способ и объем операции зависит от величины, локализации, степени распространенности. Описаны случаи малигнизации и рецидивы хондромы носа в результате неоднократного хирургического лечения [204].

5.6. Доброкачественные смешанные опухоли.

Тератома

Из смешанных доброкачественных опухолей, в полости носа может встречаться **тератома**, которая представляет собой результат пороков зародышевого развития. Встречаются чаще у детей с преимущественной локализацией в носоглотке и в задних отделах полости носа. Растут медленно, но могут стать источником злокачественного роста. У новорожденных могут приводить к гибели [16].

Клиническая картина: затруднение носового дыхания, при распространенной опухоли может приводить к обструкции верхних дыхательных путей.

Эндоскопические признаки: узел или полип плотно связанный со слизистой оболочкой латеральной стенки или носоглотки.

Гистологические признаки: салыные железы, с придатками, жировая ткань, хрящ, мышцы и другие тканевые элементы вплоть до кости.

Лечение как правило, хирургическое.

Менингиома

Менингиома чаще является вторичной опухолью, которая может прорасти из полости черепа. Выделяют две формы менингиомы: латеральная краниофациальная менингеома (поражающая латеральные отделы основания черепа и распространяющаяся в подвисочную и крылонебную ямки) и медиальная — разрушая решетчатую пластинку и таким образом проникает в полость носа в области верхних отделов. Источником опухоли являются арахноидальные отщепления твердой мозговой оболочки [16].

Эндоскопическая картина: менингиома в полости носа может обнаруживаться как изолированный узел или в виде полипа, локализующийся в области верхнего носового хода, при сохранении анатомической целостности продырявленной пластинки решетчатой кости [13, 14, 15, 16].

Лечение: оперативное транскраниальным доступом, включающим костно-пластическую трепанацию и удаление внутричерепной и внечерепной частей опухоли.

Одонтома и адамантимома

Одонтома и адамантимома (амелобластома) относятся к одонтогенным опухолям верхней челюсти, которые могут разрушать стенки полости носа и околоносовых пазух. Локализуются чаще в области клыков верхней челюсти. Течение доброкачественное, редко достигают больших размеров, выпячиваются в верхнечелюстную пазуху. Адамантимома может давать метастазы в регионарные лимфатические узлы, легкие, кости черепа не изменяя своего строения [38], но может и озлокачествляться. По внешнему виду их трудно отличить от других доброкачественных опухолей, верифицируются гистологически. Лечение только хирургическое — широкая резекция (возможен рецидив).

5.7. Опухолеподобные новообразования.

Полипы

В полости носа встречаются часто фиброзно-отечные полипы, которые могут быть одиночными и множественными, редко бывают у детей, и часто у взрослых. Являются итогом воспалительной гиперплазии слизистой оболочки на фоне аллергии. Обычно полипы локализуются в областях среднего и верхнего носовых ходов, гайморовой пазухе, решетчатом лабиринте, носоглотке, средней и нижней носовых раковинах. Основной теорией развития полипоза носа на современном этапе считается многофакторная теория С.В. Рязанцева.

Особой формой полипа является так называемый «кровооточающий полип» — **ангиогранулема**. Локализуется на хрящевой части носовой перегородки, имеет широкое основание, особенно быстро растет и дает кровотечения в период беременности и лактации.

При оптической риноскопии определяется интенсивно розовая грануляционная ткань, с неровной, бугристой поверхностью, легко кровоточит при пальпации зондом. Главный клинический симптом — периодические умеренные беспричинные носовые кровотечения.

Основной вид лечения «кровоточащего полипа» носовой перегородки хирургический иссечение с ножкой с последующей электрокоагуляцией или криолазеровоздействием. При неполном удалении — полип быстро рецидивирует.

В онкологическом плане носовые полипы заслуживают особого внимания: по внешнему виду они схожи с большинством доброкачественных опухолей и ранней стадией некоторых злокачественных, сами могут быть источником опухоли (плазмоцитомы, инвертированная папиллома), иногда трудно отличить даже гистологически от миксомы, фибромы, рабдомиосаркомы. Поэтому к носовым полипам всегда должна быть онкологическая настороженность. Полипы полости носа должны удаляться с участками слизистой оболочки, на котором располагается их основание. Через 3–4 дня после полипотомии больного следует осмотреть на предмет обнаружения полипов ранее сдавленных и оттесненных к латеральной стенке

Кисты

Кисты полости носа встречаются редко, чаще дермоидные (брахиогенные). Локализуются преимущественно в передних отделах носа (рис. 5.19): на дне и латеральной стенке в области переднего конца нижней носовой раковины. Происхождение выяснено не до конца. По данным отечественных авторов [58], образуются в результате незаращения боковых щелей, из переднего конца носослезного канала, из участков эпителия зародышевых щелей лица.

Клинические признаки: зависят от величины кисты. Основным симптомом — нарушение носового дыхания, при обтурации среднего носового хода нарушается отток из пазух и развивается вторичный синусит. Кисты носа не прорастают в верхнечелюстную пазуху.

Эндоскопические признаки: округлые образования, покрытые обычной слизистой оболочкой носа, мягко-эластической консистенции (зондик легко проваливается в ткань). При пункции кисты выделяется различное содержимое: слизистое (прозрачное или густое) и серозное содержимое.

Лечение кист хирургическое.

Локализующиеся в носоглотке кисты бывают, в основном, фолликулярные и ретенционные. Фолликулярные возникают на фоне хронического воспалительного процесса в аденоидной ткани. Ретенционные — из-за закупорки выводных протоков ацинозных желез. Протекают бессимптомно. Лечение оперативное с помощью аденотома или под эндоскопическим контролем эндоназальным подходом.

Кисты околоносовых пазух встречаются очень часто, по данным М.И. Кадымовой (1972) частота их составляет от 6,3% до 20,8% от всех заболеваний околоносовых пазух. Выделяются 4 вида кист:

1. истинные, или ретенционные;
2. ложные, или кистоподобные (лимфангиэктатические);
3. зубные;
4. кисты связанные с пороками развития.

Этиология:

- Хронические воспалительные процессы.
- Аллергические, острые и хронические процессы.
- Хронические периодонтиты (эпителиальные гранулемы верхушки зуба).

Клинические признаки:

Клиническое течение чаще бессимптомное и могут обнаруживаться во время рентгенологического обследования.

Основным симптомом кист является головная боль, как правило, односторонняя, тяжесть в голове, раздражительность, нарушение сна, головокружение. При больших объемах кист могут присоединяться и гнойные выделения, затруднение носового дыхания. Местными симптомами могут быть тяжесть и напряженность в щечной области, асимметрия лица, неврологические боли.

Эндоскопические признаки:

Ретенционные кисты:

Ложные кисты:

- Отечность средних и нижних носовых раковин, изменение цвета слизистой оболочки носа (цианоз, белесоватость), а так же может и не изменяться. У некоторых больных отмечается наличие ярко выраженной цианотичной полоски у места прикрепления носовых раковин.

Зубные кисты:

- Выпячивание дна носа под нижней носовой раковиной (герберовский валик).

Рентгенологические признаки:

Ложные кисты:

- При прямой рентгеноскопии киста выявляется в виде равномерной средней интенсивности тени с резко полушаровидным контуром, ближе к передней или задней стенке.

Гистологические признаки:

Ретенционные кисты: состоят из соединительной ткани, инфильтрированной лимфоцитами, плазматические клетки с наличием грубых коллагеновых волокон. Оболочка выстлана мерцательным цилиндрическим эпителием с обеих сторон.

Зубные кисты состоят из трех слоев: наружного — соединительно-тканного, среднего — грануляционного, внутреннего — из многослойного плоского эпителия.

Лимфангиэктатические: схожи с ретенционными, но не имеют внутренней эпителиальной выстилки.

Псевдоэпителиоматозная гиперплазия

Гиперплазия является результатом избыточного роста плоского эпителия с опухолеподобным проникновением в подлежащую ткань. Встречается при хроническом воспалении, язвенных процессах в полости носа или как реакция на растущую опухоль. Диагноз устанавливается только гистологически.

Гранулема Стюарта — летальная срединная гранулема — деструктивный гранулематозный процесс. Этиология заболевания неизвестна. Некротический процесс локализуется в носовой полости или на небе. Клинически заболевание проявляется затруднением носового дыхания, кровавистыми выделениями из носа. Отличить гранулему Стюарта от злокачественной опухоли даже с помощью микроскопии и оптической риноскопии невозможно. Лечение симптоматическое — 1–2 раза в год курсы кортикостероидной терапии.

Гранулематоз Вегенера.

Гранулематоз Вегенера — заболевание системного характера. В результате которого поражаются полость носа и околоносовые пазухи, легкие, почки. При оптической риноскопии в полости носа выявляются гранулемы с изъязвлениями. Отличить от злокачественной опухоли можно только гистологически: в препарате обнаруживается некротический васкулит с гигантскими клетками.

Клиническая картина. Выделяют 2 стадии: ограниченного поражения верхних дыхательных путей и стадию генерализации. Чаще всего болезнь Вегенера начинается с некротически-язвенного воспаления слизистой оболочки носа и околоносовых пазух, реже — полости рта, глотки и гортани. При прогрессировании болезнь распространяется на костную и хрящевую ткани (деструкция) носа и околоносовых пазух, а затем и на другие отделы дыхательных путей. В некоторых случаях болезнь Вегенера начинается с поражения трахеобронхиального дерева и легких. Заболевание сопровождается периодически повышением температуры, нарастающей анемией, лейкоцитозом и повышением СОЭ. Постепенно в процесс вовлекаются внутренние органы, кожа, костно-мышечная система, сосуды и периферические нервы.

Прогноз при гранулематозе Вегенера серьезный, летальный исход наступает чаще от уремии, интеркуррентной инфекции, острой анемии.

Лечение болезни направлено на достижение ремиссии и должно включать: кортикостероиды, иммуносупрессоры, антибиотики, антигистаминные препараты, комплексную витаминотерапию.

5.8. Злокачественные новообразования

5.8.1. Общая симптоматика злокачественных новообразований полости носа, околоносовых пазух и носоглотки

В самых ранних стадиях развития опухоли в полости носа, больные предъявляют жалобы в основном на затрудненное носовое дыхание. Оно зависит от локализации опухолевого процесса. Опухоли, располагающиеся в нижнем этаже полости носа, производят сужение области носового клапана, вызывая нарушение проведения воздуха довольно рано. Новообразования верхнего этажа — дают затруднение носового дыхания на более поздних стадиях [54].

Затруднение носового дыхания постоянно прогрессирует, так же и в результате присоединения вторичных воспалительных явлений со стороны внутриносовых структур. Появляются скудные гнойные или обильные выделения, нередко со зловонным запахом. Поэтому при наличии у больного односторонних гнойных выделений и затруднения носового дыхания всегда надо думать о возможном органическом заболевании. В дальнейшем к ним могут присоединяться носовые кровотечения от периодических спонтанных до массивных профузных. Иногда кровотечения могут быть и единственным ранним симптомом органического заболевания. Дальнейшее прогрессирование воспалительного процесса приводит к вторичным явлениям со стороны прилегающих анатомических образований (околоносовых пазух, глазницы, носоглотки, слуховой трубы и слезовыводящих путей).

При уточнении анамнеза у больных нередко имеются указания на проводимые операции по поводу полипоза, которые сопровождались обильными кровотечениями, отсутствовал или значительно запаздывал положительный эффект от операции, послеоперационный период протекал со слабой динамикой. Гистологическое исследование подтверждало диагноз полипоза носа.

Вторым симптомом органических заболеваний носа, околоносовых пазух и носоглотки является болевой синдром: от незначительных головных болей до сильных [54]. При опухолях околоносовых пазух болевой синдром считается наиболее ранним признаком.

Вторичные симптомы возникают при значительном разрастании опухоли: к вышеперечисленным присоединяются боли в ушах, заложенность, шум, снижение слуха (как одностороннее, так и двустороннее). При вовлечении в процесс верхнечелюстной пазухи происходит инфильтрация щеки, появляются боли в зубах.

При первично-локализующейся опухоли в пазухе, происходит в дальнейшем разрушение альвеолярного отростка и выпадение зубов. При проникновении в крылонебную ямку происходит развитие тяжелых неврологических болей по ходу верхнечелюстного нерва.

Ранние стадии поражения лобной пазухи протекают практически бессимптомно, симптоматика проявляется после проникновения в глазницу и решетчатый лабиринт.

Клиника злокачественных опухолей носоглотки обусловлена первичной локализацией и преимущественным направлением роста. Выделяют 4 группы симптомов: ранние — носовые и ушные (в пределах носоглотки) и поздние — неврологические и метастазы.

➤ **Носовые симптомы:**

1. слизистые, слизисто-гнойные или сукровичные выделения из носа или в полость рта;
2. непостоянное, одностороннее затруднение носового дыхания;
3. ощущение заложенности носа;
4. постепенное нарастание всех симптомов и появление новых: гнусавость, снижение слуха, обоняния, головные боли, сухость во рту и глотке.

➤ **Ушные симптомы:**

1. заложенность уха, односторонняя;
2. боль в ухе;
3. шум в ухе;
4. снижение слуха по типу звукопроводения;
5. серозный, гнойный отит;
6. постепенное нарастание симптомов: постоянные боли в ухе, выраженное нарушение слуха (глухота), сильная головная боль, экзофтальм, асимметрия носа, выпячивание мягкого неба, тризм жевательной мускулатуры, ощущение инородного тела, дисфагия.

➤ **Неврологические симптомы:** обусловлены распространением опухоли за пределы носоглотки — сдавление черепных нервов и симпатического ствола: при поражении наружной стенки кавернозного синуса — сдавливаются III, IV и VI пары черепных нервов: VI пара — диплопия, сходящееся косоглазие, ограничение подвижности; III пара — птоз верхнего века, расходящееся косоглазие, расширение зрачка; IV пара — расходящееся вертикальное косоглазие, глазное яблоко повернуто кверху и кнутри.

При распространении опухоли в заглоточное пространство могут поражаться IX–XII пары черепных нервов, что сопровождается расстройством глотания и фонации: мягкое небо провисает на стороне поражения, язычок отклоняется в здоровую сторону, голосовая складка неподвижна, слабость плечевых мышц и опущение плеча на стороне поражения, атрофия половины языка, отклонение в больную сторону, синдром Горнера (поражение симпатического ствола). При расположении опухоли в устье слуховой трубы — триада Троттера — одностороннее снижение слуха, невралгия тройничного нерва, нарушение подвижности мягкого неба.

➤ **Метастазы** у 25% больных первым симптомом злокачественной опухоли носоглотки являются метастазы на шее без симптомов со стороны носоглотки. Диагноз устанавливается, как правило, неправильный и назначается физиолечение. Метастазирование идет через регионарные лимфоузлы, но может и миновать их, сразу — в глубокие шейные, далее — в нижележащие лимфоузлы. Ме-

тастатические лимфоузлы округлые, плотные, вначале подвижны, затем спаиваются в конгломераты. Отдаленные метастазы при злокачественных опухолях носоглотки наблюдаются в 7–28%, 50% — в костях, печени и легких.

5.8.2. Эпителиальные опухоли.

Плоскоклеточный рак

Самой частой гистологической формой рака полости носа, околоносовых пазух и носоглотки является плоскоклеточный (эпидермоидный) рак.

Гистогенез: развивается из островков многослойного плоского эпителия или из метаплазированного, но существует мнение (Takashi), что метаплазия происходит во время роста опухоли, а не предварительно.

Локализуется рак чаще на латеральной стенке полости носа, в области средней носовой раковины, реже на нижней носовой раковине, носовой перегородке, в околоносовых пазухах — в гайморовой пазухе, решетчатом лабиринте. Лобная пазуха поражается редко. Встречаются у пациентов старше 40 лет. В носоглотке исходным местом является розенмюллерова ямка [69].

Клиническая картина: затруднение носового дыхания, изменение голоса, носовые кровотечения, слезотечение. Иногда возникает невралгия тройничного нерва. При деструкции костных стенок возникает вторичная патология: экзофтальм, разрушение зубов. При прорастании в полость черепа нередко заканчивается летально. Метастазирует в заглоточные лимфатические узлы (у 16–39%), но вследствие их глубокого расположения обычно не распознаются. В дальнейшем проникают в лимфатические узлы шеи (1,5–4%) [54]. Плоскоклеточный рак растет преимущественно эндофитно, в противоположность железистым ракам, которые растут экзофитно [38].

При опухолях исходящих из боковой стенки носоглотки рано возникают жалобы на одностороннюю заложенность уха и оталгию [69].

Эндоскопические признаки: на ранних этапах проявляется в виде образования сероватого цвета, располагающегося на широком основании, чаще на латеральной стенке полости носа, реже на медиальной. При пальпации мягкой консистенции, легко кровоточит. Нередко имеет гладкую поверхность или крупнобугристую, цвет может варьировать от бледно-розового до вишнево-красного с цианотичным оттенком [60]. Когда опухоль изъязвляется, то при эндоскопическом исследовании, видно образование, покрытое поверхностным некротическим налетом, снятие которого, приводит к кровавым выделениям. При подозрении на рак околоносовых пазух выявляются эндоскопические признаки хронического синусита в области среднего носового хода, гной, явления полипозной дистрофии.

При эндоскопическом исследовании носоглотки определяется плоский бугристый инфильтрат, бледно-розовый или серый, плотной консистенции или с изъязвленной поверхностью. Язва имеет неровные плотные края, которые покрыты грязно-серыми налетами.

Гистологические признаки: Вариантами плоскоклеточного рака являются веретенноклеточный (инвазивный рост, раннее метастазирование), бородавчатый (экзофитный рост, паракератоз), переходно-клеточный (чаще из инвертированной папилломы, быстрый рост, раннее метастазирование, высокая радиочувствительность).

Аденокарцинома

Вторая по частоте возникновения эпителиальная опухоль, в соотношении с раками представлена как 1:10.

Гистологические признаки: описания аденом и аденокарцином нередко совпадают. Имеют два гистологических вида: альвеолярную и псевдопапиллярную.

Эндоскопические признаки: локализуется чаще в задневерхнем отделе полости носа или в решетчатом лабиринте. Растет экзофитно, медленно заполняя носовую полость, обладает деструкующим ростом, рано проникает в глазницу и полость черепа, дает отдаленные гематогенные метастазы.

Аденокистозный рак (цилиндрома) происходит из эпителия белково-слизистых желез слизистой оболочки. По внешнему виду напоминает мягкий полип. Опухоль склонна к инвазивному росту с периневральным распространением, метастазирует в легкие, кости (в 20–30%).

5.8.3. Злокачественные опухоли мягких тканей, кости и хряща

Саркомы значительно редко поражают полость носа (17% злокачественных опухолей носа). Клиническое течение зависит от дифференцировки опухоли. Эндоскопически представляются образованиями плотной, гладкой или крупнобугристой, покрытой розовой, обычно неизъязвленной слизистой оболочкой. Однако могут быть и мягко-ткаными белесовато-серыми или темно-вишневыми с цианотичным оттенком, с изъязвленной поверхностью. Саркомы полости носа редко обладают выраженной способностью к метастазированию [60].

Фибросаркомы растут из надкостницы медленно, редко дают регионарные метастазы, но отдаленные (в печень) дают рано. **Миксосаркомы встречаются редко, растут медленно, склонны к рецидивам и поздним метастазам.**

Рабдомиосаркома отличается выраженным инфильтративным ростом, ранними регионарными и отдаленными метастазами. Поражает преимущественно детей, прогноз обычно неблагоприятный. Рабдомиосаркомы у детей высокорadiочувствительны, а у взрослых — радиорезистентны.

Лейомиосаркома растет из гладкомышечных волокон сосудов медленно, часто рецидивирует, нередко дает отдаленные метастазы, радиорезистентна.

Липосаркома — радиочувствительная опухоль, прогноз довольно благоприятный.

Саркомы костей развиваются из верхней челюсти и могут прорасти в полость носа. Имеются различные **формы сарком:** остеогенная, гигантоклеточ-

ная, Юинга. Остеогенная саркома растет из верхней челюсти, крайне злокачественная. Гигантоклеточная саркома растет из альвеолярного отростка верхней челюсти, распространяется в околоносовые пазухи и полость носа, обладает местным деструктирующим ростом и склонна к рецидивам, метастазирует редко.

5.8.4. Опухоли лимфоидной и кроветворной ткани

Сосудистые опухоли (ангиосаркомы, ангиофибромы) в полости носа встречаются редко. Ангиосаркома на вид плотное, бугристое образование, инфильтрирующее окружающие ткани, на разрезе — кисты, некрозы, кровоизлияния. Весьма злокачественная, встречается в молодом возрасте, иногда через много лет в облученных тканях. Ангиосаркома обладает способностью образовывать сосуды.

Гистологические признаки: состоит из двух составных частей, являющихся в равной степени опухолевыми — сосудов и волокнистой, богатой клетками соединительной ткани [38].

Ретикуло- и лимфосаркомы

Среди злокачественных опухолей в полости носа встречаются редко. Они могут возникнуть метастатическим путем, а случаи лимфосаркомы относятся к казуистике. Ретикулосаркома типичная опухоль носоглотки с нередким распространением в полость носа. Они характеризуются быстрым ростом, генерализацией путем метастазов.

Лимфосаркомы носоглотки локализуются на своде и имеют более выраженную тенденцию к росту в сторону носовых ходов через хоаны, вызывая затруднение носового дыхания. Опухоль обычно бывает больших размеров, мало склонна к изъязвлению, рано метастазирует в регионарные шейные лимфатические узлы [69].

Макрофолликулярная лимфома и лимфогранулематоз (болезнь Ходжкина) отличаются меньшей злокачественностью и могут длительно оставаться солитарной опухолью.

5.8.5. Смешанные опухоли.

Злокачественная меланома (меланобластома)

Опухоль из участков слизистой оболочки, в которых содержится меланин. Таким участком являются глубокие отделы обонятельного эпителия. Поэтому меланомы могут локализоваться, в верхних отделах полости носа. По данным Головина Д.И., Двораковской И.В. (1972), меланомы локализуются не только в верхних этажах, подобно эстезионеробластоме (верхний свод латеральной стенки, на средней и нижней носовых раковинах, носовой перегородке, в решетчатом лабиринте), но и в нижних этажах (латеральная стенка, гайморова пазуха твердое небо).

Встречается крайне редко 1,9–3,6% [67] всех злокачественных новообразований носа. Но из всех меланобластом верхних дыхательных путей — нос поражается наиболее часто (9 из 15) [60].

Клинические признаки: затруднение носового дыхания и носовые кровотечения. Клиническое течение злокачественное, прогноз неблагоприятный (но протекают более доброкачественно, чем меланома кожи).

Эндоскопические признаки: опухоль имеет характерный вид: бугристая, темно-коричневого цвета с синюшным оттенком (пурпурная) на широком основании.

Лечение комбинированное: удаление опухоли с регионарными лимфоузлами в сочетании с лучевой терапией. Средняя выживаемость 2–3 года.

Эстеziонейробластома

Эстеziонейробластома свойственна исключительно полости носа и развивается из обонятельного нейроэпителия. Впервые описана в 1924 году Berger, Luc и Richard. Встречается одинаково часто у взрослых и детей, склонна к рецидивам, в 30% случаях дает метастазы в регионарные шейные лимфатические узлы и отдаленные — в средостение, околоушную слюнную железу, легкие. Характеризуется как высокозлокачественная — быстрый рост, высокая способность к метастазированию [60]. Обладает высокой радиочувствительностью.

Клинические признаки: проявляется нарушением носового дыхания, носовыми кровотечениями, припухлостью корня носа, иногда нарушением обоняния.

Эндоскопические признаки: полипоподобное образование серо-белого или серовато-красного цвета с участками кровоизлияний и некроза. Опухоль растет вдоль латеральной стенки носа, прорастает в решетчатый лабиринт, верхнечелюстную пазуху, глазницу, в клиновидную пазуху, носоглотку, а так же в переднюю черепную ямку.

Гистологические признаки: эстеziонейробластомы построены из нейробластов и нервных волокон. В зависимости от степени дифференцировки выделяют три типа: эстеziонейроцитомы, эстеziонейробластомы и эстеziонейроэпителиомы. По Мак Cormак и Harris — эстеziонейроцитомы отличаются более доброкачественным течением, но в дальнейшем не выявлено значительных отличий в отдаленных результатах.

Лечение эстеziонейробластомы радикальное, хирургическое — производится вскрытие полости носа и околоносовых пазух с «подслизистым» удалением опухоли. Наиболее часто используемый доступ — разрез по Мурру. При прорастании эстеziонейробластомы в переднюю черепную ямку считается, что опухоль неоперабельна. В последнее время предлагаются методики сочетанного лечения «ринологического» варианта и «нейрохирургического» путем удаления передней стенки обеих лобных пазух, трепанации лобной кости, вскрытия решетчатого лабиринта, удаления носовой кости, носового отростка лобной кости, удаления ситовидной пластинки решетчатой кости и crista galli [214, 215]. В дальнейшем производится облучение. После радикального лечения 5-летняя выживаемость составляет 50% больных.

5.8.6. Эндоскопическая картина опухолей носоглотки

Среди злокачественных опухолей носоглотки чаще встречаются эпителиальные: малодифференцированный, плоскоклеточный и переходноклеточный раки, которые визуально неразличимы. Из неэпителиальных опухолей преобладают лимфосаркомы, у детей-мезенхимальные (рабдомиосаркома) и др.

➤ **Рак носоглотки.** Различают 3 формы роста опухоли: экзофитная, эндофитная и смешанная (рис. 5.20–5.21).

▪ Экзофитная форма имеет вид узла или нескольких узлов с бугристой поверхностью, иногда с некрозом в центре, цвет серый или бледно-серый. У больших опухолей нередко имеются очаги кровоизлияний. Опухоль растет из свода носоглотки, иногда obtурирует хоану и распространяется в полость носа, но может локализоваться и на боковой стенке.

▪ Эндофитная форма чаще поражает боковую стенку или переднюю треть свода носоглотки. При эндоскопическом исследовании обнаруживается небольшой инфильтрат без нарушения целостности слизистой оболочки, что затрудняет их обнаружение (цвет не отличается от цвета слизистой оболочки).

▪ Однако эндофитный рак может изъязвляться и тогда обнаруживается маленькая язва с гладким или мелкобугристым дном. Клинически такой рак не дает симптоматики и единственным его проявлением будут метастазы на шее, в том числе и множественные. Смешанная форма имеет вид язвы с мелкобугристым дном и грануляциями по краям. Раковые опухоли легко ранимы, при исследовании инструментами кровоточат.

➤ **Лимфосаркома.** Среди злокачественных опухолей носоглотки занимает второе место. Встречается в эндофитной и экзофитной формах с изъязвлением или без него.

▪ Эндофитная форма опухоли по внешнему виду напоминает аденоиды, имеет бугристую поверхность и инфильтрацию основания, которая распространяется на боковые стенки. Цвет слизистой оболочки серовато-розовый, по консистенции — мягко-эластическая или эластическая, не кровоточит. При лимфосаркоме носоглоточной миндалины, как правило, увеличиваются остальные миндалины лимфаденоидного глоточного кольца. Лимфосаркома может быть и в виде плоского инфильтрата с мелкобугристой поверхностью и локализоваться в области свода, задней стенки и розенмюллеровой ямке.

▪ Экзофитная форма встречается редко, имеет вид двухдолевого образования, занимающего всю полость носоглотки. Поверхность гладкая, тугоэластической консистенции, цвет серо-розовый, нередко имеются эрозии с налетами или без, при пальпации и взятии биопсии не кровоточит. Нередко при лимфосаркоме носоглотки одновременно поражаются и небные миндалины.

➤ В носоглотке может встречаться и **ангиосаркома** (рис. 5.22). При эндоскопии имеет вид бугристого, плотного образования, инфильтрирующего окружающие ткани, на разрезе — кисты, некрозы, кровоизлияния. Доброкачественные опухоли носоглотки встречаются реже злокачественных.

➤ **Лимфоэпителиома.** Опухоль исходит глоточной миндалины и содержит эпителиальные и лимфоидные элементы, встречается в возрасте 30–60 лет. Растет медленно с ранним регионарным метастазированием (двусторонним) в шейные лимфатические узлы, которые нередко опережают рост самой опухоли (рис. 5.23). Лимфоэпителиома рано изъязвляется, сначала появляются множественные эрозии на поверхности, затем образуется язва с неприятным запахом. Регионарные лимфоузлы располагаются вдоль внутренней яремной вены на уровне 1–2 шейных позвонков. Пальпация проводится книзу от верхушки сосцевидного отростка между грудинноключично-сосцевидной мышцей и восходящей ветвью нижней челюсти при наклоне и повороте головы в противоположную сторону. Опухоль высоко радиочувствительна — быстро исчезают основная опухоль и метастазы и быстро рецидивирует.

➤ **Плазмоцитома (плазмоцитарная злокачественная лимфома)** может развиваться в любом участке слизистой оболочки верхних дыхательных путей. Но чаще встречается в носу, носоглотке, чем в околоносовых пазухах. Имеет относительно доброкачественное течение, многие годы может медленно расти, склерозироваться, редко дает метастазы (регионарные лимфатические узлы). Может расцениваться как начало миеломной болезни.

Эндоскопические признаки: при риноскопии может иметь вид узловатого возвышения слизистой оболочки или полиповидного образования.

Гистологические признаки: опухоль представлена диффузным разрастанием плазматических клеток. Диагноз плазмоцитомы подтверждается не только гистологически, а также рентгенологически (исследование скелета) и стеральной пункцией.

5.8.7. Эндоскопическая диагностика новообразований полости носа, околоносовых пазух и носоглотки

Диагностика новообразований полости носа представляет определенные трудности на ранних этапах. Малые размеры новообразования, узость носовых ходов, особенно задних и средних отделов, частые искривления носовой перегородки приводят к диагностическим ошибкам при КРС.

Материалом исследования явилось ретроспективное изучение результатов 3058 диагностических, хирургических оптических рино- и ринофарингоскопий, синусоскопий и карт стационарных больных, находившихся на лечении в ЛОР клинике с 1993–2003 гг.

Для диагностики злокачественных новообразований полости носа, околоносовых пазух и носоглотки нами использовались следующие методы: анамнез, оптическая и классическая риноскопии, ринофарингоскопия, синусоскопия, рентгенотомографии, МРТ и морфологические исследования.

С подозрением на опухоль данной локализации было направлено 326 больных. Все больные нами осмотрены с помощью классической риноскопии. Подозрение на опухоль возникло у 244 больных, а после проведения опти-

ческой риноскопией у 163. Морфологическое исследование подтвердило диагноз опухоли у 148 больных: 75 злокачественных и 73 доброкачественных опухоли. За новообразование были приняты аденоиды, кисты, гипертрофии трубных валиков и миндалин, полипы, гипертрофии задних концов нижних носовых раковин. При проведении у 16 больных (направленных с другими диагнозами) нами выявлены впервые опухоли полости носа, околоносовых пазух и носоглотки. Всем больным с опухолями произведена биопсия, предполагаемый диагноз опухоли подтвержден. Структура выявленной патологии с применением оптической риноскопии и уточненная морфологическим исследованием представлена в таблице 5.1

Таблица 5.1

Структура заболеваний принятых за опухоль при направлении

Заболевания	Число	%
Хронические риниты	16	4,9
Синуситы	20	6,1
Аденоиды и аденоидит	18	5,5
Деформации носовой перегородки	6	1,8
Полипоз и полипы	30	9,2
Кисты носовой перегородки	20	6,1
Гипертрофии	39	11,9
Аномалии внутриносовых структур	16	4,9
Инфекционные гранулемы	7	2,1
Ринолиты	4	1,2

На основании анализа полученных данных (табл. 5.1) выявлено, что за опухоли при КРС принимаются различные гипертрофии (11,9%), полипы и полипоз полости носа (9,2%), синуситы и кисты полости носа и околоносовых пазух (по 6,1%) (рис. 5.22, 5.23).

Хотя классические риноскопии дают высокий процент диагностических ошибок (45,3%), это не уменьшает их значимость, как скрининговых методов. Гипердиагностика позволяет диагностировать опухоль в более ранних стадиях, так как повышает онкологическую настороженность у врачей и пациентов и заставляет прибегать к более достоверным методам исследований. По локализации доброкачественные и злокачественные опухоли распределились следующим образом: полость носа — 71 случай, носоглотка — 45, околоносовые пазухи — 32 (рис.5.25).

Для опухолей полости носа, околоносовых пазух и носоглотки характерны специфические жалобы: основными жалобами больных с опухолями полости носа были: одностороннее затруднение носового дыхания (доброкачественные — 76,4% и злокачественные — 83,7%), слизисто-гнойные выделения (29,4–35,1%), при злокачественных опухолях характерны так же кровянисто-гнойные выделения и рецидивирующие кровотечения в (64,8% и 48,6%), снижение обоняния (62,1%).

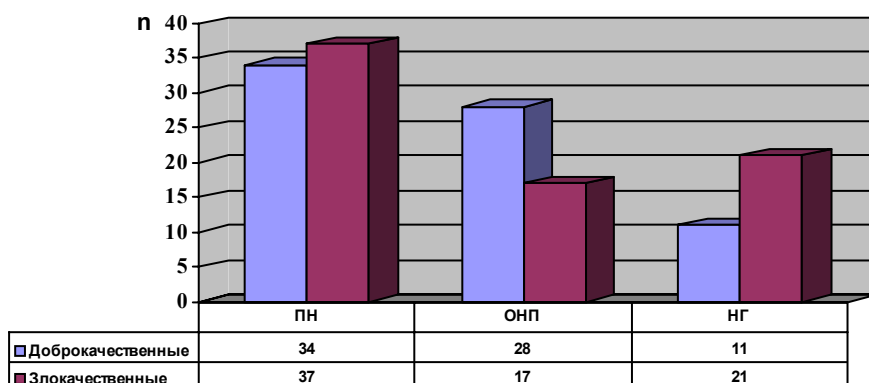


Рис. 5.25. Структура опухолей полости носа, околоносовых пазух, носоглотки

При злокачественном поражении околоносовых пазух больные жаловались на слизисто-гнойные и кровянисто-гнойные выделения (41,1% и 58,8%), на головные боли (64,7%), односторонние длительные затруднения носового дыхания (47%), деформации в проекции пазух (41%).

Для злокачественных опухолей носоглотки характерны слизисто-гнойные или кровянисто-гнойные выделения по задней стенке глотки (42,8% и 57,1%), кровотечения (23,8%), снижение слуха и боль в ухе (80,9%).

Клиническая картина злокачественных и доброкачественных опухолей очень схожа. Характерно постепенное нарастание симптомов. Учитывая высокий процент выявляемости рака полости носа, околоносовых пазух и носоглотки в 3–4 стадиях (90–100%), мы проанализировали причины поздней диагностики и изучили возможности оптических рино- и ринофарингоскопий для более ранней диагностики опухолей. Стадии рака полости носа, околоносовых пазух и носоглотки, выявленные с использованием оптической ринофарингоскопии представлены на рис. 5.25.

В гистологической структуре преобладают плоскоклеточные ороговевающий и неороговевающий раки 31 (41,3%) и эстезионеиробластома 15 (20%). Локализация рака полости носа, околоносовых пазух и носоглотки в количественном отношении практически одинакова. Ранние стадии рака выявлены у 53% больных, поздние — у 47%.

Рак носоглотки в ранней стадии выявлен у 8 больных (57,1%), полости носа — у 8 (47%), околоносовых пазух у 10 (55,5%). Анализируя полученные данные (23 случая) мы установили, что основные причины выявления рака в поздних стадиях следующие:

- поздняя обращаемость — 15 (65,2%);
- бессимптомное течение — 10 (43,4%);
- снижение онкологической настороженности у медицинских работников — 5 (21,7%);
- несвоевременное установление диагноза — 9 (39,1%);
- низкое качество профилактических осмотров — 3 (13%).

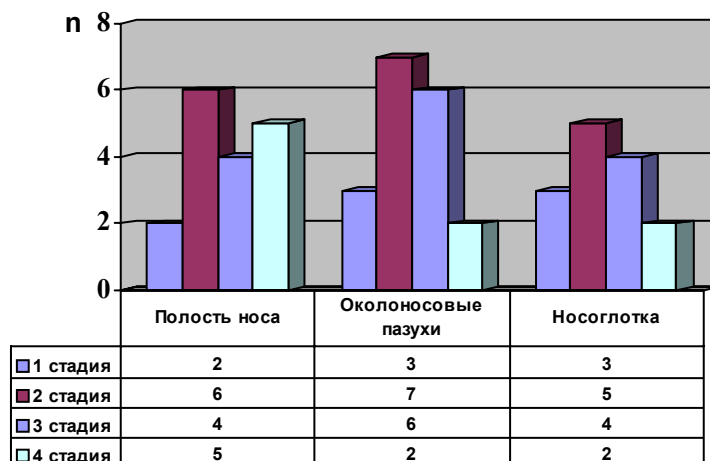


Рис. 5.26. Распределение рака полости носа, околоносовых пазух, носоглотки по стадиям

Сроки выявления рака от появления первых симптомов до установления диагноза составили 3–6мес.

Данное исследование и имеющиеся литературные сведения позволили описать эндоскопическую картину новообразований полости носа, околоносовых пазух и носоглотки, что дает возможность при оптической риноскопии предположить характер новообразования, дальнейшую тактику исследования, сократить сроки установления диагноза и начать раннее лечение.

Клинический случай.

Больной К., 18 лет, ИБ№11836, поступил в ЛОР клинику Гомельского государственного медицинского университета 12.08.02 для оперативного лечения по поводу искривления носовой перегородки справа. Из анамнеза известно, травма носа в 8 летнем возрасте, 3–4 года постоянные выделения из правой половины носа, постепенно нарастало затруднение носового дыхания. С ноября 2001 г. у больного появились рецидивирующие кровотечения из правой половины носа, обследован амбулаторно. Установлен диагноз: искривление носовой перегородки, коагулопатия, рекомендовано оперативное лечение. Учитывая вышеизложенное перед оперативным лечением, больному выполнена оптическая риноскопия, обнаружено интенсивно розовое образование в задней части полости носа за искривлением носовой перегородки.

13.08.02 проведена подслизистая резекция носовой перегородки и биопсия новообразования, которая сопровождалась значительным кровотечением, остановлено задней тампонацией.

18.09.02 после удаления заднего тампона появилось кровотечение снова, выполнена повторная задняя тампонада.

22.08.02 тампонада снята и кровотечения не было. Гистологическое заключение: ювенильная ангиофиброма носоглотки.

3.10.02 больному произведено удаление опухоли в клинике г. Дюссельдорфа (Германия), после предварительной эмболизации внутренней челюстной артерии. Опухоль удалена полностью, кровотечения не было. В после-

операционном периоде в течение года у больного отмечалось гноеетечение, из послеоперационной полости неоднократно высеяны синегнойная палочка, грибы, золотистый и эпидермальный стафилококки. Выявлен вторичный клеточный иммунодефицит. Проводилось комплексное лечение. При повторном осмотре 2.12.03 — послеоперационная полость чистая, рубцовые изменения в проекции клиновидной пазухи, скудные слизистые выделения в носоглотке. Контрольные МРТ и КТ рецидива опухоли не выявили.

ГЛАВА 6

НОСОВЫЕ КРОВОТЕЧЕНИЯ

6.1. Диагностика носовых кровотечений

Актуальность изучения диагностики и лечения носовых кровотечений связано с их широким распространением и трудностями при лечении. Носовые кровотечения рецидивируют в 4% случаев и создают реальную угрозу для жизни больного.

Сведения о носовых кровотечениях встречаются в трудах Гиппократ, Галена и Авиценны. В 1808 г. Vogel и Pinel назвали их epistaxis, что в переводе с греческого обозначает «каплевидное кровотечение».

В современном понятии носовое кровотечение — это симптом общего заболевания организма или местного поражения слизистой оболочки полости носа проявляющееся истечением крови в полость носа.

Эпидемиология: носовые кровотечения занимают одно из ведущих мест среди спонтанных кровотечений, и составляет от 1% до 5% всех госпитализированных больных в ЛОР стационары, отмечается их рост [В.П. Пальчун и соавт. — 3–14,3%, А.Г. Волков, Н.В. Бойко, В.В. Киселев с 4,2% до 5,4%] [12, 17, 27, 29, 120, 199, 200, 216].

Современные теории патогенеза носовых кровотечений: единой теории возникновения носовых кровотечений и их рецидивов не существует.

Имеются данные о различных механизмах возникновения кровотечений.

1. Механический разрыв сосудов полости носа на фоне артериальной гипертензии.

2. Изменение сосудисто-тромбоцитарного гемостаза на фоне приема аспирина.

3. Наличие хронической гиперкоагуляции и непрерывной нагрузки на систему фибринолиза.

4. Согласно теории патогенеза носовых кровотечений А.Г. Волкова, Н.В. Бойко, В.В. Киселева (2002 г.), одним из главных механизмов возникновения рецидивов носовых кровотечений является синдром локализованного внутрисосудистого свертывания крови, обусловленным, замедлением кровотока или стазом микроциркуляции. При артериальной гипертензии у всех больных развивается хронический субкомпенсированный ДВС-синдром и длительное

время это не приводят к носовым кровотечениям. Под воздействием различных факторов (травма, физическая нагрузка и др.) на фоне местных изменений возникает локализованное внутрисосудистое свертывание с геморрагическим синдромом и носовым кровотечением, что способствует их рецидивам.

Для определения тактики лечения необходимо определить основную локализацию источников носовых кровотечений. По мнению многих авторов, они возникают из нескольких кровоточащих зон полости носа: передне-перегородочные, передне-латеральные, задне-перегородочные, задне-латеральные и из дна полости носа.

Более четкое представление о носовых кровотечениях дает детальное изучение строения слизистой оболочки полости носа и ее кровоснабжения. Слизистая оболочка полости носа состоит из эпителия, базальной мембраны и соединительнотканного слоя, который непосредственно прилегает к перихондрию. Кровоснабжение носа осуществляется их наружной и внутренней сонных артерий, которые формируют обширные анастомозы. К системе наружной сонной артерии относятся — основно-небная и ветви верхнегубной, носоперегородочной и большой небной артерий, а к внутренней — передняя и задняя решетчатые артерии.

В литературных источниках имеются данные о различных вариантах строения сосудистой сети полости носа. По мнению В.К. Суркова, существует 3 типа артериального кровоснабжения полости носа:

1. Кровоснабжение значительной части слизистой оболочки носовой перегородки (передненижний отдел) от основно-небной артерии.

2. Равноправное кровоснабжение слизистой оболочки — как от основно-небной артерии, так и от решетчатых.

3. Кровоснабжение передненижнего отдела от ветвей передней решетчатой артерии.

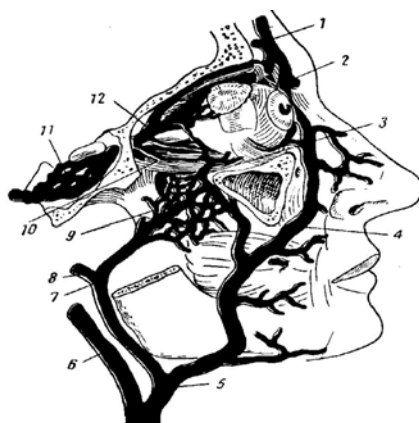

Рис.6.1. Топография глазничной вены и лицевых вен (по Корнигу)

1 — носолобная вена; 2 — v.angularis; 3 — соединение v.ophtalmica inf. с pl. pterigoideus; 4 — лицевая вена; 5 — общая лицевая вена; 6 — яремная вена; 7 — лицевая задняя вена; 8 — поверхностная височная вена; 9 — pl.pterigoideus; 10 — нижняя глазничная вена; 11 — пещеристая пазуха; 12 — верхняя глазничная вена

Венозная сеть довольно глубокая и анастомозирует с окружающими областями и их венозными сплетениями: с наружным носовым сплетением, венами глотки, глубокими венами крылонебной ямки, внутренней челюстной вены, венами глазницы, а через них — с кавернозным синусом и синусами твердой мозговой оболочки, с венозными сплетениями мягкой мозговой оболочки [177].

Между артериальной и венозными системами существуют артериоло-веноулярные анастомозы, которые образуют сосудистое трехслойное сплетение. Глубокий слой расположен на надхрящнице, средний — в соединительнотканном слое и поверхностный в подэпителиальном слое. Как правило, более густая сеть капилляров находится в хрящевом отделе носовой перегородки, по сравнению с костным отделом [18, 27, 177].

Кровоточащее место носовой перегородки. Это зона расположенная в области хрящевой части носовой перегородки отступя от преддверия носа ок. 1,5 см и выше 0,5–0,7 см., из которой, как правило, наиболее часто (90–95%) происходят носовые кровотечения, известная как зона Киссельбаха. Первооткрывателем считается Valsalva (1666–1723), который описывал в своих работах передне-нижний отдел носовой перегородки как источник кровотечения. Позже эту же локализацию описали Frank (1818), Littl (1879), Hartman (1881), Kisselbach (1884). Поэтому некоторые авторы называют «зоной Киссельбаха», «зоной Литтля». Отечественные авторы (Б.С. Преображенский, Е.И. Ярославский) предлагают нейтральное название этой зоны — кровоточащий участок или зона.

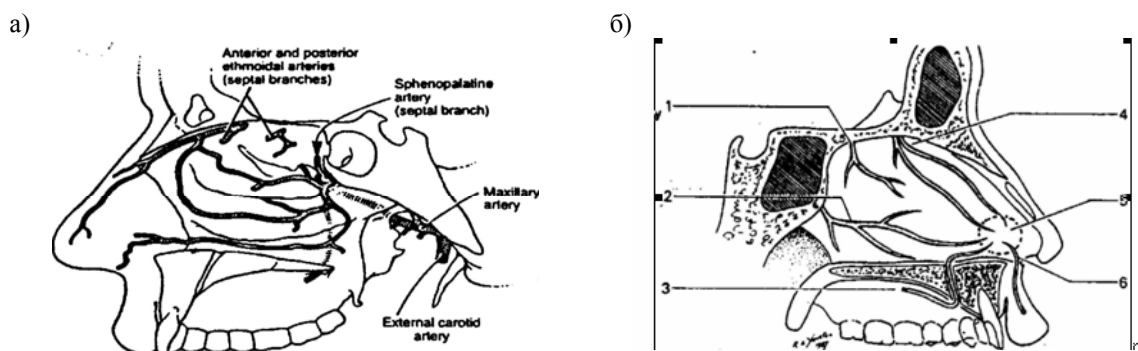


Рис. 6.2. Расположение основных артериальных стволов:

а — боковой стенки носа; б — перегородки носа:

1 — задняя решетчатая артерия; 2 — носовая ветвь крылонебной артерии; 3 — большая небная артерия; 4 — перегородочные ветви передней решетчатой артерии; 5 — зона Киссельбаха; 6 — перегородочная ветвь верхней губной артерии

Классификации носовых кровотечений

Классификации носовых кровотечений имеют большое значение для правильной диагностики и выработки дальнейшей тактики лечения.

В настоящее время распространена классификация И.А. Курилина, А.Н. Власюка (1979), в основе которой заложен патофизиологический

принцип. Согласно данной классификации, носовые кровотечения разделяют: на вызванные нарушениями сосудистой системы полости носа, нарушениями коагуляционных свойств крови и комбинированные.

А.И. Кикбаева, Р.М. Ибрагимов (1976) — носовые кровотечения делят на первичные (патология полости носа и ОНП, носоглотки — воспалительные, травматические, опухолевые) и вторичные (изменения в системе гемостаза).

Имеются так же классификации В.С. Погосова (1998), Г.А. Фейгина, Б.И. Кузика (1998), Ю.В. Архиповой (2000).

Кроме патогенетических классификаций имеется деление носовых кровотечений на передние и задние (G.W. McGerry, 1991; W. Winstead, 1996). Передние кровотечения из источника в зоне Киссельбаха, а задние — если источник невозможно определить с помощью передней риноскопии [27].

В 2002 г. опубликован вариант классификации носовых кровотечений А.Г. Волкова, Н.В. Бойко, В.В. Киселева. Авторы разделяют кровотечения по нозологическому и этиопатогенетическому принципам, а также по локализации источника и клиническому течению.

Диагностика носовых кровотечений несложна и сводится к определению источника носового кровотечения, исследованию системы гемостаза, определению степени тяжести кровопотери [27].

Наиболее часто носовое кровотечение происходит из зоны Киссельбаха (у 90–95%), хорошо обозримой при обычной риноскопии.

Кровотечения из задних и верхних отделов полости носа (5–10%) и наиболее трудны для диагностики и лечения:

1. источником кровотечения расположенным выше средней носовой раковины или ниже ее является бассейн передней решетчатой артерии (**передне-верхняя локализация**) [27, 120, 199, 200, 216];

2. источник кровотечения **задне-латеральной** локализации (**носоглоточное**) — расширенные вены латеральной стенки полости (по М. Woodruff (1949) [27, 120, 216];

3. задне-перегородочные кровотечения — из бассейна основно-небной артерии [27, 120, 216].

Носовые кровотечения могут начинаться внезапно или с предвестниками: сильная головная боль, разбитость, тяжесть в голове, шум в ушах, головокружение, зуд или щекотание в носу. Кровь при носовом кровотечении чистая, вытекает наружу или в носоглотку (из задних отделов). При запрокидывании головы она так же стекает по задней стенке глотки или по язычку мягкого неба. При неэффективной тампонаде одной половины носа кровь может выделяться через вторую половину, хотя источника кровотечения там нет [82, 89].

Различают незначительные, умеренные и обильные носовые кровотечения, кратковременные и длительные, однократные и многократные (рецидивирующие). Незначительные бывают чаще из зоны Киссельбаха, кровь в объеме нескольких миллилитров вытекает по каплям в течение короткого

времени, самостоятельно прекращается. Обычно общее состояние больных при таком кровотечении не страдает. Но частые рецидивы таких кровотечений могут так же привести к развитию серьезных нарушений в организме. Умеренное — это кровотечение от нескольких мл. до 200 мл. в течение суток. При таких кровотечениях гемодинамика не нарушается (физиологическая норма). Обильное носовое кровотечение всегда представляет угрозу для организма, особенно ослабленного [89, 120, 199, 200, 216].

Важным моментом в диагностике кровотечений является определение степени кровопотери. Предложены различные методики определения: способ М.А. Либова (1960), М.Г. Вейля, Г.Г. Шубина (1971) В.И. Стручкова, Э.В. Луцевича (1971), Moore (1966), Allgower, Burri (1967).

Степень кровопотери вследствие носового кровотечения определить сложно, так как кровь может стекать по задней стенке глотки и заглатываться в желудок, а общий анализ крови может измениться только через 12–24 часа. Большая кровопотеря всегда сопровождается снижением АД, учащением пульса, резкой слабостью, бледностью кожных покровов, головокружением, потливостью, нередко тошнотой, рвотой, потерей ориентации, чувством страха. Показатели красной крови снижаются: эритроциты, гемоглобин, гематокрит, протромбин. При рецидивирующих носовых кровотечениях могут отмечаться нарушения коагулограммы, [27, 82, 89, 120, 199, 200, 216].

6.2. Методы остановки носовых кровотечений

В настоящее время существуют консервативные, хирургические и комбинированные способы остановки носовых кровотечений. К консервативным методам относится: передняя (рис. 6.3) и задняя тампонады (рис. 6.4 а–д), с пропитыванием гемостатическими препаратами (капрофер, аминокaproновая кислота, трансамин, феракрил), также используются плацента, аллобластные пленки, гемостатическая вискоза, алгинатные пленки, мероцель, гидрогели, наложение синус — катетеров «ЯМИК» [17, 89, 104, 120, 199].

При рецидивирующих носовых кровотечениях используется также прижигание кровоточащего сосуда коагулирующими веществами или физическими факторами (электрокаустика, лазерная деструкция, фотокоагуляция, электрокоагуляция уни- и биполярными электродами, криовоздействие).

Одновременно с местными способами остановки носовых кровотечений применяются препараты, повышающие свертывающие свойства крови, укрепляющие сосудистую стенку и препараты, стимулирующие защитные силы организма. Кровотечения из задних и верхних отделов полости носа (5–10%) являются наиболее трудными для диагностики и лечения. Они не всегда окончательно останавливаются с помощью консервативных методов. По мнению А.Г. Волкова, Н.Г. Бойко, В.В. Киселева, проанализировав и изучив механизм возникновения носовых кровотечений, одного консервативного лечения недостаточно для временной и постоянной остановки кровотечения [17, 27, 89, 104, 109, 120, 216].

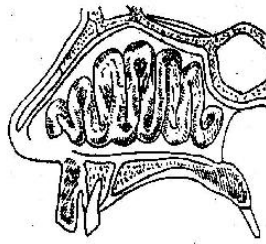


Рис. 6.3. Передняя тампонада носа

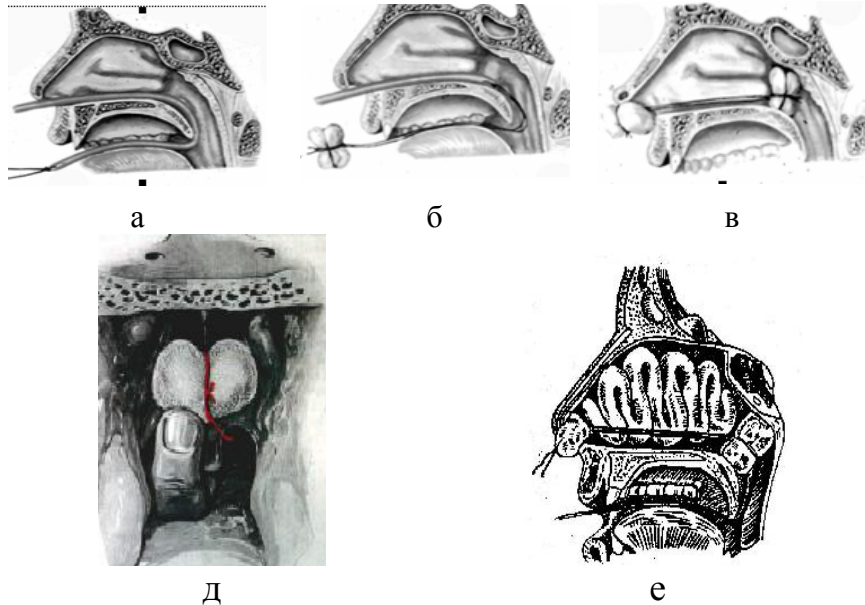


Рис. 6.4. Этапы задней тампонады носа

В литературных источниках упоминается множество способов хирургического и полухирургического лечения рецидивирующих носовых кровотечений: методика сегментирования, подслизистая резекция носовой перегородки, отслойка мукоперихондрия перегородки, перевязки сосудов на протяжении, селективная эмболизация, трансмаксиллярная перевязка или клиппирование, вскрытие клеток решетчатого лабиринта [17, 27, 30, 89, 104, 199, 216].

Развитие микроскопической техники позволило расширить хирургические методы остановки носовых кровотечений: блокирование кровотока в сосудах, ангиотомия [17, 89, 104, 120, 199, 216].

В последнее время все чаще используются эндоскопические методики окончательной остановки кровотечений: коагуляция, клиппирование основно-небной артерии в месте ее выхода, селективная эндоваскулярная эмболизация. Отмечено, что использование оптики часто позволяет найти и коагулировать кровоточащий сосуд при первичном обращении, что избавляет больного от тампонады носа. Если источник не обнаруживается, то коагулируются все венозные сплетения дна носа, носовых ходов и раковин [27, 104, 199, 200, 216].

При поверхностно расположенных кровоточащих сосудах и видимом источнике достаточно выполнить гальванокаустическую кровотокающую сосуда, а при рецидивирующих носовых кровотечениях из передней решетчатой — задняя этмоидотомия под эндоскопическим контролем с последующей тампонадой. При наличии шипов, гребней, полипов препятствующих хирургическому вмешательству, последние необходимо удалить.

Для микрориноскопий можно использовать любой операционный микроскоп. После обычной микрориноскопии проводится тран-иллюминационная. Источник света от микроскопа выключается свет подается с помощью волоконной оптики через другую половину носа. При просвечивании передне-нижнего отдела перегородки оценивается состояние эпителия, выявляются сосуды, их направление и глубина залегания. Проводится дифференцировка артерий и вен (вены дают более интенсивное изображение), эрозий и язв, кровоизлияний, телеангиоэктазий, расширенных сосудов, сосудистых сплетений. Благодаря детальному исследованию зоны Киссельбаха в настоящее время разработан метод хирургической блокировки кровотокающего сосуда (ангиотомия) [120]. Ангиотомию лучше производить в период отсутствия кровотечения. Источник кровотечения из-за узости носового хода, искривления носовой перегородки, недостаточности освещения задних отделов носа при передней риноскопии не всегда удается определить. В таких ситуациях используется оптическая риноскопия.

Учитывая особенности кровоснабжения слизистой оболочки полости носа, характер кровотечения и различную хирургическую тактику остановки массивных носовых кровотечений выделяют две категории ведения больных:

1. С кровотечениями из решетчатого лабиринта или верхних отделов полости носа (бассейн а.ophthalmica).

2. С кровотечениями из задних или задне-нижних отделов полости носа (бассейн а. sphenopalatinathalmica) [120].

При кровотечении из передней решетчатой артерии проводится передняя эндоскопическая этмоидотомия с последующей тампонадой ее полости, а при кровотечении из задней-задняя этмоидотомия. При неустановленном источнике кровотечения производятся передняя и задняя этмоидотомии.

Кровотечения из задних отделов носовой полости возникают чаще на латеральной стенке под задним куполом нижней носовой раковины и из носовой перегородки. Если кровотечение из задних отделов носа рецидивирует, необходимо попытаться найти источник кровотечения с помощью оптической риноскопии и применить один из перечисленных методов лечения. Для подхода к кровоточащему месту иногда приходится предварительно удалять гребни, шипы носовой перегородки, полипы.

Кровотечения возникающие после эндоскопических операций (конхотомия, полипоэтмоидотомия, подслизистая резекция носовой перегородки) возникают чаще из зоны операции, поэтому при рецидивах используют

также полухирургические и хирургические методы остановки (доудаление раковины, полипов и т.д). Если кровотечение из задних отделов носа не останавливается, тогда необходимо прибегнуть к перевязке сосудов на протяжении: внутренней челюстной, решетчатых, наружной сонной, а в исключительных случаях — общей сонной.

6.3. Эндоскопическая диагностика и амбулаторная хирургия носовых кровотечений

Нами обследовано 32 больных с рецидивирующими носовыми кровотечениями из задних и верхних отделов полости носа с помощью оптической риноскопии.

Основные локализации носовых кровотечений из задних отделов полости носа следующие: под задним концом нижней носовой раковины (в 29,6%), задний отдел носовой перегородки (18,5%), средний носовой ход (14,8%), что составляет 62,9%.

Причинами кровотечений у наших больных явились:

- артериальная гипертензия у 12 больных,
- атеросклероз сосудов — 4,
- заболевания системы крови — 4,
- травмы носа и решетчатого лабиринта — 2,
- операции на внутриносовых структурах — 7,
- атрофический ринит — 2,
- новообразования — 1.

Всем больным при поступлении произведены тампонады полости носа и носоглотки (передняя — 18, задняя — 14), одновременно назначались препараты повышающие свертывающие свойства крови (дицинон, этамзилат, ε-аминокапроновая кислота) и укрепляющие сосудистую стенку (аскорутин, викасол).

По степени выраженности умеренные кровотечения были у 17 больных, обильные — у 15. С целью определения источника и причин кровотечений, степени кровопотери всем больным при поступлении производились следующие исследования: количество эритроцитов, лейкоцитов, гемоглобин, гематокрит, свертываемость, длительность кровотечения, коагулограмма, агрегатограмма, СОЭ, измерение артериального давления, определение частоты пульса, консультация терапевта, инструментальное исследование ЛОР органов, тампонада полости носа.

После удаления тампонов из полости носа и носоглотки (через 3–5 дней) проводился их осмотр с помощью оптической риноскопии. При выявлении источника носового кровотечения под контролем оптической риноскопии производилась его электрокоагуляция по разработанной нами методике. Для этого использовались длинные наконечники к обычным электрокоагуляторам (ТГ-1).

Сущность методики заключается в следующем: после проведения поверхностной анестезии 10% раствором лидокаина выявляется источник кровотечения, затем вводится наконечник электрокоагулятора под контролем оптической риноскопии (ниже и глубже риноскопа на 1,5–2 см) к источнику и производится прижигание (5–10 сек).

Большинству больных (27) удалось произвести коагуляцию источников кровотечения под эндоскопическим контролем, у 7 из них коагуляция проводилась 2–3 раза. При контрольном осмотре 24 больных (из 32) через 3 месяца рецидив отмечался у 5, им повторно проведена электрокоагуляция кровоточащего сосуда (у 3 больных из этой группы рецидивы кровотечений были на других участках слизистой оболочки полости носа). Через 6 месяцев осмотрено 17 больных, рецидивы отмечены у 4-х больных.

В результате проведенного исследования мы рекомендуем с целью обнаружения источника рецидивирующего носового кровотечения из задних и средних отделов полости носа после удаления турунд осматривать полость носа риноскопом и по возможности провести коагуляцию источника носового кровотечения, что обеспечивает его окончательную остановку.

ГЛАВА 7

НЕВОСПАЛИТЕЛЬНЫЕ ЗАБОЛЕВАНИЯ ВНУТРИНОСОВЫХ СТРУКТУР

7.1. Эндоскопическая диагностика и амбулаторная хирургия деформаций носовой перегородки

Различные варианты деформаций носовой перегородки могут проявляться одинаковыми симптомами: затруднением носового дыхания, выделениями из носа, чувством жжения или зудом в носу. Деформации носовой перегородки нередко сочетаются с сопутствующими заболеваниями носовых раковин, околоносовых пазух и новообразованиями. Появление эндоскопической аппаратуры значительно расширило диагностические возможности выявления деформаций носовой перегородки, позволило более детально рассматривать различные варианты с целью последующей функциональной минимально инвазивной хирургии (рис.7.1–7.3).

С помощью оптической риноскопии нами выявлено 337 случаев различных деформаций носовой перегородки, которые распределены по трем основным типам деформаций (шипы, гребни и девиации) и анатомической локализации (в хрящевом отделе, в области премаксиллы, в костном отделе на уровне средней и нижней носовых раковин и смешанные формы).

Полученные данные позволяют нам сделать вывод о том, что чаще всего при классической риноскопии не представляли трудности в диагностике шипы, гребни и девиации в передних и средних отделах. Но имеется

существенное расхождение в диагностике деформаций в верхних и задних отделах носовой перегородки, что связано с посттравматической деформацией хрящевого отдела. Осмотру задних отделов также препятствовали различные гипертрофии носовых раковин, полипы носа, утолщения слизистой оболочки перегородки на фоне обострения хронических ринитов.

Выявляемость деформаций в костном отделе при оптической риноскопии по сравнению с классической в 2 раза выше (21,4% и 43,8%). Кроме того, деформации носовой перегородки не выявлены при классической риноскопии у 18,9% случаев (64).

Учитывая наличие увеличения при оптической риноскопии, попутно оценивалось и состояние слизистой оболочки носовой перегородки. При проведении предоперационной диагностической риноскопии нами выявлено 12 случаев атрофических процессов в зоне предшествующей операции и 6 язвенных поражений.

Проводя оптическую риноскопию мы заметили, что деформации носовой перегородки нередко сочетаются с другой внутриносевой патологией. Деформации носовой перегородки сочетаются со всеми заболеваниями полости носа и наиболее часто обнаруживаются у больных с носовыми кровотечениями (84,3%), аномалиями внутриносевых структур (71,0%) и синуситами (50,7%). Это позволяет нам предполагать, что деформации носовой перегородки нередко предрасполагают к возникновению различных заболеваний и их хронизации, затрудняют диагностику и лечение. А своевременная диагностика с применением оптической риноскопии способствует более раннему выявлению данной патологии и ее коррекции. Преимущество оптической риноскопии в диагностике деформаций носовой перегородки иллюстрируется клиническим случаем.

Клинический случай

Больной К., ИБ № 6431, 64 года, госпитализирован в неврологическое отделение Гомельской областной клинической больницы с жалобами на сильные боли в левой половине лица, приступообразного характера.

Считает себя больным около 6 лет, когда впервые появились подобные приступы боли в лицевой и лобной областях слева и связывает с переохлаждением. Неоднократно лечился в неврологическом отделении ТМО. На предмет исключения патологии околоносовых пазух осматривался ЛОР врачом, производилась диагностическая пункция верхнечелюстной пазухи — отделяемого не получено. Уставлен диагноз: невралгия I–II ветви тройничного нерва, по поводу чего получал лечение: нестероидные противовоспалительные препараты, финлепсин, обезболивающие, витаминотерапию, физиолечение.

В связи с отсутствием эффекта был направлен в неврологическое отделение Гомельской областной клинической больницы и повторно консультирован ЛОР врачом.

При осмотре больной предъявлял жалобы на приступообразные боли в левой половине лица. При классической риноскопии была выявлена пострав-

матическая деформация хрящевого отдела носовой перегородки влево (40 лет назад была травма носа). С целью уточнения диагноза была выполнена оптическая риноскопия: обнаружен больших размеров гребень в верхнем костном отделе носовой перегородки, который въедался в среднюю носовую раковину и тем самым отдавливал ее медиально, закрывая средний носовой ход. При смещении средней раковины кнутри выявлены полипы, исходящие из отверстия верхнечелюстной пазухи и передних клеток решетчатого лабиринта.

После перевода в ЛОР отделение произведены эндоскопические операции — подслизистая резекция носовой перегородки (с удалением деформированного хрящевого и костного отделов носовой перегородки) и полипозтомидотомия. На 2 сутки после операции интенсивность приступов боли значительно уменьшилась, через 7–8 дней приступы исчезли.

При осмотре через 6 мес. больной отмечает болезненность при пальпации в точке выхода 2 ветви тройничного нерва слева, отсутствие приступов. При оптической риноскопии носовая перегородка по средней линии, роста полипов не отмечается.

Данный случай убедительно доказывает высокую информативность оптической риноскопии в диагностике деформаций задних и верхних отделов носовой перегородки.

7.2. Эндоскопические операции на носовой перегородке

Оптическая риноскопия позволяет не только тщательно осмотреть слизистую оболочку полости носа, щадяще выполнить операции на решетчатом лабиринте и носовых раковинах, но и помочь ринохирургу в трудных ситуациях при операциях на носовой перегородке. В настоящее время разработаны показания к эндоскопическим операциям на носовой перегородке (А.С. Лопатин, 1998) и методики этих вмешательств. Показания:

- гребни носовой перегородки, шипы (особенно в костном отделе);
- локальные деформированные участки хрящевого отдела, например, в области носового клапана;
- выраженное утолщение носовой перегородки, чаще в передне-верхнем отделе;
- реоперации после подслизистой резекции носовой перегородки.

Все операции на носовой перегородке лучше выполнять под местной аппликационной и инфильтрационной анестезией с двух сторон. После анестезии и анемизации слизистой оболочки, серповидным скальпелем проводится разрез слизистой оболочки по вершине шипа, распатором или отсосом отслаиваются мукопериостальные лоскуты кверху и книзу до основания шипа. Долотом сносится шип и удаляется щипцами. Лоскуты слизистой оболочки укладывают на место и фиксируют турундой (лучше «пальчиковым тампоном») на одни сутки. Больного можно выписать через 2–3 дня на амбулаторное лечение.

Аналогичным образом удаляют и гребни (хрящевые и костно-хрящевые), которые чаще формируются на стыке четырехугольного хряща и сошника. Разрез слизистой оболочки производится по вершине гребня, отслаиваются лоскуты (сначала — верхний, а затем — нижний). Разрывы слизистой оболочки чаще встречаются при отсепаровке нижнего лоскута. Иногда гребни настолько выражены, что мы видим только его хрящевую часть. В таких случаях разрез слизистой оболочки выполняется только в хрящевой части гребня, удаляется хрящевой гребень. Костный гребень отслаивается поднадкостнично (формируется карман) без разреза слизистой оболочки в костном отделе. Выделенный гребень сносится долотом у основания и удаляется щипцами Блексли. Лоскуты укладываются, фиксируются турундой (иногда сшиваются).

Постоянный эндоскопический контроль всех этапов операции позволяет выполнить эти операции без излишней травматизации. Одномоментно можно выполнить удаление нескольких гребней и шипов из обеих половин носа, не опасаясь формирования перфораций и синехий. Края раны должны свободно прилегать друг к другу без натяжения. Невозможность соединения краев раны указывает на недостаточное удаление основания шипа или гребня.

При локальном утолщении или искривлении носовой перегородки рекомендуется частичная подслизистая резекция носовой перегородки. Разрез слизистой оболочки выполняется кпереди от искривления, выделяется и резецируется только искривленная или резко утолщенная часть хряща носовой перегородки, края лоскутов должны свободно прилегать друг к другу. Несмотря на эндоскопический контроль, иногда не удается избежать разрыва слизистой оболочки, особенно на противоположной стороне. В таком случае, необходимо между листками мукоперихондрия уложить хрящевую пластинку, а место разрыва ушить.

Особой аккуратности требует выполнение реоперации на носовой перегородке. Нарушение носового дыхания, после операции на носовой перегородке, связано с неполным удалением хряща носовой перегородки в верхнем или нижнем отделах. Кроме того, в связи с постоянным натяжением мукоперихондральных листков, через некоторое время после операции может сформироваться перфорация на носовой перегородке.

Перед реоперацией на носовой необходимо установить причину деформации и устранить ее путем локальных резекций хряща или кости по вышеописанным методикам. Эндоскопическая резекция носовой перегородки переносится значительно легче больными, а процент осложнений крайне низок.

7.3. Амбулаторные эндоскопические операции на носовой перегородке

Нами выполнено 85 амбулаторных операций на носовой перегородки под эндоскопическим контролем: удаление шипов — 21, гребней — 33, частичная подслизистая резекция носовой перегородки — 31.

Для сравнения длительности послеоперационного периода и отдаленных результатов ретроспективно изучена группа больных из 85 человек, которым были произведены аналогичные операции в стационарных условиях.

Согласно наших данных, средняя длительность послеоперационного периода у больных, оперированных амбулаторно под эндоскопическим контролем составила 5,32 дня, а в стационарных условиях — 7,05 дня, что связано с госпитализацией (ожидание операции), с меньшей травматичностью операций и отсутствием выраженных реактивных явлений.

Проведя анализ отдаленных результатов в обеих группах больных, можно сделать выводы о том, что эффективность операций проведенных под эндоскопическим контролем выше: жалобы отсутствовали у 76 больных (89,4%), а при классических операциях у 46 (65,7%). Остатки деформации носовой перегородки при классическом методе, встречались в 2,5 раза чаще, чем при эндоскопических операциях, синехии в 4,5 раза, рецидивы хронического ринита в 1,6 раза.

7.4. Эндоскопическая хирургия носового клапана

Клапан — это мобильная структура, регулирующая поток жидкости и газа. В носу различают турбинальный, септальный и пороговый клапаны (носовой). Область носового клапана включает дистальные отделы треугольного хряща, передний конец нижней носовой раковины, каудальный край перегородки носа и ткани, окружающие грушевидное отверстие. Носовой клапан треугольное пространство между каудальным краем треугольного хряща и носовой перегородкой (в норме 10–15°). Большинство исследователей считают, что область носового клапана регулирует воздушный поток и сопротивление. Область носового клапана должна исследоваться у всех пациентов с симптомами затруднения носового дыхания. Для исследования области носового клапана пользуются следующим методом: кончик носа приподнимают пальцем и осматривают преддверие. Угол между каудальным краем треугольного хряща должен составлять 10–15°. При его уменьшении или увеличении будет нарушаться регуляция вдоха. Для выявления патологии вестибулярной части носового клапана можно воспользоваться тестом Cottle: при спокойном дыхании мягкие ткани щеки рукой смещают в сторону от средней линии пациент отмечает уменьшение заложенности (положительный симптом), отсутствие улучшения расценивается как отрицательный тест Cottle.

Количественно оценить степень нарушения носового дыхания можно с помощью риноманометрии. Локализация причины нарушения дыхания может быть определена методом исследования максимального вдоха (Y. Santiado-Dils de Bonilla et alt.) (рис. 7.5).

Существуют патоморфологическая и клиническая классификации аномалий носового клапана (Y. Casperbamer, E.Kern, 1987). Патоморфическая: интрамуральные и экстрамуральные. Интрамуральные аномалии (абструкции) могут быть в слизистой оболочке (воспаление, гипертрофия), подслизистой ткани (рубец, гематома, абсцесс), коже (синехии, стриктуры), хряще перегородки (отсут-

ствие, утолщение, искривление, извитость), треугольном хряще (отсутствие — частичное или полное, утолщение, отклонение, извитость, стойкий коллапс), раковинах (ринит, аллергия, гиперплазия и др.). Экстрамуральные обструкции могут быть обусловлены внешним давлением, инородным телом. Для коррекции аномалий носового клапана используют 5 типов операций:

- 1) на перегородке носа;
- 2) на треугольных хрящах;
- 3) в области дна полости носа;
- 4) на нижней поверхности нижней носовой раковины;
- 5) на рубцово-измененных слизистой оболочке и коже преддверия.

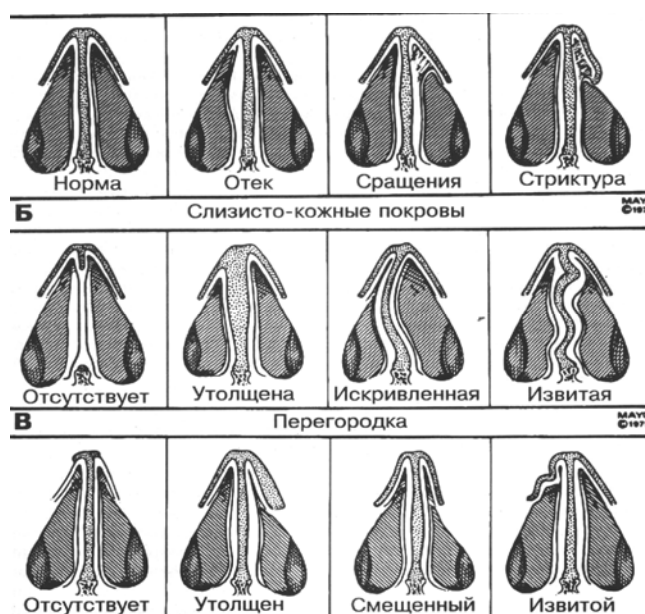


Рис. 7.5. Причины нарушения функции носового дыхания [по Ю. Керну]

Наиболее частой причиной операций на носовой перегородке являются ее деформации (утолщение, искривление, смещение, рубцовые изменения). Каждая деформация носовой перегородки требует определенного хирургического способа: истончение, мобилизация, кристотомия, пересечение четырехугольного хряща, частичная его резекция, выпрямление, реимплантация и фиксация. Иногда производится полное удаление хряща. Если операция на носовой перегородке не дает эффекта, следует тщательно обследовать верхний край треугольного хряща.

Операции на треугольных хрящах выполняются после отделения кожи и слизистой оболочки. В зависимости от аномалии это могут быть частичная резекция, подсадка инплантанта, коррекция наружного носа.

Увеличение переднего конца нижней носовой раковины является частой причиной обструкции носового клапана. При гипертрофии ее производятся минимальные вмешательства: ультразвуковая дезинтеграция, криодействие и др., что дает значительное улучшение носового дыхания. К конхотомии следует прибегать в исключительных случаях.

При рубцовых изменениях в области носового клапана рекомендуется устанавливать протектор или закрывать раневую поверхность свободными или местными тканями. Для профилактики образования рубцов все внутриносовые разрезы должны тщательно ушиваться. Повреждение носового клапана может также произойти вследствие остеотомии, удаления горбинки, чрезмерного удаления треугольного хряща.

Для проверки степени нарушения носового дыхания необходимо использовать риноманометрию и акустическую риноманометрию.

7.5. Эндоскопические операции при аномалиях и заболеваниях носовых раковин

По мнению Т.И. Гаращенко (1996) аномалии и пороки развития внутриносовых структур занимают одно из первых мест среди этиопатогенетических факторов развития хронических синуситов. Они вызывают изменения направления потока воздуха, его объема и воздухообмена в околоносовых пазухах. Это подтверждено данными магнитно-резонансной и компьютерной томографий. Наиболее часто подвержены стенозированию лобно - этмоидальный карман и воронка, щель между крючковидным отростком и средней носовой раковиной, решетчатый пузырек и средней носовой раковиной. Болезнь «узких щелей» при определенных видах инфекции, особенно при блоке, предрасполагает к каскадному воспалению в сторону больших синусов. Блоки узких мест создают условия для развития стойких инфекций, особенно анаэробных, микотических. Через «узкие щели» среднего носового хода проходит 90% вдыхаемого воздуха, там оседает основная масса вирусов, бактерий, аллергенов. По данным компьютерной томографии (Гаращенко Т.И., 1996) при хронических синуситах у 76% больных выявляется патология воронки, а у 78% — среднего носового хода Автор предложила классификацию вариантов строения анатомических структур латеральной стенки полости носа, которые ведут к нарушению носового дыхания.

Таблица 7.1

Классификация вариантов строения анатомических структур латеральной стенки полости носа (Т.И. Гаращенко, 1996)

Анатомические варианты	Вариант изменений	Ключевые зоны стенозирования
ВНР	Гипертрофия головки Удвоенная ВНР Низкое стояние головки Эктопия ВНР кпереди по верхне-медиальному краю	Блок обонятельной щели и сфеноэтмоидального кармана
СНР	Мякотканная гиперплазия Concha bullosa (костная) — равномерно раздутая СНР — медиально, латерально вздута Смещение медиально СНР	Блок СНХ, полулунной щели Блок СНХ, полулунной щели Блок обоняния Блок латеральной стенки носа Блок СНХ

Анатомические варианты	Вариант изменений	Ключевые зоны стенозирования
	С-изогнутая Опущение шейки ниже крючковидного отростка Саггитальная щель (передняя, задняя, полная) Фронтальная щель головки Полное удвоение Крестообразное ращепление передних отделов Треугольная раковина	Блок СНХ Блок СНХ Блок СНХ и воронки Блок воронки и полулунной щели Блок воронки, СНХ
Решетчатая булла	Гиперплазия: вдоль СНР, кпереди от крючковидного отростка и НП Выступающая из СНХ, прикрывающая головку СНР Гипоплазия (утопление в орбиту)	Блок НХ, воронки, лобного кармана, обонятельной области. Блок СНХ, воронки, лобного кармана Блок естественного отверстия ВЧП
Крючковидный отросток	Согнутый медиально (латерально) Смещение кпереди (ложная СНР) Гиперплазия вертикального отдела Гипоплазия Перфорированная книзу Пневматизированный Контактирующий со СНР (ложный сустав)	Блок воронки и СНХ Блок СНХ Блок СНХ и полулунной щели Обозрим вход в ВЧП Блок СНХ Блок СНХ
Дополнительные клетки	Клетка Галлера (в нижнемедиальном углу орбиты ниже и кпереди от пузырька)	Блок естественного отверстия ВЧП
Избыточная пневматизация	Agger nasi	Инфицирование и блок лобного кармана, воронки, сужение носослезного канала
ННР	Мягкотканная гиперплазия Костная гиперплазия Саггитальная вырезка Удвоение заднего конца Фронтальное ращепление Рудиментарная верхняя пластинка Дистопированная книзу Предлежание к латеральной стенке Гипоплазия горизонтальной части Дистопированная кверху Высокая ННР	Блок ОНХ и ННХ Блок ОНХ и ННХ Сужение СНХ Сужение СНХ Сужение СНХ Сужение СНХ Сужение СНХ Сужение СНХ Сужение носослезного канала Сужение СНХ

Сокращения: ВНР — верхняя носовая раковина; СНР — средняя носовая раковина; ННР — нижняя носовая раковина; СНХ — средний носовой ход; ННХ — нижний носовой ход; ОНХ — общий носовой ход; НП — носовая перегородка; ВЧП — верхнечелюстная пазуха.

Буллезная средняя носовая раковина встречается у 5–20% здоровых, при синуситах у 17,4 — 80% обследованных (Woldman. 1987), она может не только вызывать нарушение носового дыхания, но давать головные боли. Для устранения этой аномалии выполняются резекции медиальной или латеральной части с мукопериостальным лоскутом. Оперативные вмешательства при аномалиях полости носа должны быть направлены на обеспечение нормализации движения воздушного потока и мукоциллиарного транспорта, уменьшение объема носовых раковин. Техника операции буллотомии по Гаращенко Т.И на латеральной поверхности средней носовой раковины из одной точки сзади наперед проводят два дугообразных разреза слизистой оболочки до верхнего края *concha bullosa*, отсепааровывают и иссекают. Оставшуюся слизистую на латеральной стенке также отсепааровывают от кости. Конхотомом удаляют передне-нижнюю латеральную костную часть, медиальную пластинку смещают кнаружи [175, 243].

Техника эндоскопических операций на носовых раковинах принципиально не отличается от техники традиционных операций. Эндоскопический контроль обеспечивает вмешательства более щадящими, точными, безопасными и простыми.

На нижней и средней раковинах выполняются следующие операции: конхотомии — частичные, тотальное удаление, передние, средние или задние, полипотомия, удаление опухолей, подслизистая вазотомия, гальванокаустика, крио-, ультразвуковое и лазерное воздействие и др. Кроме того, может производиться медиальное и латеральное смещение средней носовой раковины, резекция латеральной части *concha bullosa*, исправление аномалий. На верхней носовой раковине чаще выполняется резекция, удаление или полипотомия.

Удаление полипов из области носовых раковин производится полипной петлей, щипцами или конхотомом. Конхотомии подвергается только измененная ткань. При конхотомии нельзя отрывать слизистую оболочку (опасность кровотечения), обнажать кость на большом протяжении. Лучше пользоваться подслизистой конхотомией (удалить только кость) [148, 151].

В последние годы конхотомия нередко заменяется гальванокаустикой, крио-, ультразвуковым и лазерным воздействием. Основная цель — добиться частичного разрушения мягких тканей носовых раковин [86, 151].

Нужно только помнить, что контакт эндоскопа с наконечником прижигающего инструмента недопустим во избежание повреждения оптики. Т.И. Гаращенко (1996) рекомендует производить лазерные конхотомии: поверхностную, дистанционную и с селективной парциальной денервацией. В.С. Погосов и соавт. (1998) для лечения хронических ринитов предлагает радиокаутеризацию нижней носовой раковины.

7.6. Эндоскопическая диагностика и амбулаторная хирургия аномалий развития анатомических структур полости носа

Оптическая риноскопия благодаря своим преимуществам перед классической позволяет более детально изучить варианты строения анатомических структур полости носа и выявить их аномалии развития. При проведении 2600 оптических риноскопий были выявлены 176 (6,7%) аномалий развития анатомических структур (рис.7.5–7.8).

Структура выявленных нами аномалий представлена в таблице 7.2.

Из данных таблицы 7.2 видно, что наиболее частой аномалией является гипертрофия носовых раковин (99–56,2%): верхней — 17 (9,6%), средней — 54 (30,7%), нижней — 28 (15,9%).

Таблица 7.2

Аномалии латеральной стенки полости носа

Вариант изменений	Количество больных	%
Гипертрофия головки ВНР	17	9,6
Низкое стояние головки ВНР	4	2,2
Гипертрофия костная СНР	19	10,8
Гипертрофия мягкотканная СНР	15	8,5
С-образноизогнутая СНР	4	2,2
Гипертрофия головки СНР	20	11,3
Смещение СНР медиально	8	4,4
Смещение СНР латерально	7	4,0
Гиперплазия решетчатой буллы	14	8,0
Гипертрофия крючковидного отростка	19	10,8
Избыточная пневматизация Agger nasi	16	8,8
Гипертрофия мягкотканная ННР	19	10,8
Гипертрофия костная ННР	9	5,1
Прочие аномалии	5	2,8
Итого	176	100

Сокращения: ВНР — верхняя носовая раковина; СНР — средняя носовая раковина; ННР — нижняя носовая раковина.

Аномалии внутриносовых структур, как правило, сочетались с заболеваниями: хроническими ринитами 33 (18,7%), патологией носовой перегородки 38 (21,5%), синуситами 25 (14,2%), полипозом носа 16 (9%), аномалии изолированные 64 (36,3%) (рис. 6.28).

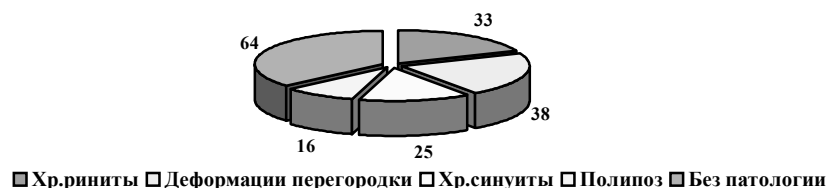


Рис. 7.9. Сочетания аномалий внутриносовых структур с патологией полости носа

Высокий удельный вес сочетания аномалий внутриносовых структур (63,6%) с заболеваниями (рис. 7.2), свидетельствует об их участии в формировании патологии полости носа. Своевременная коррекция аномалий внутриносовых структур способствует излечению вышеуказанных заболеваний.

Таблица 7.3

Амбулаторные операции при аномалиях полости носа

Виды аномалии и операции	Количество операций
Гипертрофия головки ВНР Верхняя конхотомия	7
Низкое стояние головки ВНР Верхняя конхотомия	2
Гипертрофия костная СНР Средняя конхотомия	8
Гипертрофия мягкотканная СНР Средняя конхотомия	10
С-образноизогнутая СНР Средняя конхотомия или репозиция	1
Гипертрофия головки СНР Средняя конхотомия	15
Смещение СНР медиально Латеропозиция	8
Смещение СНР латерально Репозиция	7
Гиперплазия решетчатой буллы Буллотомия	11
Гипертрофия крючковидного отростка Резекция	16
Избыточная пневматизация Agger nasi Передняя этмоидотомия	9
Гипертрофия мягкотканная ННР Нижняя конхотомия, Электрокоагуляция, УЗД	19
Гипертрофия костная ННР Резекция кости ННР	8
ИТОГО	121

Сокращения: ВНР — верхняя носовая раковина; СНР — средняя носовая раковина; ННР — нижняя носовая раковина.

Все операции выполнялись под эндоскопическим контролем в амбулаторных условиях. Основными видами операций были конхотомии: верхняя — 9, средняя — 34, нижняя — 19, репозиции средних носовых раковин — 15, буллотомии — 11 и резекции — 24.

Ближайшие и отдаленные результаты амбулаторных эндоскопических операций по поводу аномалий анатомических структур латеральной стенки нами изучены у 90 больных и результаты представлены в таблице 7.4.

Таблица 7.4

Ближайшие и отдаленные результаты эндоскопических операций

Критерии	3 нед		3 мес		6 мес		12 мес	
	n	%	n	%	n	%	n	%
Отсутствие реактивных явлений	85	94,4	88	97,7	90	100	90	100
Нормальное носовое дыхание	83	92,2	87	96,6	89	98,8	89	98,8
Наличие синехий	0	0	2	2,2	1	1,1	1	1,1
Рецидив сопутствующей патологии	2	2,2	5	5,5	2	2,2	4	4,4
Восстановление нормальной анатомической структуры	0	0	83	92,2	87	96,6	88	97,7

Анализ данных таблицы 7.4 свидетельствует о высокой эффективности амбулаторных эндоскопических операций при аномалиях развития анатомических структур полости носа: быстрое исчезновение реактивных явлений (3 нед. — 94,4%), восстановление нормального носового дыхания (92,2%), низкий процент обострения сопряженных заболеваний в течение года (97,7%), осложнения во время операций в ближайшем и отдаленном периоде крайне редки (1,1%).

Учитывая вышеизложенное, можно сделать вывод о том, что амбулаторные эндоскопические операции при аномалиях развития анатомических структур являются одним из основных, высоко-эффективных и безопасных хирургических методов лечения данной патологии.

ГЛАВА 8

ДИАГНОСТИКА И ХИРУРГИЯ ПОЛИПОЗА ПОЛОСТИ НОСА И ОКОЛОНОСОВЫХ ПАЗУХ

8.1. Состояние диагностики и хирургии полипоза полости носа и ОНП

Проблема полипоза носа и околоносовых пазух решалась на протяжении многих веков, но не решена до настоящего времени. Термин «полип» (polipus — много ног) ввел Гиппократ (460–370 до н. э.). Он различал мягкие (доброкачественные) и твердые (злокачественные) полипы. Гален (130–200) носовые полипы сравнивал с саркомой. Ибн-Сина (980–1037 г.) называл полипы «наростами и шишками». Мягкие «наросты» он рекомендовал срезать ножом и выскабливать скребком, а твердые — выжигать лекарствами или огнем, из глубины удалять ниточной петлей, Ruysch (1694), Rulfin (1653), Heusten (1683–1758), Morgagni установили, что полипы растут из пазух. Н.И. Пирогов написал трактат «О полипах носа». В XX столетии — в период рас-

цвета оториноларингологии и ринологии проблемой полипозных риносинуситов занимались выдающиеся ученые Я.С. Темкин, А.М. Рейнус, А.И. Абрикосов, Lebeser, И.В. Корсаков, В.Ф. Ундриц, В.И. Воячек, Г.И. Марков, Д.И. Тарасов, С.В. Рязанцев и др. Было выдвинуто свыше 10 теорий возникновения полипоза носа (опухолевая, хронического воспаления, конституциональная, аллергическая, нейротро-фическая, генетическая и др.) Наиболее популярной теорией полипоза является полиэтиологическая или многофакторная [161]. Сущность ее заключается в том, что для возникновения полипов необходимы врожденная предрасположенность и воздействие факторов внешней среды. Под врожденной предрасположенностью подразумевается наличие биологических дефектов: нарушения реактивности парасимпатической нервной системы, иммунитета, гиперчувствительность слизистой оболочки, нарушения мукоцилиарного клиренса, дефекты мембран клеток и ДНК в ядрах [87, 88, 94, 97, 99, 138, 139, 140, 141, 149, 161, 169, 198].

Факторы внешней среды могут быть разнообразны: механические, физические, химические, биологические (вирусы, бактерии, грибы, аллергия и др.).

При сочетании врожденной предрасположенности и факторов внешней среды включаются патогенетические механизмы: нарушение нервно-трофической иннервации, дегрануляция тучных клеток, выделение гистамина, что приводит к повышению сосудистой проницаемости, отеку тканей и формированию полипов.

По гистологическому строению полипы носа отличаются от полипов других локализаций. Чаще они слизистые, но могут быть и ангиоматозные, фиброзные, железистые, аденоматозные и др. В слизистой оболочке носа, околоносовых пазухах и полипах выявлен органоспецифический антиген. Полипы носа и околоносовых пазух часто рецидивируют. Возникновению рецидивов способствуют местные факторы (искривление носовой перегородки, узкие носовые ходы, хронические очаги инфекций) и общие сопутствующие заболевания верхних дыхательных путей и других органов, аллергия, нарушение иммунитета.

Единой классификации полипозных изменений слизистой оболочки не существует. Мы предлагаем, на наш взгляд, простую рабочую клинко-анатомическую классификацию:

- полип носа, околоносовых пазух, атопическая и инфекционная форма;
- полипоз носа, околоносовых пазух, атопическая и инфекционная форма;
- смешанная — полипоз носа и околоносовых пазух.

Примеры формирования диагнозов:

- Полип средней носовой раковины.
- Полипозный этмоидит.
- Полипозный этмоидит, полипоз носа, атопическая форма, рецидив.
- Полипозно-гнойный этмоидит. Полипоз носа, рецидив.
- Хронический полипозно-гнойный пансинусит. Полипоз носа, рецидив.

Клиника. Основной признак полипоза носа — расстройство носового дыхания — от незначительного закладывания до полной непроходимости обеих половин носа. При инфекционной форме эти симптомы сопровождаются выделениями из носа. Затруднение носового дыхания обуславливает вторичные симптомы — головную боль, потерю обоняния, носовой оттенок голоса.

Распознавание полипов и полипоза не представляет трудностей и осуществляется с помощью риноскопии (инструментальной передней и задней, оптической, фиброволоконной). Для слизистых полипов характерен серый цвет, мягкая консистенция, подвижность при пальпации зондом.

Ангиоматозный полип розовый или красный, имеет ножку, фиброзный — различной окраски, плотный, с гладкой поверхностью. Для диагностики полипов и полипоза околоносовых пазух используют рентгенографию, томографию, оптическую синусоскопию, компьютерную и магнитно-резонансную томографии. Эти методы позволяют уточнить степень поражения околоносовых пазух полипозным процессом, наметить объем оперативного вмешательства, от дифференцировать от других объемных поражений околоносовых пазух.

Принципы лечения полипоза носа и околоносовых пазух. В настоящее время для лечения полипоза носа применяют консервативные и хирургические методы лечения. Нужно помнить, что никакая операция не решает проблему полипоза носа и устраняет только последствия болезни, а не ее причины [21, 42, 114, 150, 153, 187, 198, 241].

Показания к хирургическому лечению:

- одиночные полипы;
- obtурирующий полипоз носа;
- полипозно-гнойные синуситы.

Виды хирургических вмешательств:

- полипотомия;
- полисинусотомия;
- радикальная операция на околоносовых пазухах;
- пересечение видиева нерва;
- ультразвуковая дезинтеграция;
- электрокоагуляция, криодеструкция;
- лазерокоагуляция;
- радиоволновая коагуляция [140, 141, 217, 218, 225, 236].

При наличии патологии со стороны других структур носа одновременно необходимо проводить их коррекцию (носовой перегородки, носовые раковины), так как они препятствуют радикальному удалению полипозных тканей, способствует образованию синехий в послеоперационном периоде, вследствие дополнительной травмы слизистой узких пространств, заращению соустьев околоносовых пазух и обострению в них хронических воспалительных процессов [235].

Методики хирургических вмешательств также разнообразны: от наружных доступов на околоносовых пазухах (при осложнениях) до микро- и эндоскопических.

До настоящего времени широко применяются рутинные эндоназальные операции полипотомии с помощью полипных петель и щипцов.

Одиночные полипы не представляют сложности для удаления. Они чаще исходят из носовой перегородки, средней носовой раковины или из околоносовых пазух (хоанальный). Иное дело при полипозе носа и, особенно, при рецидиве. Полипоз носа — это чаще проявление полипозного этмоидита, реже гайморита. Полипы первоначально свисают вниз, а затем заполняют любые свободные пространства носовой полости, иногда выпадают в носоглотку или наружу [126, 141].

Наиболее щадяще и радикально проводятся полипотомии с помощью эндоскопического контроля оптическими риноскопами и специальными инструментами. Эффективность этих операций значительно выше, чем обычных традиционных. При больших полипах рекомендуется удалить основную массу их обычным методом, а доудаление произвести под контролем оптики (можно и через несколько дней). При необходимости ревизии околоносовых пазух можно также использовать экстраназальный или эндоназальный методы с оптическим контролем. Сочетание этих методов способствует удлинению межрецидивных периодов, уменьшению количества ненужных операций и психической травматизации больных [47, 49, 51, 244].

Нередко хронические полипозные синуситы сочетаются с бронхиальной астмой (у 95,45% больных бронхиальной астмой имеется патология носа и околоносовых пазух), что требует проведения предоперационной подготовки.

Предоперационная подготовка должна включать:

— при инфекционной форме:

- наложение синус-катетеров «ЯМИК»;
- пункции с введением антибиотиков, ферментов, гормонов;

— при атопической форме:

- носовой душ;
- наложение синус-катетеров «ЯМИК»;

— при аспириновой форме:

- топические кортикостероиды типа бекламетазона.

Послеоперационный период: при инфекционной, атопической и смешанной формах бронхиальной астмы больному рекомендуется:

- системные кортикостероиды по 30 мг в сутки с 4-го дня;
- топические кортикостероиды (до 2-х месяцев);
- носовой душ до исчезновения корок.

При аспириновой астме топические кортикостероиды применяют до 6 месяцев по 300 мг в сутки.

Послеоперационное ведение больных после полипотомии.

I-е сутки:

- постельный режим;
- антибиотики широкого спектра (до 5–7 дн.);

- анальгетики;
- седативные по показаниям.

II-е сутки:

- удаление турунд;
- палатный режим;
- удаление фибриновых пленок (лучше аспиратором);
- мазевые антимикробные и репаративные препараты (левомеколь, каланхоэ);
- носовой душ;
- топические стероиды до исчезновения корок.

Выписка больных проводится на 8-й день. Амбулаторное лечение должно продолжаться до исчезновения корок, восстановления носового дыхания.

Активное ведение больного на всех этапах — самое главное в успехе операции.

Несмотря на достигнутые успехи в хирургическом лечении полипоза носа и околоносовых пазух, все же основным методом его лечения остается консервативный, который в настоящее время общепризнан. Сущность его заключается в применении местных кортикостероидов (типа беклометазона) и гипосенсибилизирующих средств — лучше антигистаминных II-го поколения — типа аллергодила, гистимета до 3–6 мес. Из вспомогательных методов можно использовать противовоспалительные, иммунокорректоры, гемосорбцию, энтеросорбцию, физиотерапевтические процедуры, санаторно-курортное лечение.

Г.И. Марков предлагает для профилактики рецидивов и замедления роста полипов использовать тиосульфат натрия, контрикал, аминокaproновую кислоту, а также применение противовоспалительных препаратов на основе крахмально-агарового геля [55, 107, 207].

8.2. Эндоскопическая диагностика и амбулаторное лечение полипоза носа

По распространенности полипов в полости носа мы выделили 3 стадии:

1 стадия — полипы в среднем носовом ходе.

2 стадия — полипы в различных частях полости носа, но не препятствующие носовому дыханию с положительным эффектом от консервативного лечения.

3 стадия — обструкция общего носового хода с постоянным нарушением носового дыхания и отсутствием эффекта от консервативного лечения.

При проведении классической риноскопии мы выявили полипы и полипоз носа у 182 больных, а с использованием оптической риноскопии у 221 больного, т.е. полипы выявлены дополнительно у 39 (17,6%) больных. Кроме того, полипы и полипоз полости носа при классической риноскопии выявляется, в основном, во 2 и 3 стадии.

Одиночные полипы обнаруживаются с применением оптики в 4,5 раза чаще, чем при классической риноскопии. Смешанные формы выявляются практически одинаково в обоих случаях (85,9% и 90,6%). По степени распространенности полипов в полости носа больные были распределены следующим образом (рис. 8.4):

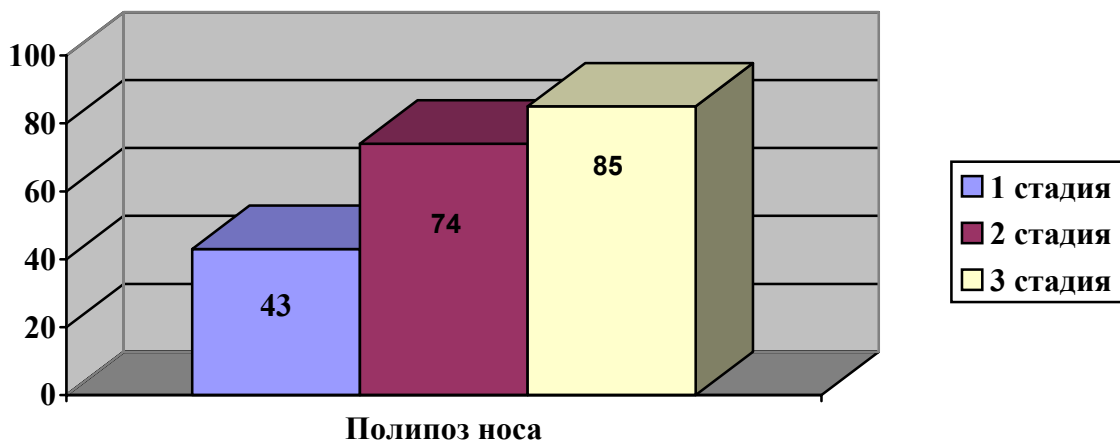


Рис. 8.4. Стадии полипов и полипоза полости носа

Часть больных с полипозом носа страдали сопряженными заболеваниями: бронхиальной астмой (инфекционно-аллергической и атопической формами), астматическим бронхитом, аллергическим ринитом, триадой Видаля. Данные представлены на рисунке 8.5.

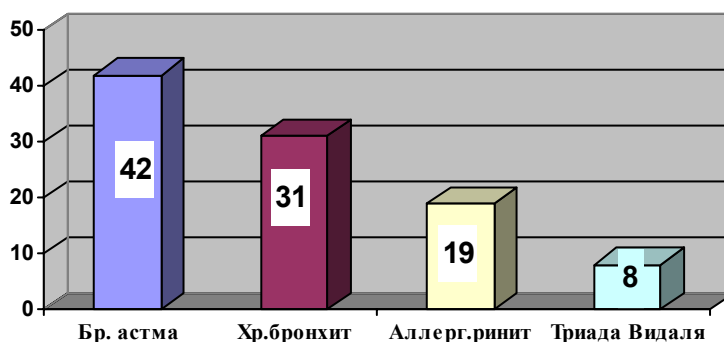


Рис. 8.5. Сопряженная патология полипоза носа

Эндоскопическая картина полипов и полипоза носа достаточно типична: образования мягкой консистенции сероватого цвета с желтоватым или розоватым оттенком, свисающие на мягкой ножке, легко подвижны. Цвет полипов зависит от его строения: преобладание стромы, жидкости, сосудов. Однако по цвету, консистенции, наличию узкого основания нельзя с уверенностью сказать, что это полипы. Поэтому удаленные полипы подлежат обязательному гистологическому исследованию.

Для объективной оценки эффективности амбулаторной хирургии полипоза ПН мы сравнили две методики: эндоназальную с применением эндоскопической техники и эндоназальную классическую.

Мы обследовали 2 группы по 70 больных: первую группу составили больные с полипозом носа 1–2 стадии оперированные амбулаторно под эндоскопическим контролем, вторую — без эндоскопического контроля.

Данные о проведенных операциях представлены в таблице 8.1.

Таблица 8.1

Амбулаторные операции при полипозе носа

Вид операции	I группа (N=70)		II группа (N= 70)	
	абс	%	абс	%
Односторонняя полипотомия	25	35,7	17	24,3
Двусторонняя полипотомия	34	48,6	24	34,3
Односторонняя полипоэтомидотомия	9	18,8	15	21,4
Двусторонняя полипоэтомидотомия	2	2,8	14	20
Всего	70	100	70	100

Все амбулаторные эндоскопические операции проведены под местной анестезией с предшествующей премедикацией: поверхностным орошением 10% раствора лидокаина гидрохлорида или в виде аппликаций на слизистую оболочку с помощью турунд. В дополнение использовалась анестезия 1% раствором новокаина или ультракаина в область *agger nasi*, в боковую стенку полости носа, полипы, в нижнюю и среднюю носовые раковины, носовую перегородку.

Полная анестезия отмечена у 90 (64,2%) больных, незначительные периодические болевые ощущения присутствовали у 40 (28,5%) больных, умеренные — у 8 (5,7%). Сильную боль во время операции испытывали 2 больных (1,4%), в связи с чем им дополнительно было введено по 2 мл раствора ультракаина D-S. Во время местной анестезии у 6 (4,2%) больных отмечены головокружения, у 4-х (2,8%) обморочные состояния.

Операции проводились инструментами из набора для эндоскопической хирургии фирмы «Karl Storz». Методики операций под эндоскопическим контролем не отличались от обычных классических, но были щадящими, малокровными, безболезненными.

Продолжительность операций, составила до 10 мин — у 38 (27,1%), до 20 мин — у 67 (47,8%), до 30 мин — у 35 (25%). Продолжительность эндоскопических операций больше чем классических, что обусловлено использованием риноскопа и более тщательным удалением полипов (35,7% операций до 30 мин).

Тампонада полости носа после операции выполнялась у 32 (22,8%) больных односторонняя и у 38 (27,1%) с обеих сторон. Применялись как марлевые турунды (при кровотечении), так и латексные тампоны. Тампоны удалены через 1 сутки — у 25 (35,7%), через 2-е суток — у 45 (64,3%) больных. Кровотечение во время операций незначительные (до 50 мл) отмечены

у 16 (20,7%) больных. У 4 (5,1%) больных кровотечения во время операции были до 100 мл в связи, с чем они были госпитализированы на 1–2 суток. После удаления турунд у 8 (11,4%) больных после эндоскопических операций и у 23 (32,8%) больных после классической полипотомии выявлены мелкие полипы, которые были доудалены под поверхностной анестезией 10% раствором лидокаина. Санация полости носа с помощью аспиратора проводилась ежедневно. Со 2-го дня (после удаления турунд) назначались ингаляции, ультразвук на область носа.

С 5-го дня больным назначался противорецидивный курс лечения альдецином по 50 мг в обе половины носа 3 раза в день, который получили 52 (37,1%) больных. По длительности применения альдецина больные разделены на 3 группы: до 1 месяца — 7 (13,4%), до 2 месяцев — 9 (17,3%), до 3 — 36 (69,2%) больных.

Отдаленные результаты через 1 год прослежены у 46 больных (I группа) после операций с эндоскопическим контролем и противорецидивным курсом лечения альдецином, у 20 больных (II группа) без противорецидивного курса и у 20 больных (III группа) после классических операций.

Анализ данных показал, что нормальное носовое дыхание через 1 год выявлено в 41,8% у больных I группы, что на 24,4% выше, чем в 3 группе. Полипы у больных 3 группы выявлены у 11,5%, а у больных I группы — 9,2%. Данное исследование свидетельствует о том, что наиболее эффективные результаты при амбулаторных эндоскопических операциях получены у больных I группы с противорецидивным курсом лечения кортикостероидным препаратом «Альдецин».

ГЛАВА 9

ЗАБОЛЕВАНИЯ НОСОГЛОТКИ

9.1. Диагностика и эндоскопическая картина заболеваний носоглотки

Классические методы диагностики заболеваний носоглотки (задняя риноскопия, пальцевое исследование, рентгеногафия, фиброфарингоскопия) не позволяют точно диагностировать характер, оценить степень распространенности, эффективность лечения этих заболеваний. При их использовании нередко возникают ошибки или происходит гипердиагностика заболеваний носоглотки.

С внедрением в практику оториноларингологов телескопов Хопкинса — жестких риноскопов с 0 и 30° оптикой появилась возможность детально изучить анатомические структуры полости носа, клиническую картину различных заболеваний, оценить эффективность методов их лечения. С помощью оптических жестких риноскопов можно с успехом осмотреть носоглотку.

Заболевания боковой стенки носоглотки на ранней стадии диагностируются с трудом. Это связано с анатомическими особенностями носоглотки, несовершенством методов исследования, высоким глоточным рефлексом и др. Основные заболевания боковой стенки носоглотки следующие:

- Гипертрофии слизистой оболочки и лимфоидной ткани.
- Воспалительные заболевания.
- Новообразования.
- Рубцовые изменения.

Наиболее частым синдромом при заболеваниях боковой стенки носоглотки является нарушение функции слуховой трубы.

С целью более детального изучения состояния отдельных анатомических структур используется оптический риноскоп с 30° оптикой (верхняя, боковые стенки). Анестезия слизистой оболочки носоглотки требуется только при проведении оперативных вмешательств.

В нашей клинике с 1996 по 2003 г. при проведении 2600 диагностических оптических ринофарингоскопий, заболевания носоглотки выявлены у 477 больных (18,3%), а при классической задней риноскопии только у 190 (7,3%). Структура заболеваний носоглотки представлена на рисунке 9.1.

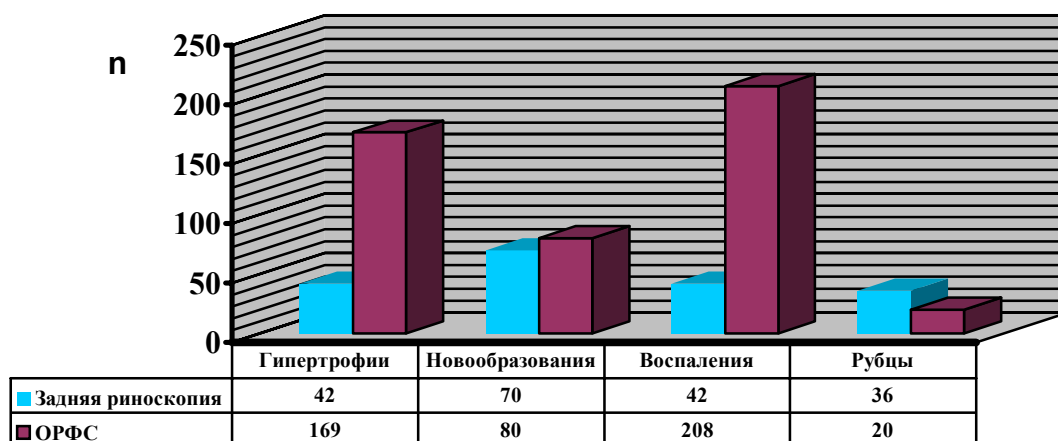


Рис. 9.1. Структура заболеваний носоглотки, выявленных оптической ринофарингоскопией и задней риноскопией

Данные рисунка 9.1 свидетельствуют о высокой информативности и выявляемости метода оптической ринофарингоскопии. При классической задней риноскопии заболеваний носоглотки выявлено в 2,5 раза меньше, чем при оптической ринофарингоскопии. Надо так же учесть, что при классической задней риноскопии точность диагноза большинства выявленных заболеваний носоглотки была под сомнением. При оптической ринофарингоскопии вопрос стоял только при выявлении новообразований (до морфологического подтверждения). А точный правильный диагноз — залог успеха в лечении.

На основании анализа данных оптической ринофарингоскопии и сведений литературы мы описали клиническую картину основных заболеваний боковой стенки носоглотки (рис.9.2–9.7).

Основными изолированными заболеваниями боковой стенки носоглотки являются:

1. Гипертрофии СО и лимфоидной ткани.
2. Воспалительные заболевания.
3. Новообразования.
4. Рубцовые изменения.

Из 477 заболеваний носоглотки выявленных при оптической ринофарингоскопии изолированные заболевания боковой стенки носоглотки составили 70 (14,68%) случаев. Структура выявленных изолированных заболеваний боковой стенки носоглотки представлена на рисунке 9.8.

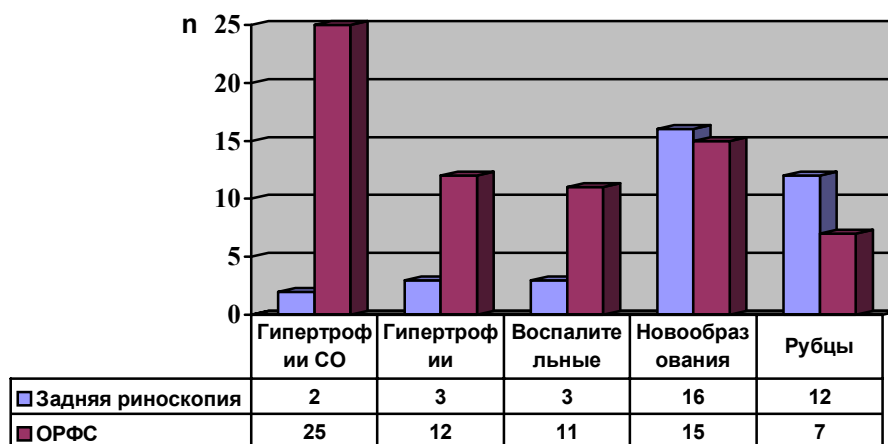


Рис. 9.8. Структура выявленной патологии боковой стенки носоглотки

Выявленные изолированные заболевания боковой стенки носоглотки, как правило, подлежат хирургическому лечению.

Гипертрофии слизистой оболочки боковой стенки являются чаще всего результатом воспалительных процессов, локализующихся в области трубных валиков и в устье слуховой трубы. При оптической ринофарингоскопии они выглядят в виде гипертрофированного валика с гладкой или бугристой поверхностью розового или бледно-серого цвета и стенозирующие устье слуховой трубы, вызывая ее дисфункцию. Гипертрофии делятся на: истинные и ложные (врожденная аномалия хряща трубного валика).

Гипертрофия лимфоидной ткани боковой стенки носоглотки — это гипертрофия трубной миндалины, проявляющаяся в виде дольчатых образований бледно-розового цвета над трубным валиком и заполняющая глоточный карман. Гипертрофия трубной миндалины нередко сочетается с гипертрофией глоточной миндалины (аденоиды). После удаления глоточной миндалины трубные миндалины могут гипертрофироваться и закрывать трубные валики и устья слуховых труб.

Воспалительные заболевания боковой стенки носоглотки — это чаще проявления диффузного назофарингита, но встречаются и изолированные формы в виде воспаления трубного валика, трубной миндалины, слизистой оболочки устья слуховой трубы. В результате воспаления слизистая оболочка утолщается, изменяет свой цвет и конфигурацию боковой стенки носоглотки, анатомические структуры сливаются и с трудом различимы только лишь при глотательных движениях.

На боковой стенке носоглотки могут встречаться новообразования: рак, лимфоэпителиома (тип Шминке и тип Рего), папилломы, фибромы, кисты.

Рак в области розенмюллеровой ямки чаще возникает в виде эндофитно-язвенной формы. Опухоль эндоскопически выглядит в виде плоских бугристых разрастаний без четких границ или представлена плоским инфильтратом, на поверхности которого выявляются изъязвления с некротическими участками отечной и гиперемированной слизистой оболочки. Опухоль растет медленно и симптомы появляются поздно.

Дольчатая форма рака развивается в области устья слуховой трубы и распространяется к *f.jugularae*.

Рубцовые процессы боковой стенки носоглотки возникают в результате повреждения ее при аденотомии или при специфических заболеваниях (склерома) и приводят к нарушению функции слуховой трубы. Устья слуховых труб нередко настолько сужены, что едва обнаруживаются при оптической ринофарингоскопии. Рубцы могут быть в виде отдельных тяжей (спайки) или сращений (синехии).

Полость носа и носоглотка связаны через слуховую трубу с барабанной полостью. Глоточное устье слуховой трубы расположено на боковой стенке носоглотки, поэтому реагирует практически на все заболевания и особенно ее боковой стенки.

Данная взаимосвязь подтверждается результатами нашего исследования.

Из 153 больных, направленных для проведения оптических рино- и ринофарингоскопий, с патологией среднего уха, нами выявлено 123 заболевания носоглотки и полости носа, которые не были ранее выявлены при первичном осмотре с помощью классических методов (передней и задней риноскопий) (табл.9.1).

Исходя из приведенных данных (табл. 9.1), наиболее частыми заболеваниями уха сочетающихся с патологией носоглотки, является тубоотит и хронический гнойный средний отит (31,4% и 28,1%). Патология носоглотки, как причина заболеваний уха — гипертрофии и воспалительные заболевания (43,1% и 32,0%).

Среди патологии полости носа преобладали деформации носовой перегородки и хронические риниты 31% и 20,3%.

Анализируя вышеизложенное, можно сделать выводы, что оптическая ринофарингоскопия является достоверным методом диагностики заболеваний носоглотки и должна широко использоваться на практике особенно при патологии уха. Полученные результаты наглядно и убедительно доказывают преимущества оптической ринофарингоскопии перед классической задней риноскопией.

Таблица 9.1

Взаимосвязь патологии уха, носа и носоглотки (n=153)

Носоглотка (n=123)		
Вид патологии	Абс.	%
Гипертрофии	66	43,1
Воспаления	49	32,0
Рубцы	7	4,5
Новообразования	1	0,6
Полость носа (n=80)		
Деформации НП	49	31
Воспаления	32,0	20,3
Среднее ухо(n=125)		
Адгезивный отит	14	9,1
Острый отит	13	8,5
Хр. гнойный отит	43	28,1
Кохлеарный неврит	7	4,5

9.2. Амбулаторная хирургия заболеваний носоглотки

Учитывая широкое распространение патологии носоглотки и выявленную связь с патологией уха, мы применили хирургические методы лечения больных с комбинированной патологией в стационарных и амбулаторных условиях. Для этого разработаны собственные методики анестезии боковой стенки носоглотки и некоторые методики операций под эндоскопическим контролем в стационарных и амбулаторных условиях нашей ЛОР клиники.

Из 38 больных, которым выполнялась поверхностная анестезия по описанной выше методике 10% раствором лидокаина, только 3 испытывали боль при операции: 2 — при резекции трубных валиков и удалении гипертрофии трубных миндалин; 1 — при биопсии новообразования.

От давления риноскопа на слизистую полости носа 2 больных испытывали боль, а неприятные ощущения в носоглотке были у 12 больных во время операции. При проведении местной анестезии у 4 больных отмечались головокружение, тахикардия, побледнение кожных покровов, которые исчезли после прекращения введения препарата, придания горизонтального положения и вдыхания паров нашатырного спирта.

Показаниями для амбулаторных оперативных вмешательств на боковой стенке носоглотки под эндоскопическим контролем по нашим данным являлись: рубцовые изменения слизистой оболочки, гипертрофия слизистой оболочки или лимфоидной ткани, подозрение на новообразование, кисты.

Перед операций проводилась анестезия по описанной выше методике. Основные инструменты, необходимые для операции: скальпель с узким лезвием, щипцы Блексли с прямым, 45° или 90° направлением, изогнутые наконечники для аспиратора. Инструмент вводится через нижнюю часть общего носового хода, а телескоп Хопкинса с 0° или 30° выше. Пройдя через

дугу хоаны, необходимо повернуть 30° телескоп на 90°, для лучшего обзора области слуховой трубы. Материалом исследования явились 38 больных с патологией боковой стенки носоглотки и нарушением слуха, которым проведено 50 хирургических вмешательств. Структура выполненных оперативных вмешательств представлена в таблице 9.2.

Таблица 9.2

Структура эндоскопических операций на боковой стенке носоглотки (n=38)

Название операции	Число операций		Число больных	
	абс.	%	абс.	%
Резекция трубных валиков	19	38	14	36,8
Удаление гипертрофии трубных миндалин	8	18	6	15,7
Рассечение синехий	7	14	4	10,5
Биопсии	8	18	6	15,7
Вскрытие кист	4	9	4	10,5
Удаление новообразований	2	4,5	2	5,2
Удаление гипертрофий СО	2	4,5	2	5,2
Всего	50	100	38	100

Операции в области глоточного устья слуховой трубы проводились крайне щадяще во избежание образования спаек и сужения устья. При гипертрофии трубного валика удаляется его верхнезадняя часть, так как возможно развитие зияющего устья слуховой трубы.

Гипертрофированные трубные миндалины удалялись специальным конхотомом. Достаточно удалить гипертрофированную лимфоидную ткань до края глоточного кармана, чтобы прервать патологическую связь с устьем слуховой трубы.

При проведении операций на боковой стенке носоглотки необходим постоянный контроль за состоянием слуховой трубы, **который осуществляется при глотании.**

Возможные ошибки и осложнения:

- выраженный болевой синдром в связи с недостаточной анестезией;
- трудное выполнение ринофарингоскопии из-за деформации носовой перегородки или гипертрофии носовых раковин;
- перед операцией всегда необходимо убедиться в хорошей проходимости общих носовых ходов;
- кровотечения из операционной раны, как правило, незначительные.

Перед операцией боковая стенка должна быть тщательно обследована на предмет атипичного расположения или варикознорасширенных сосудов. Для остановки кровотечения используется прижатие кровоточащих сосудов ватничком с 3% H₂O₂ или другим кровоостанавливающим средством. При продолжающемся кровотечении необходимо выполнить переднюю, а при необходимости — заднюю тампонаду.

Противопоказания к эндоскопическим операциям в носоглотке:

- невозможность выполнения ринофарингоскопии из-за резкого сужения общего носового хода ввиду наличия деформированной носовой перегородки или гипертрофии носовых раковин;
- аневризма, варикозное или anomальное расположение сосудов в области боковой стенки носоглотки;
- новообразование более 1,5–2 см в диаметре.

Оценка результатов операций нами осуществлялась через 1 неделю, 1 месяц, 3 месяца и 6 месяцев. Критериями эффективности оперативного лечения были выбраны: отсутствие воспаления на боковой стенке (отек, налеты, гиперемия, инфильтрация), открытие устья и восстановление функции слуховой трубы, улучшение слуха (рис. 9.9).

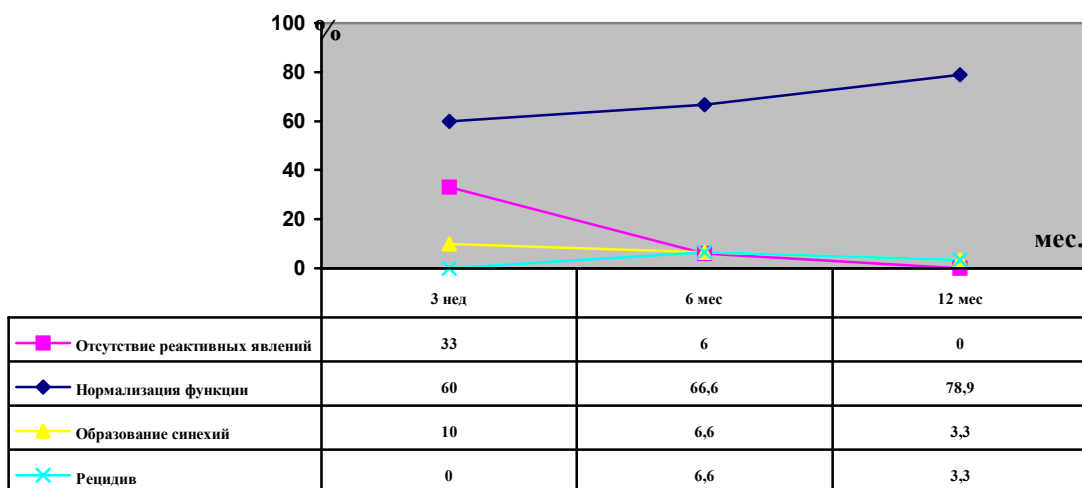


Рис.9.9. Динамика изменений показателей после эндоскопических операций в носоглотке.

Данные рисунка 9.9 показывают, что воспалительные явления на боковой стенке носоглотки после эндоскопических операций исчезают полностью у большинства больных в течение 3 мес, функция слуховой трубы восстанавливается значительно позже (к 6 мес).

Для быстрого восстановления функции слуховой трубы и слуха необходимо проводить комплексное консервативное лечение (через 1 мес): продувание слуховой трубы, катетеризация, санация полости носа и околоносовых пазух, физиотерапия.

В результате проведенного хирургического лечения заболеваний боковой стенки носоглотки прекращение воспалительного процесса в течение года наступило у 30 (78,9%) больных, уменьшение частоты обострений — у 5 (13,1%), без улучшения — у 3 (7,8%).

Клинический случай.

Больной С., амб., 25 лет, обратился на консультативный прием в областную консультативную поликлинику с жалобами на резкое снижение слуха на правое ухо в течение 1 мес., периодические боли и выделения.

Заболел остро, впервые после ОРВИ. Лечился амбулаторно в поликлинике по месту жительства с диагнозом острый экссудативный отит. При обследовании выявлено: шепотная речь 0/6 м, разговорная речь 1/6м барабанная перепонка выпячена в нижнем квадранте, серого цвета. Произведена тимпанопункция, получена густая слизь. Шепотная речь на правое ухо улучшилась до 2,5 м. При оптической ринофарингоскопии выявлена гипертрофия заднего конца нижней носовой раковины, гипертрофия трубного валика и трубной миндалины (рис. 9.12, 9.13).

4.09.03 под эндоскопическим контролем в амбулаторных условиях проведена задняя конхотомия нижней носовой раковины, резекция трубного валика и удаление трубной миндалины. Передняя тампонада носа на 1 сутки. После удаления турунд кровотечения не было. При повторном осмотре 11.11.03 — имеется небольшой отек, инфильтрация трубного валика, однако отверстие слуховой трубы открылось. Шепотная речь улучшилась до 4 м. 18.11.03 повторная оптическая ринофарингоскопия — незначительный отек трубного валика шепотная речь 4,5 м. После проведения серий продуваний слуховой трубы через катетер, шепотная речь улучшилась до 6 м. Барабанная перепонка слегка втянута. Осмотр через 3 мес, жалоб нет, шепотная речь 6м/6м, барабанная перепонка подвижна, слегка втянута.

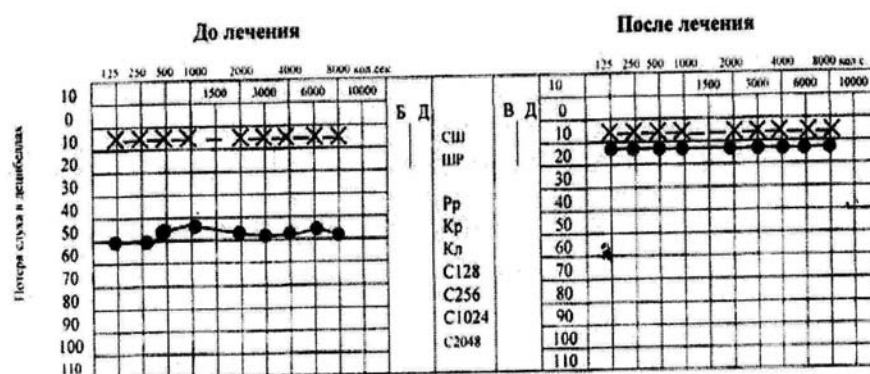


Рис. 9.12. Аудиограмма




Рис. 9.13. Тимпанограмма

ЛИТЕРАТУРА

1. *Алиметов Х.А., Сабиров А.И.* Наш опыт внутриносовой хирургии // Российская ринология. — 1997. — № 2. — С. 56.
2. *Антонив В.Ф., Ришко Н.М., Попадюк В.И., Пронченко С.В.* Клиническая классификация доброкачественных опухолей ЛОР-органов. // Вестник оториноларингологии. — 2001 — № 4. — С. 24–27.
3. *Анютин Р.Г., Корниенко А.М.* Наш взгляд на современную классификацию ринитов // Российская ринология. — 1997. — № 2. — С. 7.
4. *Анютин Р.Г., Фролов В.М.* Щадящие методы лечения больных хроническим гипертрофическим ринитом // Российская ринология. — 1994. — № 2. — С. 69.
5. *Апостолиди К.Г.* Дифференциально-диагностическое значение эндоскопии полости носа и носоглотки при нарушении носового дыхания // Российская ринология. — 1997. — № 2. — С. 17.
6. *Апостолиди К.Г.* Сравнительная оценка эффективности методов эндоскопической микрохирургии и классических методов ринопластики при заболеваниях полости носа и околоносовых пазух: Автореф. дисс... д-ра мед. наук: 14.00.04 /М. НИИ УГН и Р., 1998. — 40 с.
7. *Арефьева Н.А.* Система гемостаза у больных с носовыми кровотечениями // Российская ринология. — 1998 — № 2. — С. 77.
8. *Арефьева Н.А.* Иммунологические аспекты рецидивирующих ринитов // Российская ринология. — 1996. — № 2–3. — С. 10.
9. *Ашмарин М.П.* Комбинированный хирургический метод лечения хронических гипертрофических ринитов // Российская ринология. — 1997 — № 2. — С. 57.
10. *Бакумов В.Н., Набатова Е.А., Андреева И.В., Дронников и соавт.* Опыт использования ультразвуковой хирургии в ринологии // Российская ринология. — 1996. — № 2–3. — С. 73.
11. *Балясинская Г.Л.* Противовоспалительные препараты местного действия при острых риносинуситах у детей / Российская ринология. — 1998. — № 2 — С. 54.
12. *Бобров В.М.* Угрожающие жизни кровотечения в неотложной оториноларингологии // Вестник оториноларингологии — 1997. — № 2. — С. 35–37.
13. *Богомилский М.А., Чистякова В.Р., Яблонский С.В., Петрова Л.Л.* Ангиофиброма основания черепа в детском возрасте // Российская ринология. — 1994. — Приложение 2. — С. 96.
14. *Богомилский М.Р., Гаращенко Т.И.* Диагностическая эндоскопия у детей // Вестник оториноларингологии — 1995. — № 3. — С. 10–16.
15. *Богомилский М.Р., Гаращенко Т.И.* Современная терапия аллергических ринитов у детей // Российская ринология. — 1998. — № 2. — С. 49.
16. *Богомилский М.Р., Яблонский С.В.* Доброкачественные опухоли полости носа, околоносовых пазух и носоглотки в детском возрасте // Вестник оториноларингологии . — 1999. — № 1 — С. 58–62.
17. *Бойко Н.В.* Хирургическое лечение рецидивирующих носовых кровотечений // Российская ринология. — 1999. — № 2. — С. 29.

18. *Бойко Н.В., Панченко С.Н., Макарова Г.В.* Морфологические показатели изменения микрогемодиализации слизистой оболочки полости носа у больных с рецидивирующими носовыми кровотечениями // Российская ринология. — 2001. — № 2. — С. 104–105.
19. *Бокштейн Ф.С.* Внутриносовая хирургия // М.: Медгиз, 1966. — 232 с.
20. *Бомаиш М.Я.* Туберкулез носа. Сифилис носа // Руководство хирургические болезни носа, придаточных пазух и носоглотки / Ред. Я.С. Темкин, Д.М. Рутенбург. — М.: Медгиз, 1949. — С. 157–166.
21. *Булычева Н.А., Экимова Г.М., Сидоренко И.В.* Эффективность топического антигистаминного препарата гистимет у больных аллергическим ринитом // Российская ринология. — 1998. — № 2. — С. 45.
22. *Быкова В.П.* Морфологические и иммунобиологические аспекты патогенеза полипоза носа // Российская ринология. — 1998. — № 2. — С. 17.
23. *Васильев В.В.* Инвертированная папиллома носа и околоносовых пазух // Российская ринология. — 1994. — № 1. — С. 32–43.
24. *Вебер Р., Кеерль Р.* Регенеративные процессы после эндоназальных операций на околоносовых пазухах // Российская ринология. — 1997. — № 4. — С. 16.
25. *Вознесенская И.А.* Папилломы верхних дыхательных путей. — М.: Медицина, — 1974. — 145 с.
26. *Волков А.Г.* Лобные пазухи. — Ростов-на-Дону: «Феникс», 2000. — 512 с.
27. *Волков А.Г., Бойко Н.В., Киселев В.В.* Носовые кровотечения. — М.: АПП «Джангар», 2002. — 271 с.
28. *Гаджимирзаев Г.А.* Новые сведения о патогенезе вазомоторного ринита // Российская ринология. — 1994, Приложение № 2. — С. 34.
29. *Гапанович В.Я., Давыдюк К.К.* Носовые кровотечения (по материалам ЛОР клиники Минского медицинского института) // Здоровоохранение Белоруссии. — 1978. — № 4. — С. 64–65.
30. *Гапанович В.Я., Тимошенко П.А.* Болезни уха, горла и носа. — Мн.: Высшая школа, 2002. — 270 с.
31. *Гаращенко Т.И., Володченков В.И., Алейников В.С., Масычев В.И.* Использование высокоэнергетического лазера на парах меди в ринохирургии у детей // Российская ринология. — 1993. — Приложение № 1. — С. 57–58.
32. *Гаращенко Т.И.* Эндоскопическая лазерная хирургия хронических ринитов у детей // Российская ринология. — 1997. — № 2. — С. 57–58.
33. *Гаращенко Т.И., Тарасова Г.Д.* Роль эндоскопии полости носа в диагностике причин тугоухости // Российская ринология. — 1998. — № 2. — С. 55.
34. *Гаращенко Т.И.* О классификации ринитов у детей // Российская ринология. — 1998. — № 2. — С. 48.
35. *Германн И.* 37-летний опыт микроэндоскопической хирургии перегородки носа, всех околоносовых пазух и слезного мешка под общей гипотензивной анестезией // Российская ринология. — 1995. — № 3–4. — С. 28–41.
36. *Гиднес М.Е.* Новообразования полости носа и придаточных пазух // Руководство хирургические болезни носа, придаточных пазух и носоглотки / Ред. Я.С. Темкин, Д.М. Рутенбург. — М.: Медгиз, 1949. — С. 309–331.

37. Гистологическая классификация опухолей верхних дыхательных путей / Под. ред. *К. Шамангугаратнама*. — Женева: ВОЗ, 1982. — С. 57.
38. *Головин Д.И., Двораковская И.В.* Опухоли носа и придаточных пазух носа. — Л.: Медицина, 1972. — 297 с.
39. *Головин Д.И.* Ошибки и трудности гистологической диагностики опухолей. — Л.: Медицина, 1982. — С. 81–99.
40. *Гусаков А.Д., Кашарин В.А., Мэры Х.А., Никитчин С.Д.* Подслизистая остеоконхотомия при лечении вазомоторного ринита // *Российская ринология*. — 1993. — Приложение № 1. — С. 51–52.
41. *Гусаков А.Д., Никитчин С.Д.* Клиническая эффективность хирургических методов лечения вазомоторных ринитов // *Российская ринология*. — 1998. — № 2. — С. 15.
42. *Гюсан А.О., Гюсан С.Л.* Эндоназальная ультразвуковая кавитация фликсоназе в терапии аллергических риносинуситов // *Российская ринология*. — 1999. — № 1. — С. 78.
43. *Дайняк Л.Б.* Вазомоторный ринит. — М.: Медицина, 1966. — 175 с.
44. *Дайняк Л.Б., Феркельман Л.А.* Использование ультразвуковых методов резания и разрушения в оториноларингологии // *Вестник оториноларингологии*. — 1980. — № 3. — С. 47–50.
45. *Дангулов М.Г.* О консервативных операциях на носовой перегородке // *Журнал ушных, носовых и горловых болезней*. — 1926. — № 5–6. — С. 225–269.
46. *Добромьельский Ф.И., Щербатов И.И.* Придаточные пазухи носа и их связь с заболеваниями глазницы и слезовыводящих путей. — изд. 2. — М. — 1961.
47. *Доценко Э.А.* Специфическая терапия (СЭТ) патогенетический метод лечения полипоза // *Российская ринология*. — 1999. — № 1. — С. 80.
48. *Драгоморецкий В.Д.* Криохирургический метод при лечении ЛОР заболеваний // *Журнал ушных, носовых и горловых болезней*. — 1988. — № 3. — С. 40–44.
49. *Дрынов Т.И., Генне Н.А., Карпушкина А.В., Балаболкин И.И., и соавт.* Эффективность применения интраназального аэрозоля фликсоназе у больных с сезонным аллергическим ринитом // *Российская ринология*. — 1998. — № 2. — С. 38–39.
50. *Жуков С.К., Козлов В.С.* Подготовка больных бронхиальной астмой к корригирующим операциям с применением синус-катетера «Ямик» // *Российская ринология*. — 1993. — Приложение № 1. — С. 47.
51. *Забиров Р.А., Хасанов Ш.Х.* Этиология и патогенез аллергического ринита // *Российская ринология*. — 1997. — № 1. — С. 40–42.
52. *Заболотный Д.И., Яремчук С.Э.* Использование ингаляций раствора фуросемида в противовоспалительном лечении полипозного риносинусита // *Российская ринология*. — 1998. — № 2. — С. 41.
53. *Затолока А.С., Затолока Д.А.* Наш опыт хирургического лечения патологии эндоназальных структур в сочетании с деформацией наружного носа // *Матер. второй междунар. белоруско-польской конф. по оториноларингологии (Гродно 29–30 мая 2003)*. — Гродно, 2003. — С. 22.

54. *Зимонт Д.И.* Злокачественные опухоли полости носа, околоносовых пазух и глотки. — М.: Медгиз, 1957. — С. 230.
55. *Извин А.И.* Применение гомеопатических препаратов в профилактике рецидивов полипозного синусита // Российская ринология. — 1997. — № 2. — С. 40.
56. *Ильина Н.И., Бондарева Г.П., Симонова А.В.* Классификация полипозных риносинуситов // Матер. II межрегионарной научно-практической конф. «Иммунологические аспекты ринологии». — Самара. — 1999. — С. 67–69.
57. *Исаков В.Ф., Алферов В.С., Уваров А.А.* Современные методы диагностики злокачественных опухолей полости носа // Российская ринология. — Приложение № 2. — 1994. — С.95.
58. *Кадымова М.И.* Кисты придаточных пазух носа. — М.: Медицина, 1972. — 127 с.
59. *Калина В.О.* Эмбриология и анатомия носа и его придаточных пазух. Руководство по оториноларингологии. — М. — 1960. — Т.1 — С. 351.
60. *Карпов Н.Н.* Семиотика и диагностика злокачественных опухолей / Под ред. А.И. Сереброва и С.А. Холдина. — Л.: Медицина, 1970. — с. 234–272.
61. *Керн Ю.Б., Уонг Т.* Хирургия носового клапана // Российская ринология. — 1995. — № 1. — С. 4
62. *Киселев А.С., Бондарчук В.В.* Функциональная активность реснитчатых клеток мерцательного эпителия слизистой оболочки различных отделов носа в норме и патологии // Российская ринология. — 1997. — № 2. — С. 23.
63. *Козлов В.С.* Некоторые детали функциональной эндоскопической хирургии // Российская ринология. — 1993, Приложение № 1. — С. 41–42.
64. *Козлов В.С.* Реконструктивная хирургия внутриносовых структур // Российская ринология. — 1994. — Приложение № 2. — С. 63.
65. *Козлов В.С.* Современные возможности микроэндоскопической эндоназальной хирургии // Материалы конф., посвященной 5-летию Российского общества ринологов. — М.: Пресса, 1997. — С. 35–39.
66. *Козлов В.С.* Осложнения микроэндоскопических реконструктивных вмешательств. Методы профилактики и лечения // Современные вопросы аудиологии и ринологии: Труды 1-й научно-практической конференции (7–8 июня 2000 г., Курск) — М., 2000. — С. 16–20.
67. *Козлова А.В., Калина В.О., Гамбург Ю.Л.* Опухоли ЛОР-органов. — М.: Медицина. — 1979. — 351 с.
68. *Кокоша Б.П.* Наш опыт эндоскопической ринохирургии // Российская ринология. — 1995. — № 3–4. — С. 86–88.
69. *Коломийченко А.И.* Опухоли глотки // Многотомное руководство по оториноларингологии. — М.: Медгиз, 1963. — Т.III. — С. 401–432.
70. *Коломийцев В.П., Павлык Б.И.* Применение низкочастотного ультразвука при хроническом гипертрофическом и вазомоторном рините // Журнал ушных, носовых и горловых болезней. — 1986. — № 4. — С. 60–62.

71. *Компанеев С.М.* Болезни носа и околоносовых пазух // Киев: Медгиз, 1949. — 452 с.
72. *Копнев В.Б., Шацкая Н.Х.* Злокачественные новообразования полости носа, носоглотки и околоносовых пазух в г. Москве // Российская ринология. — 1994. — Приложение № 2. — С. 94–95.
73. *Коптанов В.П., Нараев Б.Г.* Наш опыт применения ультразвуковой дезинтеграции нижних носовых раковин // Российская ринология. — 1996. — № 2–3. — С. 85.
74. *Король И.М., Аносова А.П.* Экстракорпоральная коррекция носовой перегородки // Матер. второй международной Белорусско-Польской конф. по оториноларингологии (Гродно 29–30 мая 2003). — Гродно, 2003. — С. 152.
75. *Корниенко А.М.* Структурная деформация полости носа как причина некоторых видов прозопалгии // Российская ринология. — 1994. — № 2. — С. 48.
76. *Кортиков В.Н., Медведкова И.Г.* Некроз нижних носовых раковин после ультразвуковой дезинтеграции // Российская ринология. — 1994, № 2. — С. 29.
77. *Коченов В.И.* Внутриносая криоозонотерапия // Российская ринология. — 2001. — № 2. — С. 142.
78. *Крук М.Б., Моксальюк М.Б.* Диагностика и лечение аллергических ринитов // Российская ринология. — 2001. — № 2. — С. 147.
79. *Крымская Р.П., Цыганков В.Г.* К опыту применения гомеопатической терапии у ринологических больных в послеоперационном периоде // Российская ринология. — 1998. — № 2. — С. 40.
80. *Кунельская В.Я.* Клиника и терапия грибковых заболеваний полости носа // Российская ринология. — 1994. — № 2. — С. 62.
81. *Куницкий В.С., Ситников В.П.* Особенности некоторых функциональных механизмов полости носа у детей зоны жесткого контроля // Российская ринология. — 1994. — Приложение № 2. — С. 103.
82. *Курилин И.А.* Носовые кровотечения. — Киев: Здоровье, — 1976. — 123 с.
83. *Лавренова Г.М., Глухова Е.Ю., Остринская Т.В.* Лечение вазомоторного ринита препаратами Aller Calm. // Российская ринология. — 1998. — № 2. — С. 43.
84. *Ланцов А.А., Рязанцев С.В.* К вопросу о классификации ринитов // Российская ринология. — 1997. — № 2. — С. 9–10.
85. *Лапченко А.С.* Современные аспекты внутриносоевой лазерной хирургии // Российская ринология. — 2001. — № 2. — С. 125.
86. *Лейзерман М.Г., Лесков И.В., Наседкин А.Н., Рябова и соавт.* Сравнительное изучение радиоволнового, лазерного и ультразвукового воздействия на биологические ткани в эксперименте // Российская ринология. — 1999. — № 3–4. — С. 10.
87. *Лихачев А.Г.* Воспалительные заболевания околоносовых пазух // Многотомное руководство по оториноларингологии / Ред. А.Г. Лихачев. — 1963. — Т.4. — С. 7–174.
88. *Лихачев А.Г., Гольдман И.И.* Хронические аллергические риносинуситы. — М.: Медицина, 1967. — 147 с.

89. *Лонский В.В., Шульга И.А.* Диагностика и хирургическая тактика при носовых кровотечениях // *Российская ринология.* — 1998. — № 2. — С. 78.
90. *Лопатин А.С.* Использование законов биомеханики хряща при корригирующих операциях на носовой перегородке // *Российская ринология.* — 1993. — Приложение № 1. — С. 71–85.
91. *Лопатин А.С., Арцыбашева М.В.* МРТ в исследовании полости носа и околоносовых пазух // *Российская ринология.* — 1996. — № 5. — С. 3.
92. *Лопатин А.С.* Грибковые заболевания полости носа и околоносовых пазух: современное состояние проблемы // *Матер. конф., посвященной 5-летию Российского общества ринологов.* — М.: Пресса, 1997. — С. 39–47.
93. *Лопатин А.С.* О международной классификации ринитов // *Российская ринология.* — 1997. — № 2. — С.10–11.
94. *Лопатин А.С.* Минимально инвазивная эндоскопическая хирургия заболеваний полости носа, околоносовых пазух и носоглотки: Автореф. дис... д-ра мед. наук: 14.00.04. — СПб.: НИИ УГНР., 1998. — 40 с.
95. *Лопатин А.С.* Основные методы коррекции деформаций носовой перегородки // *Российская ринология.* — 1998. — № 2. — С. 66–67.
96. *Лопатин А.С.* Эндоскопическая хирургия заболеваний носоглотки // *Российская ринология.* — 1998. — № 1. — С.28–32.
97. *Лопатин А.С.* Современные методы эндоскопической хирургии неопухолевых заболеваний носа и околоносовых пазух. — М., 1998.
98. *Лопатин А.С., Пискунов Г.З., Горячкина Л.А. и соавт.* Ведение послеоперационного периода при функциональных внутриносовых хирургических вмешательствах. Учебное пособие. — М., 2001. — 15 с.
99. *Лопатин А.С.* Кортикостероидная терапия в ринологии // *Российская ринология.* — 2001. — № 2. — С. 138.
100. *Лопатин Б.С., Борзов Е.В.* Показатели местного иммунитета у детей с хроническими катаральными ринитами // *Российская ринология.* — 1994. — Приложение № 2. — С. 26.
101. *Лопатин С.Б., Чейда А.А.* Инфракрасное лазерное излучение в лечении вазомоторного ринита // *Российская ринология.* — 1998. — № 2. — С. 11.
102. *Лоцманов Ю.А., Князев А.В.* Варианты аутогемотерапии в лечении аллергического ринита // *Российская ринология.* — 1998. — № 2. — С. 10.
103. *Лучихин Л.А., Белякова Л.В., Гуров А.В.* Профилактика и лечение воспалительных заболеваний верхних дыхательных путей препаратом ИРС 19 // *Вестник оториноларингологии.* — 2000. — № 4. — С. 54–56.
104. *Мансур К.И.* Эндоназальные хирургические способы остановки носовых кровотечений: Автореферат дис... канд. мед. наук: 14.00.04. — Киев, 1989. — 20 с.
105. *Марьяновский А.А.* Перспективы лечения острых и хронических заболеваний слизистой оболочки носа и околоносовых пазух комплексными биологическими препаратами // *Российская ринология.* — 1997. — № 2. — С. 41–42.
106. *Матякин Е.Т., Исаков В.Ф., Алферов В.С., Уваров А.А.* Клинико-морфологические особенности злокачественных новообразований носа // *Российская ринология.* — 1992. — Приложение № 2. — С. 99–100.

107. Матякин Е.Т., Исаков В.Ф., Алферов В.С., Уваров А.А. Клинико-морфологические особенности злокачественных новообразований полости носа // Российская ринология. — 1994. — Приложение № 2. — С. 99.
108. Машко П.Н., Силантьева В.А. Лечение медикаментозного ринита // Российская ринология. — 1998. — № 2. — С. 12.
109. Меланьин В.Д., Зеньков Л.Н. Применение низкоинтенсивного лазерного излучения при лечении хронических вазомоторных ринитов. // Российская ринология. — 1994. — № 2. — С. 59.
110. Меланьин В.Д., Хоров О.Г., Алещик И. Ч. Лечение искривлений носовой перегородки // Российская ринология. — 1993. — Приложение № 1. — С. 33.
111. Меланьин В.Д., Хоров О.Г., Бородавко Н.С., Сафончик И.П., Алещик И.Ч. Лечение деформаций наружного носа // Российская ринология. — 1994. — № 2. — С. 71.
112. Меланьин В.Д. Хронические синуситы. — Мн., 2001. — 99 с.
113. Мельник В.Ф. Хронические сфеноидиты. — Мн.: МГМИ, 2001. — 97 с.
114. Мельник В.Ф., Тимошенко П.А. Использование дебридера Хаммера для удаления полипов из полости носа // Российская ринология. — 2001. — № 2. — С. 155.
115. Мельник В.Ф., Долина И.В. Опыт применения хирургического лазера при лечении хронических ринитов // Матер. второй междунар. белорусско-польской конф. по оториноларингологии (Гродно 29–30 мая 2003). — Гродно, 2003. — С. 51.
116. Мельников М.Н. Эффективность шейверной подслизистой конхотомии при лечении хронического гипертрофического ринита // Российская ринология. — 2001. — № 2. — С. 125.
117. Мельчинский А.Н. Использование эндоскопических эндоназальных методов диагностики и лечения в условиях городского ЛОР отделения // Российская ринология. — 1998. — № 2. — С. 64.
118. Миньковский А.Х. Хронический гипертрофический насморк // Руководство хирургические болезни носа, придаточных пазух и носоглотки / Ред. Я.С. Темкин, Д.М. Рутенбург. — М.: Медгиз, 1949. — С. 109–120.
119. Митин Ю.В., Михайловский Д.О. Реальная альтернатива традиционной конхотомии // Российская ринология. — 1993. — Приложение № 1. — С. 50–51.
120. Митин Ю.В., Власюк А.Н., Васильев В.М. Носовое кровотечение и эндоназальные хирургические методы его остановки. — Киев, 1995. — 95 с.
121. Мишенькин Н.В., Нестерова К.И., Жоров В.И. Применение низкочастотного ультразвука в лечении различных стадий бактериального ринита // Российская ринология. — 1997. — № 2. — С. 43.
122. Мокроносова М.А., Тарасова Г.Д. Дифференциальная диагностика аллергического и инфекционного ринита // Российская ринология. — 1998. — № 2. — С. 10.
123. Млечин Б.М. Озена // Руководство: хирургические болезни носа, придаточных пазух и носоглотки / Ред. Я.С. Темкин, Д.М. Рутенбург. — М.: Медгиз, 1949. — С. 127–133.
124. Мчелидзе Т.П. Хронологическая таблица важнейших дат в истории ринологии // Российская ринология. — 1994. — № 1. — С. 52.

125. *Мчелидзе Т.П.* Библиография ринологической литературы 1887–1988. // Российская ринология. — 1994. — № 4. — С. 57.
126. *Муминов А.И., Плужников М.С., Рязанцев С.В.* Полипозные риносинуситы. — М.: Медицина, 1990. — С. 34–37.
127. *Никулин М.И.* Хирургическое лечение вазомоторных ринитов // Российская ринология. — 1997. — № 2. — С. 60–61.
128. *Никулин М.И., Скоробогатый В.В.* К методике лечения вазомоторных ринитов // Российская ринология. — 1993. — Приложение № 1. — С. 52–53.
129. *Нуждин В.З., Усачев В.Н., Козлов В.С.* Анестезиологическое пособие при септопластике и коррекции внутриносовых структур // Российская ринология. — 1993. — Приложение № 1. — С. 45–46.
130. *Овчинников Ю.М.* О классификации ринитов в свете международного консенсуса в диагностике и лечении ринита // Российская ринология. — 1997. — № 2. — С. 12.
131. *Ольшанский В.О., Сдвижков А.М., Черкаев В.А.* Лечение распространенных злокачественных опухолей слизистой оболочки носа и околоносовых пазух // Российская ринология. — 1994. — Приложение № 2 — С. 92.
132. *Петров Н.Н., Холдина С.А.* Злокачественные опухоли. — Л.: Медицина, 1962. — 308 с.
133. *Пискунов Г. З.* Клиника, диагностика и щадящие методы лечения хронического этмоидита: дис... д-ра мед. наук. — М., 1984.
134. *Пискунов Г.З., Лопатин А.С.* Эндоскопическая диагностика и функциональная хирургия околоносовых пазух: пособие для врачей. — М., 1992. — 34 с.
135. *Пискунов Г.З.* История ринологии // Российская ринология. — 1993. — № 1. — С. 4–6.
136. *Пискунов Г.З., Завьялов Ф.Н., Ерофеева Л.Н.* Исследование мукоциллиарной транспортной системы слизистой оболочки носа у здоровых лиц // Российская ринология. — 1995. — № 3–4. — С. 60.
137. *Пискунов Г.З.* Состояние и перспективы развития эндоскопической и микроскопической эндоназальной хирургии // Российская ринология. — 1998. — № 2. — С. 62.
138. *Пискунов Г.З.* Выбор оптимального метода хирургического вмешательства при аллергических ринитах. Предоперационная подготовка больных и ведение послеоперационного периода // Российская ринология. — 1999. — № 1. — С. 61–64.
139. *Пискунов Г.З., Лопатин А.С.* Эндоскопическая диагностика аллергических и воспалительных заболеваний полости носа и околоносовых пазух // Российская ринология. — 1999. — № 1. — С. 25.
140. *Пискунов Г.З., Пискунов С.З.* Клиническая ринология. — М.: Миклош, 2002. — 390 с.
141. *Пискунов Г.З., Пискунов С.З., Козлов В.С., Лопатин А.С.* Заболевания носа и околоносовых пазух. — М.: Совершенно секретно, 2003. — 192 с.
142. *Пискунов С.З., Пискунов Г.З.* Морфологические и функциональные особенности слизистой оболочки носа и околоносовых пазух. Принципы щадящей эндоназальной хирургии. — М., 1991. — 34 с.

143. *Пискунов С.З.* Физиология и патофизиология околоносовых пазух // Российская ринология. — 1993. — № 1. — с. 19
144. *Пискунов С.З.* Некоторые рекомендации по освоению эндоскопической функциональной хирургии // Российская ринология. — 1994, Приложение № 2. — С. 68–69.
145. *Пискунов С.З., Разиньков С.П., Должикова Н.В., Тарасов И.В., и соавт.* Комплексная функциональная эндоскопическая хирургия носа и околоносовых пазух // Российская ринология. — 1998 — № 2. — С. 62.
146. *Плужников М.С., Нокатис Я.А.* Лечение вазомоторного ринита с помощью ультразвукового зонда // Вестник оториноларингологии. — 1980. — № 5. — С. 60–65.
147. *Плужников М.С.* Лазерная медицина в оториноларингологии // Матер. конф., посвященной 5-летию Российского общества ринологов. — М.: Пресса, 1997. — С. 6–10.
148. *Плужников М.С., Глухова Е.Ю.* Инвертированная папиллома нижней носовой раковины // Российская ринология. — 1992. — Приложение № 2. — С. 100–101.
149. *Плужников М.С., Лавренова Г.В.* Воспалительные и аллергические заболевания носа и околоносовых пазух — Киев: Здоровье, 1985. — 143 с.
150. *Плужников М.С., Рязанцев С.В., Джандаев С.Ж.* Лазерная коагуляция носовых полипов. // Матер. конф. «Применение лазеров в хирургии и медицине». — М. — 1988. — Ч. 2. — С. 244–245.
151. *Погосов В.С., Шеврыгин Б.В., Антонив В.Ф. и др.* Атлас оперативной оториноларингологии. — М.: Медицина, 1983. — 298 с.
152. *Помухина А.Н., Трофименко С.А.* Этиопатогенетические аспекты лечения острых ринитов // Российская ринология. — 1998. — № 2. — С. 8–9.
153. *Портенко Г.М., Михирева М.М., Пономарева Л.И., Юркин С.А.* Коррекция среднего носового хода в сочетании с физическими методами как способ противорецидивного лечения полипозного риносинусита // Российская ринология. — 1993. — Приложение № 1. — С. 49–50.
154. *Пухлик С.М.* К вопросу об идиопатическом рините // Российская ринология. — 1997. — № 2. — С. 14.
155. *Пухлик С.М.* Вазомоторный ринит — роль вегетативной нервной системы в его патогенезе. Методы диагностики и лечения. // Российская ринология. — 1999. — № 3. — С. 23.
156. *Разиньков С.П.* Хирургическое лечение больных с сочетанной патологией эндоназальных структур, околоносовых пазух и деформаций носовой перегородки // Российская ринология. — 2001. — № 2. — С. 117–118.
157. *Риман Т.А., Швед И.А., Тимошенко П.А., Клецкий С.К.* Морфологические изменения слизистой носа у детей, страдающих хроническим ринитом // Российская ринология. — 1997. — № 2. — С. 30.
158. *Романцев В.Е., Лифиренко И.Д., Алтунина Т.В.* Реконструктивно-пластические операции при местно распространенных злокачественных опухолях наружного носа // Российская ринология. — 1998. — № 2. — С. 71.

159. *Рязанцев С.В., Юркин И.В.* К вопросу об эндоназальном использовании ультразвука и электрического тока в лечении больных вазомоторным ринитом и бронхиальной астмой. // Российская ринология. — 1994. — № 3. — С. 10.
160. *Рязанцев С.В.* Значение эндоназальных антигистаминных препаратов в лечении аллергических ринитов // Российская ринология. — 1997. — № 2. — С. 45–46.
161. *Рязанцев С.В.* Многофакторная теория этиологии и патогенеза полипоза носа и околоносовых пазух // Журнал ушных, носовых и горловых болезней. — 1990. — № 6. — С. 19–23.
162. *Розенфельд И.М.* Хирургические болезни носоглотки // Руководство: хирургические болезни носа, придаточных пазух и носоглотки / Ред. Я.С. Темкин, Д.М. Рутенбург. — М.: Медгиз, 1949 — С. 557–595.
163. *Садовский В.И., Шляга И.Д., Мингинович В.Ф., Черныш А.В.* К вопросу о классификации хронических ринитов // Российская ринология. — 1997. — № 2. — С. 15.
164. *Садовский В.И., Черныш А.В.* Ранняя диагностика новообразований полости носа. Учебное пособие. — Гомель: ГоГМИ, 1998. — 20 с.
165. *Садовский В.И., Тимошенко П.А., Черныш А.В.* Функциональные эндоскопические операции в полости носа: пособие для врачей. — Гомель: ГоГМИ, 1999. — 47 с.
166. *Садовский В.И., Черныш А.В.* Осложнения эндоскопической ринопластики и их профилактика // Современные вопросы аудиологии и ринологии: Тр. 1-й науч.-практ. конф. (7–8 июня 2000 г., Курск) — М., 2000. — С. 310.
167. *Садовский В.И., Черныш А.В., Грибач Л.И., Иванов С.А.* Оптическая риноскопия в диагностике новообразований полости носа, носоглотки, околоносовых пазух // Материалы V респ. съезда оториноларингологов: Тез. докл. съезда. — Мн., 2002. — С. 150–153.
168. *Садовский В.И., Черныш А.В.* Осложнения эндоскопической ринопластики и их профилактика // V съезд оториноларингологов Республики Беларусь: Тез докл., Минск. 30–31 мая 2002 г./ БНОО. — Мн., 2002. — С. 147–150.
169. *Садовский В.И., Черныш А.В.* Комплексный метод лечения полипозных риносинуситов // V съезд оториноларингологов Республики Беларусь: Тез докл., Минск 30–31 мая 2002 г./ БНОО. — Мн., 2002. — С. 145–147.
170. *Садовский В.И., Черныш А.В., Иванов С.А., Черныш В.И.* Диагностика злокачественных опухолей полости носа, околоносовых пазух и носоглотки // Матер. второй международной белорусско-польской конф. по оториноларингологии (Гродно 29–30 мая 2003 г.) — Гродно, 2003. — С. 32.
171. *Санжаровская Н.К., Мельникова Г.И., Шахов Е.Г., Уваров С.Б.* Опыт использования аллергодила в лечении аллергических ринитов // Российская ринология. — 1998. — № 2. — С. 42.
172. *Сватко Л.Г., Батыришин Р.У., Красножен В.Н., Латыпов Р.В.* Послеоперационное ведение больных полипозным гайморитом, перенесших эндоскопические операции // Российская ринология. — 1997. — № 2. — С. 47.
173. *Семенов Ф.В.* Классификация хронических ринитов // Российская ринология. — 1997. — № 2. — С. 15–16.

174. *Солдатов И.Б., Храпко Н.С., Щербаков В.А.* Вариант классификации полипозного синусита // *Российская ринология.* — 1997. — № 2. — С. 16.
175. *Солдатов И.Б., Штигель А.С., Пшеницина Т.К., Осипов Л.Б.* Использование антигомотоксичных средств в лечении вазомоторного ринита // *Российская ринология.* — 1997. — № 2. — С. 49.
176. *Староха А.В., Машак В.К., Кицманюк З.Д.* Оптическая эндоскопия клиновидных пазух в диагностике сфеноидитов. // *Журнал ушных, носовых и горловых болезней* — 1998. — № 3. — С. 6–10.
177. *Сурков В.К.* К вопросу о вариантах артериального кровоснабжения перегородки носа // *Сб. научных трудов Саратовского мединститута.* — 1962. — С. 122–123.
178. *Талышинский А.М.* Обезболивание при перевязках после ринологических операций // *Российская ринология.* — 1995. — № 2. — С. 62.
179. *Тарасова Г.Д., Мокроносорова М.А., Вострокнутова Т.М.* Этапная терапия аллергического ринита // *Российская ринология.* — 1998. — № 2. — С. 41.
180. *Тимошенко П.А., Секач С.Ф.* Профузное носовое кровотечение, обусловленное разрывом мешотчатой аневризмы внутренней сонной артерии // *Вестник оториноларингологии.* — 1977. — № 5. — С. 110–111.
181. *Тимошенко П.А., Фомина Т.В., Тимошенко А.П.* Лечение аллергического ринита ультрафононунктурой спленина. — 1994. — Приложение № 2 — С. 38.
182. *Тимошенко П.А., Тимошенко А.П.* Щадящая передняя тампонада носа при септопластике // *Российская ринология.* — 1996. — № 2–3. — С. 102.
183. *Тимошенко П.А., Буцель А.Ч., Тимошенко Т.П., Паукова Д.В.* Лечебная тактика при риногенных орбитальных осложнениях // *Матер. второй междунар. белоруско-польской конф. по оториноларингологии (Гродно 29–30 мая 2003).* — Гродно, 2003. — С. 93.
184. *Тимошенко П.А., Гурьева Т.А.* Опыт применения «Синуфорте» в лечении острых и хронических синуситов // *Матер. второй междунар. белоруско-польской конф. по оториноларингологии (Гродно 29–30 мая 2003).* — Гродно, 2003. — С. 149.
185. *Трофименко С.А.* О тактике местных вмешательств при хронической аллергической риносинусопатии // *Российская ринология.* — 1993. — Приложение № 2. — С. 54–55.
186. *Трофименко С.Л.* К патогенезу полипов носа // *Российская ринология.* — 2001. — № 2. — С. 179.
187. *Трофименко С.Л., Кириченко Ю.Г.* Лечение рецидивирующего полипоза носа новым топическим кортикостероидом фликсоназе // *Российская ринология.* — 1997. — № 2. — С. 50.
188. *Тулбаев Р.К., Ушаков И.С., Кудасов Т.Р., Браславская И.И. и соавт.* Особенности течения хронических ринитов и аденоидитов сочетанных с патологией околоносовых пазух // *Российская ринология.* — 2001. — № 2. — С. 106.
189. *Ушаков В.С., Красноумов А.Н.* О проблемах в лечении больных злокачественными опухолями носа и околоносовых пазух // *Российская ринология.* — № 2–3. — 1996. — С. 139.

190. *Феркельман Л.А.* Наш опыт применения хирургического ультразвука в оториноларингологии // Тезисы докладов 7 съезда оториноларингологов СССР. — М., 1975. — С. 476–477.
191. *Феркельман Л.А., Винницкий М.Е.* Ультразвуковая дезинтеграция в оториноларингологии // Вестник оториноларингологии. — 1983. — № 4. — С. 49.
192. *Фейгин Г.А., Барбариева А.А.* Антибактериальная терапия острого и хронического риносинусита // Российская ринология. — 1998. — № 2. — С. 45.
193. *Филимонов С.Н., Филимонов С.В.* Отдаленные результаты хирургической коррекции искривления носовой перегородки и эндоназальных структур // Российская ринология. — 1998. — № 2. — С. 72.
194. *Харченко В.В.* Микроанатомия слизистой оболочки полости носа // Современные вопросы аудиологии и ринологии: Тр. 1-й науч.-практ. конф. аудиологов и ринологов (7–8 июня 2000 г., Курск) — М., 2000. — С. 355.
195. *Хмелевский В.Ю.* Лазерная терапия при хроническом фарингите и рините: Автореферат дис... к-та. мед. наук: 14.00.04. — МГМИ., 1985. — 20 с.
196. *Черныш А.В., Садовский В.И., Грибач Л.И.* Диагностика различных форм хронических ринитов // Современные вопросы аудиологии и ринологии: Тр. 1-й науч.-практ. конф. (7–8 июня 2000 г., Курск) — М., 2000. — С. 361.
197. *Черныш А.В., Садовский В.И., Грибач Л.И.* Оптическая риноскопия в диагностике и лечении рецидивирующих носовых кровотечений // Современные вопросы аудиологии и ринологии: Тр. 1-й науч.-практ. конф. (7–8 июня 2000 г., Курск) — М., 2000. — С. 363–364.
198. *Черныш А.В.* Комплексный метод лечения аллергических ринитов // V съезд оториноларингологов Республики Беларусь: Тез докл., Минск, 30–31 мая 2002 г. — Мн.: БНОО, 2002. — С. 167–169.
199. *Черныш А.В., Садовский В.И.* Лечение рецидивирующих носовых кровотечений // V съезд оториноларингологов Республики Беларусь: Тез докл., Минск, 30–31 мая 2002 г. — Мн.: БНОО, 2002. — С. 169–171.
200. *Черныш А.В.* Лечение рецидивирующих носовых кровотечений в экстренной оториноларингологии // Матер. науч. Конф., посвященной 100-летию Гомельской БСМП/МЗ РБ. — Гомель, 2003. — С. 68.
201. *Черныш А.В., Садовский В.И., Редько Д.Д.* Методика местной анестезии при операциях на боковой стенке носоглотки // Матер. второй междун. белорусско-польской конф. по оториноларингологии (Гродно, 29–30 мая 2003 г.). — Гродно, 2003. — С. 100.
202. *Черныш А.В., Садовский В.И., Редько Д.Д., Баумане Е.П.* Роль патологии боковой стенки носоглотки в возникновении заболеваний среднего уха // Матер. второй междун. белорусско-польской конф. по оториноларингологии (Гродно, 29–30 мая 2003 г.). — Гродно, 2003. — С. 102.
203. *Черныш А.В.* Амбулаторная хирургия заболеваний боковой стенки носоглотки // Вестник оториноларингологии. — 2004. — Приложение № 1. — С. 254–256.
204. *Шантуров А.Г., Сеньюков М.В.* Злокачественные опухоли носа. — Иркутск, 1982. — 97 с.
205. *Шантуров А.Г.* О роли объективных факторов в распознавании злокачественных опухолей носа // Российская ринология. — № 2. — 1995. — С. 44.

206. *Шантуров А.Г., Носуля Е.В.* Эндоназальная хирургия хоанальных отделов // Российская ринология. — 1993. — Приложение № 1. — С. 62–63.
207. *Шантуров А.Г., Носуля Е.В., Дружинина Л.Б.* Недостаточность носового дыхания: принципы хирургической коррекции и прогноз // Российская ринология. — 1993. — Приложение № 2. — С. 55.
208. *Шеврыгин Б.В.* Материалы по эндоназальной хирургии и обонянию (клинико-экспериментальное исследование): Автореф. дис... д-ра мед. наук: 1971. — 20 с.
209. *Шеврыгин Б.В., Манюк М.К.* Внутриносая микрохирургия. — Кишинев: Штиинца, 1981. — 139 с.
210. *Шелудченко Т.П., Наумов А.Н.* Изменение местного и общего иммунитета у больных инфекционно-аллергическим ринитом // Российская ринология. — 1995. — № 3–4. — С. 81–85.
211. *Шиленков А.А., Козлов В.С.* Возможности КТ при подготовке к корригирующим операциям на внутриносовых структурах // Российская ринология. — 1993. — Приложение № 1. — С. 44–45.
212. *Шиленков А.А., Державина Л.П.* Оценка функциональных результатов микроэндоскопических эндоназальных операций методами акустической ринометрии и риноманометрии // Российская ринология. — 1998. — №2. — С. 66.
213. *Штамбергер Х.* Эндоскопическая диагностика и хирургия при заболеваниях придаточных пазух носа и передней части основания черепа, 1996.
214. *Штиль А.А., Долгов В.А., Королев В.А.* Хирургический компонент комбинированного лечения эстезионейробластомы // Российская ринология. — Приложение № 2. — 1994. — С. 96.
215. *Штиль А.А., Королев В.А.* Определение объема хирургического вмешательства при эстезионейробластоме в зависимости от преимущественного направления роста новообразования // Российская ринология. — № 2. — 1995. — С. 45.
216. *Яуан И.А., Протасевич Г.С.* Хирургические вмешательства на перегородке носа при носовых кровотечениях // Журнал ушных, горловых и носовых болезней. — 1985. — № 4. — С. 62–64.
217. *Behrbohm H., Kaschke O.* Die minimal invasive endoskopische Chirurgie der Nase und der Nasennebenhohlen. — Stuttgart/Jena, 1994. — 122 p.
218. *Behrbohm H., Kaschke O.* Die Nasenendoskopie, 1994. — 14 p.
219. *Draf W.* Endoskopie der Nasennebenhohlen. — Springer-Verlag-New-York-Heidelberg-Berlin, 1978.
220. *Draf W., Weber. R., Keerl. R.* Time lapse video: A new method for obyeective assesment of nasal cavite.
221. *Draf W.* Fatal complications of endonasal surgery: incidence and prevention.
222. *Elies W.* Moglichneiten und Grenzen der topischen sberoidbehandlung bei allergischen Rhinopati, Biermann-Aachen, 1993.
223. *Freedman H.M., Kern E.B.* Complicationes of intranasal ethmoidectomy. // Laryngoscope. — 1979. — Т. 89. — P. 421–434.
224. *Gosepath. J, Brieder J., Werbena. N., Mann W.* Effect of inhalant

- toxins on nasal respiratory epitelia // *Rus. rinol.* — 2001. — № 2 . — P. 45.
225. *Irevers I., Zeunig A.* Endoskopie der Nasopharynx, 1984. — P. 28.
226. *Iancowski R., Woz R., Vautzin D. et alt* Les insuffisances de l'etmoidectomie dans la prise en charge therapeutique de la polypose // *Actaotorhinolaringologie.* —1997. — Vol. 117. — № 4. — P. 601–609.
227. *Kaliner M.* Rinosinusitis-the role of the allergist in diagnosis and treatment / *J.Allergy Clin. Immunol.* — 1998. — Vol. 10. — № 5. — P. 132–138.
228. *Kennedi D. W.* Functional Endoscopic Sinus Surgery: Technique // *Arch. Otolaringol.* — 1985. — T. 111. — P. 769–775.
229. *Klima A., Weber A., May A., Knecht R.* Allergie und Polyposis Nasi. // *Allergologie* — 5/10. — 1992. — P. 351–354.
230. *Lang I.* Klinische Anatomie der Nase, Nasenhohle und Nebenhohlen. Aktuelle Oto-Rhino-Laryngologie. — Band III. — Thieme. — Stuttgart, 1988.
231. *Levine H.L.* Lasers in endonasal surgery / *Otol. Clinics of North America.* — 1997. — Vol. 30. —№ 30. — P. 451–455.
232. *Matsune S., Miynohara J., Kurono Y.* Amik sinus kateter up to date in outpatient clinic // *Rus.rinol.* — 2001. — № 2 . — P. 30.
233. *Messerklinger W.* Nasenendoskopie der mittlere Nasengang und seine Unspezifischen Entzündungen. // *HNO.* — 1972. — № 20. — P. 212.
234. *Messerklinger W.* Technik und Möglichkeit der Nasenendoskopie. // *HNO.* — 1972. — № 20. — P. 133–135.
235. *Ohama M.* Laser polypectomie // *Rus.rinol.* — 2001. — №2. — P. 35–43.
236. *Paulsen K.* Endonasale Mikrochirurgie.–Schlaeger–Stuttgart, 1995.
237. *Skolnik E.M., Loewy A., Fridmann J.F.* Inverted papilloma of the nasal cavity. // *Arch. Otolaringol.* — 1966. — Vol. 84. —№ 1. — P. 61–67.
238. *Stamberger H.* Unsere endoskopische Operationstechnik in der Lateralen Nasenwand. // *Laryng, Rhinol, Otol.* — 1985. — № 243. — P. 551–600.
239. *Stamberger H.* Functional endoscopic nasal and paranasal sinus surgery. — Philad., 1991.
240. *Stierna P.* Anti-inflamatori Tretment for rhinosinusitis // *Rus.rinol.* — 2001. — №2 . — P. 37.
241. *Van Cauwenlerge. P., Vermeiren J.* Virial infections of URT: pathogens and pathogenesis // *Rus.rinol.* — 2001 — № 2 . — P. 36.
242. *Weber A., May F., Hebery V., Klima A.* Möglichkeiten der Nasenmuschelnbehandlung in Rahmen der endonasale Mikrochirurgie. // *Laryng–Rhinol–Otol.* — 1991. — Vol. 70. — P. 487–490.
243. *Wigand M-E.* Endoskopische Chirurgie der Nasennebenhohlen und der vorderen Schadelbasis. — Thieme–Stuttgart–New-York, 1989.
- 244 *Wigand M-E., Hasemann W.* Microsurgical treatment of recclerent nasal poliposis // *Rinol.,*1989. — № 8. — P. 25–29.

245. *Weissler M.S., Montgomeri W.W. Montgomeri S.K. et al.* Inverted papilloma. // Arch. Otolaringol. — 1986. — Vol. 95. — № 3. — P. 215–221.