

из практики

СОХРАННОСТЬ ФИЗИОЛОГИЧЕСКИХ И БИОМЕХАНИЧЕСКИХ ФУНКЦИЙ ПРИ ХИРУРГИЧЕСКОМ ЛЕЧЕНИИ РАКА ЯЗЫКА

В. Татчихин¹,

В. Аничкин², доктор медицинских наук, профессор,

С. Шилько³, кандидат технических наук

¹Гомельский областной клинический онкологический диспансер, Беларусь

²Республиканский научно-практический центр радиационной медицины и экологии человека, Гомель, Беларусь

³Институт механики металлополимерных систем им. В.А. Белого НАН Беларуси, Гомель

E-mail: shilko_mpri@mail.ru

Через 9–14 мес после обширных внутриротовых резекций функции орального и фарингеального транспорта пищи и артикуляции восстанавливаются. При лечении рака языка наиболее эффективным в функциональном отношении следует считать способ V-образной резекции языка с одномоментной глоссопластикой.

Ключевые слова: рак языка, внутриротовые резекции, глоссопластика, сохранность функций.

В соответствии с мировой статистикой, рак слизистой оболочки (СО) полости рта занимает по распространенности 6-е место среди злокачественных новообразований [1, 2]. На рак языка приходится 74% всех злокачественных опухолей СО полости рта, причем на боковой поверхности он возникает в 72%, а в передней трети языка – в 3% случаев [2–4]. Пик заболеваемости приходится на возрастную группу 40–60 лет – наиболее трудоспособную группу населения [2, 3].

Отечественные и зарубежные онкологи отдают предпочтение комбинированному методу лечения рака языка и СО дна полости рта, при котором оперативное вмешательство является ведущим компонентом. Объем резекции зависит от локализации и распространенности процесса [2–5]. При локализации рака на боковой поверхности СО и языка в средней или задней трети наиболее распространенной является эндооральная гемиглоссэктомия [3–5], при его локализации в передней трети языка выполняют парциальную резекцию [3]. Однако половинная и парциальная резекция тела языка – весьма травматичное вмешательство, которое, помимо эстетических изъянов, сопровождается стойкими нарушениями функций жевания, глотания и речи [3–8].

Совершенствование методов хирургического лечения рака языка и СО дна полости рта определяется необходимостью повышения эффективности лечения и реабилитации, обеспечивающих сохранность указанных физиологических и биомеханических функций.

В отделении опухолей головы и шеи Гомельского областного клинического онкологического диспансера за 2007–2012 гг. проведено хирургическое лечение 41 пациенту (мужчин было 34, женщин – 7, возраст – от 43 до 78 лет; средний

возраст $58,6 \pm 8,0$ года) с локализацией рака на СО подвижной части языка и распространением на дно полости рта.

У всех пациентов по морфологической структуре опухоль представляла собой плоскоклеточный рак. С учетом локализации и распространенности опухоли, а также наличия регионарных метастазов были выполнены различные по объему эндооральные резекции с разделением пациентов на 3 группы.

В 1-ю группу вошли 5 пациентов с первичными и рецидивирующими опухолями, локализацией рака на СО передней трети тела языка (рис. 1) и распространением на СО дна полости рта.

I стадия выявлена у 3 пациентов с локализацией рака на вершущке языка (у 1) и на нижней поверхности передней трети тела языка (у 2); II стадия рака передней трети тела языка с распространением на СО дна полости рта была обнаружена у 1 пациента; рецидив рака с локализацией на нижней поверхности передней трети тела языка выявлен у 1 пациентки.

Во 2-й группе было 17 пациентов с I стадией первичной опухоли и локализацией рака на подвижной части боковой поверхности в средней (9 мужчин и 4 женщины) и задней (4 женщины) трети тела языка.

Третью группу составили 19 пациентов: у 14 первичных пациентов (12 мужчин и 2 женщины) выявлена II стадия опухолевого процесса с локализацией рака на подвижной части тела языка и распространением на СО дна полости рта (рис. 2); у 2 первичных пациентов (мужчины) выявлена IV стадия с локализацией рака на подвижной части тела языка, распространением на СО дна полости рта и наличием метастазов в лимфатические узлы (ЛУ) шеи; у 3 мужчин был рецидив рака языка с распространением на СО дна полости рта с метастазами в ЛУ шеи.

Всем пациентам в послеоперационном периоде в течение 7–8 дней проводили противовоспалительную терапию.

Уход за послеоперационной раной выполняли ежедневно, полость рта обрабатывали антисептиками. У пациентов 1-й группы контролировали состояние кровообращения в передних отделах неоязыка нажатием на участок стерильным пинцетом (контрольный тест ишемии тканей посредством «белого пятна»).

В послеоперационном периоде у 3 пациентов 3-й группы отмечалось кровотечение из мягких тканей дна полости рта, которое было остановлено путем прошивания кровоточащего сосуда.

До хирургического вмешательства проводили оценку темпа речи (табл. 1), для чего использовали стандартный текст, включающий 200 слов (в норме темп чтения составляет 140–185 слов в минуту [9]).

Из табл. 1 видно, что при опухолях, соответствующих I стадии с локализацией на вершущке или боковой поверхности передней трети тела языка, темп речи составил 125 слов в минуту, при опухолях II стадии с локализацией опухоли в средней трети тела языка и распространением на СО дна полости рта – 115 слов в минуту.

При оценке акта глотания по соответствующей шкале [8] учитывали качественный состав пищи (жидкость, мягкая, механически мягкая пища, твердая, волокнистая) и тип пищи.

Результаты оценивали следующим образом:

1. Сильное нарушение акта глотания, только неоральное кормление.
2. Частично оральное, частично неоральное кормление.
3. Только жидкая диета.
4. Только жидкость и мягкая пища, необходимость «смыва мягкой пищи» жидкостью.
5. Жидкость, только мягкая пища, нет необходимости «смыва мягкой пищи» жидкостью.
6. Жидкость, мягкая пища и механически мягкая пища – начало жевания.
7. Все типы пищи, кроме твердой и волокнистой.
8. Нормальное глотание (нормальный оральный транспорт пищи – 1 с; фарингеальная транспортировка пищи – 1 с); отсутствие признаков аспирации (нормальное жевание).

Статическая обработка результатов проведена с использованием пакета прикладных программ Statistica 6.0. Данные представлены в виде средней величины и стандартной ошибки.

Хирургическое лечение пациентов 3 групп проводили в условиях тотальной внутривенной анестезии с искусственной вентиляцией легких.

В 1-й группе 5 пациентам выполнено хирургическое вмешательство по разработанной нами методике [9–11]. Перед началом резекции, после окончательного измерения размеров опухоли, намечали границы V-образной

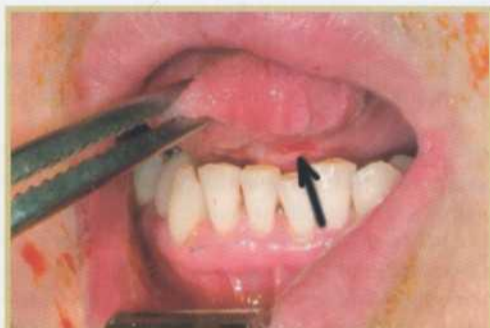

Рис. 1 Язвенная форма рака на нижней поверхности передней трети тела языка

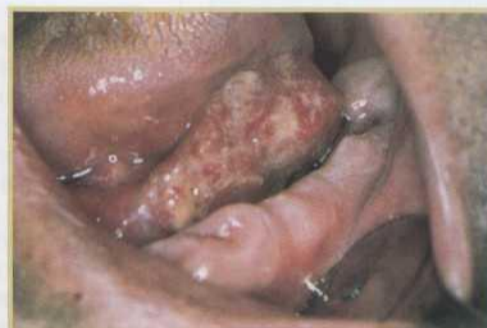

Рис. 2 Инфильтративно-язвенная форма рака тела языка с распространением на дно полости рта

Таблица 1
Темп речи в зависимости от распространенности опухоли в полости рта до операции

Стадия	Локализация опухоли	Число больных	Темп речи до операции, число слов в 1 мин
T1N0M0	Передняя треть тела языка	5	125,0±5,0
T1N0M0	Средняя и задняя треть боковой поверхности тела языка	17	125,0±7,0
T2N0-2M0	Средняя треть боковой поверхности языка с распространениями на СО дна полости рта с метастазами в ЛУ шеи	19	115,0±4,0

резекции. Сквозным прошиванием через всю толщу в передней трети тела языка накладывали лигатуры-держалки в 3 местах: на верхушке, в боковых отделах тела языка и зоне планируемого проведения разреза. Отступив от края локализованной в передней трети тела языка злокачественной опухоли 1,5–2,0 см, рассекали СО верхней поверхности тела языка под углом 30–65° поэтапно с одной, а затем – с другой стороны (рис. 3).

Далее продолжали рассечение электроножом собственных мышц тела языка и СО нижней поверхности тела языка по направлению к срединной линии тела языка с обеих сторон (рис. 4). При этом вершину рассечения направляли внутрь, а основание – наружу с поэтапным выполнением разрезов с каждой стороны. Таким образом, в результате иссечения тканей языка с опухолью формируется пострезекционный сквозной дефект в передней трети подвижной части тела языка, вершина которого направлена внутрь, а основание – наружу (рис. 5). Размер пострезекционного дефекта у 4 пациентов составил 2,5 см, у 1 пациента – 3 см.

Проводили интраоперационный гистологический контроль радикальности вмешательства. В случае отсутствия в краях резекции опухолевого роста приступали к закрытию пострезекционного дефекта местными тканями.

Для пластики дефекта использовали собственные ткани тела языка с сохраненным кровоснабжением и иннервацией (слизисто-мышечные лоскуты с 2 сторон). Лоскуты формировали из симметричных остатков части языка. С 2 сторон

в зоне дефекта выполняли одномоментную глоссопластику и восстанавливали анатомическую форму передней трети подвижной части неоязыка (рис. 6), который на 1 сут фиксировали прошивной лигатурой к коже подбородка. Глоссопластика осуществлялась посредством перемещения в медиальном направлении к срединной линии и послойного сшивания слизистой оболочки по верхней поверхности тела языка, а собственных мышц и слизистой оболочки – по нижней поверхности тела языка.

Всем пациентам 2-й группы выполняли половинную резекцию языка, начиная с фиксации с 2 сторон в передней трети тела языка путем прошивания 2 шелковыми лигатурами, посредством которых тело языка максимально вытягивали вперед. В полость рта вводили роторасширитель; щеку крючками Фарабефа отводили в сторону; с целью уменьшения кровотечения через всю толщу в области корня языка крутой иглой накладывали 2 шва. Электроножом пунктирно обозначали зону иссекаемых тканей. Половинную электрорезекцию тела языка начинали с рассечения верхушки языка и продолжали по средней линии до корня, разделяя поэтапно язык на 2 половины; на кровоточащие сосуды мышц языка накладывали швы (рис. 7). При выполнении половинной резекции языка в его передней и средней трети верхний и нижний края СО языка сшивали между собой.

Поперечное отсечение языка в области корня производили между 2 ранее наложенными лигатурами – от средней линии в направлении к боковой поверхности. Далее разрез продолжали по дну полости рта к уздечке языка, завершая резекцию половины языка. При этом выделяли и прошивали язычную артерию и вену. На границе корня и задней трети тела языка поперечно рассекали язык между 2 ранее наложенными лигатурами и препарат удаляли. Проводили интраоперационный гистологический контроль краев резекции. Окончательно культю языка формировали путем сшивания края СО языка в задней трети. В конце операции

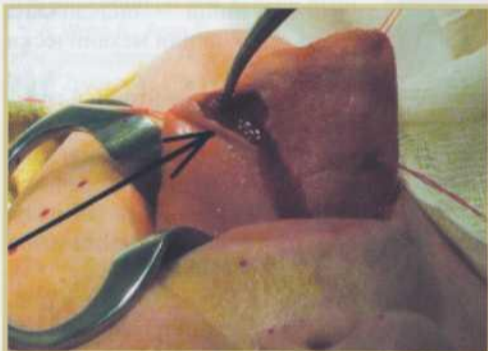


Рис. 3. Разрез на боковой поверхности тела языка кпереди от опухоли

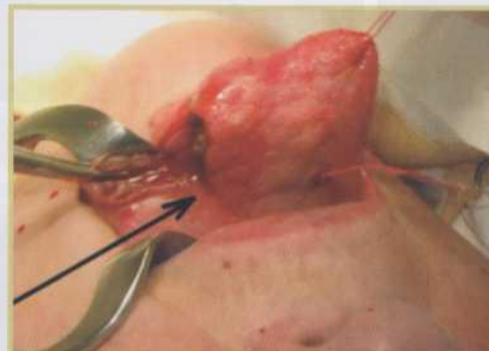


Рис. 4. Разрез на боковой поверхности тела языка по направлению к срединной линии

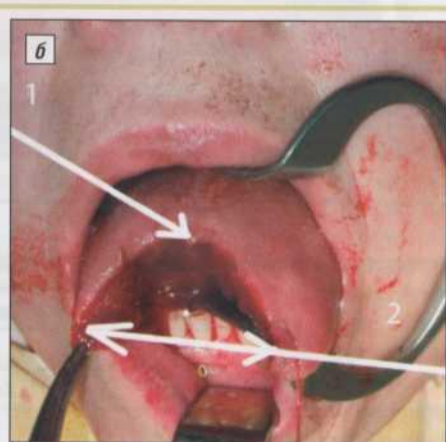
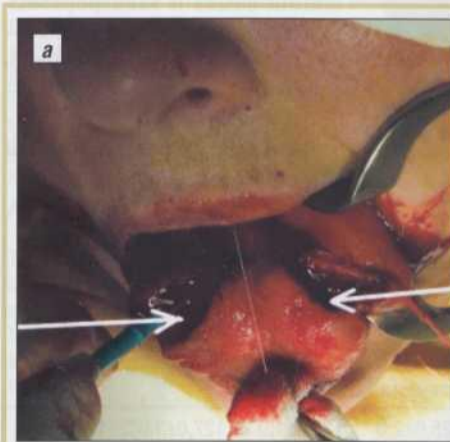


Рис. 5. Этапы операции: а – V-образное иссечение тканей языка; б – сформирован треугольный дефект тела языка после резекции опухоли

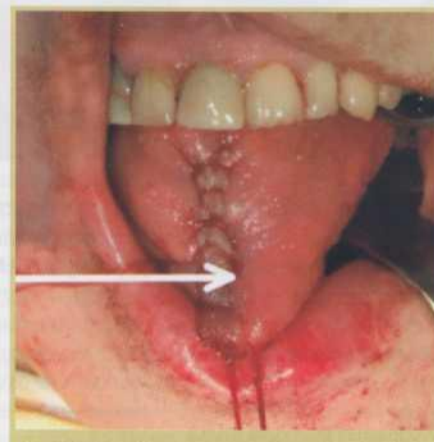


Рис. 6. Общий вид неоязыка после V-образной резекции языка с опухолью с одномоментной глоссопластикой

культю языка через всю толщу прошивали лигатурой и подшивали к коже подбородка с целью предупреждения дислокационной асфиксии (рис. 8).

Всем 19 пациентам 3-й группы выполнялась описанная половинная резекция подвижной части тела языка, дополнительно производили электрохирургическое иссечение мягких тканей дна полости рта с опухолью на стороне поражения. Аналогично осуществляли интраоперационный гистологический контроль радикальности краев резекции; 5 пациентам этой группы дополнительно была выполнена радикальная или селективная шейная лимфодиссекция с удалением метастазов (рис. 9).

После завершения противоопухолевого лечения в ходе динамического наблюдения у пациентов проводили оценку темпа речи (табл. 2).

Из табл. 2 видно, что при V-образной резекции языка с одномоментной глоссопластикой темп речи составлял 120

слов в минуту, при половинной резекции тела языка – 105 слов в минуту, а в случае сочетания последней с электрорезекцией мягких тканей дна полости рта – 85–90 слов в минуту.

Обследование группы пациентов с оперативными вмешательствами на регионарном лимфатическом аппарате шеи не выявило изменений в темпе их речи. Акт глотания после операции оценивали по специальной шкале [8] с учетом качественного состава пищи.

Пациенты 1-й группы после V-образной резекции языка получали оральное питание на следующие сутки: в первые 2 сут им назначали жидкую пищу, на 3-и сутки переводили на прием механически мягкой пищи, на 10–11-е сутки они начинали принимать твердую пищу. Ко дню выписки (14–16-е сутки) пациенты принимали все типы пищи.

Нарушение акта глотания отмечалось у пациентов 2-й группы после половинной резекции языка и особенно выраженное – в 3-й группе: после половинной резекции языка в сочетании с электрорезекцией дна полости рта; кормление в этой группе в течение 7–9 дней осуществляли через носопищеводный зонд. Самостоятельное питание *per os* у пациентов восстанавливалось на 16–21-е сутки (ко дню выписки) при соблюдении характера пищи – она должна быть жидкой или механически мягкой.

У всех пациентов 1-й группы с незначительными изъятиями анатомической формы языка акт глотания расценивали как нормальный, без задержки оральной и фарингеальной транспортировки пищи. Сохраненная при этом виде операции координированная двигательная активность языка не изменяла акта жевания.

У пациентов 2-й и 3-й групп после половинной резекции языка и электрорезекции мягких тканей дна полости рта также осуществлялось оральное питание. Однако переход (по сравнению с пациентами 1-й группы) от жидкой

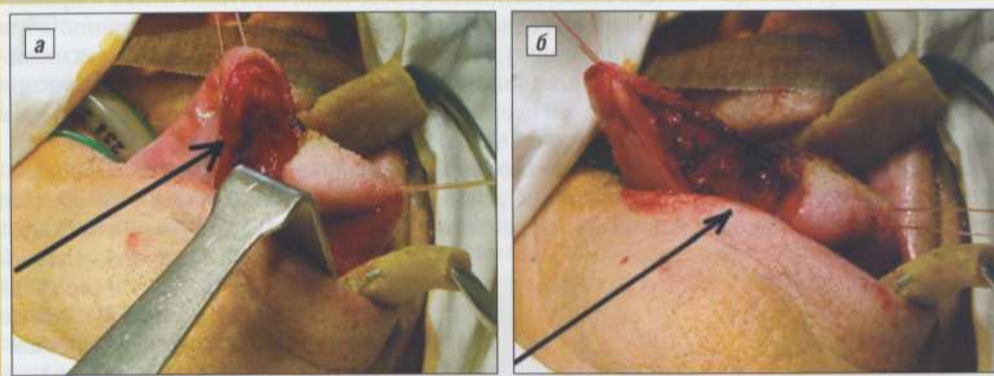


Рис. 7. Этапы (а, б) половинной резекции тела языка

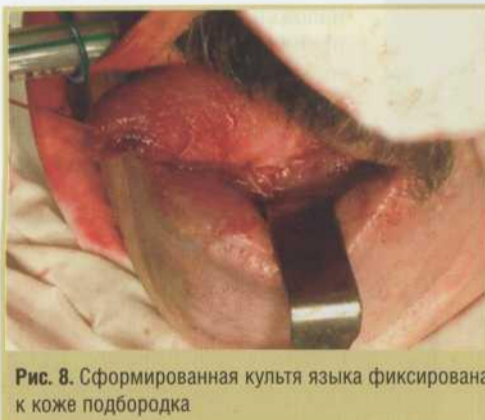

Рис. 8. Сформированная культя языка фиксирована к коже подбородка

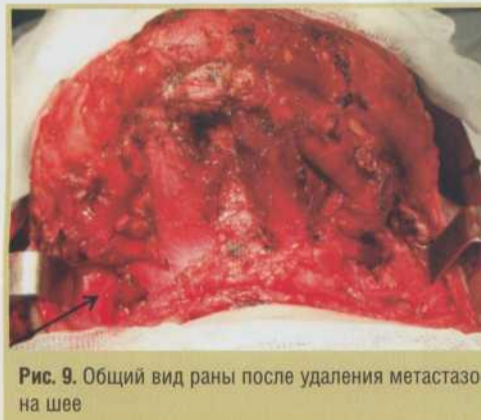

Рис. 9. Общий вид раны после удаления метастазов на шее

Темп речи в зависимости от объема операции и этапа наблюдения (M±m)

Таблица 2

Объем операции	Число больных	Срок после операции, мес					
		1-й	3-й	6-й	9-й	12-й	14-й
		Количество слов в 1 мин					
V-образная резекция языка	5	120,0±3,0	125,0±5,0	125,0±2,0	125,0±1,0	127,0±3,0	127,0±3,0
Гемиглосэктомия	17	105,0±6,0	105,0±4,0	110,0±2,0	112,0±1,0	112,0±2,0	112,0±1,0
Гемиглосэктомия с электрорезекцией СО дна полости рта	19	85,0±6,0	90,0±4,0	96,0±1,0	96,0±4,0	105,0±1,0	105,0±3,0

пищи к механически мягкой происходил позже на 5–6 дней (12–13-е сутки) и от механически мягкой пищи к твердой — на 7–9 дней (25–28-е сутки). У пациентов с постглоссэктомическим латеральным дефектом языка прием твердой пищи был затруднительным и сопровождался задержкой оральной транспортировки пищи. В этом случае фарингеальная транспортировка твердой пищи сопровождалась аспирацией, что вынуждало некоторых пациентов отказываться от твердой пищи.

Таким образом, V-образную резекцию языка с одномоментной глоссопластикой при лечении рака языка следует считать наиболее эффективным в функциональном отношении способом. Радикальное хирургическое лечение рака верхней или боковой поверхности тела языка с одномоментным восстановлением его анатомической формы позволяет избежать пациента от болезни и сохранить полноценную функцию жевания, глотания и речи.

Литература

1. Давыдов М.И., Аксель Е.М. Статистика злокачественных новообразований в России и странах СНГ в 2007 г. // Вестник РОНЦ им. Н.Н. Блохина. — 2009; 20 (3): 59–93.
2. Shah J. Current Concepts in Head & Neck Surgery and Oncology. N.N. Blochin Russian Cancer Research Centre, Moscow, 16–18 Oct. 2008.
3. Пачес А.И. Опухоли головы и шеи / М.: Медицина, 2000; с. 144–77.
4. Пачес А.И., Любаев В.Л., Ольшанский В.О. и др. Злокачественные опухоли полости рта, глотки и гортани / М.: Медицина, 1988; с. 55–85.
5. Письменный В.И., Письменный И.В. Хирургическое лечение рака языка // Вестник РОНЦ им. Н.Н. Блохина РАМН. — 2009; 20: 48–9.
6. Wong R., Poon E., Woo C. et al. Speech Outcomes in Cantonese Patients after Glossectomy // Head Neck Surg. — 2007; 29: 758–64.
7. Zuydam A., Lowe D., Brown J. et al. Predictors of Speech and Swallowing Function Following Primary Surgery for Oral and Oropharyngeal Cancer // Clin. Otolaryngol. — 2005; 30: 428–37.
8. Weber R., Ohims L., Bowman J. et al. Functional Results after Total or Near Total Glossectomy with Laryngeal Preservation // Arh. Otolaryngol. Head Neck Surg. — 1991; 117: 512–7.
9. Татчихин В.В., Аничкин В.В., Залуцкий И.В. и др. Способ резекции языка при хирургическом лечении рака передней трети тела языка. Патент РБ. №18424 от 09.04.2014.
10. Татчихин В.В., Аничкин В.В., Залуцкий И.В. Метод V-образной резекции языка при раке с одномоментной глоссопластикой. Инструкция по применению МЗ РБ. №09-13/61, рег. №244-1212 от 24.01.2013.
11. Способ объемной орофундоглоссопластики: В.А. Татчихин, В.В. Аничкин; С.В. Шилько; заявка на пат. РБ а20121603 МПК (2006.01) А 61В 17/24.

PRESERVATION OF PHYSIOLOGICAL AND BIOMECHANICAL FUNCTIONS DURING SURGICAL TREATMENT FOR TONGUE CANCER

V. Tatchikhin¹; Professor V. Anichkin², MD; S. Shilko, Candidate of Technical Sciences³

¹Gomel Regional Clinical Oncology Dispensary, Belarus

²Republican Scientific Practical Center for Radiation Medicine and Human Ecology, Gomel, Belarus

³V.A. Belyi Research Institute of Metal-Polymer, National Academy of Sciences of Belarus, Gomel

The functions of oral and pharyngeal food transport and articulation restore 9–14 months after extensive intraoral resections. V-shaped glossectomy with single-stage glossoplasty should be considered functionally most effective in the treatment of tongue cancer.

Key words: tongue cancer, intraoral resections, glossoplasty, preservation of functions.