

Помимо поражения ЦНС новорожденные имеют следующие патологические состояния: анемия — у 15 (57,7 %) детей, пневмония — 8 (30,7 %) детей, внутриутробную инфекцию — 42,3 % (11 случаев). Несколько реже состояние новорожденных сочеталось с неонатальной желтухой — 15,4 %, ретинопатией недоношенных новорожденных в 2 случаях (7,7 %), осложнялось пневмотораксом — 7,7 %.

Подводя итоги, мы сделали следующие **выводы**:

1. БЛД одинаково часто встречается у новорожденных мужского и женского пола.
2. Данной патологией больше страдают недоношенные дети в разной степени незрелости.
3. Все новорожденные, родившиеся в состоянии тяжелой асфиксии и потребовавшие респираторной поддержки, находятся в группе риска по развитию БЛД.
4. У матерей во время беременности имеется сочетание соматической и генитальной патологии, что говорит о возможном влиянии данных состояний на процессы эмбриогенеза с последующим риском возникновения БЛД.
5. Респираторная помощь оказывалась во всех изученных нами случаях практически с момента рождения. В подавляющем большинстве случаев новорожденные находились на ИВЛ в первые 7 суток жизни.
6. Препараты сурфактанта применялись практически в каждом втором случае.
7. Как сопутствующая патология у детей с БЛД преобладает поражение ЦНС и анемия.

#### ЛИТЕРАТУРА

1. Богданова, А. В. Хроническая обструктивная болезнь легких у детей / А. В. Богданова, С. В. Старевская, С. Д. Попов // Хроническая обструктивная патология легких у взрослых и детей; под ред. А. Н. Косова. — СПб., 2004. — С. 263–284.
2. Овсянников, Д. Ю. Бронхолегочная дисплазия у детей / Д. Ю. Овсянников, Л. Г. Кузьменко, Н. И. Петрук // Педиатрия. — 2004. — № 1. — С. 91–94.
3. Старевская, С. В. Бронхолегочная дисплазия у детей (факторы риска формирования и клинико-рентгенологические особенности различной степени тяжести течения заболевания): автореф. дис. ... канд. мед. наук / С. В. Старевская. — СПб., 2001. — 21 с.
4. Tanswell, A. Keith Bronchopulmonary Dysplasia. One Disease or Two? / A. Keith Tanswell, Robert P. Jankov // Am J Resp Crit Care Med. — 2003. — Vol. 167. — P. 1–6.
5. Alan H. Jobe. Bronchopulmonary Dysplasia / Alan H. Jobe, Eduardo Bancalari // Am J Crit Care Med. — 2001. — Vol. 163. — P. 1723–1729.

УДК 535.423+617.7

### ВЛИЯНИЕ ТКАНЕВОГО СВЕТОРАССЕЯНИЯ НА КАЧЕСТВО ИЗОБРАЖЕНИЯ В ОПТИЧЕСКОЙ КОГЕРЕНТНОЙ ТОМОГРАФИИ

<sup>1</sup>Краморева Л. И., <sup>2</sup>Рожко Ю. И., <sup>1</sup>Бабков И. Л.

<sup>1</sup>Учреждение образования

«Гомельский государственный медицинский университет»,

<sup>2</sup>Государственное учреждение

«Республиканский научно-практический центр  
радиационной медицины и экологии человека»,

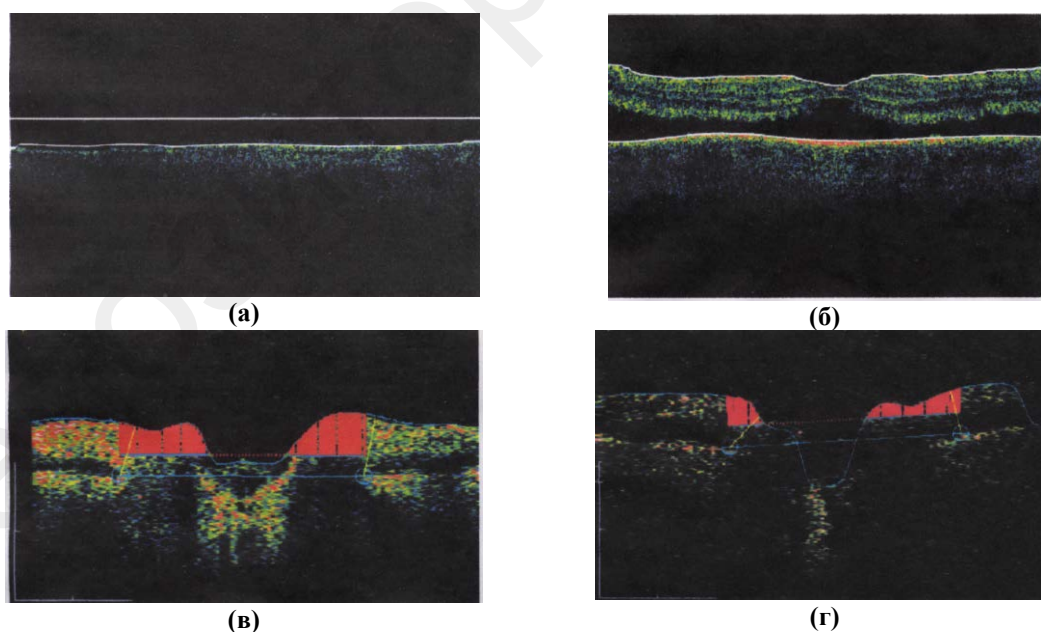
г. Гомель, Республика Беларусь

Основная особенность оптической когерентной томографии (ОКТ) – возможность исследования объектов и сред при проникновении оптического излучения на глубину до нескольких миллиметров в условиях значительного диффузного рассеяния и поглощения части излучения. Принцип ОКТ состоит в освещении объекта оптическим низко когерентным излучением и последующим определении коэффициента отражения излучения в зависимости от глубины проникновения в среду. В области офтальмологии метод ОКТ служит для диагностики патологии роговицы и сетчатки, связанной с их утолщением или уплотнением, для идентификации морфологических изменений диска

зрительного нерва. ОКТ позволяет выявить отслойку задней гиалоидной мембраны, которая клинически определяется не во всех случаях, а также едва уловимые изменения структуры сетчатки, которые не определяются офтальмоскопически или биомикроскопически: например, наличие длительно персистирующей субретинальной жидкости в макулярной области или наличие локальной отслойки пигментного эпителия сетчатки различного генеза. На рисунке 1 представлены ОКТ изображения структур глаза. Высокая степень отражения характерна для слоя нервных волокон сетчатки, пигментного эпителия, хориокапилляров, низкая — для стекловидного тела, фоторецепторов.

Ограничение метода оптической системы ОКТ связывают, во-первых, с наличием зависимости латерально-аксиального разрешения от фокальной длины и радиуса сфокусированного зондирующего светового пучка, что определяется величиной числовой апертуры (NA) фокусирующей линзы. Например, при использовании объектива с высоким значением NA оптическое устройство будет иметь высокое латеральное разрешение, но малую глубину зондирования. При уменьшении NA возрастает глубина зондирования, но падает латеральное разрешение. Во-вторых, с присутствием в оптических схемах источника когерентного света, который генерирует пучок, имеющий гауссово распределение интенсивности в поперечном сечении. Такой пучок подвержен дифракционному расплыванию даже при его распространении в свободном пространстве. В-третьих, в оптических системах ОКТ негативно сказывается влияние тканевого светорассеяния.

В области офтальмологии значительное светорассеяние возникает вследствие нарушения прозрачности оптических сред, например при помутнении роговицы, катаракте или гемофтальме. В этом случае применение метода ОКТ не позволяет определить причину частичной или полной потери зрения при имеющихся патологиях в макулярной области или в области зрительного нерва. На рисунке 1 а приведен пример неинформативного ОКТ изображения сетчатки глаза у пациента с диагнозом катаракта. После хирургического лечения по удалению мутного хрусталика, представляющего собой светорассеивающую среду, повторное ОКТ-исследование показало грубую патологию макулярной области сетчатки (отслойку) (рисунки 1 б).



**Рисунок 1 — ОКТ изображения структур глаза:**

- (а) — ОКТ изображение макулярной области при наличии катаракты;
- (б) — ОКТ изображение макулярной области после удаления дефективного хрусталика;
- (в) — ОКТ изображение области зрительного нерва в норме;
- (г) — ОКТ изображение области зрительного нерва в условиях грубой деструкции стекловидного тела

До хирургического вмешательства данная патология не была выявлена другими методами, даже методом прямой офтальмоскопии. На рис.1 в, г представлены ОКТ изображение зрительного нерва в норме и при наличии деструкции стекловидного тела.

Таким образом, проведенные нами клинические исследования (электронная база данных «БД Томография» ОКТ сетчатки и зрительного нерва при глаукоме, зарегистрированная в Гос. рег. информ. ресурсов, св. № 5760900663, ГУ «Республиканский научно-практический центр радиационной медицины и экологии человека») показали, что в условиях значительного тканевого светорассеяния получить четкое изображение сетчатки глаза не представляется возможным.

Для уменьшения влияния тканевого светорассеяния на качество ОКТ изображений нами предложено использование линзы с сильной сферической аберрацией в предметном плече оптической схемы ОКТ на основе схемы с аксиконом [1], что позволило сформировать конический световой пучок с малым углом конуса и с большой фокальной длиной (несколько десятков сантиметров). Преимуществом схемы является возможность генерации конического пучка с заданным числом колец. Оптическая система позволяет значительно уменьшить осцилляции осевой интенсивности на протяжении всей фокальной длины пучка (относительное изменение которой менее 5 %), что улучшает способность прохождения конических пучков через рассеивающие среды.

Использование вогнутых сферических зеркал в оптической схеме с аксиконом позволяет сформировать конические пучки с малыми углами конуса и близкой к равномерной осевой интенсивностью в отраженном поле [2]. Причем интенсивность отраженного пучка в три раза больше по сравнению с интенсивностью пучка, формируемого в проходящем поле [1] (рисунок 2).

В настоящее время развивающиеся новые способы формирования конических пучков, в том числе, с помощью оптических элементов с сильной сферической аберрацией позволяют обеспечить одновременно большую фокальную длину конического пучка и равномерную осевую интенсивность. Такие особенности, как большая фокальная длина пучка, эффективное подавление осцилляций осевой интенсивности, возможность формирования пучка с заданным числом колец и углом конуса демонстрируют значительные преимущества конических пучков в сравнении с традиционными бесселевыми пучками, формируемых аксиконами.

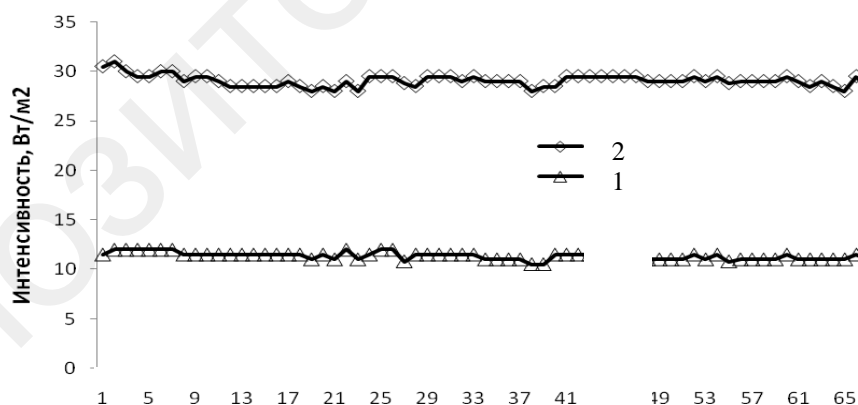


Рисунок 2 — Зависимость интенсивности конического пучка от продольной координаты в проходящем (кривая 1) и отраженном (кривая 2) поле

Подводя итог вышесказанному, можно сказать, что впечатляющие перспективы повышения латерально-аксиальной разрешающей способности и энергетической эффективности оптических систем ОКТ на основе использования квазибездифракционных световых пучков в качестве зондирующего излучения открывают новый этап усовершенствования оптических томографов.

## ЛИТЕРАТУРА

1. *Бабков, И. Л.* Вариант оптической схемы с использованием конических световых пучков в системах оптической когерентной томографии / И. Л. Бабков, Л. И. Краморева, В. П. Солдатов // Актуальные проблемы медицины: респ. научн.-практ. конф., 26–27 февр. 2009 / под ред. А. Н. Лызикова [и др.]. — 2009. — Т.1. — С. 62–66.
2. *Солуков, А. В.* О перспективе использования конических световых пучков в системах оптической визуализации микроструктуры биологических тканей. /А. В. Солуков, И. Л. Бабков, Л. И. Краморева // Актуальные проблемы медицины: респ. научн.-практ. конф., 21–22 февр. 2008 / под ред. А. Н. Лызикова [и др.]. — 2008. — Т. 4. — С. 18–21.

УДК 616.36 – 002-07

### ПРОГНОЗИРОВАНИЕ ЭФФЕКТИВНОСТИ ИНТЕРФЕРОНОТЕРАПИИ У БОЛЬНЫХ ХРОНИЧЕСКИМ ГЕПАТИТОМ С

Красавцев Е. Л., Мицура В. М.

Учреждение образования

«Гомельский государственный медицинский университет»,  
г. Гомель, Республика Беларусь

По рекомендациям экспертов Американского консенсуса 2002 г., противовирусная терапия может проводиться при ХГС при наличии морфологической (гистологической) активности и выявленного фиброза, при клинических параметрах активности, а также с согласия больного [5]. Принимая решение о лечении хронического вирусного гепатита С (ХГС), в каждом случае необходимо оценить возможные неблагоприятные прогностические факторы, влияющие на результат противовирусной терапии. Такими, из числа относящихся к характеристике вируса, являются: высокий уровень виремии, наличие HCV-мутантов, 1 генотип HCV (особенно 1b). Неблагоприятные факторы со стороны больного: мужской пол, возраст старше 50 лет, длительное инфицирование, наличие цирроза печени, низкий исходный уровень аминотрансфераз, гранулы железа, выявленные при морфологическом исследовании ткани печени (высокий уровень сывороточного железа и ферритина), синдром холестаза [1, 4]. Несмотря на имеющиеся показания и противопоказания к интерферонотерапии, ясно, что каждый больной требует индивидуального подхода, а назначенное лечение препаратами интерферона должно быть осмотрительным и обоснованным, поэтому важен поиск других факторов, позволяющих прогнозировать эффективность интерферонотерапии у больных хроническим гепатитом С. Поскольку при ХГС частота достижения как первичной, так и стабильной длительной ремиссии на фоне лечения интерфероном низка, идет активный поиск подходов, которые помогли бы выявить больных с наиболее высокой вероятностью ремиссии [2].

**Целью исследования** было изучение эффективности терапии препаратами ИФН (интрон А, реалдирон, реаферон) у больных ХГС в зависимости от гистологической степени фиброза (склероза), уровня некоторых цитокинов перед началом терапии, частоты выявления антител к белку NS5 HCV, а также анти-HCV IgM.

#### **Материал и методы исследования**

Нами проведено сравнение эффективности терапии препаратами ИФН (применялись различные схемы лечения — как монотерапия в разных режимах, так и комбинированная с препаратами рибавирином и ронколейкином, из-за разнообразия схем лечения оценка их эффективности у больных с различными гистологическими изменениями не проводилась) у 53 больных ХГС, которым была проведена пункционная биопсия печени с последующим морфологическим исследованием биоптатов. Среди этих пациентов было 29 мужчин и 24 женщины в возрасте от 14 до 62 лет. Оценка результатов биопсии проводилась по В. В. Серову и Л. О. Севергиной [3], с определением и гистологического индекса стадии хронизации (ГИСХ).

Сыворотки крови 48 больных ХГС, подтвержденных также обнаружением маркеров HCV-инфекции, получивших препараты интерферона, исследовались методом ИФА на