

УДК 616.711-089.819.843

<https://doi.org/10.51523/2708-6011.2022-19-3-01>

Индивидуальные навигационные шаблоны для установки транспедикулярных винтов в хирургии позвоночника: систематический обзор

Е. В. Ковалёв¹, С. И. Кириленко¹, А. Н. Мазуренко², В. В. Дубровский³

¹Гомельская областная клиническая больница, г. Гомель, Беларусь

²Республиканский научно-практический центр травматологии и ортопедии, г. Минск, Беларусь

³Институт механики металлополимерных систем им. В. А. Белого НАН Беларуси, г. Гомель, Беларусь

Резюме

В обзоре литературы приведены данные мировых исследований о применении индивидуальных навигационных шаблонов в хирургии позвоночника. Проанализированы опубликованные результаты применения индивидуальных навигационных шаблонов на разных отделах позвоночника. Приведена оценка точности и безопасности установленных транспедикулярных винтов при помощи шаблонов. Выделены основные этапы создания шаблонов, включая методы визуализации для 3D-моделирования, методы 3D-печати, доступные материалы, а также определены время и затраты, связанные с 3D-печатью. Для анализа информации выбраны 23 публикации, из них 8 касаются шейного отдела, 10 — грудного и 5 — поясничного отдела позвоночника. Проанализированы данные 460 пациентов, которым с помощью шаблонов установлено 3294 винта, из которых, как показал анализ, 3059 (92,8 %) имели наивысшую степень безопасной установки.

Ключевые слова: индивидуальные навигационные шаблоны, аддитивные технологии, 3D-печать

Вклад авторов. Ковалёв Е.В., Кириленко С.И., Мазуренко А.Н.: концепция и дизайн исследования; Ковалёв Е.В.: сбор и обработка материала; Ковалёв Е.В., Кириленко С.И.: статистическая обработка данных, написание текста; Кириленко С.И., Мазуренко А.Н., Дубровский В.В.: редактирование.

Конфликт интересов. Авторы заявляют об отсутствии конфликта интересов.

Источники финансирования. Исследование проведено без спонсорской поддержки.

Для цитирования: Ковалёв ЕВ, Кириленко СИ, Мазуренко АН, Дубровский ВВ. Индивидуальные навигационные шаблоны для установки транспедикулярных винтов в хирургии позвоночника: систематический обзор. *Проблемы здоровья и экологии.* 2022;19(3):5–17. DOI: <https://doi.org/10.51523/2708-6011.2022-19-3-01>

Individual navigation templates for pedicle screw placement in spine surgery: a systematic review

Evgeny V. Kovalev¹, Sergey I. Kirilenko¹,
Andrey N. Mazurenko², Uladzislau V. Dubrouski³

¹Gomel Regional Clinical Hospital, Gomel, Belarus

²Republican Scientific and Practical Center of Traumatology and Orthopedics, Minsk, Belarus

³V. A. Belyi Metal-Polymer Research Institute of the National Academy of Sciences of Belarus, Gomel, Belarus

Abstract

The literature review presents data from world studies on the use of individual navigation templates in spine surgery and analyzes the published results of the application of individual navigation templates on different parts of the spine. The accuracy and safety of fixed transpedicular screws were evaluated using the templates. The main stages of template creation were highlighted, including the visualization methods for 3D modeling, 3D printing methods, available materials, as well as the time and costs associated with 3D printing were determined. For information analysis 23 publications were selected, 8 of them relate to the cervical spine, 10 — to the thoracic, and 5 — to the lumbar spine. The data of 460 patients in whom 3,294 screws had been fixed using the templates were analyzed, and the analysis has revealed that out of 3,294 screws, 3,059 (92.8%) have the highest level of safe fixation.

Keywords: individual navigation templates, additive technologies, 3D printing

Author contributions. Kovalev E.V., Kirilenko S.I., Mazurenko A.N.: concept and design of the study; Kovalev E.V.: collection and processing of material; Kovalev E.V., Kirilenko S.I.: statistical data processing, article writing; Kovalev E.V., Kirilenko S.I., Mazurenko A.N., Dubrouski U.V.: editing.

Conflict of interest. The authors declare no conflict of interest.

Funding. The study was conducted without sponsorship.

For citation: Kovalev EV, Kirilenko SI, Mazurenko AN, Dubrowski UV. Individual navigation templates for pedicle screw placement in spine surgery: a systematic review. *Health and Ecology Issues*. 2022;19(3):5–17. DOI: <https://doi.org/10.51523/2708-6011.2022-19-3-01>

Введение

Транспедикулярная стабилизация в настоящее время является ведущим методом фиксации одного или нескольких сегментов позвоночника. Применение данной методики требует знаний анатомии и индивидуальных особенностей структур позвонка. Ошибки в установке винтов приводят к ряду осложнений, таких как повреждение спинномозговых корешков, спинного мозга, сосудистых структур, костных и мягких тканей [1–5]. Данная методика с точки зрения биомеханических характеристик обладает наибольшими стабилизирующими возможностями и может являться единственным вариантом фиксации при определенной патологии позвоночника [6–9]. Основными методами определения оптимальной траектории транспедикулярных винтов являются так называемая техника «свободной руки» («free hand») и использование различных способов объективного контроля. На сегодняшний день наиболее безопасным и надежным методом имплантации транспедикулярного винта является использование интраоперационного компьютерного томографа и навигационной станции [10]. Однако данное оборудование ограничено в применении в связи с высокой стоимостью и поэтому относительно малодоступно. Специалисты из разных стран пытаются найти альтернативу применению дорогостоящего оборудования. В настоящее время в медицине широко применяется технология трехмерной печати.

Трехмерная печать позволяет создавать индивидуальные навигационные шаблоны (ИНШ), которые обеспечивают высокую степень точности и безопасности установки винтовой конструкции. Первые упоминания о навигационных шаблонах появились в 1997 г. на примере поясничного отдела позвоночника [11]. Со временем

3D-печать и используемые для этого компоненты стали доступны для широкого использования. В немногочисленных публикациях о применении навигационных шаблонов в хирургии позвоночника описываются разные варианты создания и их формы. Большинство статей можно найти в англоязычной периодике. Первые статьи в российских изданиях о применении навигационных шаблонов в хирургии позвоночника появились в 2018 г. [12].

Цель исследования

Проанализировать опубликованные результаты применения индивидуальных навигационных шаблонов на разных отделах позвоночника. Определить точность и безопасность установленных транспедикулярных винтов при помощи шаблонов. Выделить основные этапы создания шаблонов, включая методы визуализации для 3D-моделирования, методы 3D-печати, доступные материалы, а также определить время и затраты, связанные с 3D-печатью.

Материалы и методы

Поиск информации проводился в базах данных Pubmed, Google Scholar, Elibrary без ограничений по дате публикации и типу статьи. Используемые поисковые термины: «индивидуальный навигационный шаблон», «individual navigation template», «3D printing template», «навигационная матрица», «3D-printed drill template». На первом этапе отбора материала из общего числа публикаций исключены дублирующие статьи и статьи, не подходящие по названию и аннотации. На втором этапе статьи прошли полнотекстовое изучение. Рассматривались публикации не старше 7 лет. Критерии исключения были те же, что и на первом этапе (таблицы 1, 2).

Таблица 1. Критерии включения
Table 1. Inclusion criteria

| № п/п | Критерии |
|-------|--|
| 1 | Исследования, включающие пациентов с заболеваниями позвоночника, которым выполнена транспедикулярная фиксация при помощи ИНШ |
| 2 | Только английский и русский языки |

Таблица 2. Критерии исключения
Table 2. Exclusion criteria

| № п/п | Критерии |
|-------|--|
| 1 | Письма, тезисы, отчеты, комментарии |
| 2 | Исследования с неполными данными |
| 3 | Дублирующие публикации, исследования с экспериментами на животных и трупные эксперименты |
| 4 | Срок публикации более 7 лет |

Результаты

Было найдено 1383 публикации в базах данных: Google Scholar (927), Pubmed (442) и Elibrary (14). Количество публикаций, согласно поисковым терминам, увеличивается с 2014 г., что указывает на актуальность, новизну данной технологии, а также появление более доступного программного и технологического обе-

спечения. Для анализа информации отобраны 23 публикации, из которых 4 публикации русскоязычные, остальные 19 — англоязычные. Из рассматриваемых публикаций можно отметить, что 8 посвящены шейному отделу, 10 — грудному и 5 — поясничному отделу позвоночника. Блок-схема, детализирующая поиск и отбор литературы, показана на рисунке 1.

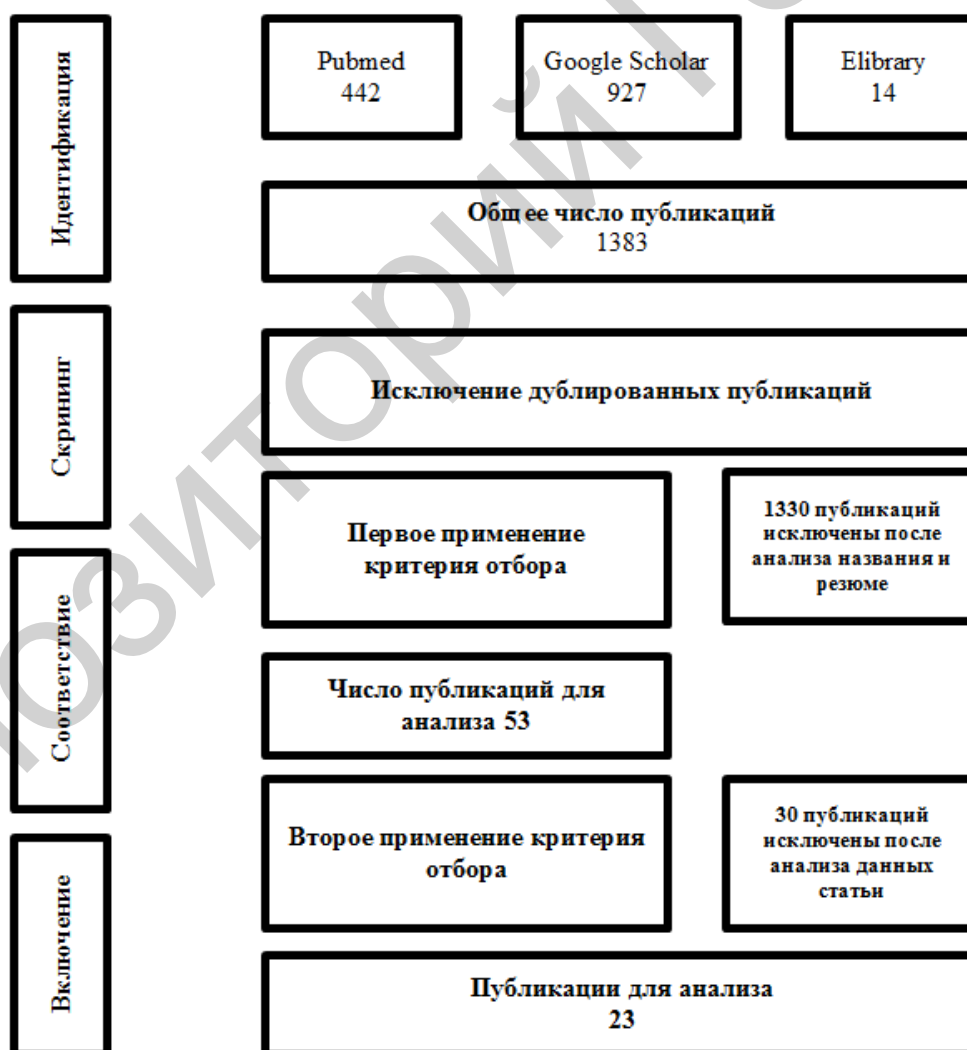


Рисунок 1. Блок-схема, иллюстрирующая отбор публикаций
Figure 1. Block diagram illustrating the selection of publications

Материалы публикаций были проанализированы вручную и занесены в электронную таблицу программы Microsoft Office Excel 2010 для стандартизации и исследования полученных данных. Собранная информация включала первого автора, дату публикации, страну, отдел позвоночника, тип исследования (сравнение в группах с клиническим применением навигационных шаблонов на пациентах), количество пациентов, количество и корректность установленных транспедикулярных винтов при помощи навигационных шаблонов (таблица 3). Информация с указанием методов стерилизации, программного обеспечения, техники печати, используемого материала, стоимости и времени изготовления ИНШ не была занесена в таблицу, но будет вынесена на обсуждение в данной статье.

Обсуждение

Этапы создания навигационного шаблона

Создание ИНШ требует программного обеспечения. Перед тем, как отправить шаблон на печать, необходимо осуществить ряд этапов. Первый этап: выполняется компьютерная томография (КТ) целевых позвонков пациента с толщиной среза от 0,5 до 1 мм [12–26]. Изображения сохраняются в формате DICOM. На втором этапе изображения импортируются в программное обеспечение, где создается трехмерная модель позвоночника, необходимая для планирования операции. Далее проектируется и строится навигационный шаблон. Большинство зарубежных авторов используют программу MIMICS (Materialise Interactive Medical Image Control System, Materialise, Бельгия) [15, 16, 18, 21–29]. «Mimics Materialise» — это компьютерная программа обработки изображения, трехмерного проектирования и моделирования. Российские авторы чаще применяют программы с открытым программным кодом, которые доступны на сайтах разработчиков [12, 30–32]. Третий этап — применение графических редакторов для устранения артефактов трехмерных моделей, создания навигационных шаблонов, подготовка шаблонов для более удобной печати [12, 21, 22, 30–32]. Четвертый этап представляет собой собственно изготовление шаблона. Выполняется печать методом послойного построения трехмерной модели шаблона. Выбор способа изготовления ИНШ зависит от оборудования, финансовых возможностей, а также области ее применения. Зарубежные авторы чаще используют метод стереолитографии с применением материалов из числа фотополимеров [13–19, 27–29]. Российские авторы чаще

применяют принтеры технологии послойного наплавления полимерной нити (fused deposition modeling, FDM) из полилактидного филамента (PLA) и АБС (ABS) — акрилонитрил бутадиен стирол [12, 30–32].

Оценка качества установленных винтов

Основное число публикаций сосредоточено на применении шаблонов в сложных анатомических зонах позвоночника. Например, в шейном отделе позвоночника — это узкие корни позвонков, наличие позвоночной артерии, в некоторых случаях — аномалии развития костных и сосудистых структур, что затрудняет установку транспедикулярных винтов традиционным способом. В таких случаях применение ИНШ, которые строятся конкретно под определенный позвонок, повышает безопасность хирургического вмешательства [12–17, 27, 31, 32].

В таблице 1 приведены основные характеристики, которые были выделены из 23 исследований. Девятнадцать исследований были опубликованы на английском языке и 4 — на русском. В этих исследованиях проанализированы данные 460 пациентов, которым с помощью ИНШ установлено 3294 винта.

На сегодняшний день не существует «золотого стандарта» для оценки точности установки транспедикулярных винтов в хирургии позвоночника (рисунок 2). Однако большинство авторов используют систему оценки установки винта с шагом 2 мм на основании выполненной КТ, предложенную Gertzbein's с соавт. [33, 34]. Корректность положения винтов оценивается следующим образом: степень 0 — внутрикостное расположение винта; степень 1 — винт выходит за пределы кортикального слоя не более чем на 2 мм; степень 2 — винт выходит за пределы кортикального слоя на 2–4 мм; степень 3 — винт выходит за пределы кортикального слоя более чем на 4 мм [18–20, 22, 23, 28, 30, 35].

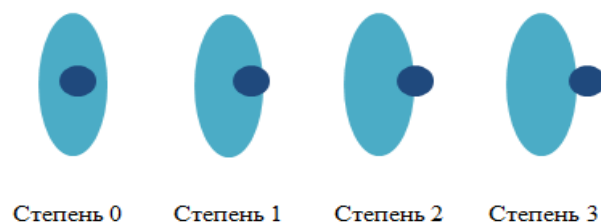


Рисунок 2. Оценка корректности положения транспедикулярного винта относительно корня дуги по методу Gertzbein's с соавт.
Figure 2. Evaluation of the correctness of the position of the transpedicular screw relative to the root of the arc by the method of Gertzbein's et al.

Таблица 3. Характеристика анализируемых данных
Table 3. Characteristics of the analyzed data

| № п/п | Автор | Год публикации | Страна | Отдел позвоночника | Тип исследования | Число пациентов | Число винтов | Число корректно установленных винтов в тестовой группе | Число корректно установленных винтов в контрольной группе |
|-------|----------------|----------------|---------|--------------------|---|----------------------------------|------------------------------------|--|---|
| 1 | S. Kapeuama | 2014 | Япония | Шейный | Пациенты, 1-я группа | 23 | 48 | 47 (97,9 %) | — |
| 2 | T. Deng | 2016 | Китай | Шейный | Пациенты, 1-я группа, 2-я группа — полимерные модели | 10 | 48 | 46 (95,8 %) | 47 (97,9 %) |
| 3 | Ye. Tian | 2019 | Китай | Шейный | Пациенты, 1-я группа — тестовая, 2-я группа — контрольная (C-arm) | 1-я группа — 32, 2-я группа — 32 | 64 | 60 (94,31 %) | 54 (84,38 %) |
| 4 | X. Pu | 2017 | Китай | Шейный | Пациенты, 1-я группа | 17 | 68 | 66 (97,06 %) | — |
| 5 | A.B. Бурцев | 2018 | Россия | Шейный | Пациенты, 1-я группа | 1 | 4 | 4 (100 %) | — |
| 6 | S. Kapeuama. | 2015 | Япония | Шейный | Пациенты, 1-я группа | 20 | 80 | 78 (97,5 %) | — |
| 7 | P.A. Коваленко | 2019 | Россия | Шейный | Пациенты, 1-я группа | 16 | 88 | 79 (89,77 %) | — |
| 8 | T. Sugawata | 2018 | Япония | Шейный | Пациенты, 1-я группа | 103 | 813 | 801 (98,5 %) | — |
| 9 | K. Liu | 2016 | Япония | Грудной | Пациенты, 1-я группа, 2-я группа — «free hand» | 10 | 1-я группа — 48, 2-я группа — 104 | 45 (93,75 %) | 82 (78,8 %) |
| 10 | Po-Chen Chen | 2019 | Тайвань | Грудной | Пациенты, 1-я группа | 10 | 173 | 168 (97,1 %) | — |
| 11 | M. Takemoto | 2015 | Япония | Грудной | Пациенты, 1-я группа | 40 | 420 | 408 (98,4 %) | — |
| 12 | F. Azimifar | 2017 | Иран | Грудной | Пациенты, 1-я группа | 12 | 110 | 103 (94 %) | — |
| 13 | Y. Pan | 2018 | Китай | Грудной | 1-я группа пациентов — навигационный шаблон, 2-я группа — «free hand» | 1-я группа — 20, 2-я группа — 17 | 1-я группа — 396, 2-я группа — 312 | 354 (96,7 %) | 234 (86,9 %) |
| 14 | R. Sescchinato | 2019 | Италия | Грудной | 1-я группа пациентов — навигационный шаблон, 2-я группа — «free hand» | 1-я группа — 14, 2-я группа — 15 | 1-я группа — 297, 2-я группа — 243 | 224 (75,4 %) | 160 (65,8 %) |

Окончание таблицы 3
End of Table 3

| № п/п | Автор | Год публикации | Страна | Отдел позвоночника | Тип исследования | Число пациентов | Число винтов | Число корректно установленных винтов в тестовой группе | Число корректно установленных винтов в контрольной группе |
|-------|----------------|----------------|----------|--------------------|---|---|---|--|--|
| 15 | G. Bhavuk | 2019 | Индия | Грудной | 1-я группа пациентов — навигационный шаблон, 2-я группа — «free hand» | 20 | 1-я группа — 137, 2-я группа — 126 | 125 (91,2 %) | 104 (82,6 %) |
| 16 | А.В. Косулин | 2020 | Россия | Грудной | Пациенты, 1-я группа | 4 | 16 | 12 (75 %) | — |
| 17 | Y. Fan | 2017 | Китай | Грудной | 4 группы пациентов: 1-я группа — роботизированная станция, 2-я группа — навигационный шаблон, 3-я группа — КТ-навигация, 4-я группа — «free hand» | 1-я группа — 39, 2-я группа — 28, 3-я группа — 51, 4-я группа — 72 | 1-я группа — 176, 2-я группа — 134, 3-я группа — 234, 4-я группа — 346 | 122 (91,79 %) | 1 группа — 158 (90,34 %); 3 группа — 197 (84,19 %); 4 группа — 225 (65,03 %) |
| 18 | Р.А. Коваленко | 2020 | Россия | Грудной | 3 группы пациентов: 1-я группа — «free hand», 2-я и 3-я — навигационные шаблоны | 1-я группа — 23, 2-я группа — 11, 3-я группа — 13 | 1-я группа — 112, 2-я группа — 42, 3-я группа — 54 | 2-я группа — 36 (85,7 %), 3-я группа — 49 (90,74 %) | 1-я группа — 75 (67 %) |
| 19 | M. Merc | 2017 | Словения | Поясничный | 1-я группа — тестовая, 2-я группа — «free hand» | 1-я группа — 11, 2-я группа — 13 | 1-я группа — 72, 2-я группа — 72 | 66 (91,6 %) | 43 (60 %) |
| 20 | I. Drstvensek | 2018 | Словения | Поясничный | 1-я группа пациентов — навигационный шаблон, 2-я группа — «free hand» | 1-я группа — 20, 2-я группа — 20 | 1-я группа — 54, 2-я группа — 54 | 48 (88 %) | 33 (61 %) |
| 21 | F. Naddeo | 2016 | Италия | Поясничный | Пациенты, 1-я группа | 2 | 4 | 4 (100 %) | — |
| 22 | H. Chen | 2015 | Китай | Поясничный | 1-я группа — тестовая, 2-я группа — контрольная | 1-я группа — 20, 2-я группа — 23 | 1-я группа — 118, 2-я группа — 122 | 108 (91,5 %) | 99 (81,1 %) |
| 23 | B. Otsuki | 2016 | Япония | Поясничный | Пациенты, 1-я группа | 3 | 6 | 6 (100 %) | — |

Степень безопасности установки винтов авторы публикаций оценивали при выполнении контрольной КТ. Полное нахождение винта в пределах костных структур считалось корректным и безопасным. При анализе исследований выявлено, что из 3294 винтов 3059 (92,8 %) имели наивысшую степень безопасной установки.

В отношении шейного отдела позвоночника найдено 8 актуальных публикаций о 222 пациентах и 1213 установленных им винтах. В шейном отделе позвоночника безопасно установлен 1181 (97,3 %) транспедикулярный винт.

T. Deng с соавт. провел исследование по установке винтов в шейном отделе позвоночника с применением навигационных шаблонов. В исследовании приняли участие 10 пациентов. Точность установки винтов оценивали на контрольной КТ [13, 14]. При этом 46 из 48 винтов (95,8 %) полностью находились в костных структурах позвонка, в то время как 2 других винта (4,2 %) перфорировали внутреннюю стенку ножки позвонка [27].

X. Pu с соавт. в 2017 г. провел исследование по установке винтов в атлантаксиальной области с применением шаблонов. В исследовании были включены 17 пациентов, установлено 68 винтов: 34 винта в С1 позвонки и 34 — в С2. Точность установки оценивали на контрольной КТ, 66 (97,06 %) винтов установлены корректно. Послеоперационных осложнений не выявлено. В конце авторы сделали вывод о значимом клиническом применении шаблонов для высокой точности установки винтов [16].

Информация о наибольшем числе имплантаций винтов в шейном и грудном отделе позвоночника представлена в работах **T. Sugawara**: 813 винтов у 103 пациентов [17]. Послеоперационная КТ выявила, что в шейном отделе 532 винта (98,0 %) имели высокую степень безопасной установки, в грудном отделе позвоночника — 269 (97,8 %) винтов. В целом, 801 винт (98,5 %) был точно установлен внутри костных структур. При сравнении планируемых и полученных данных среднее отклонение винта от заданной траектории составило $0,67 \pm 0,40$ мм (диапазон — 0,0–1,7 мм) в шейном отделе позвоночника и $0,97 \pm 0,71$ (0,0–2,3 мм) — в грудном отделе позвоночника. Для имплантации винта применялись 3 вида навигационных шаблонов: первый — для нанесения точки ввода винта, второй — для сверления канала под винт и третий шаблон — для введения самого винта. Общая стоимость навигационных шаблонов и моделей позвонка составила от \$4 до \$20 (для установки пары винтов).

S. Kaneyama с соавт. в 2015 г. установил 80 транспедикулярных винтов на субаксиальном

уровне шейного отдела позвоночника с применением индивидуальных 3D-навигационных матриц. В результате 78 винтов находились строго внутри костных структур. Девиация винта составила $0,29 \pm 0,31$ мм (0,0–1,6 мм). В исследовании авторы используют три вида навигационных матриц для каждого позвонка. Первый вид — для определения точки ввода, далее — для навигирования шила и имплантации самого винта. Учитывая недостаточную ретракцию паравerteбральных мышц в среднешейном отделе позвоночника, авторы описывают использование дополнительных инструментов для отведения мышц [13, 14].

Ye. Tian с соавт. в 2019 г. сравнил результаты применения навигационных шаблонов (группа А) с результатами установки винтов при помощи интраоперационной рентгеновской системы (С-аrm) и навигационной станции (группа В). В группе А было установлено 64 винта в С2 позвонки, из них 95,31 % достигли оценки точности степени 0. В группе В установлено 64 винта, из них 84,38 % имели точность степени 0. Точность установки винтов достоверно различалась между группами А и В ($p = 0,041$). Ни в одной из групп не было осложнений со стороны кровеносных сосудов или нервов, связанных с установкой винтов. В конце исследования авторы сделали вывод, что применение шаблона и использование С-аrm совместно с навигационной станцией могут обеспечить аналогичную безопасность и клиническую эффективность. Сделан вывод, что навигационный шаблон более точно направляет винт по сравнению с навигационной станцией, не требует специализированного оборудования и высоких технологических затрат, что значительно снижает сложность операции и уменьшает рентгеновское воздействие [15].

В русскоязычной литературе первое упоминание о методике направления винтов по шаблону в шейном отделе позвоночника представлено в 2018 г. Описан один клинический случай у пациента с новообразованием С2 позвонка [12]. По результатам КТ отмечена девиация винтов относительно заданной траектории не более чем на 2 мм, при этом мальпозиции не выявлено.

P. A. Коваленко с соавт. в 2019 г. опубликовал статью об использовании индивидуальных навигационных матриц для проведения транспедикулярных винтов в субаксиальном шейном и верхнегрудном отделах позвоночника. Безопасность имплантации степени 0 определена в 79 (89,77 %) случаях, степени 1 — в 5 (5,68 %) и степени 3 — в 2 (2,27 %) [31]. Шаблон строился с тремя точками контакта на дуги и суставы позвонка, на остистый отросток, а тубусы-направители скреплялись ребрами жесткости. Через тубус-на-

правитель сверлом или спицей Киршнера формировали канал, по которому устанавливали винт.

Одна из основных областей применения навигационных шаблонов — это хирургическое лечение сколиотической деформации позвоночника, где анатомические ориентиры деформированы и усложняют постановку винтов. Для грудного отдела позвоночника найдено 10 актуальных публикаций (182 пациента и 1827 винтов). Безопасно установлены 1646 (90,0 %) транспедикулярных винтов.

По-Chen Chen с соавт. в период с 2015 по 2016 г. провел 10 операций, имплантировал 173 винта при помощи шаблонов, 168 винтов (97,1 %) установлены с высоким показателем точности [19].

F. Azimifar с соавт. в 2017 г., чтобы уменьшить скелетирование позвонка и травматичность применения шаблона, создал свой шаблон с 4 точками опоры в основании верхнего и нижнего суставных отростков с обеих сторон. Каждый шаблон соединялся между собой эластичным мостом [21]. Послеоперационная КТ показала, что 103 винта (94 %) были имплантированы точно (класс 1).

А. В. Косулин с соавт. в 2020 г. применил метод трехуровневого ИНШ при грудных полупозвонках у детей старшего возраста. Имплантировано 16 транспедикулярных винтов, 4 винта установлены при ширине ножки позвонка менее 4,35 мм, и они перфорировали замыкательную пластинку [30]. Другие 12 винтов имплантировались при ширине корня дуги более 4,35 мм, из них 11 винтов (91,7 %) находились строго в костных структурах (степень 0).

B. Garg с соавт. в 2019 г. провел сравнение установки винтов при помощи навигационных шаблонов и с помощью техники «free hand» пациентам с тяжелыми сколиотическими деформациями позвоночника. Всего в исследование было включено 20 пациентов: 10 были прооперированы с помощью шаблонов (1-я группа) и 10 — с помощью техники «free hand» (2-я группа). Точность установки винтов распределилась так: степень 1 в 1-й группе — 125 (91,2 %) и 104 (82,6 %) — во 2-й группе. Авторы сделали вывод о точной установке винтовой конструкции при помощи навигационных шаблонов ($p = 0,03$), а разработка и применение шаблонов позволит сделать хирургию тяжелых сколиотических деформаций позвоночника доступнее [23].

Р. А. Коваленко с соавт. в 2020 г. провел исследование точности и безопасности установки транспедикулярных винтов в грудном отделе позвоночника у трех групп пациентов. В 1-й группе (23 пациента, 112 винтов) винты установлены по методике «free hand», во 2-й группе

(11 пациентов, 42 винта) для установки винтов применялись двусторонние матрицы и в 3-й группе (13 пациентов, 54 винта) — матрицы с трехточечной опорой. В 1-й группе степень безопасности 0 (внутри костных структур позвонка) зарегистрирована в 67 %, во 2-й группе — в 85,71 %, в 3-й — в 90,74 %. Исследование показало, что применение навигационных матриц для установки транспедикулярных винтов является безопасным методом по сравнению с методом «free hand». Показатели точности и безопасности не отличаются при использовании билатеральных матриц и матриц с трехточечной опорой. В сравнении с операциями Р. А. Коваленко в шейном отделе позвоночника в грудном отделе автор использует хирургическую дрель только для прохождения ножки позвонка, далее применяется шило и стандартный набор инструментов для установки винтов [32].

Y. Fan с соавт. провел клиническое исследование в 4 группах: 1-я группа — транспедикулярные винты установлены при помощи роботизированной техники, 2-я группа — применялись ИНШ, 3-я группа — при помощи интраоперационного КТ томографа и 4-я группа — применялся метод «free hand» с интраоперационным рентгеновским контролем. Всего установлено 890 винтов. Результат установки винтов оценивали при выполнении КТ. Во 2-й группе, где применялись ИНШ, отмечен наибольший показатель точности, который составил 91,79 % (122 винта из 134). В остальных группах точность и безопасность составила: в 1-й группе — 90,34 %, в 3-й группе — 84,19 %, в 4-й группе — 65,03 % [28]. Авторы сделали вывод, что роботизированная станция не дает явных преимуществ в показателях точности установки винтов по сравнению с шаблонами и интраоперационной КТ.

K. Liu с соавт. в 2016 г. провел исследование по установке транспедикулярных винтов при помощи шаблонов и методом «free hand» у пациентов с тяжелыми и ригидными сколиотическими деформациями позвоночника. В результате 48 винтов были имплантированы с использованием шаблонов, остальные 104 винта — методом «free hand», а точность постановки составила 93,8 и 78,8 % соответственно. Среднее время операции было $234,0 \pm 34,1$ мин, а средняя кровопотеря составила $557 \pm 67,4$ мл. Средний возраст пациентов был 17,7 года (диапазон 13–23 года). Средний угол Кобба — $87,3^\circ$. Стоимость каждого шаблона составила около 290 долларов. Кроме того, потребовались 1–2 дня, чтобы разработать и изготовить шаблон [18]. В направляющий цилиндр авторы впрессовывали металлическую втулку, чтобы уменьшить риски попадания полимерной стружки в момент

формирования канала или прохождения винта. С применением шаблона количество мальпозиций и некорректно стоящих винтов снизилось, что указывает на перспективность дальнейшего применения шаблонов.

Y. Pan с соавт. в 2017 г. сравнил 2 группы пациентов с тяжелыми сколиотическими деформациями позвоночника. В 1-й группе транспедикулярные винты устанавливали при помощи шаблонов, во 2-й группе — при помощи «free hand». Время операции в 1-й группе составило $283 \pm 22,7$ мин по сравнению с $285 \pm 25,8$ мин во 2-й группе ($p = 0,89$). Показатель точности установки винтов составил 96,7 % в 1-й группе и 86,9 % — во 2-й группе ($p = 0,000$) [22]. В заключение авторы сделали вывод, что применение навигационного шаблона является более точным и безопасным по сравнению с методом «free hand».

R. Cecchinato с соавт. в 2019 г. сравнил 2 группы пациентов со сколиотическими деформациями позвоночника. В 1-й группе (А) винты устанавливали при помощи шаблонов, во 2-й группе (В) — по методу «free hand». В группе «А» 96,1 % (285 винтов) находились в «безопасной зоне», в группе «В» — 82,9 % (201 винт). Разница между группами — $p < 0,05$. Применение шаблона снизило частоту неправильно расположенных винтов по сравнению с методом «free hand». Технология шаблонов сократила интраоперационное облучение и время выполнения операции [35].

Наибольшее количество винтов в грудном отделе позвоночника установил **M. Takemoto** с соавт. — 420 транспедикулярных винтов, из них 408 (98,4 %) — со степенью безопасности 0. В исследование входили 36 пациентов со сколиотической деформацией позвоночника и 4 пациента с оссификацией задней продольной связки. Авторы уменьшили площадь соприкосновения шаблона с позвонком, основанного на 7 точках контакта. Их шаблоны были изготовлены из титана, что в 5 раз дороже шаблонов из полимерного материала [20].

Немаловажная роль отводится применению навигационных шаблонов при хирургическом лечении дегенеративных заболеваний поясничного отдела позвоночника, а также при ревизионных хирургических вмешательствах, где установка винта затруднена из-за измененной анатомии и рубцовой ткани после предыдущих операций. В отношении поясничного отдела позвоночника найдено 5 актуальных публикаций (56 пациентов и 254 винта). Безопасно установлено 232 (91,3 %) винта.

F. Naddeo с соавт. в 2016 г. опубликовал данные работы о применении навигационных

шаблонов в поясничном отделе позвоночника. Авторы провели 9 хирургических вмешательств и сделали вывод, что применение шаблона способствует безопасной установке транспедикулярного винта. Время, затраченное на установку транспедикулярных винтов с использованием шаблона по сравнению с «free hand» и рентгенографией, сократилось на 74 %, в то время как интраоперационная рентгенография была уменьшена примерно на 84 %. Тактика операции остается прежней, но улучшается с точки зрения точности, продолжительности и безопасности для пациентов [29].

H. Chen с соавт. применил ИНШ у пациентов с дегенеративно-дистрофическими заболеваниями поясничного отдела позвоночника. Авторы провели исследование в двух группах. В 1-й группе (23 пациента, 122 винта) транспедикулярные винты устанавливали традиционным методом с интраоперационным рентгенконтролем, во 2-й группе (20 пациентов, 118 винтов) применялись шаблоны. Точность установки винтов во 2-й группе была равна 91,5 % (108 винтов), а в 1-й группе — 81,1 % (99 винтов). Авторы сделали вывод, что статистически значимой разницы между двумя группами нет ($p > 0,05$). Причина этого заключается в том, что в исследование были включены пациенты с нормальной анатомией позвонков. Таким образом, опыт хирурга достаточен для точной установки транспедикулярного винта [25].

B. Otsuki с соавт. в 2016 г. впервые показал эффективность и преимущество применения шаблонов при ревизионных хирургических вмешательствах на шейном и поясничном отделах позвоночника. Установлено 6 винтов, которые соответствуют расположению планируемых винтов [26]. Для создания шаблонов применялась технология прямого лазерного спекания, материал — титан.

M. Merc с соавт. в 2017 г. сравнил результат хирургического вмешательства с применением навигационного шаблона и метода «free hand». Все пациенты прошли трехлетнее наблюдение. При сравнении групп по визуальной аналоговой шкале боли (ВАШ) и индексу Oswestry статистически значимой разницы не выявлено. Авторы сделали вывод, что применение шаблонов значимо не улучшает показатели инвалидности и изменения болевого синдрома в сравнении с методом «free hand», однако снижает показатель перфорации костных структур позвонка [24].

I. Drstvensek с соавт. в 2018 г. опубликовал данные об использовании аддитивных технологий в хирургической практике. При помощи шаблонов установлено 54 винта, из них 48 (88 %) имели высокую степень точности установки. Во

2-й группе 54 винта установлены методом «free hand», из них 33 (61 %) имели высокую степень точности. Авторы сделали вывод, что использование современных технологий в сочетании с междисциплинарным сотрудничеством повышает общую эффективность работы хирургов, сокращает сроки и снижает риски хирургического вмешательства, уменьшает затраты системы медицинского страхования, обеспечивая более точное и безопасное планирование операции. Однако внедрение аддитивного производства и 3D-планирования в хирургический процесс требует привлечения инженерного персонала в хирургическую бригаду, что необходимо предусмотреть в организационной схеме учреждения [36].

Перед хирургическим вмешательством ряд авторов проверяли соответствие шаблона на целевой полимерной трехмерной модели позвоночника, чтобы гарантировать точность установки винта [16, 17, 19, 27]. Большинство шаблонов изготавливают из полимерного материала, авторы чаще используют низкотемпературную стерилизацию — плазменный или этиленоксидный газовый стерилизатор [15–19, 27, 30–32].

С учетом высокого показателя точности и безопасности имплантации винтовой конструкции при помощи ИНШ данный метод может быть использован как альтернатива интраоперационной КТ-навигации.

Однако применение навигационных шаблонов имеет некоторые недостатки. Во-первых, требуется наличие 3D-принтера и знание программного обеспечения для создания навигационного шаблона, что может ограничить широкое использование данного метода, а его создание требует определенного времени. Во-вторых, для применения шаблонов необходимо полностью удалить мягкие ткани в месте его приложения, что может увеличить время операции и интраоперационную кровопотерю [37]. В-третьих, при малоинвазивных операциях возникают пробле-

мы расположения шаблона в месте его приложения за счет ограниченного пространства и закрытия места предполагаемого введения винта окружающими мягкими тканями [12–14]. Другие проблемы связаны с материалом навигационного шаблона — полимерный материал после прохождения сверла оставляет стружку. Титановые шаблоны не приводят к образованию стружки, но их стоимость в десятки раз выше, чем полимерных [20]. Время, необходимое для создания навигационного шаблона, ограничивает его применение при экстренных хирургических вмешательствах.

По мере того, как технологии 3D-печати становятся доступнее, быстрее и точнее, их применение в условиях хирургии позвоночника, вероятно, будет обычным делом [20]. Рост числа публикаций о проведении масштабных исследований и последующих наблюдений расширяет знания об использовании ИНШ в хирургии позвоночника.

Заключение

Технология 3D-печати является доступной и перспективной для использования в спинальной нейрохирургии. Применение ИНШ снижает риски мальпозиции винтов при их транспедикулярной установке, сокращает время хирургического вмешательства, кровопотерю и, как результат, улучшает качество лечения пациентов. Однако стоимость и время, необходимое для изготовления шаблонов, может быть проблемой в повсеместном их применении. Процесс создания шаблонов должен быть упрощен, чтобы уменьшить дополнительную нагрузку на хирургов. Наличие небольшого количества публикаций о клиническом применении шаблонов (в некоторых разделах хирургии позвоночника они единичные) требует дальнейшего исследования по их созданию и применению с проверкой точности и безопасности.

Список литературы

1. Алейник АЯ, Млявых СГ, Боков АЕ. Транспедикулярная фиксация в шейном отделе позвоночника: обзор литературы и клинические данные. *Хирургия позвоночника*. 2017;14(3):47-53. DOI: <https://dx.doi.org/10.14531/ss2017.3.47-53>
2. Abumi K, Shono Y, Ito M, Taneichi H, Kotani Y, Kaneda K. Complications of pedicle screw fixation in reconstructive surgery of the cervical spine. *Spine*. 2000;25(8):962-969. DOI: <https://dx.doi.org/10.1097/00007632-200004150-00011>
3. Kast E, Mohr K, Richter HP, Börm W. Complications of transpedicular screw fixation in the cervical spine. *Eur Spine J*. 2006;15(3):327-334. DOI: <https://dx.doi.org/10.1007/s00586-004-0861-7>
4. Neo M, Sakamoto T, Fujibayashi S, Nakamura T. The clinical risk of vertebral artery injury from cervical pedicle screws inserted in degenerative vertebrae. *Spine*. 2005;30(24):2800-2805. DOI: <https://dx.doi.org/10.1097/01.brs.0000192297.07709.5d>
5. Yoshimoto H, Sato S, Hyakumachi T, Yanagibashi Y, Masuda T. Spinal reconstruction using a cervical pedicle screw system. *Clin Orthop Relat Res*. 2005;431:111-119. DOI: <https://dx.doi.org/10.1097/01.blo.0000150321.81088.ab>
6. Jones EL, Heller JG, Silcox DH, Hutton WC. Cervical pedicle screws versus lateral mass screws. Anatomic feasibility and biomechanical comparison. *Spine*. 1997;22(9):977-982. DOI: <https://dx.doi.org/10.1097/00007632-199705010-00009>
7. Klekamp JW, Ugbo JL, Heller JG, Hutton WC. Cervical transfacet versus lateral mass screws: a biomechanical comparison. *J Spinal Disord*. 2000;13(6):515-518. DOI: <https://dx.doi.org/10.1097/00002517-200012000-00009>
8. Kotani Y, Cunningham BW, Abumi K, McAfee PC. Biomechanical analysis of cervical stabilization systems. An assessment of transpedicular screw fixation in the cervical spine. *Spine*. 1994;19(22):2529-2539. DOI: <https://dx.doi.org/10.1097/00007632-199411001-00007>

9. Kothe R, Rütther W, Schneider E, Linke B. Biomechanical analysis of transpedicular screw fixation in the subaxial cervical spine. *Spine*. 2004;29(17):1869-1875.
DOI: <https://dx.doi.org/10.1097/01.brs.0000137287.67388.0b>
10. Richter M, Amiot LP, Neller S, Kluger P, Puhl W. Computer-assisted surgery in posterior instrumentation of the cervical spine: an in-vitro feasibility study. *Eur Spine J*. 2000;9:65-70.
DOI: <https://dx.doi.org/10.1007/pl00010024>
11. Van Brussel K, Vander Sloten J, Van Audekercke R, Swaelens B, Richard F, Assaker R, Kulik JF. Medical image-based design of an individualized surgical guide for pedicle screw insertion. In: Proceedings 18th Annual Conference of the IEEE Engineering in Medicine and Biology Society: Bridging Disciplines for Biomedicine. 1997;1:225-226. [Electronic resource]. [date of access 2022 February 08]. Available from: <https://ieeexplore.ieee.org/document/656927>
12. Бурцев АВ, Павлова ОМ, Рябых СО, Губин АВ. Компьютерное 3D-моделирование с изготовлением индивидуальных лекал для навигирования введения винтов в шейном отделе позвоночника. *Хирургия позвоночника*. 2018;15(2):33-38.
DOI: <https://dx.doi.org/10.14531/ss2018.2.33-38>
13. Kaneyama S, Sugawara T, Sumi M, Higashiyama N, Takabatake M, Mizoi K. A novel screw guiding method with a screw guide template system for posterior C-2 fixation. *Journal of Neurosurgery. Spine SPI*. 2014;21(2):231-238.
DOI: <https://doi.org/10.3171/2014.3.SPINE13730>
14. Kaneyama S, Sugawara T, Sumi M. Safe and accurate midcervical pedicle screw insertion procedure with the patient-specific screw guide template system. *Spine*. 2015;40(6):341-348.
DOI: <https://doi.org/10.1097/BRS.0000000000000772>
15. Tian Y, Zhang J, Liu T, Tang S, Chen H, Ding K, Hao D. A Comparative Study of C2 Pedicle or Pars Screw Placement with Assistance from a 3-Dimensional (3D)-Printed Navigation Template versus C-Arm Based Navigation. *Med Sci Monit*. 2019;25:9981-9990.
DOI: <https://doi.org/10.12659/MSM.918440>
16. Pu X, Luo C, Lu T, Yao S, Chen Q. Clinical Application of Atlantoaxial Pedicle Screw Placement Assisted by a Modified 3D-Printed Navigation Template. *Clinics*. 2018;73:259.
DOI: <https://doi.org/10.6061/clinics/2018/e259>
17. Sugawara T, Kaneyama S, Higashiyama N, Tamura S, Endo T, Takabatake M, Sumi M. Prospective Multicenter Study of a Multistep Screw Insertion Technique Using Patient-Specific Screw Guide Templates for the Cervical and Thoracic Spine. *Spine*. 2018;43(23):1685-1694.
DOI: <https://doi.org/10.1097/BRS.0000000000002810>
18. Liu K, Zhang Q, Li X, Zhao C, Quan X, Zhao R, Chen Z, Li Y. Preliminary application of a multi-level 3D printing drill guide template for pedicle screw placement in severe and rigid scoliosis. *Eur Spine J*. 2017;26(6):1684-1689.
DOI: <https://doi.org/10.1007/s00586-016-4926-1>
19. Po-Chen Chen, Chien-Chun Chang, Hsien-Te Chen, Chia-Yu Lin, Tsung-Yu Ho, Yen-Jen Chen, et al. The Accuracy of 3D Printing Assistance in the Spinal Deformity Surgery. *Biomed Res Int*. 2019;7196528.
DOI: <https://doi.org/10.1155/2019/7196528>
20. Takemoto M, Fujibayashi S, Ota E, Otsuki B, Kimura H, Sakamoto T, et al. Additive-manufactured patient-specific titanium templates for thoracic pedicle screw placement: novel design with reduced contact area. *Eur Spine J*. 2016;25(6):1698-705.
DOI: <https://doi.org/10.1007/s00586-015-3908-z>
21. Azimifar F, Hassani K, Saveh AH, Ghomsheh FT. A medium invasiveness multi-level patient's specific template for pedicle screw placement in the scoliosis surgery. *Biomed Eng Online*. 2017;16(1):130.
DOI: <https://doi.org/10.1186/s12938-017-0421-0>
22. Pan Y, Lü GH, Kuang L, Wang B. Accuracy of thoracic pedicle screw placement in adolescent patients with severe spinal deformities: a retrospective study comparing drill guide template with free-hand technique. *Eur Spine J*. 2018;27(2):319-326.
DOI: <https://doi.org/10.1007/s00586-017-5410-z>
23. Garg B, Gupta M, Singh M, Kalyanasundaram D. Outcome and safety analysis of 3D-printed patient-specific pedicle screw jigs for complex spinal deformities: a comparative study. *Spine J*. 2019;19(1):56-64.
DOI: <https://doi.org/10.1016/j.spinee.2018.05.001>
24. Merc M, Recnik G, Krajnc Z. Lumbar and sacral pedicle screw placement using a template does not improve the midterm pain and disability outcome in comparison with free-hand method. *Eur J Orthop Surg Traumatol*. 2017;27(5):583-589.
DOI: <https://doi.org/10.1007/s00590-017-1904-1>
25. Chen H, Wu D, Yang H, Guo K. Clinical Use of 3D Printing Guide Plate in Posterior Lumbar Pedicle Screw Fixation. *Med Sci Monit*. 2015;21:3948-3954.
DOI: <https://doi.org/10.12659/msm.895597>
26. Otsuki B, Takemoto M, Fujibayashi S, Kimura H, Masamoto K, Matsuda S. Utility of a custom screw insertion guide and a full-scale, color-coded 3D plaster model for guiding safe surgical exposure and screw insertion during spine revision surgery. *Journal of Neurosurgery. Spine*. 2015;25(1):94-102.
DOI: <https://doi.org/10.3171/2015.12.SPINE15678>
27. Ting Deng, Minghui Jiang, Qing Lei, Lihong Cai & Li Chen. The accuracy and the safety of individualized 3D printing screws insertion templates for cervical screw insertion. *Computer Assisted Surgery*. 2016;21(1):143-149.
DOI: <https://doi.org/10.1080/24699322.2016.1236146>
28. Fan Y, Du J, Zhang J, Liu S, Xue X, Huang Y, et al. Comparison of Accuracy of Pedicle Screw Insertion Among 4 Guided Technologies in Spine Surgery. *Med Sci Monit*. 2017;23:5960-5968.
DOI: <https://doi.org/10.12659/MSM.905713>
29. Naddeo F, Cataldo E, Naddeo A, Cappetti N, Narciso N. An automatic and patient-specific algorithm to design the optimal insertion direction of pedicle screws for spine surgery templates. *Med Biol Eng Comput*. 2017;55(9):1549-1562.
DOI: <https://doi.org/10.1007/s11517-017-1627-9>
30. Косулин АВ, Елякин ДВ, Корниевский ЛА, Дарковская АМ, Булатова ИА, Пашко АА. Применение трехуровневого навигационного шаблона при грудных полупозвоноках у детей старшего возраста. *Хирургия позвоночника*. 2020;17(1):54-60.
DOI: <https://dx.doi.org/10.14531/ss2020.1.54-60>
31. Коваленко РА, Руденко ВВ, Кашин ВА, Черемилло ВЮ, Пташников ДА. Применение индивидуальных 3D-навигационных матриц для транспедикулярной фиксации субаксиальных шейных и верхнегрудных позвонков. *Хирургия позвоночника*. 2019;16(2):35-41.
DOI: <https://dx.doi.org/10.14531/ss2019.2.35-41>
32. Коваленко РА, Пташников ДА, Черемилло ВЮ, Кашин ВА. Сравнительный анализ результатов имплантации транспедикулярных винтов в грудном отделе позвоночника с использованием индивидуальных навигационных матриц и методики free hand. *Травматология и ортопедия России*. 2020;26(3):49-60.
DOI: <https://doi.org/10.21823/2311-2905-2020-26-3-49-60>
33. Aoude AA, Fortin M, Figueiredo R, et al. Methods to determine pedicle screw placement accuracy in spine surgery: a systematic review. *Eur Spine J*. 2015;24(5):990-1004.
DOI: <https://doi.org/10.1007/s00586-015-3853-x>
34. Gertzbein SD, Robbins SE. Accuracy of pedicular screw placement in vivo. *Spine*. 1990;15:11-14.
DOI: <https://dx.doi.org/10.1097/00007632-199001000-00004>
35. Cecchinato R, Berjano P, Zerbi A, Damilano M, Redaelli A, Lamartina C. Pedicle screw insertion with patient-specific 3D-printed guides based on low-dose CT scan is more accurate than free-hand technique in spine deformity patients: a prospective, randomized clinical trial. *Eur Spine J*. 2019;28(7):1712-1723.
DOI: <https://doi.org/10.1007/s00586-019-05978-3>
36. Drstvensek I, Kostevsek U, Brajljih T, Hren N, Merc M, Tomazic T, et al. Use of additively manufactured patient-specific instruments in clinical praxis. *Materiali in tehnologije*. 2018;53:155-163.
DOI: <https://dx.doi.org/10.17222/mit.2018.152>
37. Lu T, Liu C, Dong J, Lu M, Li H, He X. Cervical screw placement using rapid prototyping drill templates for navigation: a literature review. *Int J Comput Assist Radiol Surg*. 2016;11(12):2231-2240.
DOI: <https://doi.org/10.1007/s11548-016-1414-3>

References

1. Aleynik AYa, Mlyavykh SG, Bokov AE. Transpedicular fixation in the cervical spine: a review of the literature and clinical data. *Spine surgery*. 2017;14(3):47-53. (In Russ.). DOI: <https://dx.doi.org/10.14531/ss2017.3.47-53>
2. Abumi K, Shono Y, Ito M, Taneichi H, Kotani Y, Kaneda K. Complications of pedicle screw fixation in reconstructive surgery of the cervical spine. *Spine*. 2000;25(8):962-969. DOI: <https://dx.doi.org/10.1097/00007632-200004150-00011>
3. Kast E, Mohr K, Richter HP, Börm W. Complications of transpedicular screw fixation in the cervical spine. *Eur Spine J*. 2006;15(3):327-334. DOI: <https://dx.doi.org/10.1007/s00586-004-0861-7>
4. Neo M, Sakamoto T, Fujibayashi S, Nakamura T. The clinical risk of vertebral artery injury from cervical pedicle screws inserted in degenerative vertebrae. *Spine*. 2005;30(24):2800-2805. DOI: <https://dx.doi.org/10.1097/01.brs.0000192297.07709.5d>
5. Yoshimoto H, Sato S, Hyakumachi T, Yanagibashi Y, Masuda T. Spinal reconstruction using a cervical pedicle screw system. *Clin Orthop Relat Res*. 2005;431:111-119. DOI: <https://dx.doi.org/10.1097/01.blo.0000150321.81088.ab>
6. Jones EL, Heller JG, Silcox DH, Hutton WC. Cervical pedicle screws versus lateral mass screws. Anatomic feasibility and biomechanical comparison. *Spine*. 1997;22(9):977-982. DOI: <https://dx.doi.org/10.1097/00007632-199705010-00009>
7. Klekamp JW, Ugbo JL, Heller JG, Hutton WC. Cervical transfacet versus lateral mass screws: a biomechanical comparison. *J Spinal Disord*. 2000;13(6):515-518. DOI: <https://dx.doi.org/10.1097/00002517-200012000-00009>
8. Kotani Y, Cunningham BW, Abumi K, McAfee PC. Biomechanical analysis of cervical stabilization systems. An assessment of transpedicular screw fixation in the cervical spine. *Spine*. 1994;19(22):2529-2539. DOI: <https://dx.doi.org/10.1097/00007632-199411001-00007>
9. Kothe R, Rütger W, Schneider E, Linke B. Biomechanical analysis of transpedicular screw fixation in the subaxial cervical spine. *Spine*. 2004;29(17):1869-1875. DOI: <https://dx.doi.org/10.1097/01.brs.0000137287.67388.0b>
10. Richter M, Amiot LP, Neller S, Kluger P, Puhl W. Computer-assisted surgery in posterior instrumentation of the cervical spine: an in-vitro feasibility study. *Eur Spine J*. 2000;9:65-70. DOI: <https://dx.doi.org/10.1007/pl00010024>
11. Van Brussel K, Vander Sloten J, Van Audekercke R, Swaelens B, Richard F, Assaker R, Kulik JF. Medical image-based design of an individualized surgical guide for pedicle screw insertion. In: Proceedings 18th Annual Conference of the IEEE Engineering in Medicine and Biology Society: Bridging Disciplines for Biomedicine. 1997;1:225-226. [Electronic resource]. [date of access 2022 February 08]. Available from: <https://ieeexplore.ieee.org/document/656927>
12. Burtsev AV, Pavlova OM, Ryabykh SO, Gubin AV. Computer 3D modeling with the production of individual patterns for navigating the introduction of screws in the cervical spine. *Spine surgery*. 2018;15(2):33-38. (In Russ.). DOI: <https://dx.doi.org/10.14531/ss2018.2.33-38>
13. Kaneyama S, Sugawara T, Sumi M, Higashiyama N, Takabatake M, Mizoi K. A novel screw guiding method with a screw guide template system for posterior C-2 fixation. *Journal of Neurosurgery: Spine SPI*. 2014;21(2):231-238. DOI: <https://doi.org/10.3171/2014.3.SPINE13730>
14. Kaneyama S, Sugawara T, Sumi M. Safe and accurate midcervical pedicle screw insertion procedure with the patient-specific screw guide template system. *Spine*. 2015;40(6):341-348. DOI: <https://doi.org/10.1097/BRS.0000000000000772>
15. Tian Y, Zhang J, Liu T, Tang S, Chen H, Ding K, Hao D. A Comparative Study of C2 Pedicle or Pars Screw Placement with Assistance from a 3-Dimensional (3D)-Printed Navigation Template versus C-Arm Based Navigation. *Med Sci Monit*. 2019;25:9981-9990. DOI: <https://doi.org/10.12659/MSM.918440>
16. Pu X, Luo C, Lu T, Yao S, Chen Q. Clinical Application of Atlantoaxial Pedicle Screw Placement Assisted by a Modified 3D-Printed Navigation Template. *Clinics*. 2018;73:259. DOI: <https://doi.org/10.6061/clinics/2018/e259>
17. Sugawara T, Kaneyama S, Higashiyama N, Tamura S, Endo T, Takabatake M, Sumi M. Prospective Multicenter Study of a Multistep Screw Insertion Technique Using Patient-Specific Screw Guide Templates for the Cervical and Thoracic Spine. *Spine*. 2018;43(23):1685-1694. DOI: <https://doi.org/10.1097/BRS.0000000000002810>
18. Liu K, Zhang Q, Li X, Zhao C, Quan X, Zhao R, Chen Z, Li Y. Preliminary application of a multi-level 3D printing drill guide template for pedicle screw placement in severe and rigid scoliosis. *Eur Spine J*. 2017;26(6):1684-1689. DOI: <https://doi.org/10.1007/s00586-016-4926-1>
19. Po-Chen Chen, Chien-Chun Chang, Hsien-Te Chen, Chia-Yu Lin, Tsung-Yu Ho, Yen-Jen Chen, et al. The Accuracy of 3D Printing Assistance in the Spinal Deformity Surgery. *Biomed Res Int*. 2019;7196528. DOI: <https://doi.org/10.1155/2019/7196528>
20. Takemoto M, Fujibayashi S, Ota E, Otsuki B, Kimura H, Sakamoto T, et al. Additive-manufactured patient-specific titanium templates for thoracic pedicle screw placement: novel design with reduced contact area. *Eur Spine J*. 2016;25(6):1698-1705. DOI: <https://doi.org/10.1007/s00586-015-3908-z>
21. Azimifar F, Hassani K, Saveh AH, Ghomsheh FT. A medium invasiveness multi-level patient's specific template for pedicle screw placement in the scoliosis surgery. *Biomed Eng Online*. 2017;16(1):130. DOI: <https://doi.org/10.1186/s12938-017-0421-0>
22. Pan Y, Lü GH, Kuang L, Wang B. Accuracy of thoracic pedicle screw placement in adolescent patients with severe spinal deformities: a retrospective study comparing drill guide template with free-hand technique. *Eur Spine J*. 2018;27(2):319-326. DOI: <https://doi.org/10.1007/s00586-017-5410-2>
23. Garg B, Gupta M, Singh M, Kalyanasundaram D. Outcome and safety analysis of 3D-printed patient-specific pedicle screw jigs for complex spinal deformities: a comparative study. *Spine J*. 2019;19(1):56-64. DOI: <https://doi.org/10.1016/j.spinee.2018.05.001>
24. Merc M, Recnik G, Krajnc S. Lumbar and sacral pedicle screw placement using a template does not improve the midterm pain and disability outcome in comparison with free-hand method. *Eur J Orthop Surg Traumatol*. 2017;27(5):583-589. DOI: <https://doi.org/10.1007/s00590-017-1904-1>
25. Chen H, Wu D, Yang H, Guo K. Clinical Use of 3D Printing Guide Plate in Posterior Lumbar Pedicle Screw Fixation. *Med Sci Monit*. 2015;21:3948-3954. DOI: <https://doi.org/10.12659/msm.895597>
26. Otsuki B, Takemoto M, Fujibayashi S, Kimura H, Masamoto K, Matsuda S. Utility of a custom screw insertion guide and a full-scale, color-coded 3D plaster model for guiding safe surgical exposure and screw insertion during spine revision surgery. *Journal of Neurosurgery: Spine*. 2015;25(1):94-102. DOI: <https://doi.org/10.3171/2015.12.SPINE15678>
27. Ting Deng, Minghui Jiang, Qing Lei, Lihong Cai & Li Chen. The accuracy and the safety of individualized 3D printing screws insertion templates for cervical screw insertion. *Computer Assisted Surgery*. 2016;21(1):143-149. DOI: <https://doi.org/10.1080/24699322.2016.1236146>
28. Fan Y, Du J, Zhang J, Liu S, Xue X, Huang Y, et al. Comparison of Accuracy of Pedicle Screw Insertion Among 4 Guided Technologies in Spine Surgery. *Med Sci Monit*. 2017;23:5960-5968. DOI: <https://doi.org/10.12659/MSM.905713>
29. Naddeo F, Cataldo E, Naddeo A, Cappetti N, Narciso N. An automatic and patient-specific algorithm to design the optimal insertion direction of pedicle screws for spine surgery templates. *Med Biol Eng Comput*. 2017;55(9):1549-1562. DOI: <https://doi.org/10.1007/s11517-017-1627-9>

30. Kosulin AV, Elyakin DV, Kornievsky LA, Tarkovskaya AM, Bulatova IA, Pashko AA. The use of a three-level navigation template for thoracic half-vertebrae in older children. *Spine surgery*. 2020;17(1):54-60. (In Russ.).
DOI: <https://dx.doi.org/10.14531/ss2020.1.54-60>
31. Kovalenko RA, Rudenko VV, Kashin VA, Cherebillo VYu, Ptashnikov DA. Application of patient-specific 3D navigation templates for pedicle screw fixation of subaxial and upper thoracic vertebrae. *Spine surgery*. 2019;16(2):35-41. (In Russ.).
DOI: <https://dx.doi.org/10.14531/ss2019.2.35-41>
32. Kovalenko RA, Ptashnikov DA, Cherebillo VYu, Kashin VA. Comparison of the Accuracy and Safety of Pedicle Screw Placement in Thoracic Spine Between 3D Printed Navigation Templates and Free Hand Technique. *Traumatology and Orthopedics of Russia*. 2020;26(3):49-60. (In Russ.).
DOI: <https://doi.org/10.21823/2311-2905-2020-26-3-49-60>
33. Aoude AA, Fortin M, Figueiredo R, et al. Methods to determine pedicle screw placement accuracy in spine surgery: a systematic review. *Eur Spine J*. 2015;24(5):990-1004.
DOI: <https://doi.org/10.1007/s00586-015-3853-x>
34. Gertzbein SD, Robbins SE. Accuracy of pedicular screw placement in vivo. *Spine*. 1990;15:11-14.
DOI: <https://dx.doi.org/10.1097/00007632-199001000-00004>
35. Cecchinato R, Berjano P, Zerbi A, Damilano M, Redaelli A, Lamartina C. Pedicle screw insertion with patient-specific 3D-printed guides based on low-dose CT scan is more accurate than free-hand technique in spine deformity patients: a prospective, randomized clinical trial. *Eur Spine J*. 2019;28(7):1712-1723.
DOI: <https://doi.org/10.1007/s00586-019-05978-3>
36. Drstvensek I, Kostevsek U, Brajlilh T, Hren N, Merc M, Tomazic T, et al. Use of additively manufactured patient-specific instruments in clinical praxis. *Materiali in tehnologije*. 2018;53:155-163.
DOI: <https://dx.doi.org/10.17222/mit.2018.152>
37. Lu T, Liu C, Dong J, Lu M, Li H, He X. Cervical screw placement using rapid prototyping drill templates for navigation: a literature review. *Int J Comput Assist Radiol Surg*. 2016;11(12):2231-2240.
DOI: <https://doi.org/10.1007/s11548-016-1414-3>

Информация об авторах / Information about the authors

Ковалёв Евгений Владимирович, врач-нейрохирург, У «Гомельская областная клиническая больница», Гомель, Беларусь

ORCID: <https://orcid.org/0000-0002-2358-2897>

e-mail: kovalevsurgery@mail.ru

Кириленко Сергей Иванович, к.м.н., врач-нейрохирург, заведующий нейрохирургическим отделением № 2, У «Гомельская областная клиническая больница», Гомель, Беларусь

ORCID: <https://orcid.org/0000-0003-2681-1533>

e-mail: ortoped74@bk.ru

Мазуренко Андрей Николаевич, к.м.н., доцент, заведующий лабораторией травматических повреждений позвоночника и спинного мозга ГУ «Республиканский научно-практический центр травматологии и ортопедии», Минск, Беларусь

ORCID: <https://orcid.org/0000-0002-4883-5598>

e-mail: mazurenko@mail.ru

Дубровский Владислав Викторович, научный сотрудник, ГНУ «Институт механики металлополимерных систем им. В. А. Белого НАН Беларуси», Гомель, Беларусь

ORCID: <https://orcid.org/0000-0002-6172-3371>

e-mail: vlad.mpri@gmail.com

Evgeny V. Kovalev, neurosurgeon, Gomel Regional Clinical Hospital, Gomel, Belarus

ORCID: <https://orcid.org/0000-0002-2358-2897>

e-mail: kovalevsurgery@mail.ru

Sergey I. Kirilenko, PhD (Med), neurosurgeon, Head of Neurosurgery Department No.2, Gomel Regional Clinical Hospital, Gomel, Belarus.

ORCID: <https://orcid.org/0000-0003-2681-1533>

e-mail: ortoped74@bk.ru

Andrey N. Mazurenko, PhD (Med), Associate Professor, Head of the Laboratory of the Spine and Spinal Cord Traumatic Injuries, Republican Scientific and Practical Center of Traumatology and Orthopedics, Minsk, Belarus

ORCID: <https://orcid.org/0000-0002-4883-5598>

e-mail: mazurenko@mail.ru

Uladzislau V. Dubrouski, research associate, V. A. Belyi Metal-Polymer Research Institute of the National Academy of Sciences of Belarus, Gomel, Belarus

ORCID: <https://orcid.org/0000-0002-6172-3371>

e-mail: vlad.mpri@gmail.com

Автор, ответственный за переписку / Corresponding author

Ковалёв Евгений Владимирович

e-mail: kovalevsurgery@mail.ru

Evgeny V. Kovalev

e-mail: kovalevsurgery@mail.ru

Поступила в редакцию / Received 22.03.2022

Поступила после рецензирования / Accepted 12.04.2022

Принята к публикации / Revised 09.08.2022