



Тотальное повреждение пищевода и трахеи

А. Н. Игнатюк, А. С. Карпицкий

Брестская областная клиническая больница, г. Брест, Беларусь

Резюме

В статье представлено клиническое наблюдение тотального повреждения пищевода и кардиального отдела желудка с тотальным повреждением мембранозной части трахеи. Представляет интерес механизм травмы, возникшей при извлечении назогастрального зонда. Достигнут хороший результат лечения.

Ключевые слова: *тотальное повреждение пищевода, тотальное повреждение мембранозной части трахеи, оперативное лечение*

Вклад авторов. Игнатюк А.Н.: сбор материала, разработка концепции и дизайна исследования, обзор публикаций, анализ полученных данных, редактирование; Карпицкий А.С.: редактирование, проверка критически важного содержания, утверждение рукописи для публикации.

Конфликт интересов. Авторы заявляют об отсутствии конфликта интересов.

Источники финансирования. Исследование проведено без спонсорской поддержки.

Для цитирования: *Игнатюк АН, Карпицкий АС. Тотальное повреждение пищевода и трахеи. Проблемы здоровья и экологии. 2022;19(2):122–128. DOI: <https://doi.org/10.51523/2708-6011.2022-19-2-15>*

Total esophageal and tracheal injury

Aliaksandr N. Ihnatsiuk, Aliaksandr S. Karpitski

Brest Regional Clinical Hospital, Brest, Belarus

Abstract

The article presents a clinical observation of total injury to the esophagus and cardiac orifice of the stomach with overall damage to the membranous part of the trachea. Of interest is the mechanism of a trauma which occurred during the extraction of a nasogastric tube. A good treatment result has been achieved.

Keywords: *total esophageal injury, overall damage to the membranous part of the trachea, operative treatment*

Author contributions. Ihnatsiuk A.N.: collection of material, development of the concept and design of the study, review of publications, analysis of the data obtained, editing; Karpitski A.S.: editing, checking critical content, approval of the manuscript for publication.

Conflict of interest. The authors declare no conflict of interest.

Funding. The study was conducted without sponsorship.

For citation: *Ihnatsiuk AN, Karpitski AS. Total esophageal and tracheal injury. Health and Ecology Issues. 2022;19(2):122–128. DOI: <https://doi.org/10.51523/2708-6011.2022-19-2-15>*

Введение

Повреждения пищевода характеризуются разнообразием клинических проявлений, что затрудняет своевременную диагностику и приводит к позднему оказанию помощи [1, 2]. На современном этапе частота осложнений составляет 53,5 %, а смертность от повреждений пищевода — в среднем 19 % [3]. Одной из лечебных манипуляций в процессе лечения перфораций пищевода является постановка назогастрального зонда (НГЗ). Стандартная и, как правило, безопасная процедура, выполняемая в больницах с целью введения жидкости либо декомпрессии

из желудка, изредка сопровождается осложнениями в виде травматизации слизистой пищевода или желудка при постановке либо неправильном расположении зонда в их просвете [4–6]. Наиболее часто описания одномоментного повреждения пищевода и трахеи можно встретить в статьях об огнестрельных и ножевых ранениях [7–10], когда такие повреждения связаны с постановкой трахеостомы или интубацией трахеи, а также о повреждениях инородными телами либо об их извлечении, что нередко приводит к пищеводно-трахеальным свищам [11–14]. Проведение жесткой бронхоскопии при стенозах

трахеи также дополняет перечень ятрогенных перфораций при оказании медицинской помощи [15]. Зачастую перфорации располагаются в месте локализации инородного тела либо в месте проводимой манипуляции [16].

В данной статье представлено описание механизма тотальных повреждений пищевода и мембранозной части трахеи. Продемонстрирована сложность их первичной диагностики и лечения. Показаны нетипичные проявления, способные косвенно указать на наличие таких повреждений, и определена тактика оказания помощи при жизнеугрожающем состоянии.

Случай из клинической практики

Мужчина Е., 58 лет. 10.09.2020 г. около 13 ч во время приема пищи (со слов пациента — салат из овощей из только что открытой стеклянной банки) у него возникло чувство инородного тела при глотании. Попытка откашляться привела к резкой болезненности в области шеи. С жалобами на чувство комка в горле и пощипывание, дискомфорт при проглатывании слюны и пищи, общую слабость пациент обратился в центральную районную больницу, где ему была выполнена фиброгастроскопия (ФГДС). При ФГДС пищевод проходим, в верхней трети его по левой стенке визуализируется дополнительное отверстие, размеры которого точно не определяются, капиллярная кровоточивость; желудок содержит большое количество пищевых масс. Также проведена рентгеновская компьютерная томография органов грудной клетки и шеи (РКТ ОГК и шеи): верхнее средостение расширено за счет скопления воздуха, отмечается воздух в межплевральных пространствах шеи и грудной клетки. Пациент экстренно направлен с подозрением на перфорацию шейного отдела пищевода в отделение торакальной хирургии. Выполнен повтор РКТ ОГК и шеи в 22:45, выявлены незначительные включения воздуха в передних отделах верхнего средостения и в заднем средостении по ходу пищевода до уровня пищеводно-желудочного перехода. После глотка водорастворимого контраста последний определялся в глотке и в просвете средней трети пищевода, а также на уровне С7-позвонок вдоль латерального контура пищевода по типу «затек». Отграниченных жидкостных осумкований в сканированных отделах шеи, средостения четко не определялось. При пальпации шеи отмечалась чувствительность слева в проекции перстневидного хряща. Гиперемии, отека, выраженной крепитации на шее и над яремной вырезкой не было. Пациент госпи-

тализирован для лечения и динамического наблюдения. Назначено консервативное лечение.

В последующем, 11.09.2020 г. к 09:00 отмечалась отрицательная динамика в виде усиления болей при проглатывании пищи и повышения температуры тела до 37,7 °С. Локальный статус не изменился. Назначено повторное РКТ ОГК и шеи с пероральным контрастированием: определялось увеличение количества включений газа в средостении, особенно в верхнем и среднем этажах заднего отдела, а также в мягких тканях шеи, в над- и подключичных областях; по левому контуру верхней части шейного отдела пищевода выявлялся «затек» контрастного вещества в виде отграниченного скопления неправильной формы; в шейном отделе и начальной части верхней трети грудного отдела пищевода отмечалась неравномерная инфильтрация стенок с нечеткими наружными контурами пищевода; определялась инфильтрация, отек прилежащей параэзофагеальной клетчатки.

В связи с отрицательной динамикой 11.09.2020 г. выполнено оперативное лечение — цервикотомия слева с дренированием параэзофагеальной клетчатки и установкой назогастрального зонда с пассивным сбросом содержимого из желудка. Проводились ежедневные перевязки, питание через НГЗ, противовоспалительная терапия. После стабилизации состояния начато питание per os. На гранулирующую цервикотомную рану 21.09.2020 г. проведено наложение вторичных швов с последующим удалением НГЗ. Во время начала экстракции НГЗ констатирован незначительный болевой синдром в грудной клетке, зонд извлекался с незначительным усилием. После удаления зонда у пациента появился кашель и носовое кровотечение. В дистальном отверстии НГЗ обнаружено инородное тело (отломок стекла с острыми краями в отверстии зонда) (рисунок 1).

Попытка глотка физиологического раствора привела к усилению кашля. Повторно установлен другой НГЗ. Незамедлительно, 21.09.2020 г., выполнена РКТ ОГК и шеи с водорастворимым контрастом: в сканированных отделах средостения отмечалось увеличение количества воздушных включений ниже уровня непарной вены, зоны бифуркации трахеи, контур передней стенки пищевода четко не дифференцировался; определялась инфильтрация стенок пищевода на уровне нижней трети; просвет пищевода с неровными контурами неравномерно наполнялся воздухом; отмечалось небольшое выпячивание задней стенки трахеи справа на уровне второго грудного позвонка; аспирационные изменения визуализировались в просвете сегментарных бронхов Б9, Б10 (рисунок 2).

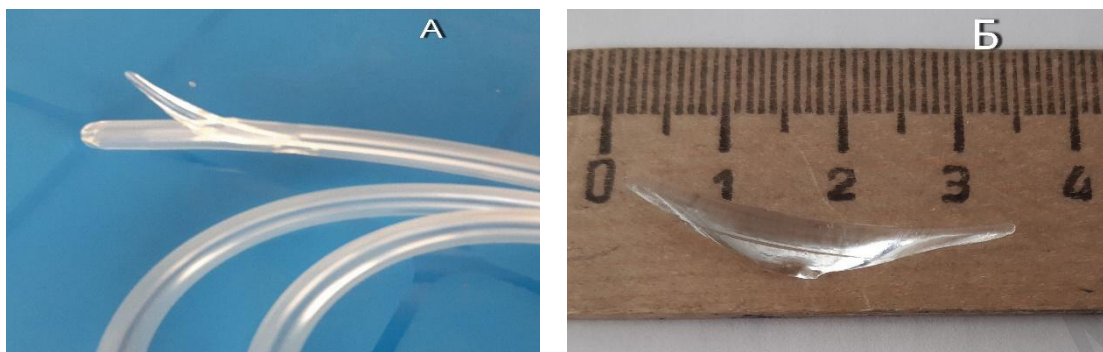


Рисунок 1. Назогастральный зонд с инородным телом (А). Извлеченный отломок стекла (Б)
Figure 1. Nasogastric tube with a foreign body (A). Removed glass fragment (B)

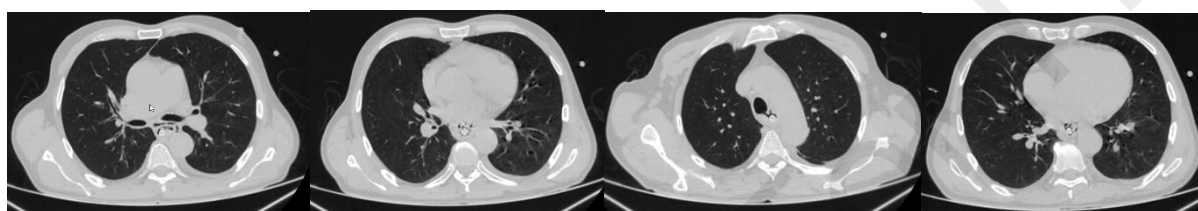


Рисунок 2. Компьютерная томография органов грудной клетки пациента Е., 21.09.2020 г.
Figure 2. Computed tomography of the chest organs of the patient E., 21.09.2020

21.09.2020 г. во время выполнения бронхоскопии был обнаружен линейный дефект мембранозной части трахеи с тампонадой ее флоти-

рующим пищеводом от 1-го хряща до карины. В бронхах определялось геморрагическое содержимое (рисунок 3).

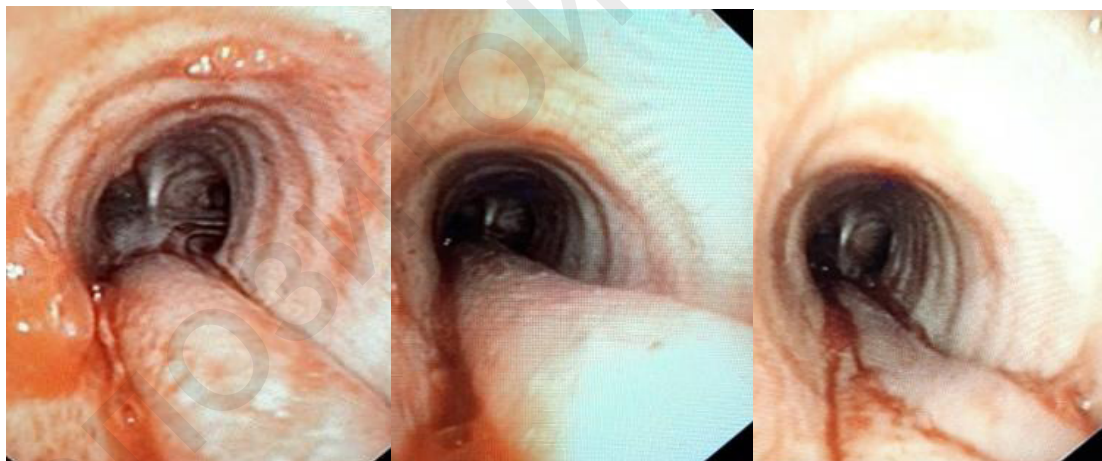


Рисунок 3. Эндобронхиальное фото пациента Е., 21.09.2020 г.
Трахея с флотирующим через перфорированную мембранозную часть трахеи пищеводом
Figure 3. Endobronchial photo of the patient E., 21.09.2020.
The trachea with the esophagus floating through the perforated membranous part of the trachea

Учитывая полученные данные обследования, 21.09.2020 г. пациенту по экстренным показаниям выполнена торакотомия справа с эндоскопической интубацией левого главного бронха. При визуализации клетчатки средостения отмечалось ее геморрагическое пропитывание с незначительной эмфиземой в проекции пищевода. После вскрытия медиастинальной плевры выявлено тотальное повреждение грудного отдела

пищевода от уровня диафрагмы до апертуры. Рана пищевода расположена по передней стенке пищевода с ровными завернутыми внутрь краями. Визуализировано повреждение трахеи на протяжении всей ее мембранозной части, которое ушито одиночными швами. Выполнена экстирпация грудного отдела пищевода. При верхнесрединной лапаротомии по малой кривизне в клетчатке имелась гематома и эмфизема.

Выделен поврежденный по передней поверхности абдоминальный отдел пищевода с кардиальным отделом желудка с последующим формированием концевой гастростомы. После снятия швов с цервикотомной раны визуализировалось повреждение по передней поверхности шейного отдела пищевода. На зонде СН 32 произведено формирование концевой эзофагостомы.

После трехдневного курса интенсивной терапии пациент переведен в отделение торакальной хирургии. Выписан в удовлетворительном состоянии 08.10.2020 г. с назначением плановой госпитализации для реконструктивной операции.

Перед решением вопроса о реконструкции пищеварительного тракта пациент обследован стационарно. 16.06.2021 г. выполнена эзофагоскопия: за ротоглоткой около 2,5 см со стороны право-задней стенки визуализировался карман с дистальным щелевидным дефектом. При рентгеноскопии шейного отдела пищевода и желудка 16.06.2021 г. акт глотания сохранен. Водорастворимое контрастное вещество кратковременно выполняло овальной формы карманоподобное выпячивание стенки пищевода размерами 2 × 2,5 см на уровне Th1-Th2 слева с последующим вытеканием контраста на переднюю поверхность грудной клетки. Бариевая взвесь, введенная через гастростомическую трубку, выполняла обычной формы и размеров желудок — контуры желудка ровные, без видимых дефектов наполнения, перистальтика активная, эвакуация контрастного вещества по 12-перстной кишке не нарушена.

23.06.2021 г. выполнено реконструктивное вмешательство — релапаротомия, формирование желудочного стебля из большой кривизны

желудка с последующей за грудиной транспозицией, рецервикотомия, эзофагогастроанастомоз на шее. Стоит отметить, что желудочная трубка сформирована из большой кривизны желудка с сохранением правой желудочно-сальниковой артерии, 12-перстная кишка мобилизована по Кохеру. Сформированный конduit проведен за грудиной, задний отдел эзофагогастроанастомоза на шее сформирован с использованием линейного механического шва, а передний и боковые отделы анастомоза ушиты отдельными узловыми двухрядными швами.

В послеоперационном периоде 01.07.2021 г. развилась несостоятельность анастомоза в области шеи. Консервативная терапия — без эффекта. 06.07.2021 г. выполнена рецервикотомия с формированием эзофагогастростомы на шее. 22.07.2021 г. пациент с эзофагогастростомой был выписан на амбулаторное лечение в удовлетворительном состоянии. Питался самостоятельно через рот. Пища продвигалась без выделения на кожные покровы шеи и грудной клетки.

Повторное обращение пациента состоялось 14.09.2021 г. с жалобами на гиперемию, болезненность в области эзофагогастростомы на шее и обильно вытекающую слюну. 15.09.2021 г. проведена рентгеноскопия пищевода и кондуита. При этом бариевая взвесь проходит через область эзофагогастроанастомоза, располагающегося на уровне Th2, просвет эзофагогастроанастомоза сужен до 4–5 мм, контрастированный, расположенный за грудиной конduit без видимых патологических изменений; перистальтика активная, опорожнение желудка и 12-перстной кишки не нарушено (рисунок 4).

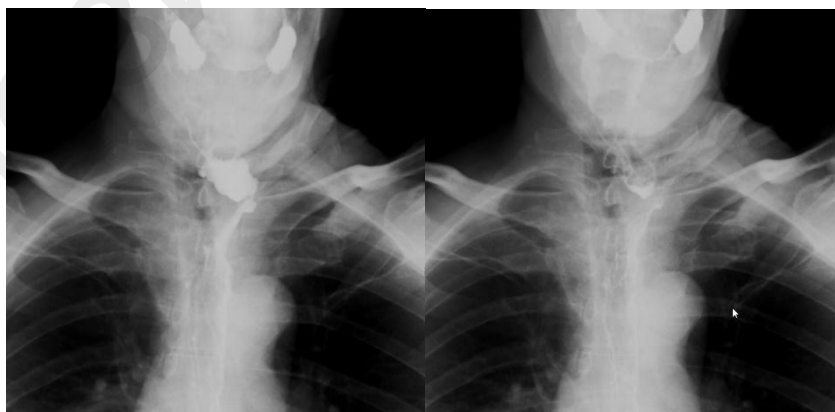

Рисунок 4. Рентгеноскопия пищевода и кондуита пациента Е., 15.09.2021 г.
Figure 4. Radioscopy of the esophagus and conduit of the patient E., 15.09.21

16.09.2021 г. пациенту проведена эзофагогастростомия: аппарат введен до эзофагогастроанастомоза; просвет анастомоза деформирован, извитой, содержит металлические скобки, про-

ходим для аппарата (0,9 см) с легким усилием; слизистая его незначительно гиперемирована.

Пациенту проведен сеанс бужирования с последующим наложением вторичных швов на

края эзофагогастротомы для снижения раздражения кожных покровов.

21.09.2021 г. пациент выписан в удовлетворительном состоянии в связи с неблагоприятной эпидемиологической ситуацией по коронавирусной инфекции.

30.11.2021 г. с жалобами на незначительную гиперемию кожи вокруг эзофагогастротомы пациент повторно госпитализирован. Выполнена рентгеноскопия пищевода и желудка: акт глотания не нарушен; бариевая взвесь свободно проходит через область эзофагогастроанастомоза, располагающегося на уровне Th2; просвет эзофагогастроанастомоза сужен до 6–7 мм; пищевод отклонен влево, выше уровня эзофагогастроанастомоза по левой боковой стенке выявляется дивертикулподобное выпячивание стенки пищевода размером 2 × 2,5 см, кратковременно выполняемое контрастным веществом; контрастированный, расположенный за грудинно-желудочный стебель без видимых патологических изменений; перистальтика активная, опорожнение желудка и 12-перстной кишки не нарушено. 02.12.2021 г. проведена эзофагогастроскопия: осмотр через ротоглотку; по задней стенке пищевода ложный дивертикул; по передней стенке некоторая деформация в виде изгиба, затрудняющая проход аппарата; просвет эзофагогастроанастомоза деформирован, проходим; желудок после пластики в виде стебля, проходим.

06.12.2021 г. выполнена рецверикотомия с закрытием эзофагогастротомы на шее. В послеоперационном периоде 08.12.2021 г. появилось серозно-слизистое отделяемое из раны. При посеве на микрофлору роста не отмечалось. Данные расценены как несостоятельность шва эзофагогастротомы. Установлен резиновый выпускник в проксимальный отдел раны. 14.12.2021 г. отделяемое прекратилось и 15.12.2021 г. установленный назогастральный зонд для кормления удален. 18.12.2021 г. пациент выписан в удовлетворительном состоянии на амбулаторное наблюдение. Питание через рот без задержки пищевого комка.

При контрольном обследовании пациента в феврале 2022 г. явлений дисфагии и нарушения прохождения пищевого комка не выявлено.

Обсуждение

Данное клиническое наблюдение демонстрирует возможность попадания проглоченного инородного тела из желудка в отверстие зонда с его последующей фиксацией. Следует учесть, что пациент питался в послеоперационном периоде через зонд и трудностей введения питания не отмечалось. Инструментальные методы обследования при первичном обращении были неинформативны для обнаружения отломка стекла в желудке из-за обильного количества пищевых масс, что, к сожалению, в последующем привело к тотальному повреждению пищевода и трахеи на этапе экстракции зонда. Ушивание тотального повреждения пищевода и кардии считали нецелесообразным ввиду недавно разрешившейся флегмоны шеи после первичной перфорации шейного отдела пищевода и объема повреждения во время извлечения НГЗ. Правильно выбранная тактика оперативного вмешательства позволила сохранить жизнь пациенту и дала возможность для последующего реконструктивного вмешательства. Нельзя не отметить трудоемкий послеоперационный период, который протекал с осложнениями. Стенозу, который сформировался в области несостоятельности эзофагогастроанастомоза, скорее всего способствовало за грудинное расположение кондуита и давление края рукоятки грудины на его переднюю стенку, а также перенесенная флегмона шеи.

Выводы

В настоящее время в литературных источниках не встречалось описание случаев одномоментного тотального повреждения пищевода и мембранозной части трахеи с успешным результатом лечения.

Лечение пациента должно проводиться после комплексного обследования, а помощь оказываться в больницах, имеющих необходимый уровень диагностического оборудования для постановки корректного диагноза, что определяет дальнейшую стратегию лечения.

Корректно выбранная этапная тактика лечения одномоментного повреждения пищевода и трахеи способствовала выздоровлению пациента.

Список литературы

1. Бреднев АО, Котив БН, Дзидзава ИИ. Повреждения пищевода: диагностика и современная тактика лечения. *Вестник Российской Военно-Медицинской Академии*. 2015;51(3):255-260.
2. Biancari F, D'Andrea V, Paone R, Di Marco C, Savino G, Koivukangas V, Saarnio J, Lucenteforte E. Current treatment and outcome of esophageal perforations in adults: systematic review and meta-analysis of 75 studies. *World J Surg*. 2013 May;37(5):1051-1059. DOI: <https://doi.org/10.1007/s00268-013-1951-7>

3. Asensio JA, Chahwan S, Forno W, MacKersie R, Wall M, Lake J, et al. Penetrating esophageal injuries: multicenter study of the American Association for the Surgery of Trauma. *J Trauma*. 2001 Feb;50(2):289-296. DOI: <https://doi.org/10.1097/00005373-200102000-00015>
4. Schulze S, Möller Pedersen V, Høier-Madsen K. Iatrogenic perforation of the esophagus. Causes and management. *Acta Chir Scand*. 1982;148(8):679-682.
5. Imig H, Molzberger H, Stücker FJ. Die Ösophagusperforation durch Magen- und Duodenaltubuli [Perforation of the esophagus by

- gastric tubes (author's transl)]. *Leber Magen Darm*. 1976;6(1):33-7. German.
6. Tettey M, Edwin F, Aniteye E, Sereboe L, Tamatey M, Entsua-Mensah K, et al. Management of intrathoracic oesophageal perforation: analysis of 16 cases. *Trop Doct*. 2011 Oct;41(4):201-3. DOI: <https://doi.org/10.1258/td.2011.110120>
7. Погодина АН, Коровкина ЕН, Николаева ЕБ, Татарина ЕВ. Ранения трахеи и пищевода. *Академический Журнал Западной Сибири* 2012;(1):30-31. [Электронный ресурс]. [дата обращения 2022 январь 15]. Режим доступа: <https://www.elibrary.ru/item.asp?id=20424048>
8. Забилов РА, Аникин МИ. Случай огнестрельного пулевого слепого проникающего ранения шеи со сквозным повреждением трахеи и шейного отдела пищевода. *Российская Оториноларингология*. 2010 Mar 10;(4). [Электронный ресурс]. [дата обращения 2022 январь 15]. Режим доступа: <https://elibrary.ru/item.asp?id=16359293>
9. Воробей АВ, Новиков ФН, Ткаченко АА, Мазуренко ОВ, Воробей ИА, Йосипенко МА. Лечение повреждений трахеи. Хирургия Украины. 2007;(4). [Электронный ресурс]. [дата обращения 2022 январь 15]. Режим доступа: <https://elibrary.ru/item.asp?id=20811815>
10. Rubalcava NS, Sitenga JL, Gemma VA, McGeever KP, Bremner RM. Through-and-through gunshot wound to the esophagus at the thoracic inlet: a novel management approach. *Trauma Surg Acute Care Open*. 2018;3(1):e000195. DOI: <https://doi.org/10.1136/tsaco-2018-000195>
11. Татур АА. Инородные тела пищевода, осложненные развитием трахеопищеводного свища: особенности хирургической тактики. *Медицинский журнал*. 2016;(4):120-125. [Электронный ресурс]. [дата обращения 2022 январь 15]. Режим доступа: <http://rep.bsmu.by/handle/BSMU/10656>
12. Мусабаев НХ, Имантаева ГМ, Камбаров ФТ, Камзина ЗК, Абдулхамитова ЖБ, Абдиев ШГ, Абишева АК, Ибрагимов АР, Кайыржанова СА. Лечение приобретенных свищей пищевода. *Вестник Казахского Национального Медицинского Университета* 2018;(1):227-230. [Электронный ресурс]. [дата обращения 2022 январь 15]. Режим доступа: <https://elibrary.ru/item.asp?id=34989852>
13. Sahin M, Anglade D, Buchberger M, Jankowski A, Albaladejo P, Ferretti GR. Case reports: iatrogenic bronchial rupture following the use of endotracheal tube introducers. *Can J Anaesth J Can Anesth*. 2012 Oct;59(10):963-967. DOI: <https://doi.org/10.1007/s12630-012-9763-z>
14. Madden BP, Sheth A, Ho TBL, McAnulty G. Novel approach to management of a posterior tracheal tear complicating percutaneous tracheostomy. *Br J Anaesth*. 2004 Mar;92(3):437-439. DOI: <https://doi.org/10.1093/bja/aeh061>
15. Hofmann HS, Rettig G, Radke J, Neef H, Silber RE. Iatrogenic ruptures of the tracheobronchial tree. *European Journal of Cardio-Thoracic Surgery*. 2002 Apr;21(4):649-652. DOI: [https://doi.org/10.1016/s1010-7940\(02\)00037-4](https://doi.org/10.1016/s1010-7940(02)00037-4)
16. Чикинев ЮВ, Дробязгин ЕА, Аникина МС, Полякевич АС. Перфорация пищевода при эндоскопических исследованиях, внутрипросветных вмешательствах и интубации трахеи. *Вестник хирургической гастроэнтерологии*. 2014;(1-2). [Электронный ресурс]. [дата обращения 2022 январь 15]. Режим доступа: <https://elibrary.ru/item.asp?id=25672155>

References

1. Brednev AO, Kotiv BN, Dzidzava II. Povrezhdenija pishhevoda: diagnostika i sovremennaja taktika lechenija. *Vestnik Rossijskoj Voenno-Medicinskoj Akademii*. 2015;51(3):255-260. (in Russ).
2. Biancari F, D'Andrea V, Paone R, Di Marco C, Savino G, Koivukangas V, Saarnio J, Lucenteforte E. Current treatment and outcome of esophageal perforations in adults: systematic review and meta-analysis of 75 studies. *World J Surg*. 2013 May;37(5):1051-1059. DOI: <https://doi.org/10.1007/s00268-013-1951-7>
3. Asensio JA, Chahwan S, Forno W, MacKersie R, Wall M, Lake J, et al. Penetrating esophageal injuries: multicenter study of the American Association for the Surgery of Trauma. *J Trauma*. 2001 Feb;50(2):289-296. DOI: <https://doi.org/10.1097/00005373-200102000-00015>
4. Schulze S, Möller Pedersen V, Høier-Madsen K. Iatrogenic perforation of the esophagus. Causes and management. *Acta Chir Scand*. 1982;148(8):679-682.
5. Imig H, Molzberger H, Stücker FJ. Die Oesophagusperforation durch Magensonde [Perforation of the esophagus by gastric tubes (author's transl)]. *Leber Magen Darm*. 1976;6(1):33-37. German.
6. Tettey M, Edwin F, Aniteye E, Sereboe L, Tamatey M, Entsua-Mensah K, et al. Management of intrathoracic oesophageal perforation: analysis of 16 cases. *Trop Doct*. 2011 Oct;41(4):201-3. DOI: <https://doi.org/10.1258/td.2011.110120>
7. Pogodina AN, Kоровкина EN, Nikolaeva EB, Tatarinova EV. Tracheal and esophageal injuries. *Akademicheskij Zhurnal Zapadnoj Sibiri*. 2012;(1):30-31. [Electronic resource]. [date of access 2022 Jun 15]. Available from: <https://elibrary.ru/item.asp?id=20424048> (in Russ).
8. Zabirow RA, Anikin MI. *The Case of Gunshot Bullet Blind Penetrating Tracheal Wound with Perforating Injury of Trachea and Cervical Section and Esophagus*. *Rossijskaja Otorinolaringologija*. 2010 Mar 10;(4). [Electronic resource]. [date of access 2022 Jun 15]. Available from: <https://elibrary.ru/item.asp?id=16359293> (in Russ).
9. Vorobej AV, Novikov FN, Tkachenko AA, Mazurenko OV, Vorobej IA, Josipenko MA. Treatment of Tracheal Traumas. *Hirurgija Ukrainy*. 2007;(4). [Electronic resource]. [date of access 2022 Jun 15]. Available from: <https://elibrary.ru/item.asp?id=20811815> (in Russ).
10. Rubalcava NS, Sitenga JL, Gemma VA, McGeever KP, Bremner RM. Through-and-through gunshot wound to the esophagus at the thoracic inlet: a novel management approach. *Trauma Surg Acute Care Open*. 2018;3(1):e000195. DOI: <https://doi.org/10.1136/tsaco-2018-000195>
11. Tatur AA. Inorodnye tela pishhevoda, oslozhnennyye razvitiem traheopishhevodnogo svishha: osobennosti hirurghicheskoy taktiki. 2016. [Electronic resource]. [date of access 2022 Jun 15]. Available from: <http://rep.bsmu.by:8080/handle/BSMU/10656> (in Russ).
12. Musabaev NH, Imantaeva GM, Kambarov FT, Kamzina ZK, Abdulhamitova ZhB, Abdiev ShG, Abisheva AK, Ibragimov AR, Kajyrzhanova SA. Treatment of Fistula of the Esophagus. *Vestnik Kazahskogo Nacional'nogo Medicinskogo Universiteta*. 2018;(1):227-230. [Electronic resource]. [date of access 2022 Jun 15]. Available from: <https://elibrary.ru/item.asp?id=34989852> (in Russ).
13. Sahin M, Anglade D, Buchberger M, Jankowski A, Albaladejo P, Ferretti GR. Case reports: iatrogenic bronchial rupture following the use of endotracheal tube introducers. *Can J Anaesth J Can Anesth*. 2012 Oct;59(10):963-967. DOI: <https://doi.org/10.1007/s12630-012-9763-z>
14. Madden BP, Sheth A, Ho TBL, McAnulty G. Novel approach to management of a posterior tracheal tear complicating percutaneous tracheostomy. *Br J Anaesth*. 2004 Mar;92(3):437-439. DOI: <https://doi.org/10.1093/bja/aeh061>
15. Hofmann HS, Rettig G, Radke J, Neef H, Silber RE. Iatrogenic ruptures of the tracheobronchial tree. *European Journal of Cardio-Thoracic Surgery*. 2002 Apr;21(4):649-652. DOI: [https://doi.org/10.1016/s1010-7940\(02\)00037-4](https://doi.org/10.1016/s1010-7940(02)00037-4)
16. Chikinev JuV, Drobjazgin EA, Anikina MS, Poljakevich AS. Esophageal Perforation of Endoscopic and Endoluminal Interventions and Tracheal Intubation. *Vestnik Hirurghicheskoy Gastroenterologii*. 2014;(1-2). [Electronic resource]. [date of access 2022 Jun 15]. Available from: <https://elibrary.ru/item.asp?id=25672155> (in Russ).

Информация об авторах / Information about the authors

Игнатюк Александр Николаевич, врач-хирург отделения торакальной хирургии, УЗ «Брестская областная клиническая больница», Брест, Беларусь

ORCID: <https://orcid.org/0000-0002-8925-380X>

e-mail: alexihnatsiuk@gmail.com

Карпицкий Александр Сергеевич, д.м.н., профессор, главный врач УЗ «Брестская областная клиническая больница», Брест, Беларусь

ORCID: <https://orcid.org/0000-0001-8205-8959>

Aliaksandr N. Ihnatsiuk, surgeon at the Department of Thoracic Surgery, Brest Regional Clinical Hospital, Brest, Belarus

ORCID: <https://orcid.org/0000-0002-8925-380X>

e-mail: alexihnatsiuk@gmail.com

Aliaksandr S. Karpitski, DMedSc, Professor, Chief Physician of Brest Regional Clinical Hospital, Brest, Belarus

ORCID: <https://orcid.org/0000-0001-8205-8959>

Автор, ответственный за переписку / Corresponding author

Игнатюк Александр Николаевич

e-mail: alexihnatsiuk@gmail.com

Aliaksandr N. Ihnatsiuk

e-mail: alexihnatsiuk@gmail.com

Поступила в редакцию / Received 12.03.2022

Поступила после рецензирования / Accepted 24.03.2022

Принята к публикации / Revised 21.06.2022