

УДК 616.12-073.7

<https://doi.org/10.51523/2708-6011.2022-19-1-04>

Сравнительный анализ регистрации суточного мониторинга электрокардиограммы с использованием «стандартной» и «оптимизированной» методик расположения электродов на грудной клетке

Е. А. Степанец¹, Д. П. Саливончик¹, В. П. Крупенин²

¹Гомельский государственный медицинский университет, г. Гомель, Беларусь

²Унитарное предприятие «КАРДИАН», г. Минск, Беларусь

Резюме

Цель исследования. Провести анализ записи холтеровского мониторинга (ХМ) электрокардиографии (ЭКГ) при положении электродов в установленном производителем порядке для отечественного регистратора «Кардиан-СДМ» и при перемене положения электродов.

Материалы и методы. В исследование вошли 30 пациентов. Средний возраст обследуемых составил $34,7 \pm 16,9$ года, медиана — 23 года, из них лиц мужского пола — 40 % ($n = 12$), женского — 60 % ($n = 18$). При анализе ХМ ЭКГ проводилась оценка амплитуды основных зубцов ЭКГ, смещение сегмента ST, изменение морфологии экстрасистолических комплексов при «стандартной» и «оптимизированной» методиках регистрации. Определялись такие параметры, как чувствительность и специфичность предлагаемой методики. Статистический анализ проводился с помощью программы SPSS Statistics 23.0 и Microsoft Excel.

Результаты. При проведении автоматического анализа значимых отклонений в амплитуде зубцов ЭКГ, нарушениях ритма изменений сегмента ST при использовании «оптимизированной» методики по сравнению со «стандартной» не зарегистрировано. Анализ 30 эпизодов ХМ ЭКГ с учетом амплитуды основных зубцов по «оптимизированной» методике имеет специфичность 93,4 % и чувствительность 96,7 %, отклонение параметров амплитуды не имеет достоверных различий, $p > 0,05$.

Заключение. Изменения амплитуды зубцов не превышали 10 %, продолжительность комплексов, сегментов и интервалов не изменялась, $p > 0,05$. Специфичность предложенной «оптимизированной» методики составила 93,4 %, чувствительность — 96,7 %. «Оптимизированная» методика может быть использована для повышения качества регистрируемой ЭКГ в период выполнения пациентами физических нагрузок.

Ключевые слова: холтеровское мониторирование, инфаркт миокарда, реабилитация, нарушения ритма.

Вклад авторов. Степанец Е.А.: идея, концепция и дизайн исследования, сбор материала, создание базы данных, статистическая обработка данных, редактирование, обзор публикаций по теме, утверждение рукописи для публикации (вклад 55 %); Саливончик Д.П.: редактирование, утверждение рукописи для публикации (вклад 35 %); Крупенин В.П.: обсуждение результатов, редактирование (вклад 10 %).

Конфликт интересов. Авторы заявляют об отсутствии конфликта интересов.

Источники финансирования. Исследование проведено без спонсорской поддержки.

Для цитирования: Степанец ЕА, Саливончик ДП, Крупенин ВП. Сравнительный анализ регистрации суточного мониторинга электрокардиограммы с использованием «стандартной» и «оптимизированной» методик расположения электродов на грудной клетке. *Проблемы здоровья и экологии.* 2022;19(1):27-00. DOI: <https://doi.org/10.51523/2708-6011.2022-19-1-04>

Comparative analysis of daily electrocardiogram monitoring recording using the “standard” and “optimized” techniques of electrode placement on the chest

Elena A. Stepanets¹, Dmitry P. Salivonchik¹, Vladimir P. Krupenin²

¹Gomel State Medical University, Gomel, Belarus

²Unitary enterprise “CARDIAN”, Minsk, Belarus

Abstract

Objective. To analyze a HM ECG recording in the placement of the electrodes in accordance with the procedure established by the manufacturer for the domestic recorder “Cardian-SDM” and in changed placement of the electrodes.

© Степанец Е. А., Саливончик Д. П., Крупенин В. П., 2022

Materials and methods. The study included 30 patients, the average age of the subjects was 34.7 ± 16.9 years, the median was 23 years, of which males accounted for 40 % ($n = 12$), females – 60 % ($n = 18$). When analyzing the HM ECG, the amplitude of the main ECG teeth, the displacement of the ST segment, and the change in the morphology of extrasystolic complexes were evaluated using the “standard” and “optimized” recording techniques. Such parameters as sensitivity and specificity of the proposed method were determined. The statistical analysis was carried out using the SPSS Statistics program.23 and Microsoft Excel.

Results. During the automatic analysis of significant deviations in the amplitude of the ECG waves, rhythm disturbances, no ST segment changes were not registered when using the “optimized” technique compared to the “standard” one. The analysis of 30 HM ECG episodes taking into account the amplitude of the main teeth according to the “optimized” technique has a specificity of 93.4 % and sensitivity of 96.7 %, the deviation of the amplitude parameters has no significant differences, $p > 0.05$.

Conclusion. The changes in the amplitude of the teeth did not exceed 10 %, the duration of the complexes, segments, and intervals did not change, $p > 0.05$. The specificity of the proposed “optimized” technique was 93.4 %, sensitivity – 96.7 %. The “optimized” technique can be used instead of the existing one to improve the quality of the ECG recorded in patients during physical exercise.

Keywords: Holter monitoring, myocardial infarction, rehabilitation, rhythm disturbances.

Author contributions. Stepanets E.A.: idea, concept and design of research, collection of material, creation of a database, statistical data processing, editing, review of publications on the topic, approval of the manuscript for publication (contributing 55 %); Salivonchik D.P.: editing, approval of the manuscript for publication (contributing 35 %); Krupenin V.P.: discussion of the results, editing (contributing 10 %).

Conflict of interest. The authors declare no conflict of interest.

Funding. The study was conducted without sponsorship.

For citation: Stepanets EA, Salivonchik DP, Krupenin VP. Comparative analysis of daily electrocardiogram monitoring recording using the “standard” and “optimized” techniques of electrode placement on the chest. *Health and Ecology Issues*. 2022;19(1):27–00. (In Russ.). DOI: <https://doi.org/10.51523/2708-6011.2022-19-1-04>

Введение

Современное представление о диагностическом процессе в кардиологической практике невозможно без ЭКГ. Развитие компьютерных технологий привело к появлению длительной регистрации ЭКГ в течение суток — ХМ [8, 9, 12]. Современные технологии регистрации поверхностной ЭКГ представлены портативными автоматическими устройствами для стационарного и амбулаторного применения, которые обеспечивают как автоматическую регистрацию сердечных событий (аритмии, блокады, ишемия), так и могут быть активированы самим пациентом при появлении каких-либо симптомов [1, 7].

В Республике Беларусь оборудование ХМ ЭКГ производится унитарным предприятием «КАРДИАН». Имеются регистраторы ХМ ЭКГ и бифункциональные аппараты суточного мониторирования ЭКГ и артериального давления (АД). Отечественное оборудование соответствует необходимым современным техническим характеристикам, протоколы регистрации ЭКГ и проводимый анализ ЭКГ не уступают зарубежным регистраторам [10, 11, 13]. Однако применение имеющихся систем регистрации ХМ ЭКГ, ввиду определенных технических характеристик (вес регистратора, длина кабелей, расположение

регистратора на теле), вызывает некоторые затруднения при использовании в спортивной медицине и в реабилитации пациентов кардиологического профиля (в период выполнения нагрузки), что вызывает необходимость в модификации оборудования. На рисунке 1 представлен пример установки регистратора ХМ ЭКГ «Кардиан-СДМ».

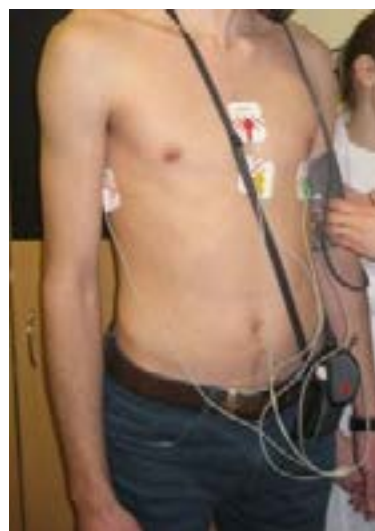

Рисунок 1. Пример установки регистратора ХМ ЭКГ «Кардиан-СДМ»

Figure 1. Example of the placement of the HM ECG recorder “Cardian-SDM”

Цель исследования

Провести анализ записи ХМ ЭКГ при положении электродов в установленном производителем порядке для отечественного регистратора «Кардиан-СДМ» и при перемене положения электродов с целью уменьшения длины кабелей и возможной оптимизации расположения регистратора.

Материалы и методы

Проведено проспективное сравнительное исследование результатов ХМ ЭКГ при положении электродов в установленном производителем порядке и перемене положения электродов. Регистрация ХМ ЭКГ осуществлялась с использованием отечественной системы «Кардиан-СДМ» (n = 30) [2]. В исследование вошли 22 здоровых человека и 8

пациентов, находившихся на реабилитации в учреждении «Гомельский областной клинический госпиталь инвалидов Отечественной войны». Средний возраст обследуемых составил $34,7 \pm 16,9$ года, медиана — 23 года, из них лиц мужского пола — 40 % (n = 12), женского — 60 % (n = 18). В исследовании преобладали здоровые добровольцы — 73,3 % (n = 22), 26,7 % составили пациенты отделения реабилитации.

«Стандартная» методика предполагает расположение электродов на грудной клетке в установленном производителем порядке (таблица 1).

По «оптимизированной» методике электроды фиксировались на грудную клетку по измененной авторами схеме (таблица 2).

Таблица 1. Расположение электродов в установленном производителем порядке
Table 1. Arrangement of the electrodes in the order established by the manufacturer

Канал записи	Цвет электрода	Расположение на теле	Тип отведения
1 (+)	Желтый	В нижнем грудном положении на уровне 5-го межреберья	Ортогон. отвед. ES
1 (-)	Красный	В верхнем грудном положении	
2 (+)	Черный	В левой подмышечной линии на том же уровне, что и желтый	Ортогон. отвед. AS
2 (-)	Красный	В верхнем грудном положении	
3 (+)	Черный	В левой подмышечной линии на том же уровне, что и желтый	Ортогон. отвед. AI
3 (-)	Белый	В правой подмышечной линии на том же уровне, что и желтый	
Земля	Зеленый	Ниже левой реберной дуги	

Таблица 2. Расположение электродов по «оптимизированной» методике
Table 2. Arrangement of the electrodes according to the “optimized” technique

Цвет электрода	Расположение на теле
Желтый	В верхнем грудном положении
Красный	Во 2-м межреберье слева по средне-ключичной линии
Черный	В левой подмышечной линии на том же уровне, что и белый
Белый	В нижнем грудном положении на уровне 5-го межреберья
Зеленый	3–4-е межреберье по передне-подмышечной линии слева

На рисунке 2 представлена визуальная схема расположения электродов по предложенным методикам.

«Оптимизированная» методика позволяет расположить уменьшенный в размере регистратор на грудной клетке и изменить длину кабелей регистратора, предположи-

тельно не утратив качество записи ХМ ЭКГ. Дизайном исследования предполагалась запись ХМ ЭКГ по «стандартной» методике, затем регистрация по «оптимизированной» методике с последующим возвратом к «стандартной» (рисунок 3).

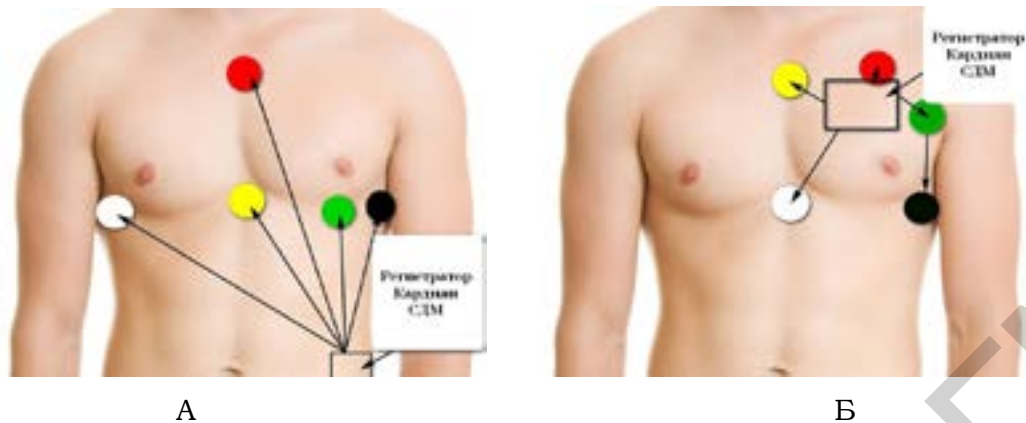


Рисунок 2. Схема расположения электродов:
 А — по «стандартной» методике; Б — по «оптимизированной» методике
 Figure 2. Electrode placement scheme:

A — according to the “standard” technique; B — according to the “optimized” technique

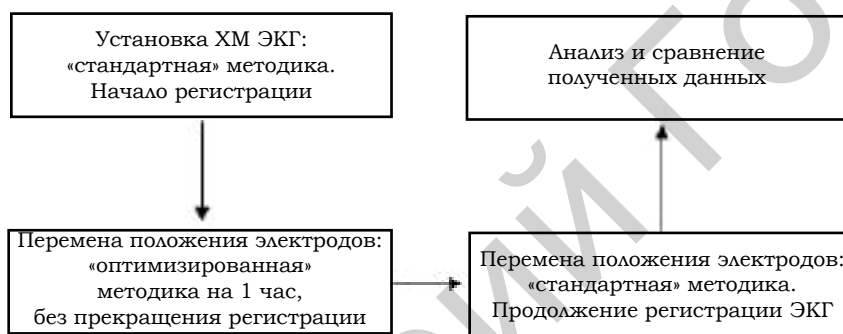

Рисунок 3. Дизайн исследования
 Figure 3. Research design

При анализе ХМ ЭКГ проводилась оценка амплитуды основных зубцов ЭКГ, смещения сегмента ST, изменения морфологии экстрасистолических комплексов при «стандартной» и «оптимизированной» методиках регистрации. Определялись такие параметры, как чувствительность и специфичность предлагаемой методики. Статистический анализ проводился с помощью программы SPSS Statistics 23.0 и Microsoft Excel.

Результаты и обсуждение

При проведении автоматического анализа программой системы «Кардиан» значимых отклонений в амплитуде зубцов ЭКГ, нарушениях ритма, изменений сегмента ST при использовании «оптимизированной» методики по сравнению со «стандартной» не зарегистрировано. Примеры нескольких исследований представлены на рисунках 4–7.

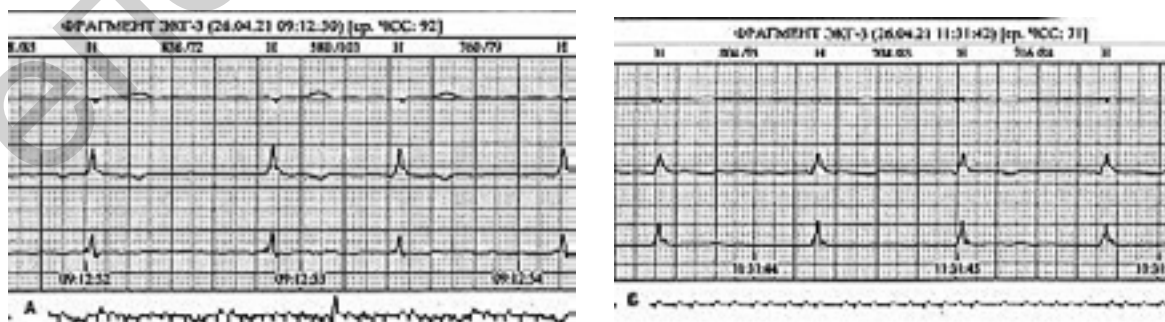


Рисунок 4. Эпизод ХМ ЭКГ:

А — по «стандартной» методике; Б — по «оптимизированной» методике
 Figure 4. HM ECG episode:

A — according to the “standard” technique; B — according to the “optimized” technique

Пациент М. 1961 г. р., диагноз: «ИБС: стабильная стенокардия напряжения ФК 2 (клинически). Постинфарктный (2018 г.) и атеросклеротический кардиосклероз. Состояние после аорто-коронарного шунтирования, маммаро-коронарного шунтирования (2018 г). ВПС: двустворчатый АоК. Протезирование АоК (2016 г.). Постоянная форма фибрилляции предсердий. Н2А (НУНА ФК 2)».

Анализ эпизода ХМ ЭКГ, представленного на рисунке 5, проведен в отведении с

наиболее максимальной амплитудой зубца R. При «стандартной» методике амплитуда зубца R составляет 7 мм, при «оптимизированной» — 6 мм. Перемена положения электродов не повлияла на продолжительность и характер комплекса QRS.

Проведен анализ экстрасистолических комплексов с использованием описанных выше методик (рисунки 5, 6).

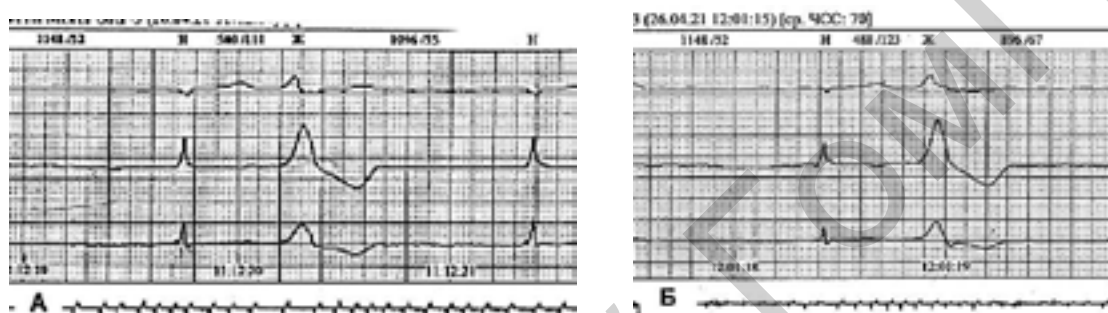


Рисунок 5. Эпизод ХМ ЭКГ:

А — «стандартная» методика; Б — «оптимизированная» методика (желудочковая экстрасистола)

Figure 5. HM ECG episode:

A — “standard” technique; B — “optimized” technique (ventricular extrasystole)

Продолжительность экстрасистолического комплекса, его форма и амплитуда при сравнении «стандартной» и «оптимизированной» методик идентичны ($R_c = 12$ мм, $R_o = 12$ мм, длительность $QRS_c = 0,14$ с, $QRS_o = 0,14$ с).

На рисунке 6 представлен эпизод ХМ ЭКГ здорового добровольца Ч. 2000 г. р., также проведена оценка экстрасистолического комплекса.

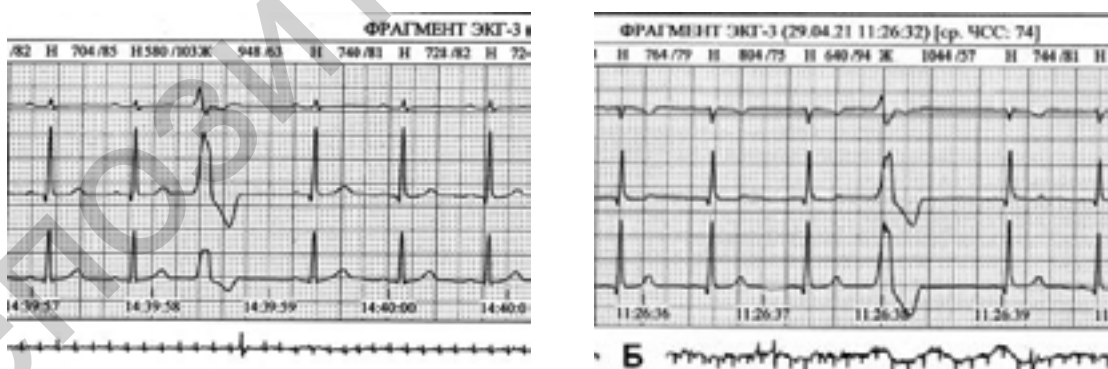


Рисунок 6. Эпизод ХМ ЭКГ:

А — «стандартная» методика; Б — «оптимизированная» методика (желудочковая экстрасистола)

Figure 6. HM ECG episode:

A — “standard” technique; B — “optimized” technique (ventricular extrasystole)

Анализ эпизода ХМ ЭКГ (рисунок 6): наблюдается небольшой прирост амплитуды зубца R в III отведении на 5 мм, преобладание информации в данном отведении

по сравнению со «стандартной» методикой. Длительность $QRS_c = 0,16$ с, $QRS_o = 0,16$ с.

При проведении исследования регистрация ХМ ЭКГ осуществлялась пациентам с

инфарктом миокарда в подостром периоде течения заболевания. На ЭКГ таких пациентов, проведенной по «стандартной» методике, регистрировались изменения зубца Т. Проведен анализ эпизода ХМ ЭКГ с учетом уже измененного зубца Т.

Пациент П. 1974 г. р., диагноз: «ИБС: крупноочаговый инфаркт миокарда нижней стенки ЛЖ, подострый период. Н1».

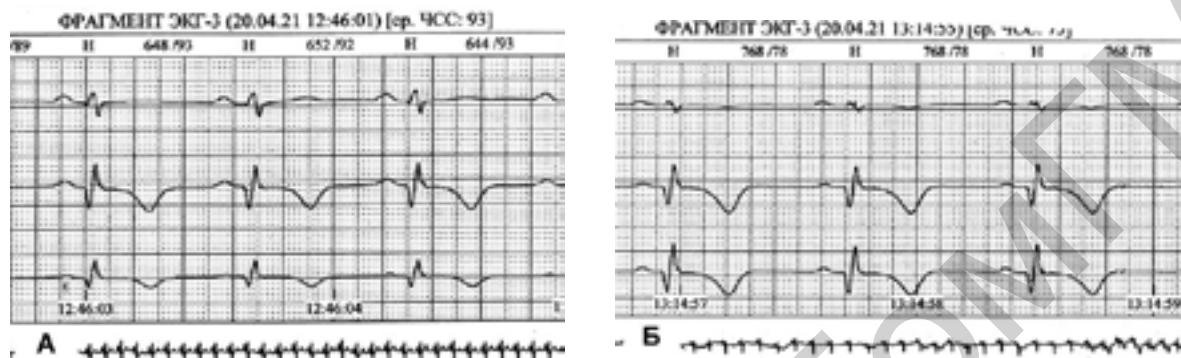


Рисунок 7. Эпизод ХМ ЭКГ:

A — «стандартная» методика; Б — «оптимизированная» методика

Figure 7. HM ECG episode:

A — “standard” technique; B — “optimized” technique

При анализе эпизода ХМ ЭКГ (см. рисунок 7) отмечается прирост амплитуды зубца Q и R в III отведении на 2 мм, а также изменение глубины отрицательного зубца Т на 2 мм.

Анализ 30 эпизодов ХМ ЭКГ с учетом амплитуды основных зубцов по «оптимизированной» методике имеет специфичность 93,4 % и чувствительность 96,7 %, отклонение параметров амплитуды не имеет достоверных различий, $p > 0,05$. «Оптимизированная» методика регистрации ХМ ЭКГ может быть использована для улучшения имеющегося отечественного оборудования и повышения качества регистрируемой ЭКГ в период выполнения пациентами физических нагрузок в рамках реабилитации.

Заключение

1. Проведенный проспективный анализ регистрации ХМ ЭКГ по «стандартной» и «оптимизированной» методикам не выявил значимых отклонений, влияющих на анализ и интерпретацию полученных результатов (изменения амплитуды зубцов не превышали 10 %, продолжительность комплексов, сегментов и интервалов не изменялась), $p > 0,05$.

2. Специфичность предложенной «оптимизированной» методики составила 93,4 %, чувствительность — 96,7 %.

3. «Оптимизированная» методика расположения электродов на грудной клетке может быть использована вместо существующей для повышения качества регистрируемой ЭКГ в период выполнения пациентами физических нагрузок.

Список литературы

1. Первова ЕВ. Современные методы амбулаторного мониторинга электрокардиограммы. Технические аспекты. *Клиницист*. 2017;11(1):16-28. DOI: <https://doi.org/10.17650/1818-8338-2016-10-4-16-28>
2. УП Кардиан. Система длительного мониторинга АД и ЭКГ «Кардиан-СДМ». Описание товара. Характеристики. [дата обращения 2021 сентябрь 18]. Режим доступа: <https://cardian.by/sistema-dlitelnogo-monitorirovaniya-ekg-i-ad.html>
3. Макаров АМ. Холтеровское мониторирование. 3-е изд. Москва: Медпрактика-М; 2008.
4. Аксельрод АС, Чомахидзе ПШ, Сыркин АА. Холтеровское мониторирование ЭКГ: возможности,

трудности, ошибки. Москва: Медицинское информационное агентство; 2007.

5. Бова АА, Денещук ЮС, Горохов СС. Функциональная диагностика в практике терапевта. Москва: Медицинское информационное агентство; 2007.

6. Горожанцев ЮН. Опыт применения непрерывного холтеровского мониторирования ЭКГ длительностью до 7 суток. *Инновационная медицина Кубани*. 2016;(1):55-58.

7. Иткин ДА, Тимофеева АВ, Чубаров МВ, Супрун ЕК. Суточное мониторирование электрокардиограммы и артериального давления: учебно-метод. пособие. Москва; 2015. 42 с.

8. Hindricks G, Potpara T, Dagres N, Arbelo E, Bax JJ, et al. 2020 ESC Guidelines for the diagnosis and management of atrial fibrillation developed in collaboration with the European Association for Cardio-Thoracic Surgery (EACTS): The Task Force for the diagnosis and management of atrial fibrillation of the European Society of Cardiology (ESC) Developed with the special contribution of the European Heart Rhythm Association (EHRA) of the ESC. *Eur Heart J*. 2021 Feb 1;42(5):373-498. DOI: <https://doi.org/10.1093/eurheartj/ehaa612>
9. Тихоненко ВМ, Тулинцева ТЭ, Лышова ОВ, Шубик ЮВ, Земцовский ЭВ, Реева СВ. Нарушения ритма и проводимости сердца у здоровых лиц. *Вестник аритмологии*. 2018;(91):11-20.
10. Pedersen CT, Kay GN, Kalman J, Borggreffe M, Della-Bella P, et al. EHRA/HRS/APHRS expert consensus on ventricular arrhythmias. *Europace*. 2014 Sep;16(9):1257-1283. DOI: <https://doi.org/10.1093/europace/euu194>
11. Steinberg JS, Varma N, Cygankiewicz I, Aziz P, Balsam P, et al. 2017 ISHNE-HRS expert consensus statement on ambulatory ECG and external cardiac monitoring/telemetry. *Heart Rhythm*. 2017 Jul;14(7):e55-e96. DOI: <https://doi.org/10.1016/j.hrthm.2017.03.038>
12. Шубик ЮВ, Батурова МА, Трегубов АВ. Рекомендации по холтеровскому мониторингованию электрокардиограммы: прошлое, настоящее, будущее. *Вестник аритмологии*. 2018;94:57-67. DOI: <https://doi.org/10.25760/VA-2018-94-57-67>
13. Белялов ФИ. Аритмии сердца: монография. 5-е изд, перераб. и доп. Иркутск: РИО ИМАПО; 2011. 333 с.
14. Орешкина АА, Барменкова ЮА, Душина ЕВ, Олейников ВЭ. Многосуточное мониторирование электрокардиограммы и маркеры электрофизиологической нестабильности миокарда в постинфарктном периоде. *Вестник Пензенского государственного университета*. 2020;30(2):95-99.
15. Федулаев ЮН, Макарова ИВ, Пинчук ТВ, Андреева ОН. Холтеровское мониторирование электрокардиограммы у пациентов со стабильной ишемической болезнью сердца: новые возможности. *Consilium Medicum*. 2021;23(6):518-521. DOI: <https://doi.org/10.26442/20751753.2021.6.200498>

References

1. Pervova EV. Current methods of ambulatory electrocardiogram monitoring. technical aspects. *The Clinician*. 2017;11(1):16-28. DOI: <https://doi.org/10.17650/1818-8338-2016-10-4-16-28>
2. UP Cardian. The system of long-term monitoring of blood pressure and ECG "Cardian-SDM". Product description. Specifications. [date of access 2021 September 18]. Available from: <https://cardian.by/sistema-dlitelnogo-monitorirovaniya-ekg-i-ad.html> (In Russ.).
3. Makarov LM. Holter monitoring. 3 ed. Moscow: Medpraktika-M; 2008. (In Russ.).
4. Axelrod AS, Chomakhidze PSh, Syrkin AL. Holter ECG monitoring: opportunities, difficulties, errors. Moscow: Medical Information Agency; 2007. (In Russ.).
5. Bova AA, Deneshchuk YuS, Gorokhov SS. *Functional diagnostics in the practice of a therapist*. Moscow: Medical Information Agency; 2007. (In Russ.).
6. Gorozhantsev YuN. Experience in the use of continuous Holter ECG monitoring lasting up to 7 days. *Innovative Medicine of Kuban*. 2016;(1):55-58. (In Russ.).
7. Itkin DA, Timofeev AV, Chubarov VM, Suprun EK. Daily monitoring of electrocardiogram and blood pressure: training manual Moscow; 2015. 42 p. (In Russ.).
8. Hindricks G, Potpara T, Dagres N, Arbelo E, Bax JJ, et al. 2020 ESC Guidelines for the diagnosis and management of atrial fibrillation developed in collaboration with the European Association for Cardio-Thoracic Surgery (EACTS): The Task Force for the diagnosis and management of atrial fibrillation of the European Society of Cardiology (ESC) Developed with the special contribution of the European Heart Rhythm Association (EHRA) of the ESC. *Eur Heart J*. 2021 Feb 1;42(5):373-498. DOI: <https://doi.org/10.1093/eurheartj/ehaa612>
9. Tikhonenko VM, Tulintseva TE, Lyshova OV, Shubik YuV, Zemtsovsky EV, Reeva SV. Cardiac arrhythmias in healthy subjects. *Journal of Arrhythmology*. 2018;(91):11-20. (In Russ.).
10. Pedersen CT, Kay GN, Kalman J, Borggreffe M, Della-Bella P, et al. EHRA/HRS/APHRS expert consensus on ventricular arrhythmias. *Europace*. 2014 Sep;16(9):1257-1283. DOI: <https://doi.org/10.1093/europace/euu194>
11. Steinberg JS, Varma N, Cygankiewicz I, Aziz P, Balsam P, et al. 2017 ISHNE-HRS expert consensus statement on ambulatory ECG and external cardiac monitoring/telemetry. *Heart Rhythm*. 2017 Jul;14(7):e55-e96. DOI: <https://doi.org/10.1016/j.hrthm.2017.03.038>
12. Shubik YuV, Baturova MA, Tregubov AV. Recommendations for Holter electrocardiogram monitoring: past, present, future. *Bulletin of Arrhythmology*. 2018;94:57-67. (In Russ.). DOI: <https://doi.org/10.25760/VA-2018-94-57-67>
13. Belyalov PHI. Arrhythmias of the heart: monograph. 5 ed, reprint. and add. Irkutsk: RIO IMAPO, 2011. 333 p. (In Russ.).
14. Oreshkina AA, Barmenkova YuA, Dushina EV, Oleinikov VE. Multi-day monitoring of electrocardiograms and markers of electrophysiological instability of the myocardium in the post-infarction period. *Bulletin of the Penza State University*. 2020;30(2):95-99. (In Russ.).
15. Fedulaev YuN, Makarova IV, Pinchuk TV, Andreeva ON. Holter electrocardiogram monitoring in patients with stable ischemic heart disease: new opportunities. *Consilium Medicum*. 2021;23(6):518-521. (In Russ.). DOI: <https://doi.org/10.26442/20751753.2021.6.200498>

Информация об авторах / Information about the authors

Степанец Елена Александровна, ассистент кафедры внутренних болезней № 3 с курсом функциональной диагностики, УО «Гомельский государственный медицинский университет», Гомель, Беларусь
ORCID: <https://orcid.org/0000-0002-9170-0912>
e-mail: e.a.stepanets@gmail.com

Elena A. Stepanets, Assistant Lecturer at Department of Internal Diseases No. 3 with the course of Functional Diagnostics, Gomel State Medical University, Gomel, Belarus
ORCID: <https://orcid.org/0000-0002-9170-0912>
e-mail: e.a.stepanets@gmail.com

Саливончик Димитрий Павлович, д.м.н., доцент, заведующий кафедрой внутренних болезней № 3 с курсом функциональной диагностики, УО «Гомельский государственный медицинский университет», Гомель, Беларусь

ORCID: <https://orcid.org/0000-0001-8347-2166>

e-mail: baro1@rambler.ru

Крупенин Владимир Павлович, директор инженерно-промышленного частного унитарного предприятия «КАРДИАН», Минск, Беларусь

ORCID: <https://orcid.org/0000-0002-0009-4671>

e-mail: vpk@cardian.by

Dmitry P. Salivonchik, DMedSc, Associate Professor, Head of Department of Internal Diseases No. 3 with the course of Functional Diagnostics, Gomel State Medical University, Gomel, Belarus

ORCID: <https://orcid.org/0000-0001-8347-2166>

e-mail: baro1@rambler.ru

Vladimir P. Krupenin, Director of the Engineering and Industrial Private Unitary Enterprise “CARDIAN”, Minsk, Belarus

ORCID: <https://orcid.org/0000-0002-0009-4671>

e-mail: vpk@cardian.by

Автор, ответственный за переписку / Corresponding author

Степанец Елена Александровна

e-mail: e.a.stepanets@gmail.com

Elena A. Stepanets

e-mail: e.a.stepanets@gmail.com

Поступила в редакцию / Received 26.10.2021

Поступила после рецензирования / Accepted 09.12.2021

Принята к публикации / Revised 14.02.2022