

УДК 616.349-089-072.1:615.477.87

<https://doi.org/10.51523/2708-6011.2022-19-1-19>

Эндоскопическое извлечение внутриматочной спирали из просвета сигмовидной кишки

В. В. Берещенко¹, Д. В. Лазаревич², Н. Н. Гончаров², П. В. Ходанович²

¹Гомельский государственный медицинский университет, г. Гомель, Беларусь

²Речицкая центральная районная больница, г. Речица, Беларусь

Резюме

В статье приведен клинический случай извлечения инородного тела — внутриматочной спирали (ВМС) из просвета сигмовидной кишки. Данный случай представляет несомненный интерес, так как, несмотря на неспецифические жалобы пациентки и проведенные многочисленные инструментальные исследования, миграция инородного тела была визуализирована только в момент проведения очередной видеокOLONоскопии. Извлечение мигрировавшей спирали осуществлялось эндоскопически через просвет кишки с отсутствием осложнений.

Ключевые слова: инородное тело брюшной полости, внутриматочная спираль, эндоскопия, видеокOLONоскопия.

Вклад авторов. Берещенко В.В., Лазаревич Д.В., Гончаров Н.Н., Ходанович П.В.: концепция и дизайн исследования, анализ полученных данных, редактирование, обсуждение данных, обзор публикаций по теме статьи, проверка критически важного содержания, утверждение рукописи для публикации.

Конфликт интересов. Авторы заявляют об отсутствии конфликта интересов.

Источники финансирования. Исследование проведено без спонсорской поддержки.

Для цитирования: Берещенко ВВ, Лазаревич ДВ, Гончаров НН, Ходанович ПВ. Эндоскопическое извлечение внутриматочной спирали из просвета сигмовидной кишки. *Проблемы здоровья и экологии.* 2022;19(1):145–150. DOI: <https://doi.org/10.51523/2708-6011.2022-19-1-19>

Endoscopic removal of an intrauterine device from the lumen of the sigmoid colon

Valentin V. Bereshchenko¹, Dmitry V. Lazarevich², Nikolai N. Goncharov², Polina V. Khodanovich²

¹Gomel State Medical University, Gomel, Belarus

²Rechitsa Central District Hospital, Rechitsa, Belarus

Abstract

This article presents a clinical case of the removal of a foreign body, an intrauterine device, from the lumen of the sigmoid colon. This case is of undoubted interest because despite the non-specific complaints of the patient and numerous instrumental examinations, the migration of the foreign body was only visualized at the time of another videocolonoscopy. The migrating spiral was removed endoscopically through the intestinal lumen without any complications.

Keywords: foreign body in the abdominal cavity, intrauterine device, endoscopy, videocolonoscopy.

Author contributions. Bereshchenko V.V., Lazarevich D.V., Goncharov N.N., Khodanovich P.V.: research concept and design, statistical data processing, editing, discussing data, reviewing publications on the topic of the article, checking critical content, approving the manuscript for publication.

Conflict of interest. The authors declare no conflict of interest.

Funding. The study was conducted without sponsorship.

For citation: Bereshchenko VV, Lazarevich DV, Goncharov NN, Khodanovich PV. Endoscopic removal of an intrauterine device from the lumen of the sigmoid colon. *Health and Ecology Issues.* 2022;19(1):145–150. (In Russ.). DOI: <https://doi.org/10.51523/2708-6011.2022-19-1-19>

Введение

Множество инородных тел искусственного или биологического происхождения, случайно или намеренно попавших в организм, а также образовавшихся самостоятельно, могут представлять опасность для здоровья и жизни человека. Иногда диагностика инородных тел представляет определенные трудности, что может привести к их несвоевременному удалению и развитию осложнений. Согласно литературным данным, частота и уровень локализации инородных тел желудочно-кишечного тракта (ЖКТ) примерно таковы: пищевод — 68,4 %, желудок — 18,9 %, тонкая кишка — 7,1 %, толстая кишка — 3,0 %, прямая кишка — 2,6 % [1]. Инородные тела могут быть различными по характеру и происхождению [1, 2], в связи с чем в качестве практической классификации было предложено разделить инородные тела ЖКТ на следующие основные группы: 1) проглоченные предметы (случайные или умышленные); 2) образовавшиеся в организме камни (желчные; желудочные и кишечные безоары); 3) попавшие в ЖКТ травматическим путем; 4) оставленные сознательно или забытые при оперативных вмешательствах; 5) живые инородные тела (паразиты); 6) каловые камни [1]. Одним из редких видов патологии, связанной с инородными телами, является проникновение ВМС в брюшную полость или просвет ЖКТ. Миграция ВМС возникает в результате перфорации матки в момент установки спирали или в более поздний период в результате беременности и роста плода [3, 4]. В обзоре литературы, проведенном В. Kassab (1999), сообщается о 165 случаях миграции ВМС в

следующие органы: сальник — 45, сигмовидная кишка — 44, мочевого пузыря — 23, аппендикс — 8, тонкая кишка — 2, придатки матки — 1, подвздошная вена — 1 [5]. Данные тяжелые последствия установки ВМС наблюдаются у 0,003–0,8 % пациенток [3]. Описаны случаи, когда перфорация матки не диагностируется в течение многих лет после введения ВМС [6, 7, 8, 9, 10]. Кроме того, анализ публикаций, посвященных данной тематике, показывает отсутствие четких критериев для выбора способа удаления ВМС. Тактика зависит от состояния пациента, длительности заболевания, локализации ВМС и других факторов. Извлечение мигрировавшей спирали чаще осуществляется через лапаротомный доступ или лапароскопически, реже — с помощью ректоскопа [6, 7, 8, 9, 10, 11]. Литературные данные по этой теме немногочисленны. Нами найдено одно описание случая удаления мигрировавшей маточной спирали в сигмовидную кишку при помощи колоноскопа [12]. Мы также приняли решение удалять ВМС эндоскопическим способом. Это и побудило поделиться данным редким клиническим наблюдением из нашей практики.

Случай из клинической практики

Пациентка Ф., 51 год, направлена на плановую колоноскопию в связи с длительно беспокоящими болями и дискомфортом внизу живота. При выполнении видеокколоноскопии 12.11.2021 г. в сигмовидной кишке на расстоянии 45 см от ануса (долихосигма) обнаружено инородное тело (ВМС) диаметром 3 мм и длиной до 20 мм, коричневого цвета, выступающее в просвет кишки (рисунки 1 и 2).

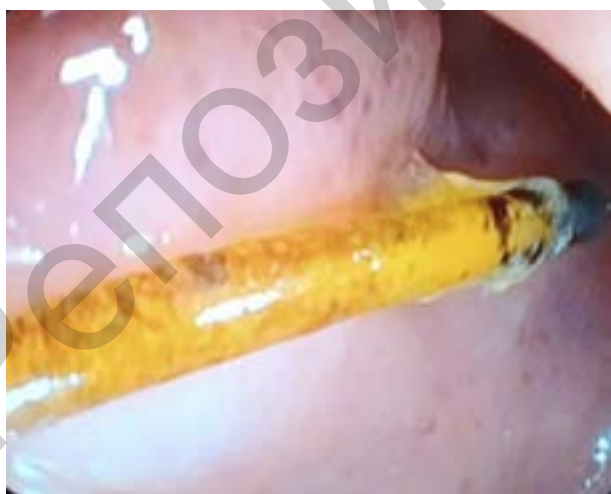

Рисунок 1. Место внедрения ВМС в просвет сигмовидной кишки
Figure 1. Site of IUD insertion into the lumen of the sigmoid colon

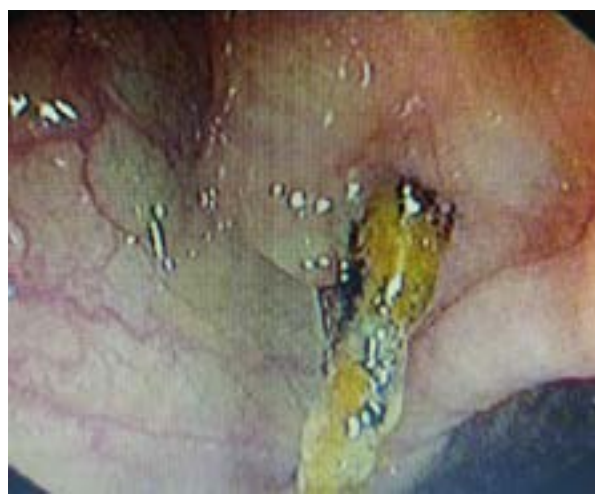

Рисунок 2. Дистальный конец ВМС в просвете сигмовидной кишки
Figure 2. Distal end of the IUD in the lumen of the sigmoid colon

Слизистая оболочка у основания инородного тела с небольшими грануляциями, гиперемии не отмечалось. Проведение колоноскопа было технически затруднено из-за долихосигмы и спаечного процесса в малом тазу. Исследование выполнялось без седации, и у пациентки были выраженные болевые ощущения. В связи с этим дальнейшее исследование было прекращено и пациентка с диагнозом «Инородное тело сигмовидной кишки (миграция внутриматочной спирали)» экстренно госпитализирована в хирургическое отделение Речицкой центральной районной больницы для динамического наблюдения и определения лечебной тактики.

В процессе уточнения анамнеза заболевания были получены следующие данные: установка ВМС проводилась дважды: в 1995 г. после первых родов и в 2005 г. — после вторых. В медицинской документации есть подтверждение об удалении второй спирали в 2009 г. Об удалении первой спирали информации нет, и пациентка не может вспомнить факт ее удаления. Боли в животе, дискомфорт внизу живота беспокоили ее в течение последних 3 лет. Последний год они стали интенсивнее и сопровождалась жидким стулом 2–3 раза в сут. В 2018 г. пациентке была выполнена тотальная видеокOLONOSКОПИЯ (заключение: долихосигма). С 2018 г. до момента последнего обращения неоднократно консультирована гастроэнтерологом, ей выполнялись ультразвуковые исследования органов брюшной полости и малого таза. В июне 2020 г. была проведена диагностическая лапароскопия по поводу болей в животе и в последующем выставлен диагноз: «Острый неспецифический мезаденит, дивертикулы ободочной кишки, спайки брюшной полости». В августе 2020 г. пациентка оперирована по поводу острого флегмонозного аппендицита в инфильтрате. Тогда же была выполнена компьютерная томография (КТ) органов брюшной полости (ОБП), которая подтвердила наличие деструктивного аппендицита.

При текущей госпитализации состояние пациентки удовлетворительное. Температура — 36,4 °С. Кожные покровы бледно-розовые. В легких дыхание везикулярное, хрипов нет. Тоны сердца ритмичные, ЧСС — 76 в мин, АД — 125/80 мм рт. ст. Живот не вздут, симметричный, участвует в акте дыхания. При пальпации живот мягкий, незначительно болезненный в гипогастрии, больше слева. Патологические образования в животе не

пальпируются. Перитонеальные симптомы отсутствуют. Мочеиспускание свободное, безболезненное. Стул нерегулярный, периодически жидкий, без патологических примесей.

В стационаре пациентке выполнено клинико-лабораторное обследование. Общий анализ крови (ОАК), общий анализ мочи (ОАМ), биохимический анализ крови (БАК) — без патологии. Выполнена КТ с контрастированием (РКТ) органов брюшной полости, заключение: признаки диффузных изменений печени (стеатоз I ст.), парапелвичная киста левой почки, долихосигма, утолщение стенки сигмовидной кишки с прикрепленным инородным телом, гиподенный участок в шейке матки, спаечный процесс (?) в проекции правого придатка матки, выпот в области малого таза. УЗИ органов малого таза, заключение: без эхо-патологии.

Было принято решение удалить ВМС эндоскопическим способом.

В качестве подготовки толстой кишки использовалась двухэтапная схема (2 л вечером и 2 л утром) препаратом на основе полиэтиленгликоля с добавлением пеногасителя эспумизан. ВидеокOLONOSКОПИЯ проводилась с периоперационной антибиотикопрофилактикой цефотаксимом под медикаментозной седацией на видеоэндоскопической системе CV-150, колоноскопом CF-Q150L. Подготовка кишки соответствовала 8 баллам по BBPS [13]. ВМС была захвачена диатермической петлей в дистальной трети и постепенной, медленной тракцией окончательно извлечена в просвет кишки и удалена (рисунки 3, 4, 5).

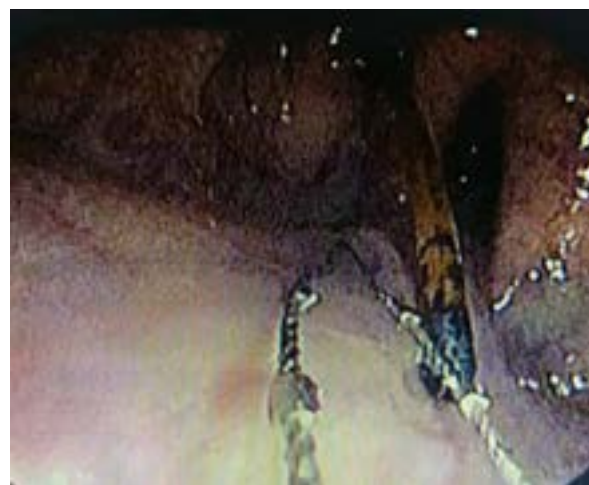


Рисунок 3. Захват петлей ВМС
Figure 3. IUD loop entrapment

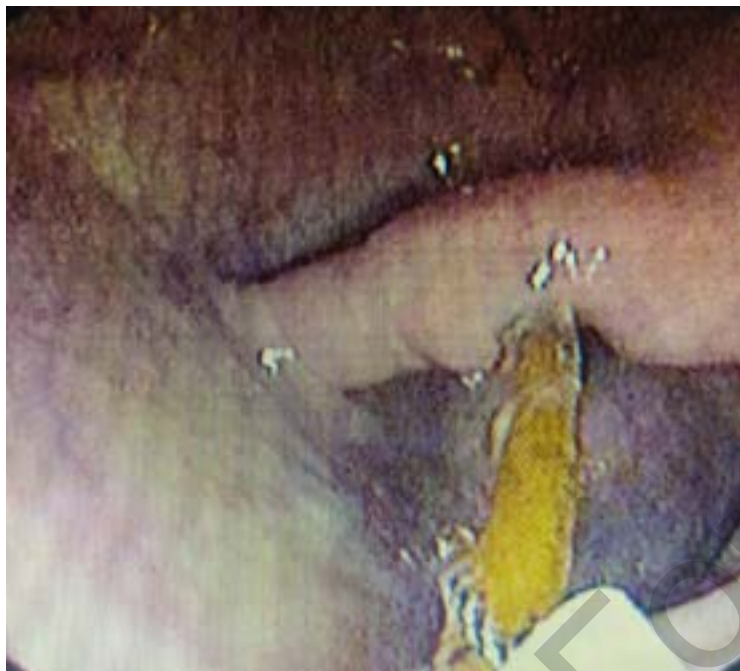

Рисунок 4. Тракция ВМС
Figure 4. IUD traction

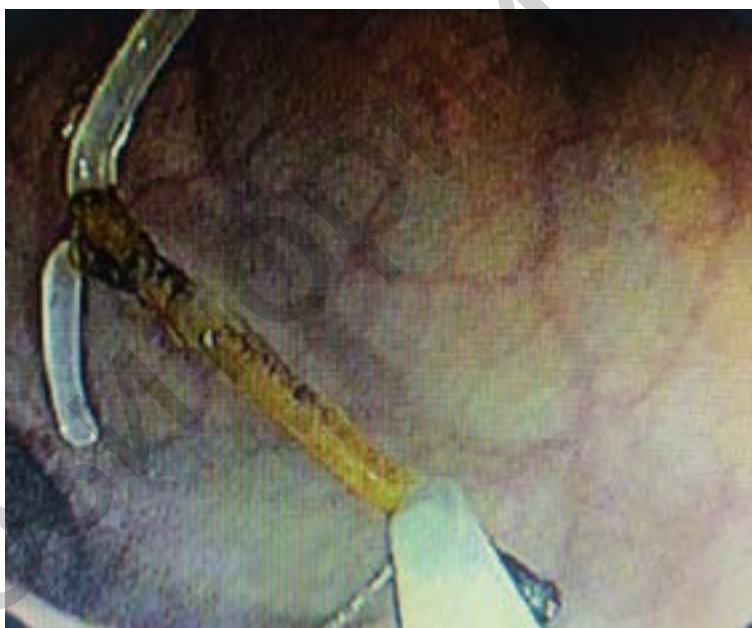

Рисунок 5. ВМС полностью в просвете кишки
Figure 5. IUD completely placed in the lumen

При контрольном осмотре места внедрения инородного тела кровотечения не отмечено, при инсуффляции воздухом просвет кишки хорошо расправляется, у пациентки при этом не было болевого синдрома, что указывало на отсутствие сообщения со свободной брюшной полостью (рисунок 6). Дефект кишки в месте нахождения ВМС имел щелевидную форму и не клипировался. По-

слеоперационный период протекал без особенностей. Пациентка в удовлетворительном состоянии выписана из стационара на 3-и сут. В течение последующих двух недель пациентка находилась под динамическим наблюдением амбулаторно и не сообщала о каких-либо проблемах, связанных со здоровьем.

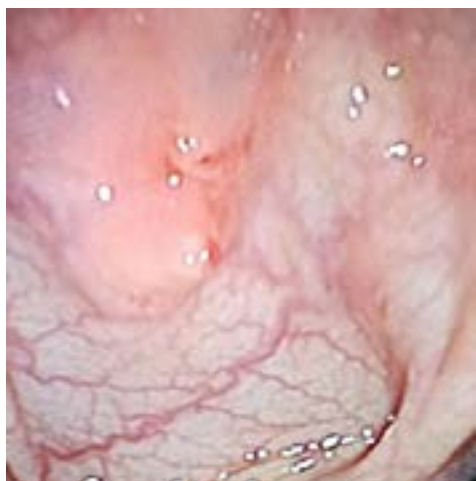


Рисунок 6. Место миграции ВМС в просвет сигмовидной кишки

Figure 6. Place of IUD migration into the lumen of the sigmoid colon

Заключение

Диагностика ВМС, мигрировавшей из полости матки в брюшную полость, а затем в просвет сигмовидной кишки, на всех этапах ее транслокации вызвала значительные трудности. Тот факт, что у пациентки наступила вторая беременность, а ВМС не была извлечена из полости матки, позволяет предположить ее миграцию на этом этапе. Клинически отсутствовали симптомы перфорации полого органа, а сформировавшийся инфильтрат и интимная адгезия между органами позволили создать предпосылки для успешного удаления инородного тела из сигмовидной кишки эндоскопическим путем без лапаротомии.

Список литературы

1. Хрыщанович ВЯ, Ладутько ИМ, Прохорова ЯВ. Инородные тела пищеварительного тракта: хирургические аспекты диагностики и лечения. Медицинский журнал. 2009;(1):9-14.
2. Хубезов ДА, Трушин СН, Пучков КВ, Пучков ДК, Огорельцев АЮ. Тактика лечения пациентов с инородными телами прямой кишки. Хирургия. Журнал им. Н.И. Пирогова. 2016;(9):57-63. DOI: <https://doi.org/10.17116/hirurgia2016957-63>
3. Купина АД, Петров ЮА, Шаталов АЕ. Возможные побочные эффекты и осложнения при применении внутриматочных контрацептивов. Международный журнал прикладных и фундаментальных исследований. 2019;(10 Ч 1):132-136.
4. Стяжкина СН, Климентов МН, Мейтис ВВ, Васкова НО, Соловьева КИ. Клинический случай миграции внутриматочной спирали в прямую кишку. European science. 2018;(5(37)):81-83.
5. Kassab B, Audra P. Le stérilet migrateur. A propos d'un cas et revue de la littérature [The migrating intrauterine device. Case report and review of the literature]. *Contracept Fertil Sex.* 1999 Oct;27(10):696-700.
6. Medina TM, Hill DA, DeJesus S, Hoover F. IUD removal with colonoscopy: a case report. *J Reprod Med.* 2005 Jul;50(7):547-549.
7. Aydogdu O, Pulat H. Asymptomatic far-migration of an intrauterine device into the abdominal cavity: A rare entity. *Can Urol Assoc J.* 2012;6(3):E134-E136. DOI: <https://doi.org/10.5489/cuaj.425>
8. Zeino MY, Wietfeldt ED, Advani V, Ahad S, Younkin C, Hassan I. Laparoscopic removal of a copper intrauterine device from the sigmoid colon. *JSLs.* 2011 Oct-Dec;15(4):568-570. DOI: <https://doi.org/10.4293/108680811X13176785204661>
9. Huang X, Zhong R, Zeng L, He X, Deng Q, Peng X, Li J, Luo X. Chronic nodules of sigmoid perforation caused by incarcerated intrauterine contraception device. *Medicine (Baltimore).* 2019 Jan;98(4):e14117. DOI: <https://doi.org/10.1097/MD.00000000000014117>
10. Lei Y, Iablakov V, Karmali RJ, Forbes N. Endoscopic Removal of Migrated Intrauterine Device: Case Report and Review of Literature and Technique. *ACG Case Rep J.* 2019 Jun 20;6(6):e00090. DOI: <https://doi.org/10.14309/crj.0000000000000090>
11. Nceboz US, Ozçakir HT, Uyar Y, Çağlar H. Migration of an intrauterine contraceptive device to the sigmoid colon: a case report. *Eur J Contracept Reprod Health Care.* 2003 Dec;8(4):229-232.
12. Huh JM, Kim KS, Cho YS, Suh DK, Lee JU, Baek SD, Moon SK. Colonoscopic Removal of an Intrauterine Device That Had Perforated the Rectosigmoid Colon. *Ann Coloproctol.* 2018 Apr;34(2):106-108. [date of access 2021 June 18]. Available from: <https://coloproctol.org/current/index.php?vol=34&no=2>
13. Lai EJ, Calderwood AH, Doros G, Fix OK, Jacobson BC. The Boston bowel preparation scale: a valid and reliable instrument for colonoscopy-oriented research. *Gastrointest Endosc.* 2009 Mar;69(3 Pt 2):620-625. DOI: <https://doi.org/10.1016/j.gie.2008.05.057>

References

1. Hryshchanovich VJ, Ladutko IM, Prokhorova JV. Inogeneous bodies of the digestive tract: surgical aspects of diagnosis and treatment. *Meditsinskiy zhurnal.* 2009;(1):9-14. (in Russ.).
2. Khubezov DA, Trushin SN, Puchkov KV, Puchkov DK, Ogoreltsev AY. Treatment of rectal foreign bodies. *Surgery. Journal of N.I. Pirogov.* 2016;(9):57-63. (in Russ.). DOI: <https://doi.org/10.17116/hirurgia2016957-63>
3. Kupina AD, Petrov SA, Shatalov AE. Possible side effects and complications of intrauterine contraceptives. *International Journal of Applied and Basic Research.* 2019;(10 Part 1):132-136. (in Russ.).
4. Styazhkina SN, Klimentov MN, Meitis BB, Vaskova NO, Solovyova KI. Clinical case of intrauterine spiral migration into the rectum. *European science.* 2018;(5(37)):81-83. (in Russ.).
5. Kassab B, Audra P. Le stérilet migrateur. A propos d'un cas et revue de la littérature [The migrating intrauterine device. Case report and review of the literature]. *Contracept Fertil Sex.* 1999 Oct;27(10):696-700.

6. Medina TM, Hill DA, DeJesus S, Hoover F. IUD removal with colonoscopy: a case report. *J Reprod Med*. 2005 Jul;50(7):547-549.

7. Aydogdu O, Pulat H. Asymptomatic far-migration of an intrauterine device into the abdominal cavity: A rare entity. *Can Urol Assoc J*. 2012;6(3):E134-E136. DOI: <https://doi.org/10.5489/cuaj.425>

8. Zeino MY, Wietfeldt ED, Advani V, Ahad S, Younkin C, Hassan I. Laparoscopic removal of a copper intrauterine device from the sigmoid colon. *JSLs*. 2011 Oct-Dec;15(4):568-570. DOI: <https://doi.org/10.4293/108680811X13176785204661>

9. Huang X, Zhong R, Zeng L, He X, Deng Q, Peng X, Li J, Luo X. Chronic nodules of sigmoid perforation caused by incarcerated intrauterine contraception device. *Medicine (Baltimore)*. 2019 Jan;98(4):e14117. DOI: <https://doi.org/10.1097/MD.00000000000014117>

10. Lei Y, Iablakov V, Karmali RJ, Forbes N. Endoscopic Removal of Migrated Intrauterine Device: Case Re-

port and Review of Literature and Technique. *ACG Case Rep J*. 2019 Jun 20;6(6):e00090.

DOI: <https://doi.org/10.14309/crj.0000000000000090>

11. Nceboz US, Ozçakir HT, Uyar Y, Çağlar H. Migration of an intrauterine contraceptive device to the sigmoid colon: a case report. *Eur J Contracept Reprod Health Care*. 2003 Dec;8(4):229-232.

12. Huh JM, Kim KS, Cho YS, Suh DK, Lee JU, Baek SD, Moon SK. Colonoscopic Removal of an Intrauterine Device That Had Perforated the Rectosigmoid Colon. *Ann Coloproctol*. 2018 Apr;34(2):106-108. [date of access 2021 June 18]. Available from: <https://coloproctol.org/current/index.php?vol=34&no=2>

13. Lai EJ, Calderwood AH, Doros G, Fix OK, Jacobson BC. The Boston bowel preparation scale: a valid and reliable instrument for colonoscopy-oriented research. *Gastrointest Endosc*. 2009 Mar;69(3 Pt 2):620-625. DOI: <https://doi.org/10.1016/j.gie.2008.05.057>

Информация об авторах / Information about the authors

Берещенко Валентин Владимирович, к.м.н., доцент, заведующий кафедрой хирургических болезней № 3, УО «Гомельский государственный медицинский университет», Гомель, Беларусь

ORCID: <https://orcid.org/0000-0001-8269-8075>

e-mail: val_71@inbox.ru

Лазаревич Дмитрий Владимирович, заведующий эндоскопическим отделением, УЗ «Речицкая центральная районная больница», Речица, Беларусь

ORCID: <https://orcid.org/0000-0002-0779-3571>

e-mail: lazar.dw@mail.ru

Гончаров Николай Николаевич, к.м.н., врач эндоскопического отделения, УЗ «Речицкая центральная районная больница», Речица, Беларусь

ORCID: <https://orcid.org/0000-0001-8620-8061>

e-mail: nicol5577@mail.ru

Ходанович Полина Витальевна, врач эндоскопического отделения, УЗ «Речицкая центральная районная больница», Речица, Беларусь

ORCID: <https://orcid.org/0000-0003-3702-3989>

e-mail: PKHODANOVICH78@MAIL.RU

Valentin V. Bereshchenko, PhD (Med), Associate Professor, Head of Department of Surgical Diseases No.3, Gomel State Medical University, Gomel, Belarus

ORCID: <https://orcid.org/0000-0001-8269-8075>

e-mail: val_71@inbox.ru

Dmitry V. Lazarevich, Head of the Endoscopy Department, Rechitsa Central District Hospital, Rechitsa, Belarus

ORCID: <https://orcid.org/0000-0002-0779-3571>

e-mail: lazar.dw@mail.ru

Nikolai N. Goncharov, PhD (Med), physician at the Endoscopy Department, Rechitsa Central District Hospital, Rechitsa, Belarus

ORCID: <https://orcid.org/0000-0001-8620-8061>

e-mail: nicol5577@mail.ru

Polina V. Khodanovich, physician at the Endoscopy Department, Rechitsa Central District Hospital, Rechitsa, Belarus

ORCID: <https://orcid.org/0000-0003-3702-3989>

e-mail: PKHODANOVICH78@MAIL.RU

Автор, ответственный за переписку / Corresponding author

Берещенко Валентин Владимирович

e-mail: val_71@inbox.ru

Valentin V. Bereshchenko

e-mail: val_71@inbox.ru

Поступила в редакцию / Received 17.01.2022

Поступила после рецензирования / Accepted 27.01.2022

Принята к публикации / Revised 16.02.2022