

**МИНИСТЕРСТВО ЗДРАВООХРАНЕНИЯ РЕСПУБЛИКИ БЕЛАРУСЬ**  
**УПРАВЛЕНИЕ ЗДРАВООХРАНЕНИЯ ГОМЕЛЬСКОГО ОБЛИСПОЛКОМА**  
**УЧРЕЖДЕНИЕ ОБРАЗОВАНИЯ**  
**«ГОМЕЛЬСКИЙ ГОСУДАРСТВЕННЫЙ МЕДИЦИНСКИЙ УНИВЕРСИТЕТ»**  
**УЧРЕЖДЕНИЕ**  
**«ГОМЕЛЬСКАЯ ОБЛАСТНАЯ КЛИНИЧЕСКАЯ БОЛЬНИЦА»**

# **АКТУАЛЬНЫЕ ВОПРОСЫ ДЕТСКОЙ ХИРУРГИИ**

**МАТЕРИАЛЫ VIII РЕСПУБЛИКАНСКОЙ  
НАУЧНО-ПРАКТИЧЕСКОЙ КОНФЕРЕНЦИИ  
С МЕЖДУНАРОДНЫМ УЧАСТИЕМ**

**Гомель, 25–26 мая 2017 г.**

**Гомель  
ГомГМУ  
2017**

УДК 617-053.2 + 005.745 (06)

В сборнике представлены современные результаты клинических и научных исследований в области детской хирургии. Предназначен для врачей всех специальностей, врачей общей практики, студентов медицинских университетов.

**Редакционная коллегия:** *В. И. Аверин* — доктор медицинских наук, профессор, заведующий кафедрой детской хирургии УО «БГМУ», главный внештатный специалист по детской хирургии МЗ РБ; *Ю. Г. Дегтярев* — кандидат медицинских наук, доцент кафедры детской хирургии УО «БГМУ», *С. Ю. Баранов* — старший преподаватель кафедры хирургических болезней № 2, исполняющий обязанности заведующего курсом «Детской хирургии» УО «ГомГМУ», врач-детский хирург.

**Рецензенты:** *А. Н. Лызиков* — доктор медицинских наук, профессор УО «ГомГМУ»; *В. И. Ковальчук* — доктор медицинских наук, профессор УО «ГрГМУ», *З. А. Дундаров* — доктор медицинских наук, профессор УО «ГомГМУ».

**Актуальные вопросы детской хирургии:** материалы VIII Республиканской научно-практической конференции с международным участием (Гомель, 25–26 мая 2017 года) / В. И. Аверин [и др.]. — Элект. текст. данные (объем 2,0 Мб). — Гомель: ГомГМУ, 2017. — 1 электрон. опт. диск (CD-ROM). — Систем. требования: IBM-совместимый компьютер; Windows XP и выше; ОЗУ 512 Мб; CD-ROM 8-х и выше. — Загл. с этикетки диска.

ISBN 978-985-506-936-3

## СОДЕРЖАНИЕ

<b>Аверин В. И., Хомич В. М.</b> Олег Северьянович Мишарев — основоположник Белорусской школы детских хирургов .....	12
<b>Аверин В. И., Голубицкий С. Б., Заполянский А. В., Валек Л. В., Никуленков А. В.</b> Диагностика и хирургическая тактика у детей с магнитными инородными телами желу- дочно-кишечного тракта .....	14
<b>Аверин В. И., Зельский А. А., Рустамов В. М., Черевко В. М., Коростелев О. Ю.</b> Первичные заболевания большого сальника у детей .....	16
<b>Аверин В. И., Свирский А. А., Махлин А. М.</b> Органосохраняющие операции на селезенке у детей .....	18
<b>Авдейчик П. А., Сычевский Л.З., Хмеленко А. В.</b> Применение стандартизованного технологического процесса при лечении ворон- кообразной грудной клетки по минимально инвазивной методике Nuss .....	19
<b>Адамчук М. С., Каганович М. С., Пушкарева Л. В.</b> Опыт применения эпидуральной аналгезии у детей .....	20
<b>Акбаров Н. А., Гафуров А. А., Туйчиев Г. У., Косимов К. Л., Юлдашев М. А.</b> Принципы послеоперационной реабилитации детей, больных с двусторонним неф- ролитиазом .....	21
<b>Аксельров М. А., Емельянова В. А., Мальчевский В. А., Аксельров А. М., Связян В. В., Евдокимов В. Н., Хрупа Д. А.</b> Атрезия пищевода с «непреодолимым» диастазом. Возможности эндохирургии .....	24
<b>Аксельров М. А., Емельянова В. А., Сергиенко Т. В., Аксельров А. М., Мальчевский В. А., Связян В. В., Сахаров С. П., Евдокимов В. Н., Хрупа Д. А.</b> Прогрессирующий некротизирующий энтероколит у недоношенных новорожденных с экстремально низкой и низкой массой тела. Первый опыт проведения лечебно- диагностической лапароскопии .....	26
<b>Аксельров М. А., Емельянова В. А., Сергиенко Т. В., Мальчевский В. А., Аксельров А. М., Связян В. В., Сахаров С. П., Евдокимов В. Н., Хрупа Д. А.</b> Первый опыт лапароскопических операций при высокой кишечной непроходимости у новорожденных .....	28
<b>Аксельров М. А., Кокоталкин А. А., Сергиенко Т. В., Мальчевский В. А., Сахаров С. П., Козлов М. П.</b> Эмбриональный N.O.T.E.S. (Natural Orifice Translumenal Endoscopic Surgery) в хи- рургическом лечении желчно-каменной болезни у детей .....	30
<b>Аксельров М. А., Столяр А. В., Мальчевский В. А., Аксельров А. М., Сахаров С. П., Евдокимов В. Н., Связян В. В., Хрупа Д. А.</b> Оптимизация видеоассистированной внебрюшинной герниорафии у детей .....	31

<b>Аксельров М. А., Мальчевский В. А., Связян В. В., Аксельров А. М., Евдокимов В. Н., Сахаров С. П., Скрыбин Е. Г., Хрупа Д. А.</b> Анализ применения методики насса при коррекции воронкообразной деформации грудной клетки у детей за последние 14 лет в одной клинике.....	33
<b>Андилевко В. М., Питкевич А.Э.</b> Компьютерная томография органов брюшной полости у детей при абдоминальной патологии.....	35
<b>Ахмедов Ю. М., Мавлянов Ш. Х., Мавлянов Ф. Ш., Ахмеджанов И. А.</b> Способ пластики лоханочно-мочеточникового сегмента.....	36
<b>Ачинович Н. В., Дмитриев Ю. В., Боровский А. Н., Шайдулин С. В., Баранчук А. В., Предко С. Н., Перлов Е. Г., Ачинович С. Л.</b> Инородные тела желудочно-кишечного тракта у детей.....	37
<b>Бабич И. И., Мельников Ю. Н., Мельникова С. Р.</b> Профилактика и лечение осложнений энтеростомирующих операций в детской хирургии.....	39
<b>Багаев В. Г., Быков М. В., Амчславский В. Г.</b> Комбинированная анестезия ксеноном в детской хирургии.....	41
<b>Баранов С. Ю.</b> Результаты хирургической тактики при инвагинации кишечника в учреждении «Гомельская областная клиническая больница».....	43
<b>Баранов С. Ю.</b> Современные технологии в диагностике и коррекции врожденного гипертрофического пилоростеноза в учреждении «Гомельская областная клиническая больница».....	45
<b>Баранов С. Ю.</b> Тактические перемены в диагностике и лечении острого аппендицита у детей в учреждении «Гомельская областная клиническая больница».....	46
<b>Барсумян А. К., Дедович В. В.</b> Пролонгированная открытая стернотомия у детей после кардиохирургических операций.....	49
<b>Батаев С. М., Зурбаев Н. Т., Игнатъев Р. О., Афаунов М. В., Федоров А. К., Молотов Р. С., Суворова В. Н., Олейникова Я. В.</b> Новые технологии в лечении плевральных осложнений внебольничной деструктивной пневмонии.....	51
<b>Боднарь А. В., Боднарь Б. Н., Боднарь А. Б.</b> Использование двухфазной деструкции в лечении новообразований кожи у детей.....	52
<b>Боднарь А. Б., Боднарь Б. Н., Боднарь А. В.</b> Клинико-диагностическая характеристика гемангиом кожи у детей на современном этапе.....	54
<b>Бойчук Т. Н., Боднарь Б. Н.</b> Дистанционная диагностика сосудистых новообразований кожи у детей.....	56
<b>Бручковский Н. Д., Жидко В. А., Пушкарева Л. В., Каганович М. С.</b> Анестезиологическое обеспечение у детей с генетическими синдромами: синдром Гурлера.....	57

<b>Вакульчик В. Г., Лютик В. А., Мелевич Е. Р., Стацкевич С. Ю., Сацкевич А. Д.</b> Диагностика острого аппендицита у детей старше 5 лет: шкала Альворадо .....	59
<b>Вакульчик В. Г., Лютик В. А., Мелевич Е. Р., Стацкевич С. Ю., Сацкевич А. Д.</b> Диагностика острого аппендицита у детей старше 5 лет: модификация шкалы AIR.....	62
<b>Вакульчик В. Г., Лютик В. А., Мелевич Е. Р., Стацкевич С. Ю., Сацкевич А. Д.</b> Диагностика острого аппендицита у детей старше 5 лет: шкала PAS.....	64
<b>Веселый С. В., Климанский Р. П.</b> Результаты хирургического лечения детей с врожденным гипертрофическим пилоростенозом на фоне внутриутробного TORCH-инфицирования .....	66
<b>Володько Е. А., Годлевский Д. Н., Аникиев А. В., Мираков К. К., Окулов А. Б., Латышев О. Ю.</b> Тестикулярный микролитиаз: этиопатогенетические факторы .....	68
<b>Волошин Ю. Л.</b> Преимущества метода одноэтапной орхипексии по сравнению с другими лапароскопическими вмешательствами при лечении абдоминальной формы крипторхизма у детей.....	69
<b>Глуткин А. В.</b> Применение эмолентов для наружной обработки поверхностных ожоговых ран после их эпителизации у детей раннего возраста .....	71
<b>Глуткин А. В., Ковальчук В. И., Лютик В. А., Лепешко О. А., Станкевич Т. Ю.</b> Эпидемиология термических ожогов кожи у детей .....	73
<b>Говорухина О. А., Махлин А. М.</b> Еще раз о диагностике болезни Гиршпрунга у новорожденных и детей грудного возраста.....	74
<b>Голубицкий С. Б., Жадейко В. В., Стефанович А. И.</b> Использование малоинвазивных методов операций при патологии влагалищного отростка брюшины у детей.....	76
<b>Горбатюк О. М.</b> Профилактика стомальных осложнений у детей.....	77
<b>Гриневич Ю. М., Троян В. В., Говорухина О. А., Валек Л. В., Нестерук Л. Н.</b> Лечение атрезии пищевода у детей.....	78
<b>Дегтярев Ю. Г., Аверин В. И., Новицкая С. К., Баранов С. Ю.</b> Осложнения коло- и энтеростомий при лечении аноректальных пороков.....	80
<b>Дегтярев Ю. Г., Баранов С. Ю.</b> Оценка качества лечебно-диагностического процесса при лечении аноректальных пороков .....	82
<b>Дегтярев Ю. Г., Войцехович Г. Ф., Новицкая С. К.</b> Информированное согласие на медицинское вмешательство: медико-правовые аспекты .....	84
<b>Денис А. Г., Абушкин И. А., Румянцев В. А., Васильев И. А., Лапин В. О., Галиулин М. Я., Романова О. А., Бревдо Ю. Ф.</b> Новый, индивидуальный подход к лечению младенческих гемангиом головы и шеи.....	86

<b>Дивович Г. В., Дейкало В. П., Малиновская А. Е.</b> Результаты лечения врожденной косолапости у детей.....	88
<b>Довнар А. А.</b> Эпидемиологические аспекты и опыт органосохранных операций при опухоли Вильмса у детей .....	90
<b>Дорожкин А. А., Игнатъев Е. М., Петрикова Н. И.</b> Опыт использования диодного лазера в лечении новообразований кожи у детей .....	91
<b>Заблодский А. Н., Мазуренко Н. Н.</b> Случай ретроградного ущемления эндоскопа в пищеводе у ребенка .....	94
<b>Заполянский А. В., Кандратьева О. В., Новицкая С. К., Коростелев О. Ю.</b> «Forme Fruste» тип кист холедоха у детей .....	96
<b>Захарко В. П., Наконечный А. И., Габриэль М. В., Федусь В. Р.</b> The qualitative compressive elastography as a method of evaluating the effectiveness of surgical treatment of inguinal hernia in boys.....	98
<b>Зуев Н. Н., Ясюченко В. П., Солонович А. П., Шмаков А. П., Зуева О. С.</b> Опыт лапароскопической пиелопластики у детей при врожденном гидронефрозе.....	100
<b>Карташев В. Н., Румянцева Г. Н., Аврасин А. Л., Медведев А. А.</b> Лечебные и реабилитационные мероприятия у больных с перекрутом яичка.....	102
<b>Карташев В. Н., Румянцева Г. Н., Боголюбов С. В., Кузнецов В. Н.</b> Состояние репродуктивного здоровья мужчин после лечения крипторхизма в детском возрасте .....	104
<b>Касим А. И., Ларкина М. В., Волковинский С. Ю.</b> Хирургическое лечение ПМР у детей, находившихся в учреждении «Гомельская областная клиническая больница» с 2013 по 2015 годы.....	105
<b>Касимов К. Л., Акбаров Н. А., Гафуров А. А., Туйчиев Г. У., Абдурахмонов Ф. С.</b> Современные аспекты диагностики и лечения осложненных форм острой бактериальной деструкции легких у детей .....	106
<b>Катько В. А., Черевко В. М.</b> Инвагинация кишечника у детей: наш 15-летний опыт лечения гидростатической клизмой.....	108
<b>Кинев Е. В., Козел Н. П.</b> Результаты применения в составе комплексной реабилитации подростков с посттравматическим гонартрозом I–II стадий низкочастотного переменного электромагнитного поля.....	110
<b>Ковальчук В. И., Бондарева П. В.</b> Химические повреждения пищевода у детей.....	112
<b>Ковальчук В. И., Данилик В. К., Мыслицкий А. С.</b> Проблемы диагностики хронического цистита в детском возрасте .....	114

<b>Ковальчук В. И., Леденёва Е. В.</b> Кистозные образования почек у детей.....	115
<b>Ковальчук В. И., Новосад В. В., Сакович Ю. В.</b> Атрезия пищевода у детей .....	117
<b>Ковальчук В. И., Овсейчик Д. А., Ковальчук-Болбатун Т. В.</b> Эндоскопическая диагностика химических ожогов пищевода у детей .....	119
<b>Ковальчук В. И., Рысь В. К.</b> Кистозные образования яичников у девочек .....	120
<b>Кончаковский В. В., Суворова Ю. А.</b> Первый опыт применения альтернативного способа лечения паховых грыж у детей .....	122
<b>Кузьменко Е. А., Хоха В. М.</b> Корригирующий латеральный артрориз подтаранного сустава в лечении продольного плоскостопия у детей.....	123
<b>Лебедевич О. Б., Кулик Е. Н.</b> Ортопедические осложнения острого гематогенного остеомиелита шейки бедренной кости у детей.....	125
<b>Литвяков М. А., Аверин В. И., Семенов В. М.</b> Уровень D-лактата в перитониальном экссудате при аппендиците у детей.....	127
<b>Лопатнёв В. Е., Питкевич А. Э., Шмаков А. П.</b> Наш опыт оперативного лечения юношеского эпифизеолиза бедренной кости.....	128
<b>Мавлянов Ф. Ш., Ахмедов Ю. М., Мавлянов Ш. Х., Ахмеджанов И. А.</b> Способы уретероцистоанастомоза у детей с врожденным мегауретером .....	130
<b>Мавлянов Ф. Ш., Мавлянов Ш. Х., Ахмедов Ю. М., Ахмеджанов И. А.</b> Результаты лечения крипторхизма у детей .....	131
<b>Мазуренко Н. Н., Заблодский А. Н., Лярская Н. В., Матющенко О. В.</b> Динамика первичной заболеваемости дуодено-гастральным рефлюксом среди подросткового населения Витебской области за период 2008–2016 гг.....	132
<b>Мазуренко Н. Н., Заблодский А. Н., Товсташов А. Л., Матющенко О. В.</b> Сравнительная морфологическая оценка слизистой оболочки желудка у детей с дуоденогастральным рефлюксом и детей с дуоденогастральным рефлюксом, ассоциированным с <i>Helicobacter pylori</i> .....	134
<b>Матиевская И. А., Питкевич А. Э.</b> Лечение абсцесса печени у ребенка 2-х лет малоинвазивным методом .....	136
<b>Мелевич Е. Р., Иодковский К. М.</b> Диагностика и лечение перекрута яичек у мальчиков .....	138
<b>Мельниченко М. Г., Антонюк В. В.</b> Способ резекции большого сальника у детей с аппендикулярным перитонитом.....	140

<b>Мельниченко М. Г., Квашина А. А.</b> Профилактика перитонеального спайкообразования в эксперименте .....	142
<b>Мельниченко М. Г., Стоева Т. В., Джагиаишвили О. В., Антониук В. В., Элий Л. Б.</b> Дифференциальная диагностика острого абдоминального синдрома у детей .....	144
<b>Минбаев Ж. М., Омурбеков Т. О., Мыкыев К. М., Шайбеков Д. Р.</b> Паховая грыжа у детей .....	146
<b>Мирзакаримов Б. Х., Джумабаев Ж. У., Юлчиев К. С., Юлдашев М. А., Гафурова М. Ш.</b> Возможные осложнения и их профилактика после корригирующей торакопластики воронкообразной деформации грудной клетки у детей .....	148
<b>Морозов Д. А., Айрян Э. К.</b> Результаты феминизирующей пластики наружных гениталий у детей с нарушением формирования пола .....	150
<b>Мыкыев К. М., Омурбеков Т. О., Самсалиев А. Дж., Молдоисаев К. Б.</b> Множественный и сочетанный эхинококкоз легкого у детей .....	151
<b>Наконечный Р. А.</b> Сонологические предикторы пузырно-мочеточникового рефлюкса у детей .....	152
<b>Нестерук Л. Н., Аверин В. И., Гриневич Ю. М., Рустамов В. М., Паталета О. А., Болбас Т. М., Жинь И. Г.</b> Осложнения эзофагопластики у детей с послеожоговыми стенозами пищевода .....	154
<b>Никифоров А. Н., Дегтярев Ю. Г., Новицкая С. К.</b> Множественные эхинококковые кисты печени .....	156
<b>Никуленков А. В.</b> Лапароскопические вмешательства при мальротации у новорожденных .....	158
<b>Никуленков А. В., Мустайкин С. Н., Пыжык В. Н., Сосновский Д. С.</b> Организация оказания хирургической помощи новорожденным с некротизирующим энтероколитом .....	160
<b>Новосад В. В., Ковальчук В. И., Бондарева П. В.</b> Лечение гемангиом у детей .....	161
<b>Олизарович М. В., Шумеева А. А.</b> Эпидемиология черепно-мозговой травмы у детей .....	163
<b>Пикас П. Б.</b> Особенности микрофлоры кишечника в пациентов с полипами толстой кишки .....	165
<b>Питкевич А. Э., Шмаков А. П., Янушкевич А. А.</b> Лечение детей с инородными телами желудочно-кишечного тракта .....	166
<b>Прокопья Н. С., Говорухина О. А., Аверин В. И.</b> Диагностика и хирургическое лечение детей с крестцово-копчиковыми тератомами .....	168



<b>Прудникова Т. А., Дьяконова Е. Ю., Аникин А. В., Кузнецова Г. В., Гусев А. А., Окулов Е. А., Тимофеев И. В., Бекин А. С., Романова Е. А., Хроленко П. В.</b> Аномалии билиодигестивной системы: трудности диагностики.....	170
<b>Прудникова Т. А., Дьяконова Е. Ю., Аникин А. В., Кузнецова Г. В., Гусев А. А., Окулов Е. А., Тимофеев И. В., Бекин А. С., Романова Е. А., Хроленко П. В.</b> Повторные операции у детей с портальной гипертензией .....	171
<b>Румянцева Г. Н., Горшков А. Ю., Сергеечев С. П., Михайлова С. И.</b> Острый метаэпифизарный остеомиелит у детей раннего возраста, особенности течения, диагностики и лечения .....	172
<b>Румянцева Г. Н., Карташёв В. Н., Аврасин А. Л., Бурчёнкова Н. В., Медведев А. А.</b> Состояние контралатеральной почки при врожденном гидронефрозе по данным лучевых методов обследования .....	174
<b>Румянцева Г. Н., Минько Т. Н., Никифорова Л. М., Бревдо Ю. Ф.</b> Лечебная тактика при инородных телах у детей .....	176
<b>Румянцева Г. Н., Юсуфов А. А., Горшков А. Ю., Сергеечев С. П., Алехова Е. Л.</b> Оптимизация способа лечения острой гнойной деструктивной пневмонии у детей по данным ультразвукового исследования.....	178
<b>Русак П. С.</b> К вопросу приобретенной непроходимости кишечника у детей .....	180
<b>Рыбальченко В. Ф., Доманский О.Б., Брагинская С. А., Урин О. М., Ринзберг Б. С., Бондаренко С. И., Гнатюк С. Н.</b> Хирургическое лечение непроходимости кишечника у детей.....	182
<b>Салимов Ш. Т., Абдусаматов Б. З., Вахидов А. Ш.</b> Результаты эндовизуальных операций при сочетанном эхинококкозе легкого и печени у детей .....	184
<b>Салимов Ш. Т., Бердиев Э. А.</b> Патогенетический подход к лечению и ранней профилактике спаечной болезни брюшной полости у детей.....	186
<b>Салимов Ш. Т., Усманов Х. С., Абдусаматов Б. З.</b> Видеоторакоскопия в диагностике и лечении ранений легкого .....	188
<b>Сварич В. Г.</b> Торакоскопическая санация плевральной полости у детей с острой деструктивной пневмонией.....	190
<b>Свирский А. А., Клецкий С. К., Севковский И. А., Мараховский К. Ю., Махлин А. М., Силина Е. В., Стринкевич Г. А., Жук Е. Н.</b> Обоснование сроков закрытия стом у детей, перенесших некротизирующий энтероколит в неонатальном периоде .....	190
<b>Сергиенко В. К., Кажина П. В., Кажина В. А., Новомлинова Л. В., Чернова Н. Н.</b> Микробиологическая характеристика и антибиотикорезистентность вторичного перитонита у детей на современном этапе.....	193

<b>Скиба В. В., Рыбальченко В. Ф., Иванько А. В., Зинчук О. Г., Бадах В. Н., Бочаров В. П.</b> Струйный гидроскальпель в лечении инфильтратов брюшной полости у подростков.....	195
<b>Соколовская И. А., Пак Е. А.</b> Распространенность псориаза (артропатической формы) у детей в Запорожской области и методы диагностики.....	197
<b>Сухарев С. А., Говорухина О. А., Прокопеня Н. С., Махлин А. М., Рустамов В. М.</b> Комбинированное лечение гемангиом с осложненным течением.....	199
<b>Сытьков В. В., Поддубный И. В., Боровик Т. Э., Козлов М. Ю., Окулов Е. А., Гусев А. А., Малащенко А. С.</b> Оптимизация послеоперационного ведения детей с болезнью Гиршпрунга.....	199
<b>Талько М. А., Данилов А. А., Рыбальченко В. Ф.</b> Вакуум-терапия в детской хирургии при гнойно-воспалительных заболеваниях и трофических нарушениях мягких тканей.....	201
<b>Тарасов А. А., Зузова А. П.</b> Тактика оказания неотложной помощи детям с острым гематогенным остеомиелитом.....	203
<b>Тимошок В. Л., Гарипов А. С., Засим Е. В., Белик О. Н., Дроздовский К. В.</b> Влияние однокамерной эпикардальной правожелудочковой кардиостимуляции на функцию левого желудочка у детей.....	204
<b>Тимошок В. Л., Дроздовская В. В., Дедович В. В., Дроздовский К. В.</b> Результаты пластики аорты методом расширенного анастомоза при коарктации у детей.....	205
<b>Фофанов А. Д., Борис О. Я., Фофанов В. А., Никифоров Р. И.</b> Результаты использования операции трансанального эндоректального низведения в лечении болезни гиршпрунга у детей раннего возраста.....	206
<b>Хартанович В. В., Шейбак В. М.</b> Клиника, диагностика и лечение рожистого воспаления у детей.....	208
<b>Чекмарева Д. В., Вечеркин В. А., Кузнецова В. О.</b> Современные аспекты лечения новорожденных с родовой травмой.....	210
<b>Шамсиев Ж. А., Атакулов Д. О., Махмудов З. М., Бойжигитов Н. И.</b> Результаты лечения абдоминальной травмы различной этиологии у детей.....	212
<b>Шамсиев Ж. А., Рахимов Ф. Э., Данияров Э. С., Давранов Б. Л.</b> Хирургическое лечение передних форм гипоспадии у детей.....	213
<b>Шамсиев Ж. А., Рузиев Ж. А., Имомов Д. О.</b> Хирургическое лечение эхинококкоза у детей.....	214
<b>Шамсиев Ж. А., Турсунов О. Д., Махмудов З. М., Давранов Б. Л.</b> Применение аутодермопластики в лечении врожденных синдактилий кисти и стопы у детей.....	214

<b>Шамсиев А. М., Шамсиев Ж. А., Бургутов М. Д., Шодиева Н. Э., Рахматов Б. Н.</b> Выбор лечебной тактики при инвагинации кишечника у детей .....	215
<b>Шамсиев Ж. А., Юсупов Ш. А., Пулатов П. А., Данияров Э. С.</b> Современные подходы при лечении камней нижней трети мочеточника .....	216
<b>Шаўчук Д. В.</b> Сучасныя пытанні дыягностыкі нервова-мышачнай дысфункцыі мачавой бурбалкі ў дзяцей .....	217
<b>Шейбак В. М., Худовцова А. В., Ротко Н. В.</b> Синдром срыгивания у детей раннего возраста .....	218
<b>Шмаков А. П., Кузьменко Т. В., Зуев Н. Н., Питкевич А. Э.</b> Опыт обучения и воспитания .....	220
<b>Шмаков А. П., Никифоров А. Н., Питкевич А. Э., Кузьменко Т. В., Зуев Н. Н., Зуев Н. И., Мисюкевич А. А., Солонович А. П.</b> Сложные ситуации и решения в педиатрии .....	222
<b>Шмаков А. П., Питкевич А. Э., Зуев Н. Н., Кузьменко Т. В.</b> Особенности клиники и диагностики острых хирургических заболеваний брюшной полости при органических поражениях нервной системы .....	224
<b>Щербинин А. В., Фоменко С. А., Мальцев В. Н., Щербинин А. А., Лепихов П. А., Литовка В. К.</b> Дирофиляриоз в детской урологии .....	226
<b>Щербинин А. В., Мальцев В. Н., Щербинин А. А., Фоменко С. А., Харагезов А. М.</b> Наш опыт лечения детей с кистозными аномалиями почек .....	228
<b>Щербинин А. В., Москаленко А. С., Фоменко С. А., Москаленко С. В.</b> Особенности кровотока яичек в периоперационном периоде у детей с паховой грыжей и гидроцеле .....	230
<b>Яблонь О. С., Русак Н. П.</b> Содержание остеокальцина в сыворотке крови при рахите на фоне язвенно-некротического энтероколита у недоношенных детей .....	232
<b>Якимцова А. В., Куницкий В. С.</b> Саркоидоз носоглоточной миндалины. Случай из практики .....	232
<b>Яцык С. П., Ахмедов Ю. М., Мавлянов Ф. Ш.</b> Маркеры диагностики хронического обструктивного пиелонефрита у детей .....	234



УДК 617-089-053.2 Мишарев

**ОЛЕГ СЕВЕРЬЯНОВИЧ МИШАРЕВ —  
ОСНОВОПОЛОЖНИК БЕЛОРУССКОЙ ШКОЛЫ ДЕТСКИХ ХИРУРГОВ**

*Аверин В. И., Хомич В. М.*

**Учреждение образования  
«Белорусский государственный медицинский университет»  
г. Минск, Республика Беларусь**

Олег Северьянович Мишарев родился 7 апреля 1922 г. в Саратове в семье служащих. В 1940 г. был призван на воинскую службу. С первого дня Великой Отечественной войны — в действующей армии, командовал взводом. В сентябре 1941 г. был тяжело ранен. Будучи на лечении в госпитале, поступил в Ташкентский медицинский институт и сдал экзамены за 1-й курс. После демобилизации из армии в 1943 г. поступил в Саратовский медицинский институт, который с отличием закончил в 1947 г. После учебы в аспирантуре в 1952 г. защитил кандидатскую диссертацию на тему: «Хирургическая анатомия солнечного сплетения» и в 1951–1954 гг. работал ассистентом кафедры оперативной хирургии Саратовского медицинского института.

С 1954 г. О. С. Мишарев работает в должности ассистента кафедры хирургии Белорусского института усовершенствования врачей (БелГИУВ), а в 1961–1967 гг. — в должности доцента кафедры грудной и детской хирургии БелГИУВ. В 1967 г. защищает докторскую диссертацию «Ожоги на фоне лучевой болезни». Работал профессором кафедры в 1967–

1969 гг. Ученое звание профессора О. С. Мишареву присуждено в 1969 г. В этом же году избран заведующим кафедрой детской хирургии Минского государственного медицинского института, работал на этой должности до 1990 г. Одновременно до 1989 г. О. С. Мишарев возглавлял кафедру детской хирургии с курсом анестезиологии и реаниматологии БелГИУВ.

Вся деятельность О. С. Мишарева связана с организацией и развитием хирургии детского возраста, подготовкой врачебных и научно-педагогических кадров Беларуси. Именно в этот период у Олега Северьяновича раскрылся талант крупного руководителя, ученого, клинициста, организатора здравоохранения и педагога. По инициативе О.С. Мишарева в 1971 г. организуется первое в Беларуси детское отделение интенсивной терапии и реанимации, а в 1975 г. — проблемная лаборатория по изучению гомеостаза у детей при гнойно-септических заболеваниях. Таким образом, на базе Белорусского центра детской хирургии было организовано крупное учебное и научно-практическое объединение, где научные разработки могли непосредственно внедряться в клиническую практику.

В коллективе, возглавляемом профессором О. С. Мишаревым, разрабатываются методы лечения перитонита и кишечной непроходимости, гнойных заболеваний легких и костно-суставной системы, врожденных пороков развития пищеварительного канала и портальной гипертензии у детей. Много внимания уделяется проблеме хирургической коррекции врожденных пороков сердца и магистральных сосудов у детей в условиях экстракорпорального кровообращения. В проблемной лаборатории выполняются исследования, посвященные различным аспектам биохимии и патофизиологии гомеостаза при гнойно-септических заболеваниях у детей. Благодаря внедрению в практику научных разработок в Беларуси значительно улучшились результаты лечения детей с хирургическими заболеваниями.

Профессор О. С. Мишарев умел зажигать других своими идеями, он являлся своеобразным катализатором, сплотившим коллективы возглавляемого им центра детской хирургии, кафедр и проблемной лаборатории, сделавший их цельным, творческим, постоянно ищущим коллективом. Когда спрашивали, как ему удалось это сделать, он отвечал: «Общей работой, коллективным решением проблем». Под руководством О. С. Мишарева Белорусский центр детской хирургии становится одним из ведущих учреждений подобного рода в СССР.

Постоянное стремление к самосовершенствованию, умение щедро делиться опытом и знаниями, высокая требовательность к себе позволяли О. С. Мишареву успешно сочетать научно-исследовательскую, организаторскую и клиническую деятельность. Под его руководством защищено 4 докторские и 11 кандидатских диссертаций. Олег Северьянович автор 180 научных работ, 4 изобретений, в том числе монографий: «Хирургическое лечение проникающих ранений груди в мирное время» (1964), «Повреждения груди и их лечение» (1970), «Справочник по детской хирургии» (с соавт.) (1980), учебного пособия «Интенсивная терапия и реанимация тяжелобольных детей» (1995). Он являлся редактором сборника научных трудов «Нарушение гомеостаза при гнойно-септических заболеваниях у детей» (1981).

О. С. Мишарев был участником многих конференций и съездов хирургов, как в СССР, так и за рубежом. Выступления Олега Северьяновича отличались оригинальностью, глубокой аргументацией и остротой, нередко вызывая оживленные дискуссии. Все новое он настойчиво внедрял в работу руководимых им кафедр, лаборатории и центра детской хирургии.

О. С. Мишарев был оптимист, всегда готовый поддержать плодотворную инициативу. В нем сочетались доброта и строгость научного руководителя, склонность к тщательному анализу и умение выделить главное. Широкий кругозор, завидная эрудиция, новаторство, свободное ориентирование в достижениях медицинской науки, блестящие ораторские способности и в то же время демократизм, человечность и доброта снискали О. С. Мишареву заслуженных авторитет.

Видный ученый и организатор профессор О. С. Мишарев был прекрасным педагогом. Имея большой преподавательский стаж, Олег Северьянович щедро делился с учениками глубокими знаниями, богатым клиническим и педагогическим опытом. Его лекции отличались высоким научным и методическим уровнем, всегда были содержательны и доступны для восприятия. На руководимых им кафедрах студенты и врачи получали хорошую клини-

ческую подготовку. Мудрый совет профессора О. С. Мишарева всегда могли получить специалисты и нуждающиеся в консультации пациенты. Его с гордостью называют учителем сотни врачей, многие из которых стали высококвалифицированными специалистами, профессорами, доцентами, руководителями учреждений здравоохранения Республики Беларусь и ближайшего зарубежья.

Едва ли не самое трудное в медицине — лечить детей. Не всегда можно объяснить ребенку, что врач хочет ему помочь, не всегда он верит взрослому. О. С. Мишарев знал, как и о чем следует говорить с маленьким пациентом. У него была удивительная способность — уметь подключать для успешного лечения резервы организма ребенка с учетом индивидуальных особенностей. Коллеги учились у него этому необыкновенному подходу к детям.

Педагогическую, врачебную и научную деятельность профессор О. С. Мишарев сочетал с активной общественной работой, являясь членом правления Белорусской ассоциации хирургов, экспертом ВАК СССР, членом ряда советов по защите диссертаций. О. С. Мишарев награжден боевыми орденами и медалями, Почетной Грамотой Верховного Совета БССР (1972), ему присвоено звание заслуженного деятеля науки БССР (1972).

В человеке не просто выделить главную черту. Как истинно талантливый человек, О. С. Мишарев был талантлив во всем. Это был азартный и увлекающийся человек. Любил лихую езду на автомобиле, его увлекали музыка и мастера живописи. И в зрелом возрасте он сумел сохранить искренность, доверчивость, веру в доброту. О. С. Мишарев всегда старался быть среди молодежи. Встречи с молодыми людьми вдохновляли и активизировали его. Приходилось удивляться, как при огромной занятости он на все находил время. Добро, человечность, любовь к жизни окрашивали в свой цвет все, с чем соприкасался Олег Северьянович, тонко чувствовавший людей и заряжавший их созидательной энергией.

О. С. Мишарев ушел из жизни 31 мая 1996 г. Жизнь его — яркий пример целеустремленности, трудолюбия и бескорыстного служения делу улучшения здоровья детей.

В 2009 г. вышла книга «A History of Surgical Paediatrics», в которой есть упоминание о профессоре О. С. Мишареве, как о создателе и руководителе Детского хирургического центра в Беларуси. В день его 92-летия (7.04.1994 г.) на ДХЦ была открыта мемориальная доска в память об О. С. Мишареве.

Память об Олеге Северьяновиче Мишареве сохранится в сердцах его пациентов, учеников, медицинской общественности Беларуси.

УДК 616.33/.34-07-089.878-053.2

## ДИАГНОСТИКА И ХИРУРГИЧЕСКАЯ ТАКТИКА У ДЕТЕЙ С МАГНИТНЫМИ ИНОРОДНЫМИ ТЕЛАМИ ЖЕЛУДОЧНО-КИШЕЧНОГО ТРАКТА

Аверин В. И.<sup>1</sup>, Голубицкий С. Б.<sup>4</sup>, Заполянский А. В.<sup>2</sup>, Валек Л. В.<sup>2</sup>, Никуленков А. В.<sup>3</sup>

<sup>1</sup>Учреждение образования

«Белорусский государственный медицинский университет»,

<sup>2</sup>Государственное учреждение

«Республиканский научно-практический центр детской хирургии»,

<sup>3</sup>Учреждение здравоохранения

«Минская областная детская клиническая больница»

г. Минск, Республика Беларусь

<sup>4</sup>Учреждение здравоохранения

«Брестская областная детская больница»

г. Брест, Республика Беларусь

### Введение

В последние годы изменился характер инородных тел ЖКТ. Значительно возросло число детей с проглоченными дисковыми батарейками и неодимовыми шариками — магнитами [1, 2, 3].

Несвоевременное выявление инородных тел вызывает их миграцию, и соединение магнитных инородных тел (МИТ) на любом уровне пищеварительного тракта, что приводит к жизнеугрожающим осложнениям — непроходимости, кишечным свищам, перфорации кишечника с развитием перитонита. Эти осложнения, в свою очередь, несут в себе существенную опасность для здоровья и жизни ребенка и практически не поддаются прогнозу.

В последнее время в медицинской литературе появились сообщения об этих осложнениях МИТ иногда даже с летальным исходом [2–5]. Центр по контролю и профилактике заболеваемости (Centers for Disease Control and Prevention) опубликовал отчет о 20 детях, от 10 месяцев до 11 лет, проглотивших МИТ. Из них у 75 % была перфорация кишечника, а тяжелый перитонит развился у 20 % пациентов со средней продолжительностью лечения 8,7 дня [5]. Таким образом, необходимость обобщения и анализа имеющегося опыта лечения таких пациентов послужила основой данного исследования.

### **Цель**

Провести анализ результатов лечения и обосновать лечебную тактику у пациентов с МИТ желудочно-кишечного тракта.

### **Материал и методы исследования**

С ноября 2012 по январь 2017 гг. в РНПЦ детской хирургии, в Брестской и Минской областных больницах находилось на лечении 15 детей (9 мальчиков и 6 девочек) с МИТ (неодимовыми шариками — магнитами). Возраст пациентов колебался от 1 года 5 мес. до 14 лет.

При подозрении на наличие МИТ в ЖКТ всем пациентам выполняли обзорную рентгенографию брюшной полости, при которой выявлялись одиночные или множественные инородные тела. Если МИТ визуализировались в проекции пищевода и желудка ребенку выполняли ФЭГДС под эндотрахеальным наркозом с удалением МИТ.

### **Результаты исследования и их обсуждение**

Клиническая картина МИТ, как правило, до развития осложнений ничем себя не проявляла. А так как большинства пациентов было младшей возрастной группы, то изучить анамнез не представлялось возможным. В 5 наблюдениях родители сразу заметили, что ребенок проглотил один или 2 сцепленных магнитных шарика, в одном случае 15 магнитов и сразу обратились за медицинской помощью. Единичные и у 2-х пациентов 2 сцепленных МИТ вышли естественным путем, а цепочку из 15 магнитов с большим трудом извлекли фиброгастроскопически из пищевода и желудка, так как дно желудка было плотно притянуто к пищеводу. Остальные пациенты поступили в стационары от 3 до 14 суток с развившимися осложнениями. У 3 была выявлена кишечная непроходимость и еще у 3 перитонит неясной этиологии. На операции у всех была выявлена перфорация на различных участках ЖКТ с формированием межкишечных свищей и извлечено от 2 до 83 магнитных шариков. Операция закончена у одного пациента концевой энтеростомой, а у 5 — ушиванием стенки кишки или резекцией с межкишечным анастомозом. У 2 детей поступивших через 3 и 6 суток на рентгенограмме магниты (в одном случае 5, в другом 4) располагались в проекции пищевода и кардиального отдела желудка. При ФГДС была выявлена перфорация нижней трети пищевода и кардиального отдела желудка. Им выполнена лапаротомия, ушивание дефектов и фундопликация по Ниссену. Все пациенты поправились.

### **Заключение**

Магниты — особый вид агрессивных инородных тел пищеварительного тракта, которые при проглатывании могут вызывать жизнеугрожающие осложнения: кишечную непроходимость, перфорацию полого органа, перитонит. Дети, которые проглотили магнитные шарики, подлежат обязательной госпитализации в хирургический стационар.

Данный вид инородных тел представляет серьезную опасность за счет значительной силы магнитного сцепления. Если ребенок проглатывает магнитные шарики (два и более), они распределяются в разных отделах пищеварительного канала, притягиваются один к одному, вызывая непроходимость кишечника или перфорацию кишки с развитием перитонита. Поэтому если при обзорной рентгенограмме выявлено больше 1 шарика, обязательно нужно выполнять рентгенограмму в боковой проекции.

Лечебная тактика при проглатывании магнитных шариков зависит от локализации, времени с момента их попадания в просвет пищеварительного канала и наличия осложнений. При фиксированных магнитах в пищеварительном канале тактика должна быть активной, а их удаление предотвращает развитие осложнений.

#### ЛИТЕРАТУРА

1. Хрыщанович, В. Я. Инородные тела пищеварительного тракта: хирургические аспекты диагностики и лечения / В. Я. Хрыщанович, И. М. Ладутько, Я. В. Прохорова // Медицинский журнал. — 2009. — № 1. — С. 9–14.
2. Магнитные инородные тела желудочно-кишечного тракта у детей / А. Ю. Разумовски [и др.] // Хирургия. — 2012. — № 9. — С. 64–69.
3. Диагностика и лечение детей с магнитными инородными телами желудочно-кишечного тракта / Ю. Ю. Соколов [и др.] // Детская хирургия. — 2013. — № 6. — С. 10–13.
4. Nagaraj, H. S. Multiple foreign body ingestion and ileal perforation / H. S. Nagaraj, L. Sunil // *Pediatr Surg Int.* — 2005. — Vol. 21, № 9. — P. 718–720.
5. Centers for Disease Control and Prevention. Gastrointestinal injuries from magnet ingestion in children: United States 2004–2006 // *MMWR Morb Mortal Wkly Rep.* — 2006. — Vol. 55. — P. 1296–1300.

УДК 616.382-053.2

### ПЕРВИЧНЫЕ ЗАБОЛЕВАНИЯ БОЛЬШОГО САЛЬНИКА У ДЕТЕЙ

*Аверин В. И.<sup>1</sup>, Зельский А. А.<sup>2</sup>, Рустамов В. М.<sup>1</sup>, Черевко В. М.<sup>1</sup>, Коростелев О. Ю.<sup>2</sup>*

<sup>1</sup>Учреждение образования

«Белорусский государственный медицинский университет»,

<sup>2</sup>Государственное учреждение

«Республиканский научно-практический центр детской хирургии»

г. Минск, Республика Беларусь

#### **Введение**

Заворот участка большого сальника (БС) относится к редким заболеваниям органов брюшной полости. По данным литературы встречается в 0,08–0,1 % экстренных операций [14].

#### **Цель**

Анализ клинической картины и лечения детей с заворотом БС у детей по данным РНПЦ детской хирургии.

#### **Материал и методы исследования**

В РНПЦ детской хирургии с января 2012 по май 2017 гг. находилось на лечении 17 пациентов с заворотом и некрозом участка БС в возрасте от 2 до 14 лет, что составило 0,64 % от всех экстренно оперированных за этот период. Мальчиков — 11, девочек — 6. Все дети поступили в стационар с направляющим диагнозом: «острый аппендицит?». До 6 часов — 1 ребенок; от 6 до 12 — 2; от 12 до 24 — 10 и 4 — поступили позже суток от начала заболевания. Все пациенты имели избыточный вес.

#### **Результаты исследования и их обсуждение**

У всех пациентов заболевание началось остро, беспокоили непостоянные, несильные, ноющие, локализованные в мезогастральной области справа или слева боли в животе, температура была нормальной (9 больных) или субфебрильной (8 детей), рвоты не было ни у одного пациента. Ночью дети спали спокойно. При осмотре в приемном отделении со стороны живота на уровне пупка справа (13 больных) или слева у 4 — имелась болезненность, усиливающаяся при глубокой пальпации, нечеткий дефанс был у 6 пациентов, положительные перитонеальные симптомы были у 6 детей. Ни в одном наблюдении не удалось пальпировать объемное образование в брюшной полости. Данные лабораторного исследования периферической крови свидетельствовали о лейкоцитозе в пределах  $15,5\text{--}16,9 \times 10^9/\text{л}$  у 9 пациентов, с небольшим палочкоядерным сдвигом. У 8 детей общий анализ крови был в пределах возрастной нормы. При поступлении УЗИ брюшной полости выполнено 10 детям. Косвенные признаки заворота сальника выявлены у 7, из них у 4 с давностью заболевания более суток.



На основании анамнеза, данных осмотра и УЗИ первично правильный диагноз был заподозрен у 7. Учитывая давность заболевания, симптоматику, укладывающуюся в острый воспалительный, процесс в брюшной полости, а также в связи с невозможностью исключения атипичного расположения деструктивно измененного червеобразного отростка мы были вынуждены прибегнуть к оперативному вмешательству, причем предварительно 15 детям выполнена видеолапароскопия. Длительность наблюдения детей до операции составила до 6 часов у 5 больных, до 12 часов — у 6 и у 6 более 12 часов.

Эндоскопическая картина заворота БС у детей имела определенные особенности. Так, уже при панорамном осмотре брюшной полости обращали на себя внимание умеренное количество геморрагического выпота. Воспалительные изменения червеобразного отростка отсутствовали. При дальнейшем осмотре в области БС выявлялась зона инфильтрации диаметром от 3 до 10 см, овальной формы, плотная при инструментальной пальпации, с застойными расширенными венозными сосудами, с чередованием участков темно-багрового и ярко-красного цвета. Воспалительный процесс имел локализованный характер.

Эндовидеолапароскопия позволила не только поставить диагноз, но и выполнить лапароскопическую резекцию измененного участка сальника у 11 пациентов. Лапаротомия и резекция сальника выполнена у 4 после видеолапароскопии. У 2 пациентов, оперированных без **предварительного эндоскопического** обследования брюшной полости, диагноз заворота и некроза участка БС был поставлен при ревизии органов брюшной полости после определения отсутствия воспалительных изменений в червеобразном отростке. В мезогастррии справа патологический процесс локализовался у 15 детей, в правом и левом подпеченочном пространстве по 1 случаю.

У всех пациентов воспалительные явления в БС сочетались с перекрутом на  $360-720^\circ$ , и он не был спаян с соседними органами. При ревизии воспаленного участка БС не обнаружено зон размягчения. В брюшной полости содержался интенсивно окрашенный геморрагический выпот с хлопьями фибрина, вместе с тем фиброзных наложений именно в зоне воспаления не отмечено. У 1 больного инфильтрат сальника располагался в области основания его правой половины в подпеченочном пространстве, в связи с чем лапаротомия выполнена в правом подреберье. Червеобразный отросток удален у 9 пациентов. В послеоперационном периоде проводилась антибактериальная терапия в течение 5–7 дней.

#### **Заключение**

1. Заворот и некроз участка большого сальника у детей не имеет характерных клинических симптомов и встречается у детей с избыточной массой тела.
2. Методом выбора позволяющим поставить диагноз заворота и некроза участка большого сальника и выполнить операцию, является видеолапароскопия.

#### **ЛИТЕРАТУРА**

1. Лапароскопия в диагностике и лечении заболеваний большого сальника у детей / А. Ф. Дронов [и др.] // Эндоскопическая хирургия. — 2003. — № 2. — С. 17–20.
2. Поддубный, И. В. Диагностика и лечение заболеваний большого сальника у детей. / И. В. Поддубный, В. О. Трунов // Детская хирургия. — 2002. — № 5. — С. 42–43.
3. Диагностика и лечение перекрутов большого сальника у детей / Ю. Ю. Соколов [и др.] // Детская хирургия. — 2013. — № 4. — С. 22–25.
4. Телешов, Н. В. Перекрут сальника у детей / Н. В. Телешов, М. В. Григорьева, А. Ф. Леонтьев // Детская хирургия. — 2008. — № 1. — С. 54–55.

УДК 616.411-089-053.2

### **ОРГАНОСОХРАНЯЮЩИЕ ОПЕРАЦИИ НА СЕЛЕЗЕНКЕ У ДЕТЕЙ**

*Аверин В. И.<sup>1</sup>, Свирский А. А.<sup>2</sup>, Махлин А. М.<sup>2</sup>*

<sup>1</sup>Учреждение образования

«Белорусский государственный медицинский университет»,

<sup>2</sup>Государственное учреждение

«Республиканский научно-практический центр детской хирургии»

г. Минск, Республика Беларусь

#### **Введение**

Непаразитарные кисты селезенки относятся к числу редко встречающихся заболеваний. По данным R. Fowler, к 1952 г. в мировой литературе было опубликовано 256 сообщений о

данном заболевании. К 1972 г. их количество возросло до 653. Другие авторы приводят еще более скромную статистику и указывают, что до 1980 г. в литературе описано немногим более 200 наблюдений за подобными пациентами [1]. Непаразитарные кисты селезенки составляют 0,5–2 % от всех ее заболеваний.

Известно, что кисты чаще всего выявляют у взрослых в возрасте 20–50 лет. При этом у мужчин в 4 раза реже. В то же время заболевание не обходит стороной и детей, о чем свидетельствуют публикации в периодической печати. Локализация кист бывает самой разнообразной [1, 2].

Существующие классификации предусматривают распределение непаразитарных кист по происхождению, гистогенезу, характеру содержимого. Различают первичные или истинные кисты, выстланные эндотелием, и вторичные или ложные, кисты, лишенные эндотелиальной выстилки.

Среди первичных кистозных образований выделяют врожденные кисты, образующиеся в эмбриональном периоде вследствие миграции перинеальных клеток в ткань селезенки, опухолевые (кистозные лимфо- и гемангиомы), дермоидные и эпидермоидные.

### **Цель**

Оценить эффективность органосохраняющих операций при кистах селезенки у детей.

### **Материал и методы исследования**

В РНПЦ детской хирургии с января 2001 по май 2017 гг. находилось на лечении 45 пациентов с непаразитарными кистами и 3 — с лимфангиомами селезенки. Из них 26 девочек и 22 мальчика, в возрасте от 7 до 17 лет (средний возраст 11,8). У 31 из них образования располагались в верхнем, у 9 — в среднем, у 4 — в нижнем полюсе и у 4 был поражен верхний полюс и средний сегмент селезенки. Истинные кисты были выявлены у 22 пациентов, ложные у — 23.

### **Результаты исследования и их обсуждение**

У 40 пациентов кисты были выявлены случайно при ультразвуковом исследовании (УЗИ). У одной девочки было нагноение кисты с лихорадкой до 39 °С, слабостью и болью в левом подреберье. У 3 детей были жалобы на периодические боли в животе, усиливающиеся при физической нагрузке и у 4 — при осмотре выявлена асимметрия живота за счет выбухания в левом подреберье, здесь же пальпировалось безболезненное опухолевидное образование плотноэластической консистенции.

Из косога лапаротомного доступа в левом подреберье в нашей клинике выполнены: резекция верхнего полюса селезенки с кистой у 6 детей, резекция верхнего полюса и среднего сегмента с кистой у 4 и у 2 — энуклеация кисты. Раневую поверхность селезенки у 2 прикрывали пластинами Тахокомба. Лапароскопически оперировано 36 пациентов. Из них у 1 — энуклеация кисты, у 19 — резекция полюса селезенки с кистой и у 16 — иссечение оболочек кисты по границе с тканью селезенки, с последующей обработкой внутренней выстилки биполярной коагуляцией. После всех операций ставили дренаж к селезенке, который удаляли на вторые сутки. У 2 больных перед операцией кисты лечились путем пункции с последующим введением 70 % спирта (1 ребенок) и этоксисклерола (1 ребенок), что в последующем привело к рецидиву заболевания. Послеоперационный период протекал у всех детей без осложнений. Кисты до 5 см. в диаметре не оперируем. Эти дети находятся у нас под наблюдением с периодическим, раз в 6 месяцев, контрольным УЗИ.

### **Выводы**

1. Кисты селезенки в большинстве случаев протекают бессимптомно и выявляются случайно при выполнении УЗИ, что по нашим данным наблюдалось у 83,3 % пациентов.
2. В настоящее время диагностика кист селезенки не представляет трудностей.
3. При кистах селезенки должны выполняться только органосохраняющие операции.
4. Методом выбора при этом являются лапароскопические операции.
5. Лечение кист селезенки пункционно-аспирационным методом не эффективно.

### **ЛИТЕРАТУРА**

1. Кургузов, О. П. Непаразитарные кисты селезенки (Обзор литературы) / О. П. Кургузов, Н. А. Кузнецов, Е. Г. Артюхина // Хирургия. — 1990. — № 6. — С. 130–134.
2. Органосберегающие операции при доброкачественных новообразованиях селезенки / В. А. Кубышкин [и др.] // Хирургия. — 1998. — № 2. — С. 28–31.

УДК 616.712-007.24-089

**ПРИМЕНЕНИЕ СТАНДАРТИЗИРОВАННОГО ТЕХНОЛОГИЧЕСКОГО ПРОЦЕССА ПРИ ЛЕЧЕНИИ ВОРОНКООБРАЗНОЙ ГРУДНОЙ КЛЕТКИ ПО МИНИМАЛЬНО ИНВАЗИВНОЙ МЕТОДИКЕ NUSS***Авдейчик П. А., Сычевский Л. З., Хмеленко А. В.***Учреждение здравоохранения  
«Гродненская областная детская клиническая больница»  
г. Гродно, Республика Беларусь****Введение**

Воронкообразная деформация наиболее часто встречаемая патология грудной клетки с частотой встречаемости 1:400 – 1:1000. Косметический дефект грудной клетки как правило вызывает серьезный психологический дискомфорт у пациентов. Минимально инвазивная методика коррекции воронкообразной грудной клетки, описанная Nuss и коллегами в 1998 году, стала «золотым стандартом» лечения больных с данной патологией.

**Цель**

Улучшение результатов лечения воронкообразной грудной клетки, путем совершенствования минимально инвазивной методики Nuss с помощью создания стандартизированного технологического процесса включающего, применение торакоскопической видеоассистенции, простых, минимально инвазивных способов элевации грудины перед проведением интродюссера и проведения загрудинного фиксатора, удобного, надежного и простого постановочного инструментария, разработки металлоконструкции лишенной недостатков ранее применяемых.

**Материал и методы исследования**

С сентября 2014 по июнь 2016 гг. было пролечено 19 пациентов с воронкообразной деформацией грудной клетки малоинвазивной методикой D. Nuss с применением торакоскопической видеоассистенции, малоинвазивной элевации грудины, использованием металлического и силиконового интродюссеров, загрудинного фиксатора и инструментария собственной разработки. Возраст пациентов составил от 11 до 18 лет. Из них 15 мальчиков и 4 девочки.

**Результаты исследования и их обсуждение**

Проанализированы результаты лечения 19 пациентов, оперированных в нашей клинике с 2014 г. с применением новых технологических подходов. Время оперативного вмешательства сократилось с 95 до 47 минут. Положительный косметический результат был достигнут у 17 (89 %) пациентов. У двух пациентов осталась асимметрия грудной клетки. У одного пациента развилось интраоперационное кровотечение из внутренней грудной вены, которое было успешно купировано с помощью торакоскопической коагуляции.

**Вывод**

Применение нами стандартизированного технологического подхода в малоинвазивной методике D. Nuss позволило значительно сократить время операции, снизить травматичность операции и интраоперационные риски и добиться хороших клинических и косметических результатов.

УДК 616.831.959-089.5-053.2

**ОПЫТ ПРИМЕНЕНИЯ ЭПИДУРАЛЬНОЙ АНАЛГЕЗИИ У ДЕТЕЙ***Адамчук М. С.<sup>2</sup>, Каганович М. С.<sup>1</sup>, Пушкарева Л. В.<sup>1</sup>.*<sup>1</sup>Государственное учреждение

«Республиканский научно-практический центр детской хирургии»,

<sup>2</sup>Государственное учреждение образования

«Белорусская медицинская академия последипломного образования»

г. Минск, Республика Беларусь

**Введение**

Эпидуральная аналгезия (ЭА) нашла широкое применение во взрослой анестезиологической практике [1]. В педиатрии, несмотря на доступность качественных наборов для пункции

и катетеризации эпидурального пространства, широкого ассортимента местных анестетиков, нейроаксилярные блокады по-прежнему вызывают разногласия. Ежегодно в РНПЦ детской хирургии проводится свыше 4000 операций, из них полостные абдоминальные и торакальные вмешательства составляют около 20 % (80–100 пациентов в год). Именно для этой группы пациентов адекватная аналгезия во время оперативного вмешательства и после него является весьма важной задачей, поскольку может существенно повлиять на исход лечения в целом.

#### **Материал и методы исследования**

Нами было проанализировано течение периоперационного периода у детей, которым проводилось хирургическое лечение органов грудной клетки, брюшной полости и малого таза. Пациенты находились на лечении в АРО № 2 РНПЦ ДХ с 1 января по 1 апреля 2017 г.; для обеспечения основного этапа анестезии и послеоперационного обезбоживания им проводилась ЭА.

#### **Результаты исследования и их обсуждение**

За указанный период времени эпидуральный блок был выполнен у 24 пациентов. Средний возраст составил 3 года (от 2 мес. до 13 лет). Показанием для проведения ЭА являлись: 1) большой объем операции; 2) высокая травматичность; 3) необходимость в послеоперационном обезболивании. По нозологическим единицам: болезнь Гиршпрунга (операции Соаве и Дюамеля-Мартина) — 2 пациента, закрытие коло- и энтеростом с наложением межкишечного анастомоза (состояние после НЭК, атрезия прямой кишки, атрезии тонкого и толстого кишечника) — 9, рубцовый стеноз пищевода, атрезия пищевода (эзофагоколонопластика) — 3, перитонит — 2, киста холедоха (анастомоз по Ру) и прочие 8 детей. Противопоказаниями для постановки эпидурального катетера являлись наличие генерализованной инфекции или сепсиса, шок и тяжелая сердечно-легочная недостаточность, патология свертывающей системы крови, поражение кожи в области предполагаемой эпидуральной пункции, внутричерепная гипертензия.

**Описание методики.** Премедикация у данных пациентов не проводилась. Вводная анестезия осуществлялась ингаляцией севофлюрана в концентрации до 6 об. % (газ носитель  $N_2O:O_2 = 2:1$ ). Для интубации трахеи использовался тракриум (0,5 мг/кг) и обезбоживание фентанилом (1 мкг/кг). Далее пациент укладывался на бок, поддержание анестезии обеспечивалось ингаляционным анестетиком (севофлюраном или изофлюраном) в концентрации до 1,5–0,9 об. %. Пункция и катетеризация эпидурального пространства (ЭП), а также введение местного анестетика осуществлялось после внутривенной объемной нагрузки из расчета 15 мл/кг.

Для постановки катетера в ЭП использовались специальные наборы, состоящие из иглы Туохи со стилетом 18G/20G, шприца с поршнем низкого сопротивления, эпидурального катетера 20G/22G, набора маркированных наклеек, бактериального фильтра, адаптера. В положении на боку, срединным доступом на уровне L1-2/Th12-11 осуществлялась пункция ЭП. Конец катетера устанавливался в зависимости от зоны оперативного вмешательства и у детей до 3-х месяцев контролировался при помощи ультразвукового исследования. Так, при оперативных вмешательствах на органах брюшной полости конец катетера позиционировался на уровне Th10-9 и Th8-7 — при операциях на органах грудной клетки. Операции на органах малого таза или промежности являлись показаниями для пункции в промежутке L3-4 и заведения катетера в каудальном направлении. Выполнялись введения тест дозы 0,1 мг/кг бупивакаина 0,25 % с добавлением адреналина 1:200000, после чего в месте входа в кожу катетер фиксировался прозрачным тегодермом и лейкопластырем на протяжении до плеча. Введение растворов местного анестетика осуществлялось только через бактериальный микрофильтр, входящий в набор. В качестве местного анестетика использовался Бупивакаин (в разведении 2,5 мг/мл) из расчета 1 мг/кг массы тела. Это позволяло обеспечить достаточный уровень аналгезии на протяжении всего времени операции (как правило, до 3 ч). Если оперативное вмешательство продолжалось более 3 ч в эпидуральный катетер вводили дополнительно болюсно бупивакаин (1,25 мг/мл, 0,4 мл/кг), что позволяло пролонгировать аналгезию.

Интраоперационный мониторинг начинался на этапе вводной анестезии и включал оценку частоты сердечных сокращений (ЧСС), ритм и форму сердечных комплексов, пульсоксиметрию, измерение неинвазивного/инвазивного артериального давления (АД), определение концентрации углекислого газа в конце выдоха, измерение периферической темпера-

туры, контроль диуреза, уровень гликемии. Оценка эффективности обезболивания основывалась на показателях: ЧСС, АД, частоты дыхания, насыщения гемоглобина кислородом ( $SpO_2$ ), уровня гликемии. Отклонения величин показателей гемодинамики, не превышающие 20 % от исходных, расценивались как достаточная аналгезии. В послеоперационном периоде оценивалось также поведения ребенка (плач, движение конечностей, гипертонус). Оценка проводилась по шкалам CRIES и DAN.

### **Результаты исследования и их обсуждение**

Все пациенты (за исключением троих детей после эзофагоколопластики) были экстубированы в операционной и доставлены в АРО № 2 на спонтанном дыхании. В послеоперационном периоде осуществлялось титрование бупивакаина в дозе 0,25 мг/кг/ч, продолжительностью до 72 ч. В соответствии с мультимодальной концепцией лечения боли эпидуральная аналгезия дополнялась парацетамолом (3–4 раза в сутки 10–15 мг/кг). При неэффективном обезболивании по тем или иным причинам использовались наркотические аналгетики (чаще всего морфин 50 мкг/кг).

Большинство пациентов (22 из 24) уже в первые часы послеоперационного периода имели адекватное самостоятельное дыхание, свободно двигались, в то время как при обычной схеме анестезии и аналгезии с использованием опиатов больные нуждаются в кислородотерапии в течение нескольких суток после операции, их активность в течение нескольких дней значительно ограничена болью. У пациентов, которым проводилась ЭА, рано начиналось энтеральное кормление с 3–4 суток, меньше были выражены явления системного воспаления, уменьшалась интраоперационная кровопотеря и экссудация в послеоперационном периоде, реже прогрессировал специфический процесс. Среди пациентов обследуемой группы не зарегистрировано ни одного случая развития инфекционных осложнений, в частности неспецифической пневмонии.

### **Выводы**

Эпидуральная аналгезия в педиатрии является достаточно безопасным и, главное, эффективным способом аналгезии.

Данный вид анестезии имеет преимущества за счет ранней активизации пациента — экстубации в операционной, сохранение сознания при достаточном уровне аналгезии п/о периоде, раннего энтерального кормления ввиду быстрого восстановления перистальтики.

### **ЛИТЕРАТУРА**

1. Овечкин, А. М. Послеоперационная боль и обезбоживание: современное состояние проблемы / А. М. Овечкин, С. В. Свиридов // Региональная анестезия и лечение острой боли. — 2006. — № 1. — С. 1–15.

УДК 616.61/.62-089.168.1-053.2

## **ПРИНЦИПЫ ПОСЛЕОПЕРАЦИОННОЙ РЕАБИЛИТАЦИИ ДЕТЕЙ, БОЛЬНЫХ С ДВУСТОРОННИМ НЕФРОЛИТИАЗОМ**

**Акбаров Н. А., Гафуров А. А., Туйчиев Г. У., Косимов К. Л., Юлдашев М. А.**

**«Андижанский государственный медицинский институт»  
г. Андижан, Узбекистан**

### **Введение**

Известно, что двусторонний нефролитиаз (ДН) как у взрослых, так и у детей является наиболее тяжелым проявлением почечнокаменной болезни и часто сопровождается множественными тяжелыми вторичными осложнениями: калькулезный гидронефроз (КГ), калькулезный пиелонефрит (КП), почечная недостаточность, гипохромная анемия. В связи с этим, после выполнения оперативного удаления конкремента из почки пациент не может считаться окончательно излеченным, пиелонефрит полностью не ликвидируется и часто протекает бессимптомно. К сожалению, нет гарантии, что в оперированной почке не наступит рецидив пиелонефрита и камнеобразования, хроническая почечная недостаточность (ХПН) продол-

жается, анемия существует долго, гидронефротическая трансформация медленно репрессируется, нарушенные обменные процессы в организме больного требуют продолжительного и патогенетического лечения. Поэтому, больные, оперированные по поводу ДН, после выписки из стационара нуждаются в проведении длительного комплексного реабилитационного лечения.

### **Цель**

Изучить эффективность разработанных в клинике комплексных реабилитационных мер в послеоперационном периоде у детей, больных с ДН в зависимости от объема и вида операций, вида и степени выраженности вторичных осложнений.

### **Материал и методы исследования**

Для оценки эффективности комплексного реабилитационного лечения периодически проведены клинические, УЗИ почек и мочевыводящих путей, общий анализ крови и мочи, мочевины, остаточный азот, эндогенный креатинин крови, бактериологическое исследование мочи, проба Зимницкого, обзорная и экскреторная урография, с вычислением ренально-кортикального индекса.

### **Результаты исследования и их обсуждение**

В настоящей работе проведены наблюдения в послеоперационном периоде в сроки от 3 месяцев до 12 лет 110 детей, больных с ДН в возрасте от 8 месяцев до 14 лет, которые получили разработанный в клинике комплекс реабилитационного лечения после оперативного удаления конкрементов из обеих почек. Мальчиков было 84 (76,3 %), девочек 26 (23,7 %). У всех пациентов до операции имелся КП, причем у 18 (16,3 %) из них острый, у 92 (83,7 %) хронический в различной фазе; у 75 (68,2 %) — КГ различной стадии, причем у 52 (69 %) из них с обеих сторон, у 23 (30,7 %) — с одной стороны; у 72 (65,4 %) — почечная недостаточность, из них у 11 (15,2 %) — острая, у 61 (84,8 %) — хроническая; у 46 (41,8 %) — гипохромная анемия различной степени выраженности.

Для оценки состояния почек в послеоперационном периоде в динамике и своевременного выявления возникших вторичных осложнений (рецидивов пиелонефрита и камнеобразования), также оценки эффективности проведенного комплексного реабилитационного лечения важное значение имеет периодическое, целенаправленное комплексное обследование, которое проводится согласно схеме, разработанной в клинике и состоит из следующих мероприятий: взятие на диспансерный учет всех оперированных больных, проведение соответствующего обследования в зависимости от объема и характера произведенных операций, вида и степени выраженности вторичных осложнений, выявленные до операции и возникшие в послеоперационном периоде, глубины исходных анатомо-морфологических и функциональных нарушений в почках.

У пациентов, оперированных по поводу одиночных камней почек (объем операции: пиелолитотомия или частичная радиарная нефролитотомия или каликолитотомия) без КГ, отсутствия ХПН и анемии, ХКП латентной фазы после выписки из стационара через каждые 6 месяцев в течение первых 2 лет помимо обще клинических обследований, проводится исследование крови, мочи, посева мочи. При необходимости проводится УЗИ почек и мочевыводящих путей, обзорная и экскреторная урография. При достижении клинико-лабораторной ремиссии пиелонефрита и отсутствия рецидивного камнеобразования, больные обследуются раз в год в течение 5 лет. При наличии признаков полного выздоровления дети снимались с диспансерного учета.

Пациенты, оперированные по поводу солитарных или множественных камней, расположенных в одной чашечке, также коралловидных камней I–II стадии, (объем операции: нефропиелолитотомия или множественная частичная нефролитотомия или резекция нижнего полюса почки вместе с камнями с одной стороны), КГ I–II стадии, острого или хронического гнойного КП, ХПН латентной или компенсированной стадии, анемии I–II степени проходили диспансерное обследование ежеквартально в течение первого года после операции, затем 2 раза в год в течение 3 лет. У этих больных кроме выше перечисленных исследований проводили функциональное исследование почек. Дети этой группы снимались с диспансерного учёта по истечении 6–10 лет, при отсутствии рецидива пиелонефрита и камнеобразования, а также улучшении и стабилизации функции почек.

Пациенты, оперированные с множественными камнями, расположенными во всей чашечно-лоханочной системе или коралловидными камнями III стадии, (объем операций: множественная или секционная нефролитотомия, резекция нижнего полюса почки с одной или с обеих сторон, пластические операции по поводу аномалии верхних мочевых путей, нефрэктомия с одной стороны), КГ III стадии, острым или хроническим гнойным КП, ХПН интермиттирующей или терминальной стадии, анемией III степени, входящие в группу повышенного риска, находились на постоянном особом диспансерном учете с регулярным осмотром и проведением необходимых исследований не реже одного раза в квартал в течение 5 лет, а затем по мере улучшения 2 раза в год. В случаях обострения пиелонефрита, ухудшения функций почек и рецидива камня проводилось комплексное лечение в стационарных условиях.

Главными принципами реабилитации мы считали санацию хронического очага инфекции, медикаментозное лечение, направленное на улучшение функции почек, нормализации анемии, постепенное увеличение физической активности при соблюдении щадящего режима, усиление диуреза и стимуляцию защитных сил организма. С этой целью при выписке каждому больному подбирался индивидуальный комплекс реабилитационных мер в зависимости от выше указанных факторов.

После выписки пациентов из стационара, курс антибактериальной терапии проводился в течение 1 недели каждого месяца одним из антибиотиков широкого спектра действия и препаратов нитрофуранового ряда или налидиксиновой кислоты или сульфаниламидов. В следующем месяце производилась смена антибактериальных препаратов. Так как, послеоперационное реабилитационное мероприятие длительное, больным в основном назначались антибактериальные препараты в форме энтерального применения. В оставшиеся 3 недели каждого месяца больной получал отвар из растительных антисептиков. Отсутствие патологических элементов в моче в течение 3 месяцев являлось показанием для прекращения активного лечения. Такая методика длительной антибактериальной терапии ХКП отдалает возникновение устойчивых микроорганизмов и дает хороший клинический эффект.

Известно, что высокая тепловая нагрузка в летний период в условиях Узбекистана представляет собой существенный фактор камнеобразования. В связи с этим детям, перенесшим операцию по поводу ДН, при отсутствии противопоказаний, рекомендовали обильное питье, арбузный сок, минеральные воды, что способствует отхождению солей и мелких камней, уменьшению содержания ионов, участвующих в камнеобразовании, тем самым предупреждает образования новых камней, путем разведения мочи и усиления диуреза.

Учитывая, что в основе развития мочекаменной болезни в основном лежат нарушения обменных процессов и нерациональное питание, больным без ХПН в послеоперационном периоде каких-либо ограничений в диете не назначали, а наоборот рекомендовали витаминизированную и калорийную диету.

Больным с ДН после удаления камней, индивидуально, с учетом возраста, общего состояния, функциональных показателей почек и состава солей в осадке мочи назначали лекарственные камнерастворители (магурлит, уролит, пролит, блеморен, солуран). Для ощелачивания мочи назначили лимоны (1/2–1 лимон в сутки в течение 2–3 месяцев после операции), лимонная кислота которого облегчает резорбцию металлических ионов, предупреждает возникновению и рост мочевых камней. По показаниям началась стимулирующая терапия (гамма-глобулин, экстракт алоэ, ретаболил, нераболил и др.).

Эффективность проводимого комплекса реабилитационных мероприятий определялась улучшением и стабилизацией результатов функциональных исследований почек, резким сокращением числа рецидивов камнеобразования (до 2,1 %) и достижением длительной ремиссии КП у большинства больных, снижением уровня летальности от этого тяжелого заболевания детей (до 2,2 %) а также сокращением сроков инвалидности детей в 2 раза, что способствовало значительной экономии государственных денежных средств. В результате у 88 % оперированных больных удалось добиться хороших и удовлетворительных отдаленных результатов.

**Выводы**

1. Все дети, оперированные по поводу ДН, должны находиться под длительным диспансерным наблюдением, подвергаясь периодическому комплексному обследованию для своевременного выявления возникших осложнений и их лечения.

2. Объем и продолжительность послеоперационной диспансеризации и реабилитационного лечения зависят от объема произведенных операций, вида и степени выраженности вторичных осложнений, а также возраста и общего состояния больных.

3. Проведение разработанных в клинике комплекса реабилитационных мероприятий в послеоперационном периоде у больных детей, оперированных по поводу двустороннего нефролитиаза, способствуют значительному улучшению отдалённых результатов лечения.

**ЛИТЕРАТУРА**

1. *Аляев, Ю. Г.* Метафилактика мочекаменной болезни / Ю. Г. Аляев, А. В. Амосов, В. С. Саенко. — М., 2007. — 350 с.
2. *Гинзбург, М. М.* Подходы к диетотерапии мочекаменной болезни / М. М. Гинзбург // *Качество жизни. Медицина.* — 2005. — № 2. — С. 56–59.
3. Обоснование эффективности современных методов лабораторного контроля в метафилактике мочекаменной болезни / З. А. Кадыров [и др.] // 2-й съезд детских хирургов, анестезиологов и реаниматологов Таджикистана: матер. конф. — Душанбе, 2008. — С. 211.
4. Диспансеризация и метафилактика рецидивного камнеобразования у детей с уролитиазом / Ф. Х. Сафедов [и др.] // *Здравоохранение Таджикистана.* — 2005. — № 2. — С. 27.
5. *Узднов, М. А.* Метапрофилактика нефролитиаза / М. А. Узднов // *Урология и нефрология.* — 1999. — № 5. — С. 15–17.

УДК 616.329-007.271-089

**АТРЕЗИЯ ПИЩЕВОДА С «НЕПРЕОДОЛИМЫМ» ДИАСТАЗОМ.  
ВОЗМОЖНОСТИ ЭНДОХИРУРГИИ**

*Аксельров М. А.<sup>1,2</sup>, Емельянова В. А.<sup>2</sup>, Мальчевский В. А.<sup>1,3</sup>, Аксельров А. М.<sup>1</sup>,  
Связян В. В.<sup>1</sup>, Евдокимов В. Н.<sup>1</sup>, Хрупа Д. А.<sup>1,3</sup>*

<sup>1</sup>**Федеральное государственное бюджетное образовательное учреждение  
высшего профессионального образования**

**«Тюменский государственный медицинский университет»  
Министерства здравоохранения Российской Федерации,**

<sup>2</sup>**Государственное бюджетное учреждение здравоохранения Тюменской области  
«Областная клиническая больница № 2»,**

<sup>3</sup>**Федеральное государственное бюджетное учреждение науки**

**Тюменский научный центр Сибирского отделения Российской академии наук,  
г. Тюмень, Российская Федерация**

**Введение**

В настоящее время основное количество осложнений и неудовлетворительных результатов хирургического лечения атрезии пищевода связано с большим диастазом между его сегментами. Четкого понятия, что такое большой диастаз нет, по нашему мнению это, если после полной мобилизации (как проксимального, так и дистального сегмента, даже после миотомии верхнего сегмента) оральный и аборальный сегмент пищевода невозможно сблизить.

В настоящее время для коррекции атрезии пищевода все чаще используется торакоскопия [1, 2, 3]. И если при небольшом диастазе данный способ операции начинает выходить на лидирующие позиции, привлекая хорошей визуализацией, отличным косметическим результатом и отсутствием в отделенном периоде предпосылок для формирования деформации грудной клетки, то при большом диастазе и необходимости этапного подхода большинство хирургов, все-таки, выбирают торакотомия [5].

Познакомившись с работами J. E. Foker [4] о стратегии индукции роста пищевода путем его вытяжения, мы постарались применить ее в наших условиях.



### **Материал и методы исследования**

В клинике детской хирургии Тюменского ГМУ 7 детям для удлинения сегментов пищевода при непреодолимом диастазе на первой операции применен метод предложенный Джоном Эдвардом Фокером. Трём детям операция выполнена торакоскопически.

### **Результаты исследования и их обсуждение**

Один ребенок, которому применена торакоскопическая элонгация по Фокеру, погиб на 11 сутки после первичной операции от порока сердца, не дождавшись второго этапа, хотя на аутопсии сегменты пищевода были сопоставимы. Второму пациенту так же применена торакоскопическая процедура Фокера первым этапом. На 7-е послеоперационные сутки у ребенка зафиксирован правосторонний пневмоторакс из-за прорезывания тракционных нитей. Решено вторую операцию провести через торакотомию. При вскрытии грудной клетки выявлено, что сегменты пищевода «выросли» и свободно соединяются, сформирован прямой анастомоз «конец в конец». Ребенок выписан. В последующем ему пришлось выполнить лапароскопическую эзофагофундопликацию по причине желудочно-пищеводного рефлюкса.

В июне 2016 г. в наш стационар поступил новорожденный В. Ребенок от 5 беременности, протекавшей на фоне бессимптомной бактериурии, инфицированности ЦМВИ, ВПГИ, эндоцервицита, многоводия, дисфункции плаценты, гипоксии плода. По данным скрининговых УЗИ: в 13 недель — подозрение на аноректальные пороки развития; в 21 неделю — гидронефроз левой почки, мегауретер, пиелэктазия справа, единственная артерия пуповины, многоводие. Проводился кордоцентез, изменения кариотипа не было. Роды 4 в сроке 35–36 недель. Оболочечное прикрепление пуповины. Абсолютная короткость пуповины. Недоношенный мальчик родился путем операции кесарево сечение по поводу дистресса плода с оценкой по шкале Апгар 7–7 баллов. Вес при рождении: 2156 г, рост 48 см. Сразу после рождения диагностирована атрезия пищевода и атрезия ануса. Ввиду наличия выраженной дыхательной недостаточности проведена интубация трахеи, ребенок был переведен на управляемую ИВЛ и транспортирован в нашу клинику.

После предоперационной подготовки ребенок взят в операционную. Положение пациента на операционном столе — на животе с приподнятым на 30 градусов правым боком. Троякары (3 мм) для оптической системы и инструментов введены в 3,5 и 8 м/р по задней подмышечной линии. После выделения орального и аборального сегментов пищевода (трахеопищеводный свищ был обработан прошиванием у трахеи) диастаз составил около 5 см. Сегменты пищевода не сводятся. Выполнено наложение перекрестной внутригрудной элонгации сегментов пищевода по методике, предложенной Фокером. Ребенку вторично было выполнено лапароскопическое выведение двойной раздельной колостомы на уровне нисходящей ободочной кишки (сочетание патологии с атрезией ануса) и выведение подвешной энтеростомы для кормления.

В послеоперационном периоде после восстановления самостоятельного дыхания ребенок был экстубирован, начато питание через энтеростому. Через десять дней выполнен второй этап коррекции атрезии пищевода — отсроченная торакоскопическая пластика пищевода. Положение на операционном столе, как и при первой торакоскопии. Первый троакар введен через место стояния дренажа. Под контролем оптики разделены полостные спайки. Рабочие троакары установлены в те же места где и стояли при первой операции. После входа в заднее средостение обнаружены нижний и верхний сегменты пищевода перекрестно вытягивающиеся. При тракции сегменты пищевода (отечные и легкоранимые) свободно сближаются. Выполнено снятие элонгации по Фокеру. Сегменты сведены, сформирован эзофагоэзофагоанастомоз «конец в конец», отдельными швами с завязыванием узлов экстракорпорально. Заднее средостение и плевральная полость были дренированы 2 силиконовыми трубками, налажен проточный дренаж. Раны ушиты.

Проточное промывание средостения снято на 3 сутки, тогда же удален один из дренажей из плевральной полости. Рентгенологически пищевод ребенка обследован с водорастворимым контрастом на 10 сутки — анастомоз состоятелен. Удален дренаж из заднего средосте-

ния, удален орогастральный зонд, начата энтеральная нагрузка через рот. После того как ребенок стал усваивать питание в полном объеме была удалена энтеростома.

Дальнейший послеоперационный период осложнился развитием хилоперитонеума и хилоторакса. Подтверждено исследование пунктата из плевральной и брюшной полостей. Согласно протоколу консервативного лечения хилоторакса и хилоперитонеума ребенку была отменена энтеральная нагрузка, назначена инфузия октреотида, полное парентеральное питание. На фоне проводимой терапии состояние стабилизировалось, истечение лимфы прекратилось. Энтеральная нагрузка возобновлена через 15 дней, постепенно отменена инфузия октреотида.

В настоящее время ребенок выписан домой. Питание осуществляется через рот в полном объеме. Стул отходит по колостоме. В дальнейшем планируется госпитализация с целью урологического обследования (имеет место уретерогидронефроз) и оперативного лечения атрезии ануса.

#### **Заключение**

1. Метод Фокера у пациентов с атрезией пищевода ведет к сохранению «своего» пищевода без повреждения ткани пищевода.
2. Развитие эндоскопических технологий позволяет провести как первично (наложение внешней тракции), так формирование эзофаго-эзофагоанастомоза торакоскопически.

#### **ЛИТЕРАТУРА**

1. Торакоскопическая элонгация пищевода по Фокеру при атрезии с непреодолимым диастазом / М. А. Аксельров [и др.] // Фундаментальные и прикладные проблемы здоровьесбережения человека на Севере: матер. Всерос. науч.-практ. конф. — Сургут, гос. ун-т., Медицинский институт. — Сургут, 2016. — С. 275–278.
2. Атрезия пищевода / под ред. Ю. А. Козлова, В. В. Подкаменева, В. А. Новожилова. — М.: ГЭОТАР-Медиа, 2015. — С. 125–134.
3. Разумовский, А. Ю. Эндохирургические операции у новорожденных / А. Ю. Разумовский, О. Г. Моркушина. — М.: Медицинское информационное агентство, 2015. — С. 17–37.
4. Long-gap esophageal atresia treated by growth induction: the biological potential and early follow-up results / J. E. Foker [et al.] // *Semin. Pediatr. Surg.* — 2009. — № 18. — P. 23–29.
5. Van der Zee, D. Thoracoscopic elongation of esophagus in long-gap esophageal atresia / D. Van der Zee // *J. Pediatr. Gastroenterol. Nutr.* — 2011. — № 52. — P. 13–15

УДК 616.348-002-053.32:616.381-072.1

### **ПРОГРЕССИРУЮЩИЙ НЕКРОТИЗИРУЮЩИЙ ЭНТЕРОКОЛИТ У НЕДОНОШЕННЫХ НОВОРОЖДЕННЫХ С ЭКСТРЕМАЛЬНО НИЗКОЙ И НИЗКОЙ МАССОЙ ТЕЛА. ПЕРВЫЙ ОПЫТ ПРОВЕДЕНИЯ ЛЕЧЕБНО-ДИАГНОСТИЧЕСКОЙ ЛАПАРОСКОПИИ**

*Аксельров М. А.<sup>1,2</sup>, Емельянова В. А.<sup>2</sup>, Сергиенко Т. В.<sup>2</sup>, Аксельров А. М.<sup>1</sup>,  
Мальчевский В. А.<sup>1,3</sup>, Связян В. В.<sup>1</sup>, Сахаров С. П.<sup>1</sup>, Евдокимов В. Н.<sup>1</sup>, Хрупа Д. А.<sup>1,3</sup>*

<sup>1</sup>Федеральное государственное бюджетное образовательное учреждение  
высшего профессионального образования

«Тюменский государственный медицинский университет»  
Министерства здравоохранения Российской Федерации,

<sup>2</sup>Государственное бюджетное учреждение здравоохранения Тюменской области  
«Областная клиническая больница № 2»,

<sup>3</sup>Федеральное государственное бюджетное учреждение науки

Тюменский научный центр Сибирского отделения Российской академии наук,  
г. Тюмень, Российская Федерация

#### **Введение**

Современные достижения в перинатологии позволяют осуществлять выхаживание недоношенных детей с очень низкой массой тела, что способствует значительному учащению заболеваемости некротизирующим энтероколитом (НЭК) [5]. Возникновение деструктивных изменений со стороны кишки неизбежно требует оперативного лечения. Описаны различные подходы к решению хирургической проблемы, однако, несмотря на большой спектр предло-

женных вмешательств, улучшение качества шовного материала, оптимизацию анестезиолого-реанимационного пособия, результаты лечения осложненных форм заболевания остаются неутешительными. Летальность, даже в ведущих клиниках, держится на уровне 30–40 %, а при обширном поражении достигает 80–100 % [2, 3, 4].

### **Цель**

Улучшить результаты лечения недоношенных, маловесных детей с НЭК путем внедрения лечебно-диагностической лапароскопии.

### **Материал и методы исследования**

С августа 2016 по январь 2017 гг. под нашим наблюдением находилось 5 (мальчиков — 3; девочек — 2) недоношенных детей с экстремально низкой и низкой массой тела с установленным и прогрессирующим НЭК (классификация Walsh, Kliegman, 1986), у которых одним из методов оперативного лечения была лапароскопия. Средняя масса тела при рождении составила 1132 (от 870 до 1670) г. Некроз и перфорация кишечника у детей возникали в период от 3 до 17 суток, в среднем на 11 день после рождения. У 3-х детей с целью снижения интраабдоминальной гипертензии на этапе перинатального центра, перед транспортировкой проводилась, по принятой в клинике методике, пункция и дренирование брюшной полости [1]. После перевода в наш стационар, перед лапароскопией, детям проводилась предоперационная подготовка, занимавшая от 3 до 5 часов.

### **Результаты исследования и их обсуждение**

У одного пациента при лапароскопии, во всех отделах брюшной полости обнаружен светлый, желтый выпот. Имелся незначительный налет фибрина в правом канале. Петли тонкой кишки были гиперемированы, однако участков некроза не обнаружено. Выполнена санация брюшной полости асептическим раствором. В послеоперационном периоде данный пациент получал терапию согласно протоколу (голодная пауза до восстановления пассажа по ЖКТ, антибактериальная терапия, парентеральное питание). Некротизирующий энтероколит вылечен.

У 2-х детей при лапароскопической ревизии обнаружено, что во всех отделах брюшной полости большое количество мутного выпота с фибрином. В одном случае (ребенок А.) петля подвздошной кишки, протяженностью около 7 см гиперемирована, имеются участки грязно-серого цвета. Ему была выполнена мини-лапаротомия в правой подвздошной области, в рану была выведена пораженная петля кишки, выполнена резекция некротически измененного участка (примерно 7–10 см). Дистальная граница резекции 10 см до купола слепой кишки. Брюшная полость промыта физиологическим раствором. Операция закончена формированием двуконцевой энтеростомы. Послеоперационный период протекал тяжело за счет сопутствующей патологии (открытый артериальный проток, легочная недостаточность недоношенного). На фоне проводимой терапии купировалась интоксикация, нормализовались гемодинамика, кислотно-щелочное состояние. Пассаж по ЖКТ восстановился на 4 послеоперационные сутки. Стабилизация пациента позволила через 30 дней выполнить видео ассистированное снятие энтеростомы. Пациенту сформирован энтеро-энтероанастомоз.

Во втором случае была обнаружена перфорация сигмовидной кишки. Так же после выполнения мини-лапаротомии, только в левой подвздошной области, в рану была выведена пораженная петля кишки, которая экстраабдоминально резецирована (примерно 5 см), операция закончена формированием концевой колостомы.

У 2-х новорожденных лапароскопически во всех отделах брюшной полости было обнаружено большое количество калового выпота. Выраженные изменения кишечника потребовали интраоперационной конверсии. У одного из этих детей, после резекции пораженного участка тонкой кишки был сформирован первичный анастомоз, второму наложена двойная раздельная энтеростома. Через 10 дней в связи с эвентерацией кишки через кожный дефект ребенок был взят на ревизию. Внешний воспалительный процесс в стенке кишки купировался, что позволило ребенку наложить прямой межкишечный анастомоз. Послеоперационный период протекал благополучно. На 3-и сутки восстановился пассаж по ЖКТ. Начато энтеральное питание с расширением объема по принятому протоколу.

### Выводы

У глубоко недоношенных детей некротические изменения в брюшной полости и даже перфорация стенки кишки не всегда могут быть своевременно диагностированы.

Лапароскопия позволяет осмотреть и просанировать брюшную полость при некротическом энтероколите у новорожденных, а при необходимости позволяет выполнить конверсию с использованием мини-лапаротомии.

Данный подход новый для нашей клиники, но, тем не менее, мы считаем его прогрессивным и требующим дальнейшего использования и совершенствования.

### ЛИТЕРАТУРА

1. Аксельров, М. А. Хирургическая проблема неонатального периода — прогрессирующий некротизирующий энтероколит — и пути ее преодоления / М. А. Аксельров, В. А. Емельянова, Т. В. Сергиенко // Вятский медицинский вестник. — 2015. — № 2. — С. 17–20.
2. Этапное лечение осложненных форм прогрессирующего некротического энтероколита у новорожденных / М. А. Аксельров [и др.] // Медицинская наука и образование Урала. — 2010. — Т. 64, № 4. — С. 101–105.
3. Караваева, С. А. Хирургическое лечение некротического энтероколита: автореф. дис. ... д-ра мед. наук / С. А. Караваева. — СПб., 2002. — 42 с.
4. Разумовский, А. Ю. Эндохирургические операции у новорожденных / А. Ю. Разумовский, О. Г. Мокрушина. — М.: Медицинское информационное агентство, 2015. — С. 217–231.
5. Bolissety, S. A regional study of underlying congenital diseases in term neonates with necrotizing enterocolitis / S. Bolissety, K. Lui, J. Oei // Acta Paediatr. — 2000. — Vol. 89. — № 10. — P. 1226–1230.

УДК 616.34-007.272-053.31:616.381-072.1

## ПЕРВЫЙ ОПЫТ ЛАПАРОСКОПИЧЕСКИХ ОПЕРАЦИЙ ПРИ ВЫСОКОЙ КИШЕЧНОЙ НЕПРОХОДИМОСТИ У НОВОРОЖДЕННЫХ

Аксельров М. А.<sup>1,2</sup>, Емельянова В. А.<sup>1</sup>, Сергиенко Т. В.<sup>1</sup>, Мальчевский В. А.<sup>1,3</sup>,  
Аксельров А. М.<sup>1</sup>, Связян В. В.<sup>1</sup>, Сахаров С. П.<sup>1</sup>, Евдокимов В. Н.<sup>1</sup>, Хрупа Д. А.<sup>1,3</sup>

<sup>1</sup>Федеральное государственное бюджетное образовательное учреждение  
высшего профессионального образования

«Тюменский государственный медицинский университет»  
Министерства здравоохранения Российской Федерации,

<sup>2</sup>Государственное бюджетное учреждение здравоохранения Тюменской области  
«Областная клиническая больница № 2»,

<sup>3</sup>Федеральное государственное бюджетное учреждение науки  
Тюменский научный центр Сибирского отделения Российской академии наук,  
г. Тюмень, Российская Федерация

### Введение

Непроходимость двенадцатиперстной кишки встречается с частотой 1:5000–10000 новорожденных детей и занимает третье место среди пороков развития кишечной трубки [1]. Прошло более ста лет после того, как в 1914 г. N. Ernst выполнил первый успешный дуодено-еюнальный анастомоз «бок в бок» новорожденному с атрезией ДПК [4]. За последующие годы подход к лечению детей с врожденной непроходимостью ДПК неоднократно менялся [2]. Первая лапароскопическая операция при атрезии ДПК была выполнена в 2001 г. N. M. Вах с соавт. [3]. В дальнейшем некоторые клиники начали применить малоинвазивные технологии при лечении данной патологии, однако сообщения об успешном использовании лапароскопического формирования дуодено-дуоденоанастомоза у новорожденных с обструкцией ДПК, даже спустя 15 лет после первой операции остаются редки, что и побудило нас описать данное клиническое наблюдение [5].

### Цель

Улучшить результаты лечения новорожденных с непроходимостью на уровне ДПК.

### **Материал и методы исследования**

На базе кафедры детской хирургии ФГБОУ ВО Тюменский ГМУ к настоящему моменту проведено 5 лапароскопических вмешательств по поводу кишечной непроходимости на уровне ДПК, причиной которой являлась кольцевидная поджелудочная железа. Техника оперативного вмешательства и методика анестезиологического пособия у этих больных была одинакова. Так же типично протекал послеоперационный период, поэтому в качестве примера мы решили описать одно наблюдение.

### **Результаты исследования и их обсуждение**

Ребенок К. от 8 беременности. По данным УЗИ в 12 недель — без патологии, в 25 недель — гастромегалия плода, в 29–30 недель — многоводие, гастромегалия, подозрение на врожденный порок развития желудка, непроходимость ДПК. Во время беременности мать перенесла бактериальный вагиноз, по поводу которого получала лечение. Девочка родилась в сроке гестации 37 недель. Роды срочные, стремительные, в головном предлежании. Масса тела при рождении 2380 г. Оценка по шкале Апгар 7–8 баллов. С рождения находилась в палате интенсивной терапии, отмечались не обильные срыгивания, акроцианоз, склонность к гипогликемии. Попытки энтерального кормления сопровождались рвотой, что и послужило поводом к консультации детского хирурга и переводу в наш стационар (4 сутки жизни). Выставлен диагноз высокой врожденной кишечной непроходимости. После предоперационной подготовки ребенок был взят в операционную. Положение пациента на спине. Первый троакар 3 мм введен по нижней умбиликальной складке методом открытой лапароскопии. Через него инсуфлирован углекислый газ, давление 7 мм рт. ст. поток 1–2 л/мин, заведена оптическая система 30 г. Дополнительные троакары 3 мм введены справа и слева от пупка. Осмотрена брюшная полость. Отмечается резкое увеличение в размерах желудка и начального отдела ДПК. Выполнена мобилизация ДПК, после чего обнаружено место непроходимости. Причина непроходимости — кольцевидная поджелудочная железа. ДПК выше непроходимости достигает 3–4 см в диаметре, ниже менее 0,5 см. Начальный отдела ДПК фиксирована к передней брюшной стенке тракционным швом, нить моносин 4,0. Выполнена дуоденотомия проксимального участка ДПК поперек, а дистального — вдоль. Сформирован однорядный, ромбовидный, дуодено-дуоденоанастомоз по Кимура. Отдельные швы наружу, нить пролен 5,0, формирование узлов интракорпорально. После снятия тракционного шва выполнена проверка анастомоза на герметичность введением в желудок воздуха.

Послеоперационный период протекал гладко. ИВЛ с момента начала операции до полного пробуждения составила 30 ч. С 5-х суток начато трофическое питание с постепенным расширением объема. В отделении неонатальной реанимации девочка находилась 11 дней, общее время лечения в стационаре составило 26 дней, в основном за счет сохраняющейся неврологической симптоматики.

### **Выводы**

Наш небольшой опыт лапароскопических анастомозов у новорожденных детей не позволяет сделать окончательные выводы, однако первый опыт с благоприятным течением послеоперационного периода и ранним восстановлением пассажа по кишечному тракту позволяют предположить, что лапароскопическое формирование дуодено-дуоденоанастомоза сможет в будущем стать операцией выбора у новорожденных при непроходимости на уровне двенадцатиперстной кишки.

### **ЛИТЕРАТУРА**

1. Врожденные аномалии. Информационный бюллетень ВОЗ. Сентябрь 2016 г. — Доступно: <http://www.who.int/mediacentre/factsheets/fs178/en/>.
2. Лечение врожденной непроходимости двенадцатиперстной кишки у новорожденных / В. В. Иванов [и др.] // Детская хирургия. — 2004. — № 4. — С. 7–8.
3. Laparoscopic duodeno duodeno stomy for duodenal atresia / N. M. Bax [et al.] // Surg. Endosc. — 2001. — Vol. 15. — P. 217.
4. Ernst, N. P. A case of congenital atresia of the duodenum treated successfully by operation / N. P. Ernst [et al.] // Br. Med. J. — 1916. — Vol. 1. — P. 644–645.
5. Keyhole approach for repair of congenital duodenal obstruction / Y. Kozlov [et al.] // Eur. J. Pediatr Surg. — 2011. — Vol. 21. — P. 124–127.



УДК 616.366-003.7-089-053.2

**ЭМБРИОНАЛЬНЫЙ N.O.T.E.S. (Natural Orifice Translumenal Endoscopic Surgery)  
В ХИРУРГИЧЕСКОМ ЛЕЧЕНИИ ЖЕЛЧНО-КАМЕННОЙ БОЛЕЗНИ У ДЕТЕЙ***Аксельров М. А.<sup>1,2</sup>, Кокоталкин А. А.<sup>1</sup>, Сергиенко Т. В.<sup>2</sup>,  
Мальчевский В. А.<sup>1,3</sup>, Сахаров С. П.<sup>1</sup>, Козлов М. П.<sup>1</sup>*<sup>1</sup>Федеральное государственное бюджетное образовательное учреждение  
высшего профессионального образования«Тюменский государственный медицинский университет»  
Министерства здравоохранения Российской Федерации,<sup>2</sup>Государственное бюджетное учреждение здравоохранения Тюменской области  
«Областная клиническая больница № 2»,<sup>3</sup>Федеральное государственное бюджетное учреждение науки  
Тюменский научный центр Сибирского отделения Российской академии наук,  
г. Тюмень, Российская Федерация**Введение**

Заболевания желчно-выделительной системы у детей весьма вариабельны, а их частота не имеет тенденции к уменьшению [1]. Лапароскопическая хирургия из одного доступа — это более щадящий с косметической точки зрения вариант лапароскопической операции. Такой подход является следующим этапом в эволюции минимально инвазивной хирургии, ведь все троакары и инструменты устанавливаются через один прокол [2]. Возможны варианты установки троакаров: в эпигастральной области, в подреберье, в подвздошных ямках, над лоном, но наиболее часто выбор падает на пупок. В мировой практике данный вид расположения троакаров называют эмбриональный N.O.T.E.S., так как операция проводится через естественное отверстие, которое было в эмбриональном периоде, то есть через пупок. Пупок — это природный рубец, содержащий минимальное количество подкожно-жировой клетчатки, поэтому он является наиболее удобным местом установки троакара.

Описания оперативных вмешательств с использованием технологии единого лапароскопического доступа у детей с желчнокаменной болезнью носят единичный характер [3,4]. Отсутствие большого числа наблюдений в одной клинике, сравнения результатов лечения и течения послеоперационного периода не позволяют оценить преимущества данной методики и определяют актуальность настоящего исследования.

**Цель**

Улучшить результаты лечения детей с желчнокаменной болезнью путем применения единого лапароскопического доступа.

**Материал и методы исследования**

В период с 2012 по 2016 гг. в детском стационаре ГБУЗ ТО ОКБ № 2 г. Тюмени было выполнено 80 лапароскопических холецистэктомий. Пациенты были разделены на две группы в зависимости от метода оперативного вмешательства. Первую группу составили 35 детей, которым выполнялась лапароскопическая однопортовая холецистэктомия. Использовали специальный многоцветный порт позволяющий вводить до 5 инструментов одновременно (X-CONE TM Karl Storz), инструменты разной длины, изогнутые в области дистального и (или) проксимального конца, трех-чиповую камеру HD и удлиненную оптику которые обеспечивают хорошее качество изображения. Для холецистэктомии использовали стандартную методику операции с выделением желчного пузыря, протоков и сосудов, их клипировании и пересечении. Из 35 детей было 12 мальчиков и 23 девочки. Средний возраст пациентов составил  $13,9 \pm 0,8$  лет.

Вторую группу составили 45 детей, которым выполнялась классическая лапароскопическая холецистэктомия через 4 прокола. Из 45 детей этой группы было 16 мальчиков и 29 девочек. Средний возраст детей составил  $12,7 \pm 1,1$  лет.

Все анализируемые в исследовании дети оценивали болевой синдром на 3, 7 сутки и через 1 месяц после операции. После выписки, пациенты приглашались для осмотра через 1, 3

и 6 месяцев после операции. Для оценки косметического результата применяли разработанную нами анкету.

#### **Результаты исследования и их обсуждение**

У детей 1-й группы средняя продолжительность операции составила  $58,4 \pm 6,5$  (от 20 до 120) минут. У 20 больных, выявлено сопутствующее заболевание — пупочная грыжа, которая использовалась для заведения монопорта. После окончания операции дефект апоневроза ушивался с пластикой грыжевых ворот по Лекснеру.

Средняя продолжительность операции у детей 2-й группы составила  $40,4 \pm 6,2$  (от 15 до 95) минут. У 3 детей, наряду с холецистэктомией выполнены две лапароскопические аппендэктомии (хроническое воспаление червеобразного отростка) и одна лапароскопическая спленэктомия (гематологические показания). Конверсии не потребовалось ни в одном случае, как в 1-й, так и во 2-й группах.

Период стационарного наблюдения в 1-й и 2-й группах был одинаковым  $5,6 \pm 0,3$  и  $5,1 \pm 0,4$  суток соответственно. Осложнения в ближайшем послеоперационном периоде после лапароскопических операций не выявлены. По результатам анкетирования выяснено, что болевой синдром был выражен больше у детей 2-й группы (разница не достоверна). Косметический эффект операции достоверно оценен пациентами и их родителями выше в 1-й группе чем в во 2-й ( $p \leq 0,05$ ).

#### **Выводы**

Монопортовые операции при калькулезном холецистите у детей являются прогрессивной альтернативой традиционным многопортовым лапароскопическим операциям т. к. не увеличивают количество осложнений, не влияют на длительность вмешательства и ведут к отличному косметическому результату.

#### **ЛИТЕРАТУРА**

1. Перекрут желчного пузыря / В. М. Аксельров [и др.] // Детская хирургия. — 2006. — № 3. — С. 50.
2. Выбор оперативного доступа при калькулезном холецистите у детей / М. А. Аксельров [и др.] // Человек и лекарство: материалы XXIII Российского национального конгресса: тезисы докладов. — М., 2016. — С. 10–11.
3. De Armas, I. A. Laparoscopic single port surgery in children using Triport: our early experience / I. A. De Armas, I. Garcia, A. Pimpalwar // *Pediatr Surg Int.* — 2011. — № 27(9). — P. 985–989.
4. Pediatric single incision laparoscopic cholecystectomy: lessons learned in the first 25 cases / C. N. Emami [et al.] // *Pediatr Surg Int.* — 2011. — № 27(7). — P. 743–746.

УДК 617.55-007.43-089-053.2

### **ОПТИМИЗАЦИЯ ВИДЕОАССИСТИРОВАННОЙ ВНЕБРЮШИННОЙ ГЕРНИОРАФИИ У ДЕТЕЙ**

*Аксельров М. А.<sup>1,2</sup>, Столяр А. В.<sup>2</sup>, Мальчевский В. А.<sup>1,3</sup>, Аксельров А. М.<sup>1</sup>,  
Сахаров С. П.<sup>1</sup>, Евдокимов В. Н.<sup>1</sup>, Связян В. В.<sup>1</sup>, Хрупа Д. А.<sup>1,3</sup>*

<sup>1</sup>Федеральное государственное бюджетное образовательное учреждение  
высшего профессионального образования

«Тюменский государственный медицинский университет»  
Министерства здравоохранения Российской Федерации,

<sup>2</sup>Государственное бюджетное учреждение здравоохранения Тюменской области  
«Областная клиническая больница № 2»,

<sup>3</sup>Федеральное государственное бюджетное учреждение науки

Тюменский научный центр Сибирского отделения Российской академии наук,  
г. Тюмень, Российская Федерация

#### **Введение**

Широкое и повсеместное использование лапароскопии кардинально изменило подход к хирургическому лечению врожденной паховой грыжи у детей [4]. Еще более новым и про-

грессивным стало интракорпоральное лигирование внутреннего пахового кольца, так называемая видеоассистированная герниорафия [3].

Первая экстракорпоральная операция при паховой грыже у детей была нами выполнена в июне 2012 г. Вначале — кроме оптической системы, для удобства всегда ставили дополнительный троакар для манипулятора. В дальнейшем, с накоплением опыта, для снижения травматизации передней брюшной стенки, мы отказались от постановки манипулятора, а стали использовать в качестве вспомогательного инструмента саму оптическую систему. Так же нами разработана и затем модифицирована игла для ушивания внутреннего пахового кольца (патент на полезную модель RU 153074 U1 «Устройство для ушивания внутреннего пахового кольца», патент на полезную модель RU 163478 U1 «Игла для герниорафии») [1, 2].

И хотя у нас в клинике вопросов с грыжесечением на настоящий момент не возникает, в специальной литературе имеются разнообразные взгляды на проблему способа грыжесечения у детей, что и побудило нас к изучению данного вопроса.

### **Цель**

Улучшить результаты лечения детей с врожденной паховой грыжей, путем модификации проводника для экстракорпорального проведения лигатуры вокруг внутреннего пахового кольца.

### **Материал и методы исследования**

За период с июня 2012 по январь 2016 гг. по методике экстракорпоральной герниорафии нами было прооперировано 369 детей с врожденной паховой грыжей. Возраст детей варьировал от 3 дней до 17 лет. В половом аспекте преобладали мальчики (в 8 раз), что связано с этапами миграции яичка в мошонку. У подростков, как правило, грыжесечение выполнялось симультантно при обнаружении не облитерированного влагалищного отростка брюшины.

Суть метода заключается в следующем. Положение пациента в позиции Тренделенбурга с небольшим валиком под тазом для лучшей визуализации пахового кольца. Троакар для оптики заводится по нижней умбиликальной складке открытым методом, либо в случае наличия сопутствующей пупочной грыжи — через дефект апоневроза. Давление газа в брюшной полости до 7–8 мм рт. ст. После ревизии паховых областей и обнаружении необлитерированного внутреннего пахового кольца под видеоконтролем — на коже передней брюшной стенки определяется его проекция. В этом месте проводится 1–2 мм разрез кожи, через который заводится разработанная нами игла для герниорафии «заправленная» нитью-лассо и основной лигатурой [2]. Игла проводится до преперитонеального положения. Под визуальным контролем она продвигается по медиальной полуокружности внутреннего пахового кольца. У мальчиков обязательным условием является то, что семявыносящий проток и его сосуды должны оказаться ниже иглы. Выкол иглы через брюшину производится на уровне 6 часов условного циферблата. Оптика, как «стопор», помещается в просвет «нити-лассо» и игла извлекается до преперитонеального положения и сразу же выполняется аналогичный прием по наружной полуокружности пахового кольца. При выколе иглы через брюшину, желателно попасть в то же отверстие, свободный конец основной лигатуры помещается в ранее сформированную петлю. Игла извлекается и при помощи петли, основная нить вытягивается на переднюю брюшную стенку, охватив всю окружность внутреннего пахового кольца. При формировании узла — внутреннее паховое кольцо затягивается. Узел формируется под кожей. Кожа в области пупка и паховой области не ушивается.

### **Результаты исследования и их обсуждение**

В своей работе мы сравнили результаты лечения 100 детей с врожденной паховой грыжей, которым применили лапароскопический метод, предложенный М. В. Шебеньковым (наложение кисетного шва на область внутреннего пахового кольца), и 369 детей, которым применили экстракорпоральную герниорафию.

После обсуждаемых эндоскопических методик дополнительное послеоперационное обезболивание не потребовалось ни одному ребенку.

Средняя продолжительность лапароскопической операции с наложением интракорпорального шва (с учетом анестезиологического пособия) составила при односторонней грыже  $30 \pm 5$  минут, и  $55 \pm 5$  минут, при двустороннем заболевании. После данной методики нами зафиксирован рецидив паховой грыжи в 5 % наблюдений.



Средняя длительность выполнения экстракорпоральной герниорафии (с учетом анестезиологического пособия) при односторонней грыже составляет  $16 \pm 5$  минут, при двухсторонней —  $24 \pm 3$  минуты. На начальном этапе освоения методики после санации «большой» пахово-мошоночной грыжи у ребенка грудного возраста, в ближайшем послеоперационном периоде, зафиксирована водянка оболочек яичка, которая вылечена пункцией, повторное оперативное лечение не потребовалось. Рецидивов при применении данного метода нами не отмечено.

#### **Выводы**

1. Использование метода экстракорпоральной герниорафии при лечения паховых грыж у детей позволяет не только уменьшить длительность оперативного вмешательства, но и сократить число рецидивов, а так же, что не маловажно дает превосходный косметический результат.

2. Применение разработанной нами иглы для проведения лигатуры позволяет оптимизировать методику.

3. Таким образом, данный модифицированный метод экстраперитонеальной паховой герниорафии при врожденной паховой грыже у детей зарекомендовал себя как малоинвазивный, быстровыполнимый, дающий отсутствие рецидивов и послеоперационных осложнений и сопровождающийся превосходным косметическим эффектом.

#### **ЛИТЕРАТУРА**

1. Патент на полезную модель RU 153074 U1 «Устройство для ушивания внутреннего пахового кольца» / М. А. Аксельров [и др.] / Опубликовано 27.06.15. — Бюл. № 18.
2. Патент на полезную модель RU 163478 U1 «Игла для герниорафии» / М. А. Аксельров [и др.] / Опубликовано 20.07.16. — Бюл. № 20.
3. Столяр, А. В. Врожденная паховая грыжа — как оперировать? / А. В. Столяр, М. А. Аксельров, С. П. Сахаров // Медицинская наука и образование Урала. — 2016. — № 2(86). — С. 111–115.
4. Эндовидеохирургическое лечение детей с патологией влагалищного отростка брюшины / М. В. Щебенков [и др.]. — СПб.: Педиатрия, 2001. — 30 с.

УДК 616.712-007.24-089-053.2

### **АНАЛИЗ ПРИМЕНЕНИЯ МЕТОДИКИ НАССА ПРИ КОРРЕКЦИИ ВОРОНКООБРАЗНОЙ ДЕФОРМАЦИИ ГРУДНОЙ КЛЕТКИ У ДЕТЕЙ ЗА ПОСЛЕДНИЕ 14 ЛЕТ В ОДНОЙ КЛИНИКЕ**

*Аксельров М. А.<sup>1,2</sup>, Мальчевский В. А.<sup>1,3</sup>, Связян В. В.<sup>1</sup>, Аксельров А. М.<sup>1</sup>,  
Евдокимов В. Н.<sup>1</sup>, Сахаров С. П.<sup>1</sup>, Скрыбин Е. Г.<sup>1</sup>, Хрупа Д. А.<sup>1,3</sup>*

<sup>1</sup>Федеральное государственное бюджетное образовательное учреждение  
высшего профессионального образования

«Тюменский государственный медицинский университет»

Министерства здравоохранения Российской Федерации,

<sup>2</sup>Государственное бюджетное учреждение здравоохранения Тюменской области

«Областная клиническая больница № 2»,

<sup>3</sup>Федеральное государственное бюджетное учреждение науки

Тюменский научный центр Сибирского отделения Российской академии наук,  
г. Тюмень, Российская Федерация

#### **Введение**

В структуре ортопедической патологии воронкообразная деформация грудной клетки (ВДГК) встречается в 0,06 до 2,3 % случаев, и кроме косметического дефекта, может сопровождаться вторичными значительными функциональными нарушениями со стороны сердечно-сосудистой и бронхо-легочной систем [2]. В настоящее время существует много методов торакопластики, которые отличаются оперативными приемами, объемом вмешательства, способами фиксации достигнутой коррекции [1, 3]. Совершенствование и широкое внедрение малоинвазивных и высокотехнологичных методов при хирургическом лечении врожденных деформаций грудной клетки является шагом вперед в этом направлении [4]. Однако вопросы оптимальной тактики лечения больных в отношении выбора способа самой торакопластики и техники фиксации грудино-реберного комплекса остаются актуальными.

### **Цель**

Оценить эффективность использования при лечении воронкообразной деформации грудной клетки у детей и подростков методики Насса.

### **Материал и методы исследования**

С 2003 по март 2017 гг. на базе ГБУЗ ТО «ОКБ № 2» г. Тюмени по поводу воронкообразной деформации грудной клетки оперированы 90 пациентов (мальчиков 65 (72,2 %), девочек 25 (27,8 %)) в возрасте от 4 до 18 ( $13,9 \pm 2,59$ ) лет. Пластика выполнялась с использованием Т-образных пластин и медицинской стали (Тюменский завод медицинского оборудования) и титанового сплава (Московский завод КИМФ) по методу Насса и Насса-Виноградова. Операция выполнялась в следующей последовательности. Разрезы кожи длиной до 3 см осуществляли от передней до средней подмышечной линии на уровне наибольшего углубления, в среднем 6–7 межреберье с обеих сторон. В ретростернальном пространстве в поперечном направлении тупым путем формировали тоннель, в который по проводнику проводили толстую, крепкую нить. К нити привязывали пластину и затем, осуществляя тракцию за нить в ретростернальное пространство, проводили заранее отмоделированную пластину. Обязательным условием было проведение пластины от сердца, слева направо. У ряда старших детей ретростернальный тоннель создавали в два этапа, делая дополнительный 0,5 см разрез под мечевидным отростком грудины. При методе Насса, после проведения пластины осуществляли ее поворот на 180°. При методе Насса-Виноградова после проведения пластины дополнительно осуществляли ее «подгонку» под грудную клетку ребенка. В начале освоения методики пластину фиксировали, проводя лигатуры за ребра, в настоящее время пластина фиксируется только к мышцам.

### **Результаты исследования и их обсуждение**

Средняя продолжительность операции составила  $39 \pm 4,3$  минут. Кровопотеря — не более 10 мл. После выхода из наркоза и экстубации пациентам выполнялась рентгенография органов грудной клетки. 15 (16,7 %) детей сразу после операции переводились в хирургическое отделение, 75 (83,3 %) пациентов на 1 сутки оставались под наблюдением в палате интенсивной терапии. В ближайшем послеоперационном периоде пневмоторакс зафиксирован в 8 % случаев, что потребовало пункции и (или) дренирования плевральной полости. Гемоплеврит справа был отмечен у 1 (1,14 %) ребенка, которому проводилось вначале пункционное лечение, затем выполнено дренирование плевральной полости. Отсутствие положительного эффекта и после постановки дренажа, из плевральной полости сохранялось отделяемое серозно-геморрагического характера, потребовало провести санационную торакоскопию. Выписался с выздоровлением. Активизация пациентов начиналась со 2–3 суток. Антибактериальная терапия с учетом антибиотикопрофилактики в среднем проводилась в течение 1–2 суток. Обезболивающие препараты требовалось вводить в среднем в течение 5 суток после вмешательства. На 6–10 сутки после операции пациенты выписывались.

Оперированные дети в обязательном порядке осматривались через 1, 6 и 12 месяцев после операции или при необходимости.

У 37 (41,1 %) пациентов пластина была демонтирована в период от 2 до 9 ( $4,83 \pm 2,48$ ) лет. В отдаленные сроки наблюдения 1–10 лет катамнез оценен у 53 (58,9 %) пациентов путем анкетирования. Все пациенты результатами операции довольны.

### **Заключение**

Хорошие клинические и косметические результаты торакопластики по методике Насса при воронкообразной деформации грудной клетки у детей и подростков указывают на возможность применения данной методики как операции выбора.

### **ЛИТЕРАТУРА**

1. Аксельров, М. А. Пластика грудинно-реберного комплекса с использованием титановых имплантов при деформации грудной клетки у детей и подростков / М. А. Аксельров, Л. А. Ситко, И. И. Кужеливский // Вопросы реконструктивной и пластической хирургии. — 2015. — № 3. — С. 36–38.
2. Вишневецкий, А. А. Хирургия грудной стенки: рук-во / А. А. Вишневецкий, С. С. Рудаков, Н. О. Миланов. — М., 2005. — С. 312.
3. Савельева, М. С. Торакопластика по D. Nuss и ее модификация в разных странах / М. С. Савельева, А. Ю. Разумовский // Детская хирургия. — 2014. — № 1. — С. 34–38.
4. Nuss procedure improves the quality of life in young male adults with pectus excavatum deformity / G. Krasopoulos [et al.] // Europ. J. Cardio-Thor. Surg. — 2006. — Vol. 29. — P. 1–5.

УДК 616.381-073.756.8-053.2

**КОМПЬЮТЕРНАЯ ТОМОГРАФИЯ ОРГАНОВ БРЮШНОЙ ПОЛОСТИ  
У ДЕТЕЙ ПРИ АБДОМИНАЛЬНОЙ ПАТОЛОГИИ***Андилевко В. М., Питкевич А. Э.***Учреждение здравоохранение  
«Витебский областной детский клинический центр»  
г. Витебск, Республика Беларусь****Введение**

В последние годы воздействие ионизирующего излучения при компьютерной томографии (КТ) является популярной темой, как во взрослой, так и в детской лучевой диагностике. В США с 1980 г. использование КТ увеличилось более чем в 20 раз; в 2007 г. было выполнено более 4 млн КТ-исследований детям. КТ стала обычным диагностическим методом визуализации, в связи с этим возникли опасения по поводу долгосрочных последствий радиационного облучения. Дети подвергаются повышенному риску развития рака в результате радиационного облучения по сравнению с взрослыми. Однако, несмотря на риски, связанные с радиационным воздействием на детей, существует мало клинических рекомендаций по клиническим показаниям к применению КТ в детской практике, особенно при абдоминальном болевом синдроме. Исследования, посвященные КТ брюшной полости у детей с болью в животе являются редкими и, как правило, сосредоточены на диагностике острого аппендицита [1]. Из выборки 399 обследованных на КТ в одном из детских стационаров США детей, при ретроспективном анализе 70 (18 %) КТ были классифицированы как необязательные, но полезные, 103 (26 %) были классифицированы как полезные, и 226 (57 %) были оценены как бесполезные. Значительный процент неэффективных исследований связан с проведением КТ брюшной полости у детей с подозрением на острый аппендицит как первичного скринингового исследования [2, 3].

**Цель**

Оценка показаний и эффективности диагностики абдоминальной патологии при КТ брюшной полости у детей в условиях УЗ «Витебский областной детский клинический центр».

**Материал и методы исследования**

За период с июня 2013 по апрель 2017 гг. в кабинете компьютерной томографии областной клинической детской больницы УЗ «Витебский областной детский клинический центр» выполнено 110 абдоминальных КТ детям и подросткам в возрасте от 5 дней жизни до 18 лет. Среди обследованных детей выделены 5 основных групп по показаниям к КТ брюшной полости:

1. Острый абдоминальный болевой синдром с неясным генезом.
2. Подозрение на врожденную патологию ЖКТ.
3. Урологическая патология, требующая уточнения.
4. Клиника воспалительных изменений со стороны желудочно-кишечного тракта.
5. Объемные (опухолевые) образования органов брюшной полости и забрюшинного пространства.

Компьютерная томография не проводилась как скрининговый метод для подтверждения или исключения острого аппендицита, данным пациентам выполнялись ультразвуковые исследования, и проводилось динамическое клиническое наблюдение. Всем детям исследование проводилось с внутривенным контрастным усилением, фазы исследований и протяженность сканирования выбирались в зависимости от предполагаемой патологии и стоящих диагностических задач. Детям младше 4-х лет исследование проводилось в условиях лекарственной седации. Пациентам проводилась спиральная многосрезовая компьютерная томография с низкодозными режимами на 64 — срезом спиральном компьютерном томографе с толщиной среза 0,5–1 мм. Оценка результатов исследования проводилась по тонкосрезовым 2Д — изображениям в аксиальной плоскости с MPR-реконструкциями во фронтальной и сагиттальной плоскости, криволинейными реконструкциями, 3Д — реконструкцией.

Произведена ретроспективная оценка результатов исследования в каждой из выделенных групп по влиянию на дальнейшую диагностическую тактику: исследование повлияло на дальнейшую тактику (уместное исследование) либо не повлияло на дальнейшую тактику (неуместное исследование).

#### **Результаты исследования и их обсуждение**

Процент уместных исследований по группам показаний составил:

1. Острый абдоминальный болевой синдром с неясным генезом — 66,6 %.
2. Подозрение на врожденную патологию ЖКТ — 75 %.
3. Урологическая патология, требующая уточнения — 95 %.
4. Клиника воспалительных изменений со стороны желудочно-кишечного тракта — 65 %.
5. Объемные (опухолевые) образования органов брюшной полости и забрюшинного пространства — 76,6 %.

Общий процент исследований, повлиявших на дальнейшую тактику, составил 70,9 %.

Абдоминальная КТ у детей по данным показаниям показала высокую диагностическую эффективность и уместность. Процент уместных исследований оказался в 1,6 раза больше, чем в представленном выше исследовании в клинике, использующей КТ для скрининга острого аппендицита у детей. Наиболее уместными оказались исследования при урологической патологии, объемных (опухолевых) заболеваниях органов брюшной полости и забрюшинного пространства.

#### **Вывод**

КТ брюшной полости у детей является высокоинформативным неинвазивным диагностическим методом, влияющим на дальнейшую лечебную тактику.

#### **ЛИТЕРАТУРА**

1. Christopher, G. A. [et al.] // Expert ddx Pediatrics Amirsys. — 2010. — P. 32–33, 322–323, 42–43.
2. Eric Biondi [et al.] // Using Patient Characteristics to Predict Usefulness of Abdominal Computed Tomography in Children Hospital Pediatrics July. — 2013. — Vol. 3. — ISSUE 3. — <http://hosppeds.aapublications.org/content/3.3.226>.
3. Jahan Fahimi [et al.] // Alter Computed Tomography Use Among Children Presenting to Emergency Departments With Abdominal Pain Pediatrics November. — 2012. — Vol. 130 / ISSUE 5. — <http://pediatrics.aapublications.org/content/130/5/e1069>.

УДК 616.613-089.844

### **СПОСОБ ПЛАСТИКИ ЛОХАНОЧНО-МОЧЕТОЧНИКОВОГО СЕГМЕНТА**

*Ахмедов Ю. М., Мавлянов Ш. Х., Мавлянов Ф. Ш., Ахмеджанов И. А.*

**«Самаркандский государственный медицинский институт»  
г. Самарканд, Узбекистан**

#### **Введение**

По данным регистра хронической почечной недостаточности за последние 10 лет, среди причин обструктивные уропатии у детей занимают первое место и составляют 43 % в общей структуре болезней, формирующих хроническую почечную недостаточность.

Неудовлетворительные результаты лечения обструкции верхних мочевыводящих путей наблюдаются в 23–80 % случаев.

#### **Цель**

Улучшить результаты хирургического лечения врожденных обструктивных уропатий у детей.

#### **Материал и методы исследования**

484 детям с врожденной обструкцией верхнего мочевыводящего тракта было произведено 394 оперативных вмешательств. Оперативная активность составила 88 %. У 87,8 % детей были осуществлены органосохраняющие операции. 301 пациенту с врожденной обструкцией пиелоуретрального сегмента (ПУС) было реализовано 267 операций. 183 детям с врожденным уретерогидронефрозом было произведено 127 хирургических вмешательств.

В 4-х случаях сужение прилоханочного отдела мочеточника было на протяжении свыше 2 см. Из-за сильного натяжения создание нового пиелоуретрального анастомоза не представлялось возможным. В этих случаях нами было принято решение выполнения лоскутной пластики

(т. е. недостающая часть сегмента формировалась из лоскута расширенной лоханки). После этого накладывался анастомоз по типу бок в бок между «смоделированным» и резецированным частями мочеточника. Используемая методика позволила избежать вышеуказанных осложнений.

#### **Результаты исследования и их обсуждение**

У 87,8 % детей были осуществлены органосохраняющие операции. Целью выполняемых нами операций являлось: ликвидация причины заболевания, восстановления проходимости мочеточника на уровне лоханочно-мочеточникового и мочеточнико-пузырного сегментов, создания условия для беспрепятственной эвакуации мочи в сторону мочевого пузыря в зоне вновь созданного анастомоза.

Обследование пациентов проводилось через 6 месяцев, через 1 год, через 2 года, через 3 года и свыше 3-х лет после реконструктивно-пластических операций на ЛМС. При ультразвуковом обследовании достоверность различия длины, ширины почки и толщины почечной паренхимы в различные сроки катамнеза было значительно выше чем у больных до операции ( $p < 0,001$ ) позволил сделать следующие выводы: при хорошем результате хирургического лечения, вслед за ростом ребенка идет рост и развитие почки. Это подтверждается увеличением площади почки. В свою очередь, увеличение площади почки происходит за счет роста почечной паренхимы.

Результаты математического анализа экскреторных урограмм в катамнестическом периоде исследования показали, что уровень показателей РКИ уменьшается, а ПИ увеличивается с возрастом ребенка. Так, после операции значения РКИ в сроки свыше 3 лет достоверно ниже, а ПИ достоверно выше по сравнению с показателями в сроки от 6 мес. до 3 лет ( $p < 0,05$ ,  $p < 0,001$ ).

#### **Выводы**

В тех случаях, когда сужение лоханочно-мочеточникового сегмента сопровождается с врожденной стриктурой верхней трети мочеточника, резекция пораженного участка в пределах здоровых тканей приводит к натяжению вновь созданного лоханочно-мочеточникового соустья. Это в свою очередь является основной причиной ретенноза, неудовлетворительного результата, гибели почки, инвалидизации ребенка.

Используемая методика лоскутной пластики лоханочно-мочеточникового сегмента позволила избежать вышеуказанных осложнений.

#### **ЛИТЕРАТУРА**

1. Айнакулов, А. Д. Переднебоковой мини-люмботомный доступ при врожденном гидронефрозе у детей / А. Д. Айнакулов // Детская хирургия. — 2011. — № 5. — С. 8–9.
2. Онопко, В. Ф. Проблемы хирургического лечения обструкции лоханочно-мочеточникового сегмента / В. Ф. Онопко // Сибирское медицинское обозрение. — 2012. — № 3. — С. 3–6.
3. Современные принципы лечения врожденной гидронефротической трансформации / М. П. Разин [и др.] // Вятский медицинский вестник. — 2013. — № 1. — С. 20–24.
4. Сизонов, В. В. Результаты расчленяющей лоскутной пиелопластики при гидронефрозе у детей / В. В. Сизонов, М. И. Коган // Казанский медицинский журнал. — 2012. — № 2. — С. 261–265.

УДК 616.33/34-003.6-053.2

### **ИНОРОДНЫЕ ТЕЛА ЖЕЛУДОЧНО-КИШЕЧНОГО ТРАКТА У ДЕТЕЙ**

**Ачинович Н. В.<sup>1</sup>, Дмитриев Ю. В.<sup>1</sup>, Боровский А. Н.<sup>1</sup>, Шайдулин С. В.<sup>1</sup>,  
Баранчук А. В.<sup>1</sup>, Предко С. Н.<sup>1</sup>, Перлов Е. Г.<sup>1</sup>, Ачинович С. Л.<sup>2</sup>**

<sup>1</sup>Учреждение

«Гомельская областная клиническая больница»,

<sup>2</sup>Учреждение здравоохранения

«Гомельский областной клинический онкологический диспансер»

г. Гомель, Республика Беларусь

#### **Введение**

Дети часто проглатывают инородные тела (ИТ), которые могут задержаться в желудочно-кишечном тракте (ЖКТ) и вызвать осложнения. Выбор тактики лечения зависит от характера ИТ. При попадании в ЖКТ инертных инородных тел (ИИТ), таких как мелкие монеты и т. д.,

наблюдение за ребенком сочетается с назначением консервативных методов, направленных на ускорение продвижения ИТ по ЖКТ. В случаях, когда ИТ самостоятельно не выходит через 24–48 часов, его удаляют оперативным путем [1].

В настоящее время выделяют отдельную группу активных ИТ (АИТ): химически активных (ХАИТ) и физически активных магнитных инородных тел (МИТ), которые вызывают повреждение слизистой оболочки в ранние сроки после проглатывания. В данных случаях алгоритм диагностики и лечения ИТ отличается от консервативной тактики при инертных ИТ [2–5].

### **Цель**

Определение оптимальной тактики лечения детей с различными ИТ ЖКТ.

### **Материал и методы исследования**

Нами проанализировано 48 историй болезни детей с ИТ ЖКТ, выявленных в 2016 г, из них 47 пациентов находились на лечении в ДХО У «ГОКБ» и 1 — в У «ГОКОД». Статистический анализ проведен с использованием программы «Statistica» 8.0. компании StatSoft. Показатели представлены в виде медианы (Me) с интерквартильным размахом (25 %; 75 %). Значимость различий определяли с помощью критерия Манна-Уитни. Различия считались статистически значимыми при  $p < 0,05$ .

### **Результаты исследования и их обсуждение**

Возраст пациентов колебался от 7 месяцев до 15 лет, медиана (Me) = 3,6 (1;14) лет,  $p = 0,008$ . Соотношение М:Ж = 1,3:1, девочек было 21 (43,8 %), мальчиков — 27 (56,2 %),  $p = 0,07$ . Время от попадания инородного тела в ЖКТ до госпитализации: Me = 1,1 (0,5–3,0) суток ( $p = 0,03$ ). У 14 (29,2 %) детей ИТ были обнаружены в желудке, у 34 (70,8 %) — в нижележащих отделах ЖКТ. В 40 (83,3 %) случаях были выявлены единичные ИТ, в 8 (16,7 %) случаях — множественные ИТ. В структуре ИТ встречались: батарейки таблеточного типа 20 (41,7 %), монеты — 13 (27,1 %), фрагменты пластиковых игрушек — 9 (18,8 %), полиэтиленовая пленка — 1 (2,1 %), кость — 1 (2,1 %), закрытая английская булавка — 1 (2,1 %), болт металлический — 1 (2,1 %), магнитные шарики (МШ) из детского конструктора — 2 (4,2 %). ХАИТ (батарейки) и МИТ (МШ) встретились в 22 (45,8 %) случаях. Рентгенопозитивные ИТ составили 38 (79,2 %), рентгенонегативные 10 (20,8 %). В 36 (75 %) случаях ИТ эвакуировались из ЖКТ естественным путем, в 11 (22,9 %) случаях ИТ были удалены эндоскопически, в 1 (2,1 %) случае выполнено открытое оперативное вмешательство. В группе ИИТ было 26 (54,2 %) детей, в группе АИТ с химически активными (батарейки) и физически активными (МШ) ИТ 22 (45,8 %). В группе ИИТ во всех 26 (100 %) случаях ИТ эвакуировались естественным путем.

В группе АИТ в 7 (31,5 %) случаях единичные ХАИТ вышли естественным путем в течение первых 2-х суток. В 14 (63 %) АИТ были удалены при ЭФГДС, в 1 (4,5 %) случае выполнена открытая лапаротомия. В 2016 г. мы наблюдали впервые в практике ДХО У «ГОКБ» 2 случая множественных МИТ. Приводим 2 случая наблюдения.

Пациентка Б., 5 лет случайно проглотила 2 МШ из детской игры 11.11.2016 г. 13.11.2016 г. девочка начала жаловаться на периодические боли в животе. 14.11.2016 г. госпитализирована в ДХО У «ГОКБ». Рентгенография (РГ) органов брюшной полости (ОБП) — в проекции желудка два шарика металлической плотности. Проводилось динамическое наблюдение и Рг-контроль. В связи с длительным нахождением инородных тел на одном месте 21.11.2016 г. произведена эзофагофиброгастроуденоскопия (ЭФГДС). В области угла желудка 2 острые язвы до 0,4 см в диаметре, покрытые фибрином, с выраженным перифокальным отеком слизистой оболочки. 21.11.2016 г. выполнена КТ ОБП: в области привратника и на задней стенке желудка выявлено 2 шарика металлической плотности диаметром 7 мм. 22.11.2016 г. ЭФГДС — рассечена слизистая оболочка желудка между острыми язвами, захватывающими щипцами из глубже лежащих слоев стенки желудка извлечены два МШ (прикрепились к металлической части щипцов. Послеоперационный период без осложнений. Выписана домой на 7 сутки после ЭФГДС. Особенность случая: МШ не были заметны при ЭФГДС, так как внедрились через слизистую в глубокие слои стенки желудка через складку желудка, что привело к формированию острых язв.

Пациентка Ш., 1 год, поступила в ДХО У «ГОКБ» 13.11.2016 г. Девочка накануне случайно проглотила МШ из детской игры. Точное время проглатывания инородных тел родители не могли указать. Состояние при поступлении средней тяжести, температура 37,3 °С,

ЧСС 118. Живот умеренно вздут, болезненный в эпигастрии. Печеночная тупость сохранена. Симптомы раздражения брюшины отрицательные. РГ ОБП 13.11.2016 г. В мезогастрии слева направо и вниз идет цепочка ИТ металлической плотности в виде цепочки шариков, с наличием элементов скрепок на уровне L4–L5, единичные уровни жидкости в мезогастрии справа. Свободного газа в брюшной полости не выявлено. ЭФГДС 13.11.2016 г. Цепочка ИТ уходит из просвета желудка в брюшную полость. Попытка извлечения инородных тел из желудка безуспешна. Картина перфорации желудка. 13.11.2016 г. срочная лапаротомия. В правом подреберье рыхлый инфильтрат из желудка, петель тонкого кишечника. При ревизии выявлена перфорация желудка, сквозная перфорация тощей кишки, перфорация подвздошной кишки по противобрыжеечному краю. МШ в виде непрерывной цепочки, с несколькими металлическими степлеровскими скрепками. Гастротомия, удаление ИТ из желудка, кишки, подвздошной кишки. Ушивание перфорации желудка, подвздошной кишки, резекция тощей с анастомозом «конец в конец», назогастральная интубация кишечника, санация и дренирование брюшной полости. Послеоперационный период протекал без осложнений. Девочка выписана домой на 14 сутки после операции. Особенность данного случая — перфорация желудка и кишечника без развития перитонита после проглатывания нескольких МШ за счет плотного притягивания стенок желудка, петель кишечника друг к другу с образованием внутренних свищей.

Таким образом, после получения у родителей данных о проглатывании ИТ, необходимо рентгенологическое исследование. Назначается диета с наличием обволакивающих веществ и большим количеством клетчатки для усиления перистальтики. Если ИТ не продвигается достаточно быстро по ЖКТ, предпринимается попытка удаления ИТ при помощи ЭФГДС. Острые и колющие ИТ эндоскопически удаляют по экстренным показаниям до развития осложнений. При диагностике ХАИТ и МИТ неотложно выполняется ЭФГДС. При наличии ИТ, фиксированных ниже дуоденального перехода, выполняют лапароскопически-ассистированное вмешательство для удаления ИТ и восстановления целостности стенки полого органа. В случаях массивного кровотечения, острой кишечной непроходимости, перитонита выполняют срединную лапаротомию. После экстракции ИТ проводится контрольный эндоскопический осмотр слизистой в месте фиксации ИТ. При подозрении на перфорацию проводится рентгенологический контроль.

#### **Вывод**

Выявление химически и физически активных инородных тел желудочно-кишечного тракта предполагает более активную хирургическую тактику по сравнению с инертными инородными телами.

#### **ЛИТЕРАТУРА**

1. Диагностика и лечение детей с магнитными инородными телами желудочно-кишечного тракта / Ю.Ю. Соколов [и др.] // *Детская хирургия*. — 2013. — № 6. — С. 10–13.
2. Классификация и лечебная тактика при инородных телах пищеварительного тракта у детей / Д. В. Донской [и др.] // *Российский вестник детской хирургии, анестезиологии и реаниматологии*. — 2016. — № 10. — С. 50.
3. Халафов, Р. В. Магнитные инородные тела в желудочно-кишечном тракте у детей / Р. В. Халафов // *Детская хирургия*. — 2012. — № 2. — С. 51–52.
4. Butterworth, J. Toy magnet ingestion in children: revising the algorithm / J. Butterworth, B. Feltis // *J Pediatr Surg*. — 2007. — Vol. 42. — P. 3–5.
5. Uyemura, M. C. Foreign body ingestion in children / M. C. Uyemura // *Am Fam Physician*. — 2005. — Vol. 72. — P. 287–291.

УДК 616.34-089.86-053.2-084-08

### **ПРОФИЛАКТИКА И ЛЕЧЕНИЕ ОСЛОЖНЕНИЙ ЭНТЕРОСТОМИРУЮЩИХ ОПЕРАЦИЙ В ДЕТСКОЙ ХИРУРГИИ**

*Бабич И. И., Мельников Ю. Н., Мельникова С. Р.*

**Федеральное государственное бюджетное образовательное учреждение  
высшего профессионального образования  
«Ростовский государственный медицинский университет»  
Министерства здравоохранения Российской Федерации  
г. Ростов-на-Дону, Российская Федерация**

#### **Введение**

В детской хирургической практике формирование кишечной стомы, в большинстве случаев, носит превентивный или разгрузочный характер и подразумевает последующие восстановление

целостности кишечной трубки [3]. Широкий спектр осложнений, достигающий 20–55 %, требует дополнительной хирургической коррекции и увеличивает сроки реабилитации пациентов [4].

### **Цель**

Улучшить результаты лечения пациентов с энтеростомами путем определения и профилактики наиболее частых причин развития осложнений энтеростомирующих операций.

### **Материал и методы исследования**

В клинике детской хирургии РостГМУ на базе ГБУ РО «ОДКБ» за период 2010–2016 гг. находилось на лечение 84 пациента в возрасте от 1 месяца до 14 лет, которым формировалась временная кишечная стома в качестве паллиативной операции при различных вариантах врожденной и приобретенной патологии ЖКТ, при этом 54 (64 %) пациентам накладывалась двустольная илеостома, 19 (22 %) — двустольная илеоколостома, 11 (14 %) пациентам — одностольная Т-образная илеостома. У 63 (75 %) человек наложение кишечной стомы осуществлялось в районных ЦРБ и межрайцентрах, у 21 (25 %) пациента — в ГБУ РО «ОДКБ».

### **Результаты исследования и их обсуждение**

В результате ретроспективного анализа данных за период 2010–2016 гг. перистомальные осложнения были выявлены у 32 (38 %) пациентов, что в свою очередь коррелирует с данными современной литературы [2]. Из них 24 ребенка были переведены по линии санитарной авиации, после неотложного хирургического лечения по месту жительства, в детское хирургическое отделение ГБУ РО «ОДКБ», а 8 пациентов поступили на плановое оперативное лечение.

Ранние осложнения энтеростомирующих операций наблюдались у 28 (85 %) пациентов, поздние — у 4 (15 %). У 3 (9 %) пациентов в раннем послеоперационном периоде отмечалось незначительное кровотечение из подшитой к коже кишки, которое купировалось с помощью местного применения пластины Тахокомб. У 1 (3 %) пациента, при более массивном кровотечении из послеоперационной раны, наблюдавшемся на фоне врожденной коагулопатии, производилось лигирование сосудов в сочетании с гемостатической терапией. У 1 (3 %) ребенка развился некроз концевых отделов выведенной стомы с нарастанием перитониальных явлений как следствие технической погрешности при ее наложении. Это потребовало неотложной релапаротомии, при которой был обнаружен некротизированный дистальный участок выведенной кишки, свидетельствующий о резекции кишечника не в пределах здоровых тканей. Ранние пиемические осложнения в области кожно-слизистого перехода кишечной стомы, обусловленные инфицированием краев послеоперационной раны кишечным содержимым, в виде флегмонозного воспаления регионарной подкожно-жировой клетчатки и нагноения послеоперационных швов отмечались у 1 (3 %) пациента и являлись следствием дефектов основных принципов наложения энтеростом, при этом, швы, фиксирующие кишку к коже, были редкими и недостаточно герметичными. Параколостомическая эвентрация петель кишечника через послеоперационную рану в результате несостоятельности швов развилась у 2 (6 %) пациентов и явилась показанием к обратному вправлению эвентрированных органов и ушиванию дефекта. У 1 (3 %) пациента отмечалась ретракция двустольной илеостомы в брюшную полость из-за отсутствия «шпоры» и неправильной фиксации стомы при ее выведении. Данное осложнение привело к развитию разлитого калового перитонита, что послужило показанием для неотложного оперативного вмешательства и проведению реконструктивной операции. Мацерации и дерматиты наблюдались у 17 (54 %) пациентов, что вполне характерно при тонкокишечных стомах и обусловлено нарушением правил ухода, в том числе, частой заменой калоприемников, их сомнительной герметичностью и обработкой мацерированных участков неспецифическими препаратами. У 2 (6 %) пациентов после купирования местного пиемического воспаления параколостомического пространства, развилось стенозирование колостомического отверстия, что, в свою очередь, послужило показанием для проведения реконструктивной операции.

В настоящее время, у пациентов с энтеростомами применяется присыпка и паста «Стомагезив», обеспечивающая полную герметичность калоприемника в течение 10–20 дней, что, в свою очередь, позволяет купировать признаки острого воспаления регионарных тканей и



профилактировать развитие пиемических осложнений. Эвагинация встречалась у 4 (13 %) пациентов и была обусловлена нарушением техники формирования двуствольной стомы и отсутствием этапа фиксации выводимых петель кишечника между собой.

#### **Выводы**

1. Основное количество осложнений энтеростомирующих операций являлось следствием нарушения техники формирования энтеростом ургентными хирургами ЦРБ и межрайцентров.
2. В целях профилактики осложнений энтеростомирующих операций необходимо улучшить качество последиplomной подготовки ургентных хирургов ЦРБ и межрайцентров.
3. Большое количество дермальных осложнений в области кишечной стомы связано с отсутствием адекватного ухода.

#### **ЛИТЕРАТУРА**

1. Актуальные вопросы современной педиатрической науки и практики: материалы научно-практической конференции педиатров, неонатологов, детских хирургов и анестезиологов-реаниматологов с международным участием / под ред. проф. В. И. Кошель. — Ставрополь, 2015. — 320 с.
2. Детская хирургия: национальное рук-во / под ред. Ю. Ф. Исакова, А. Ф. Дронова. — М.: ГЭОТАР-Медиа, 2009. — 1168 с.
3. Дынник, А. Г. Особенности лечения комбинированных огнестрельных ранений органов брюшной полости у детей и подростков / А. Г. Дынник, Г. Л. Шилов // Российский вестник детской хирургии, анестезиологии и реаниматологии. — 2015. — С. 29–30.
4. Закурка, М. В. Профилактика и лечение хирургических осложнений острой непроходимости кишечника у детей / М. В. Закурка // Материалы Российского симпозиума детских хирургов. — 2015. — С. 27–28.
5. Bischoff, A. Update on the management of anorectal malformations / A. Bischoff, M. A. Levitt, A. Pena // *Pediatr. Surg. Int.* — 2013. — Vol. 29, № 9. — P. 899–904.

УДК 616-089.5-053.2 + 546.295

### **КОМБИНИРОВАННАЯ АНЕСТЕЗИЯ КСЕНОНОМ В ДЕТСКОЙ ХИРУРГИИ**

*Багаев В. Г., Быков М. В., Амчславский В. Г.*

**Государственное учреждение здравоохранения  
«Научно-исследовательский институт неотложной детской хирургии и травматологии»  
Департамента здравоохранения города Москвы  
г. Москва, Российская федерация**

#### **Введение**

В детской хирургии ксенон (Xe) в качестве средства для анестезии в России разрешен с 2014 г. Привлекательность анестезии с Xe у детей обусловлена природными свойствами инертного газа [1]. Анестезию с его применением отличает отсутствие токсичности, гемодинамическая стабильность, управляемость и быстрое комфортное пробуждение [2, 3, 4].

#### **Цель**

Изучить эффективность и безопасность комбинированной анестезии ксеноном у детей.

#### **Материал и методы исследования**

В исследование вошли 229 детей, в возрасте от 1 года до 18 лет, с оценкой физического статуса по ASA: ASA I — 91 (39,7 %); ASA II — 80 (34,9 %); ASA III — 58 (25,4 %). Комбинированную анестезию Xe (КА Xe) проводили при плановых оперативных вмешательствах — 124 (54,1 %), экстренных — 70 (30,6 %) и отсроченных — 35 (15,3). КА Xe использовалась при абдоминальных 145 (63,3 %) детей, нейрохирургических — 32 (13,9 %), реконструктивно-пластических (посттравматические дефекты) — 40 (17,4 %), травматологических — 10 (4,3 %) и торакальных — 2 (1,1 %) операциях. Исследуемые дети были разделены на 4 возрастные группы: от 1 до 3 лет составили 1-ю группу; с 3 до 7 лет — 2-ю группу; с 7 до 12 лет — 3-ю группу и с 12 до 18 лет — 4-ю группу. Методика проведения КА Xe с учетом возраста ребенка различалась по способу проведения индукции. У детей 1-й и 2-й групп индукция проводилась ингаляционно севофлюраном, а во 2-й и 3-й группе внутривенно пропофолом в дозе  $3,5 \pm 0,5$  мг/кг. Премедикация у всех детей включала атропин в дозе 0,01 мг/кг, седативные и антигистаминные препараты назначались по показаниям. Другие компоненты

вводной анестезии в группах были аналогичны: фентанил в дозе  $2,5 \pm 0,5$  мкг/кг и эсмерон в дозе  $0,6$  мг/кг. После интубации и перевода на ИВЛ, проводилась денитрогенизация  $100\%$   $O_2$  продолжительностью до 6 мин, а затем насыщение Хе до целевой концентрации Хе:  $O_2 = 60 - 65\% : 30\%$ . Поддержание анестезии в обеих группах осуществлялось ксенон-кислородной смесью ( $60 - 65\% : 30\%$ ) с болюсным введением фентанила в дозе  $3,0 \pm 0,5$  мкг/кг/час, с использованием миоплегии эсмероном или ардуаном. Для проведения КА Хе использовались наркозно-дыхательные аппараты «FELIX DUAL» (ТАЕМА, Франция) и «Siesta I Whispa» (Дамеса, Дания) с ксеноновой наркозной приставкой «КНП-01» (ООО Акела-Н, Россия). Мониторинг АД, ЧД, ЧСС,  $EtCO_2$ ,  $SatO_2$ , величины БИС-индекса и индекса перфузии (ИП) обеспечивали следящей системой MP 60 (Philips), а газовый состав анализаторами M1026B (Philips) и ГКМ-03-ИНСОВТ (Россия). Для статистической обработки использовался пакет прикладных программ «Statistica» 6.0, критерием статистической достоверности принимали  $p < 0,05$ .

### **Результаты исследования и их обсуждение**

Изучение седативного компонента КА Хе с помощью БИС мониторинга в период поддержания в концентрации  $55-65\%$  показало, что средние значения БИС индекса не имели статистически достоверной разницы в группах и свидетельствовали о глубине седативного эффекта (1-я группа —  $48,2 \pm 9,9$  ЕД; 2-я группа —  $50,2 \pm 15,1$  ЕД; 3-я группа —  $50,3 \pm 8,0$  ЕД; 4-я группа —  $49,0 \pm 9,0$  ЕД). При оценке гемодинамических параметров при КА Хе, на высоте концентрации ( $55-65\%$ ), не было выявлено статистически значимых различий в средних значениях ЧСС и систолического АД. Средняя величина диастолического АД во время КА Хе в 3-й и 4-й группах статистически достоверно ( $p < 0,05$ ) превышала средние значения до анестезии, тогда как в 1-й и 2-й группах, не имела статистических различий по сравнению с исходными значениями. По данным эхокардиографии было выявлено: статистически достоверное ( $p < 0,001$ ) повышение ударного объема (до анестезии —  $44,9 \pm 17,8$  см<sup>3</sup>; во время —  $58,6 \pm 20,4$  см<sup>3</sup>); повышение ( $p < 0,05$ ) минутного объема сердца (с  $4,7 \pm 2,0$  л/мин до  $5,4 \pm 1,9$  л/мин) за счет увеличения на  $10\%$  ( $p < 0,05$ ) конечно-диастолического размера левого желудочка (с  $3,9 \pm 0,6$  см до  $4,3 \pm 0,6$  см). Последнее свидетельствует о влиянии КА Хе на увеличение диастолического расслабления миокарда, что способствует стабилизации системной гемодинамики (положительный «глузитропный эффект») и создает благоприятные условия для работы миокарда. Мы не получили значимых изменений уровня кортизола до (Ме  $485,1$  нмоль/л), во время — (Ме  $454,1$  нмоль/л) и после — (Ме  $519,6$  нмоль/л) анестезии, что подтверждает достаточную антистрессорную активность КА Хе. Это подтверждает и практически неизменный уровень соматотропного гормона до, во время и после завершения КА Хе (Ме  $0,96$  нг/мл; Ме  $0,92$  нг/мл и Ме  $0,93$  нг/мл, соответственно). Исследование динамики белка S100b выявило статистически достоверное ( $p < 0,05$ ) его снижение (на  $28\%$ ) после КА Хе, по сравнению с исходным уровнем ( $89,4 \pm 20,6$  мг/мл и  $69,7 \pm 14,0$  мг/мл, соответственно), что позволяет утверждать об отсутствии токсического эффекта на мозг. Одновременное повышение среднего уровня на  $27\%$  ( $p < 0,05$ ) BDNF после анестезии, по сравнению с исходным уровнем ( $19499,8 \pm 4777,6$  пг/мл и  $26452,4 \pm 7915,9$  пг/мл, соответственно) подтверждает нейропротективное действие КА Хе. Статистически значимое снижение или отсутствие различий в пробах до анестезии и после ее проведения: АЛТ (Ме  $14,4$  Ед/л и Ме  $14,15$  Ед/л —  $p < 0,03$  соответственно), АСТ (Ме  $26,8$  и Ме  $23,6$  Ед/л, соответственно), ЛДГ (Ме  $181,5$  Ед/л и Ме  $190$  Ед/л, соответственно), свидетельствует об отсутствии гепатотоксического эффекта у анестезии.

### **Вывод**

1. Комбинированная анестезия ксеноном при оперативных вмешательствах у детей обеспечивает достаточную глубину седации, гемодинамическую стабильность, нейропротективный эффект, при отсутствии нейротоксичности и гепатотоксичности.

2. Для усиления анальгетического компонента комбинированной анестезии ксеноном требуется применение фентанила, доза которого зависит от возраста и травматичности оперативного вмешательства.

## ЛИТЕРАТУРА

1. Буров, Н. Е. Ксенон в анестезиологии / Н. Е. Буров, В. Н. Потапов, Г. Н. Макеев // Клинико-экспериментальные исследования. — М.: Пульс, 2000.
2. Baumert, J. H. Xenon anaesthesia may preserve cardiovascular function in patients with heart failure / J. H. Baumert, F. Falter, D. Eletr // Acta Anaesthesiol Scand. — 2005. — Vol. 49. — P. 743–749.
3. Сравнительная оценка адекватности анестезии ксеноном и севофлураном у детей в плановой хирургии / В. Г. Багаев [и др.] // Педиатрическая фармакология — 2011. — № 6. — С. 77–81.
4. Багаев, В. Г. Влияние анестезии ксеноном на гемодинамику при оперативных вмешательствах у детей / В. Г. Багаев, М. В. Быков, В. Г. Амчславский // Детская хирургия. — 2016. — № 1. — С. 26–31.

УДК 616.34-007.44-089

**РЕЗУЛЬТАТЫ ХИРУРГИЧЕСКОЙ ТАКТИКИ ПРИ ИНВАГИНАЦИИ КИШЕЧНИКА  
В УЧРЕЖДЕНИИ «ГОМЕЛЬСКАЯ ОБЛАСТНАЯ КЛИНИЧЕСКАЯ БОЛЬНИЦА»***Баранов С. Ю.<sup>1,2</sup>*<sup>1</sup>Учреждение образования

«Гомельский государственный медицинский университет»,

<sup>2</sup>Учреждение

«Гомельская областная клиническая больница»

г. Гомель, Республика Беларусь

**Введение**

Внезапное появление приступообразно повторяющегося беспокойства маленького ребенка и плач требуют настороженности взрослых.

В структуре острых хирургических заболеваний органов брюшной полости у детей инвагинация кишечника занимает второе место после острого аппендицита и первое — среди приобретенной кишечной непроходимости, составляя 60–80 %, преимущественно у детей грудного возраста (85–90 %). Среди мальчиков наблюдается в 2 раза чаще. По данным различных авторов, это заболевание у детей в основном носит случайный характер и лишь у 6 % — может быть обусловлено органическими причинами (мезаденит, опухоли и аномалии фиксации кишечника, дивертикулы Меккеля и т. д.) [1, 2].

В настоящее время в РБ при лечении ИК чаще применяют консервативные способы, из них преимущественно — гидростатическую дезинвагинацию (ГД) под ультразвуковым (УЗ) контролем. Данный метод сопровождается более низким риском перфорации кишечника по сравнению с пневматическими способами, а качественная УЗ-визуализация позволила исключить лучевую нагрузку ранее применяемых рентгенологических методов [3]. ГД под УЗ-контролем впервые была описана в 1982 г. (Y. G. Kim). В У «Гомельская областная клиническая больница» (ГОКБ) эта методика применяется с 1997 г.

Но даже при высокой эффективности консервативного подхода (76–95 %) все равно могут возникать показания к операции [1, 2, 3].

**Цель**

Оценить структуру современного лечения ИК у детей в ДХО ГОКБ.

**Материал и методы исследования**

Был проведен ретроспективный статистический анализ историй болезней 185 пациентов с ИК, пролеченных в отделении детской хирургии (ДХО) ГОКБ за период 2009–2016 гг. При поступлении всем детям по срочным показаниям было выполнено УЗИ органов брюшной полости с подтверждением типичной картины «инвагината» и после предварительной подготовки были определены подходы к устранению патологии. Все случаи вмешательств детям выполнялись под общей анестезией. У 173 детей с ИК проводилась ГД под УЗ-контролем.

**Результаты исследования и их обсуждение**

Более 91 % детей были доставлены в стационар по срочным показаниям бригадами скорой медицинской помощи, реже обращались самостоятельно или были переведены из других стационаров. Дети преимущественно проживали в городах. Мальчиков поступило в 2 раза больше.

В 169 (91,3 %) случае расправление инвагината наступило во время ГД под УЗ-контролем (чаще с первой-второй попытки, в редких ситуациях — с третьей). Из этого числа детей в основном были дети первого года жизни, преимущественно грудного возраста, две трети из них — мужского пола.

Потребовалось выполнение срочной операции 16 пациентам. Из них у 5 наблюдалось отсутствие расправления при ГД (после 3 попыток), у 10 имелись противопоказания к консервативному расправлению (у 4 — длительность заболевания составила от 2 до 4 суток, у 1 — был рецидив ИК, выполнена диагностическая лапароскопия, у 3 — причиной инвагинации предполагался дивертикул Меккеля, у 1 — опухоль подвздошной кишки, у 1 — была тонко-тонкокишечная инвагинация) и у 1 — инвагинат был случайно обнаружен интраоперационно (когда из-за нетипичности клинических проявлений предполагался диагноз «острый аппендицит»).

Возраст оперированных детей с ИК колебался от 4 месяцев до 14 лет. Численное соотношение девочек к мальчикам составило 4 к 9. Длительность заболевания у них варьировала от 1 часа до 12 дней.

В 14 случаях операция пациентам выполнялась через лапаротомные доступы (у 7 — после диагностической лапароскопии). У 1 пациента оказалось эффективным лапароскопическое расправление инвагината путем его небольшой тракции. В 1 случае (при повторном рецидиве в течение года) диагностическая лапароскопия была выполнена после успешной ГД, была взята биопсия увеличенного лимфоузла брыжейки (в дальнейшем онкологами был выставлен диагноз «лимфоаденопатия»). Из числа оперированных пациентов у 5 инвагинация была расправлена «выдаиванием», а у 9 — потребовалась резекция измененного кишечника с наложением в последующем анастомозов.

Органические причины ИК наблюдались у 15 оперированных детей: у 5 — дивертикул Меккеля, у 5 — опухоли тонкого кишечника, у 2 — наблюдались аномалии фиксации кишечника, у 3 пациентов — неспецифический мезаденит.

По окончании лечения домой с выздоровлением был выписан 182 пациент. Средняя продолжительность лечения после консервативного расправления (ГД) составила около 4 суток, для оперированных детей — 12 дней. Лишь трое детей (с опухолями кишечника) после операции на 8–14 сутки были переведены и продолжили лечение в РНПЦ ДОГиИ (п. Боровляны, Минский район).

### **Выводы**

1. Инвагинация кишечника у детей до сих пор сохраняет свою актуальность из-за сложности диагностики у детей грудного возраста.
2. Настороженность родителей и медработников позволяют в большинстве случаев своевременно заподозрить патологию и получить специализированную медицинскую помощь.
3. Консервативное расправление (гидростатическая дезинвагинация под УЗ-контролем) в ДХО ГОКБ является «основным стандартом» в большинстве случаев при инвагинации кишечника у детей.
4. Неэффективность консервативной дезинвагинации может служить показанием к диагностической лапароскопии для исключения органических причин (дивертикул Меккеля, новообразования кишечника и других), и определения дальнейшей тактики лечения этих пациентов.

### **ЛИТЕРАТУРА**

1. Исаков, Ю. Ф. Абдоминальная хирургия у детей: рук-во / Ю. Ф. Исаков, Э. А. Степанов, Т. В. Красовская. — М.: Медицина, 1988. — 458 с.
2. Подкаменев, В. В. Диагностика и лечение инвагинации кишечника у детей / В. В. Подкаменев, В. А. Урусов. — Иркутск: ИГУ, 1986. — С. 32–36.
3. Катько, В. А. Выбор метода лечения инвагинации кишечника у детей / В. А. Катько, Ш. Ч. Шакья // Белорусский медицинский журнал. — 2003. — № 3. — С. 73–76.

УДК 616.334-007.271-07-089

**СОВРЕМЕННЫЕ ТЕХНОЛОГИИ В ДИАГНОСТИКЕ И КОРРЕКЦИИ  
ВРОЖДЕННОГО ГИПЕРТРОФИЧЕСКОГО ПИЛОРОСТЕНОЗА  
В УЧРЕЖДЕНИИ «ГОМЕЛЬСКАЯ ОБЛАСТНАЯ КЛИНИЧЕСКАЯ БОЛЬНИЦА»***Баранов С. Ю.<sup>1,2</sup>*<sup>1</sup>Учреждение образования

«Гомельский государственный медицинский университет»,

<sup>2</sup>Учреждение

«Гомельская областная клиническая больница»

г. Гомель, Республика Беларусь

**Введение**

Врожденный гипертрофический пилоростеноз (ВГП) является одной из форм частичной непроходимости, наблюдающейся у детей первых недель и месяцев жизни, передающейся рецессивным или аутосомно-доминантным путем наследования. Частота заболеваемости среди новорожденных в настоящее время колеблется около 3,5–4:1000 [1, 2], при этом чаще наблюдается у мальчиков (в 5 раз) [1, 4, 5].

Характерное появление рвоты «фонтаном» в кинической картине заболевания чаще на 2–4 неделе жизни и развитие соответствующих последствий обусловлено врожденным сужением в пилорическом отделе [2, 5].

Современная диагностика ВГП основана не только на рутинном «пальпаторном» обнаружении патологии, но, в спорных ситуациях, и на применении современных эндоскопических и ультразвуковых методов, изредка рентгенологических, согласно протоколам обследования детей. Доступность и распространенность этих методов в сочетании с их высокой эффективностью облегчает скрининг патологии [3, 4, 5].

Своевременность диагностики и лечения ВГП направлена на предупреждение появления таких осложнений, как аспирационная пневмония, прогрессирующая гипотрофия, энтероколит, нарушение водно-солевого баланса и многих других, обусловленных проявлением высокой формы врожденной кишечной непроходимости в раннем детском возрасте [5].

**Цель**

Оценка произошедших изменений в скрининге и лечении ВГП в условиях детского хирургического отделения (ДХО) учреждения «Гомельская областная клиническая больница» (ГОКБ).

**Материал и методы исследования**

Ретроспективно были проанализированы 80 историй болезни пациентов, пролеченных на базе ДХО ГОКБ за период 2007–2016 гг. с диагнозом ВГП. Анализ проводился унифицированным методом с использованием статистических программ.

**Результаты исследования и их обсуждение**

Согласно полученным данным, наибольшее число пациентов с ВГП — 51 (64 %) поступили в клинику в возрасте от 2 недель до месяца; 24 (30 %) — в возрасте старше месяца до 2 месяцев; остальные — старше 2 месяцев. Соотношение мальчиков к девочкам соответственно составило 5 к 1. Большинство пациентов поступили в ДХО своевременно, нередко после предшествующего обследования и лечения в других стационарах области, что снизило затраты на предоперационную подготовку.

Основные клинические проявления, позволяющие заподозрить диагноз ВГП, наблюдались у наших пациентов, в основном, начиная с 3–4-й недели жизни.

Инструментальная диагностика при ВГП включала как рентгеноконтрастное исследование эвакуаторной функции желудка (в 12 случаях, в основном в ранний период исследования либо в спорных ситуациях), так и у 71 детей диагноз был верифицирован ультразвуковым исследованием (УЗИ) пилоруса (достоверными признаками были: толщина стенки привратника более 4 мм, общая толщина пилорического отдела более 10 мм, отсутствие эвакуации содержимого из желудка). Внедрение в ГОКБ в практику современных аппаратов УЗИ и их

этапная модернизация, как и накопление опыта врачей-диагностов позволили значительно сократить время исследования, а также исключить или уменьшить число ранее применяемых в диагностике рентгенологических методов.

Основным способом лечения ВГП и сегодня в отделении остается оперативный. В ДХО по данным нашего исследования в вышеуказанный период в начале выполнялась только пилоромиотомия традиционным лапаротомным доступом Робертсона (составив 56 % от общего числа всех последующих вмешательств), однако в августе 2011 г. в отделении была впервые применена лапароскопическая пилоромиотомия по Fredet-Ramstedt с использованием лапароскопического пилоромиотома и специальных зажимов. За период 2011–2016 гг. было проведено 35 лапароскопических операций (однако из-за технических сложностей в 3 ситуациях потребовалась конверсия в минилапаротомный доступ), практически полностью заменив открытые доступы.

Результатом этих изменений в лечении ВГП явилась не только минимизация тяжести самой операции, но и сокращение сроков послеоперационной реабилитации маленьких пациентов, по сравнению с ранее применявшимися традиционными лапаротомными операциями, качественно улучшить послеоперационные результаты.

### **Выводы**

Своевременный скрининг врожденного гипертрофического пилоростеноза в ДХО ГОКБ основывается как на традиционной «рутинной» общеклинической диагностике, так и на применении неинвазивных инструментальных методов исследования (преимущественно УЗИ пилоруса, а в спорных ситуациях и с применением рентгеноконтрастных методик).

«Сегодняшним стандартом» оперативного лечения в ДХО ГОКБ при врожденном гипертрофическом пилоростенозе прочно стала лапароскопическая пилоромиотомия.

Применение современных малоинвазивных технологий позволяет создать удобство как для работы хирурга во время операции (более лучшая визуализация области пилоруса и брюшной полости), так и непосредственно для пациента (снижением травматичности вмешательства, «косметичность» ран-проколов, более лучшие клинические отдаленные результаты послеоперационного ведения).

### **ЛИТЕРАТУРА**

1. Баиров, Г. А. Срочная хирургия у детей: рук-во для врачей / Г. А. Баиров. — СПб., 1997. — 462 с.
2. Исаков, Ю. Ф. Хирургические болезни у детей / Ю. Ф. Исаков. — М.: Медицина, 1988. — 701 с.
3. Кишковский, А. Н. Дифференциальная рентгенодиагностика в гастроэнтерологии / А. Н. Кишковский. — М.: Медицина, 1984. — 279 с.
4. Разиньков, А. Г. Результаты клинико-лучевой диагностики и оперативного лечения врожденного пилоростеноза у детей / А. Г. Разиньков // Настоящее и будущее детской хирургии: матер. конф. — М., 2001.
5. Шабалов, Н. П. Основы перинатологии / Н. П. Шабалов, Ю. В. Цвелев. — М.: МЕДпресс-информ, 2002. — 576 с.

УДК 616.346.2-002-07-089-053.2

## **ТАКТИЧЕСКИЕ ПЕРЕМЕНЫ В ДИАГНОСТИКЕ И ЛЕЧЕНИИ ОСТРОГО АППЕНДИЦИТА У ДЕТЕЙ В УЧРЕЖДЕНИИ «ГОМЕЛЬСКАЯ ОБЛАСТНАЯ КЛИНИЧЕСКАЯ БОЛЬНИЦА»**

**Баранов С. Ю.<sup>1,2</sup>**

<sup>1</sup>Учреждение образования

«Гомельский государственный медицинский университет»,

<sup>2</sup>Учреждение

«Гомельская областная клиническая больница»

г. Гомель, Республика Беларусь

### **Введение**

Острый аппендицит (ОА) — сегодня самое распространенное хирургическое заболевание у детей, являющееся причиной 75 % экстренных оперативных вмешательств на органах брюшной полости у детей. Возможность разнообразной локализации отростка в животе определяет «многоликость» клинической картины ОА, указывает на сложности диагностиче-

ского скрининга, определяет вероятность риска диагностических ошибок и развития осложненных форм (до 5 %) [3, 4]. При «спорном» абдоминальном синдроме хирурги ранее традиционно «прибегали» к выполнению аппендэктомий лапаротомными доступами, обнаруживая при этом катаральные формы ОА в 30–40 % случаев [4].

За последние 17 лет в Республике Беларусь республиканскими программами стали активно применять ультразвуковое исследование (УЗИ) брюшной полости (осмотр аппендикса, брыжеечных лимфоузлов, обнаружение образований брюшной полости, выпота). Повышение качества УЗ-аппаратуры, улучшение качества подготовки врачей-диагностов, активное внедрение видеолапароскопической техники (ВЛТ) позволили уменьшить число «напрасных» аппендэктомий в РБ.

### **Цель**

Отразить сложности дооперационного скрининга, изучить структуру выполняемых urgentных операций при ОА у детей, и показать произошедшие количественные и качественные изменения при лечении детей с ОА по результатам работы отделения детской хирургии (ДХО) учреждения «Гомельская областная клиническая больница» (ГОКБ) за период 1997–2016 гг.

### **Материал и методы исследования**

По унифицированным схемам был проведен ретроспективный анализ 6381 + 300 + 274 историй болезни детей, оперированных при urgentной абдоминальной патологии воспалительного генеза в ДХО ГОКБ за период 1997–2016 гг., в т. ч. и с использованием УЗИ у 526 + 81 + 46 пациентов и ВЛТ в 2102 + 282 + 252 случаях.

УЗИ органов брюшной полости применялось в ГОКБ и ранее, но целенаправленно для диагностики внутрибрюшных аппендикулярных абсцессов и инфильтратов стали применять с 1999 г., а также контроля в послеоперационном периоде осложненного течения деструктивных форм ОА. С появлением современной аппаратуры и обучением врачей отделения УЗД появилась востребованность в методике за период последних 9 лет.

Показаниями к применению ВЛТ в ДХО ГОКБ (с 1998 г.) сперва было осуществление диагностики в спорных ситуациях, проведение санации брюшной полости, позже — для проведения лапароскопически ассистированных операций, а начиная с 2002 г. — для выполнения лапароскопических аппендэктомий лигатурным способом.

### **Результаты исследования и их обсуждение**

Наблюдалось незначительное увеличение числа экстренных аппендэктомий детям в весенние и осенние периоды. Госпитализация детей в стационар более чем на 68 % была осуществлена бригадами скорой медицинской помощи, в 10 % случаях — обратились самостоятельно, остальные поступили из поликлиник или других стационаров. Основной причиной развития осложненных форм ОА явилась поздняя обращаемость за медицинской помощью.

За указанные годы наблюдается динамика к снижению абсолютного числа выполнения аппендэктомий (в возрасте до 15 лет включительно), со стабилизацией за последние годы.

Большинство прооперированных детей (около 82 %) проживали в городе, в основном в г. Гомеле. Мальчики составили почти 57 %. Преимущественный возраст развития заболевания наблюдался в период 9–12 лет.

В клинической картине пациентов младшего возраста традиционно доминировали общеинтоксикационные симптомы. В лабораторных анализах крови в основном был лейкоцитоз со сдвигом формулы влево, в редких случаях — нормоцитоз. Скорость оседания эритроцитов (СОЭ) в основном была умеренно повышена.

В 2009 г. удельный вес применения УЗИ и ВЛТ соответственно составил 32 и 61,3 % от числа оперированных пациентов с ОА.

Поступлением новейшей УЗ-аппаратуры, совершенствование опыта нашими врачами-диагностами и их заинтересованность уже в 2009 г. позволили правильно дооперационно ставить диагноз ОА в 85–89 %. Однако, за последние 5 лет дооперационно УЗИ брюшной полости мы стали выполнять все реже, лишь каждому седьмому оперируемому (из-за количественного «омоложения» кадров нашего диагностического отделения резко снизилась результативность УЗ-скрининга и в последние несколько лет не превышает 50–60 %).

Всего за период 1997–2016 гг. после видеолапароскопической визуализации деструктивно измененного аппендикса было выполнено 2340 лапароскопических аппендэктомий лигатурным способом, а у 136 детей аппендэктомия была выполнена после конверсии в лапаротомные доступы. В остальных случаях применение ВЛТ не сопровождалось выполнением аппендэктомии. За 2011–2016 гг. удельный вес применения ВЛТ в малоинвазивной диагностике и лечении детей с ОА стабильно составляет 96–98 %. Так в 2016 г. применение ВЛТ при скрининге в 94 % случаях закончилось лапароскопической аппендэктомией лигатурным способом, а у остальных — ограничилось диагностическим осмотром или были выполнены операции по поводу иной патологии.

В динамике отмечается увеличение удельного веса флегмонозных форм ОА, происходит относительное и абсолютное снижение осложненных форм ОА. Уменьшилось количество «напрасных аппендэктомий», а, соответственно, снизилось и число катаральных форм ОА до 6–8 %.

Ретроспективный анализ клиники при морфологических формах ОА указывает на трудности в диагностике катаральных и осложненных деструктивных форм.

Самыми частыми заболеваниями, протекавшими под «маской» лже-ОА, являлись кишечная колика, кишечные инфекции, неспецифический мезаденит, первичный перитонит.

Попутная резекция измененного большого сальника относительно увеличилась в динамике с 11 % операций до 16 %, без серьезной тенденции к абсолютному снижению.

В полученных посевах выпота из брюшной полости при запущенных деструктивных формах ОА почти в половине случаев отсутствовали данные о росте аэробной микрофлоры, а в остальных доминировала *E. coli* и эпидермальный стрептококк, реже — другие микроорганизмы.

Послеоперационный период в основном протекал благоприятно (до 99 %), время нахождения детей в отделении при «флегмонозной форме ОА» в среднем составляло от 7 до 9 дней, при «гангренозной» — до 10–12 дней.

Более гладкое послеоперационное течение наблюдалось после применения ВЛТ. Снижение травматичности вмешательства способствовало ранней активизации пациентов, приводило к повышению качества жизни, сокращало традиционное время лечения в стационаре. Также вторично после применения ВЛТ наблюдались меньшее число осложнений со стороны ран (нагноение, расхождение швов, гематомы). ВЛТ интраоперационно позволяло удобнее выполнить качественную санацию брюшной полости. Сравнительно меньший болевой синдром после таких операций позволял пациентам быстрее «уходить» от применения анальгетиков, способствовал раннему возвращению их к активной жизни.

### **Выводы**

Ультразвуковое исследование и в настоящее время является качественным и неинвазивным инструментальным исследованием, помогающим хирургам как в дооперационном скрининге, так и послеоперационном мониторинге при осложненных формах острого аппендицита.

Лапароскопические разрезы менее травматичны и более косметичны в сравнении с традиционными лапаротомными доступами.

Современная качественная интраоперационная визуализация брюшной полости при использовании видеолапароскопической техники демонстрирует ее высокую диагностическую ценность, помогает минимизировать риск развития проблем в ходе операции, косвенно снижает число выполнения «необоснованных» аппендэктомий.

Применение малоинвазивных технологий ведет к снижению числа послеоперационных осложнений, длительности госпитализации, что, соответственно, отражается на снижении затрат на лечение такого пациента. Это пример «умной» экономии.

### **ЛИТЕРАТУРА**

1. Дронов, А. Ф. [и др.] // Эндоскопическая хирургия: тезисы докладов 1-го съезда Ассоциации эндоскопической хирургии РФ. — 1998. — № 1.
2. Дронов, А. Ф. Эндоскопическая хирургия у детей / А. Ф. Дронов, И. В. Поддубный, В. И. Котлобовский. — М., 2002. — 440 с.
3. Ротков, И. Л. Диагностические и тактические ошибки при остром аппендиците / И. Л. Ротков. — М.: Медицина, 1988. — 208 с.
4. Острый аппендицит у детей / Я. Б. Юдин [и др.]. — М.: Медицина, 1998. — 256 с.



УДК 616.12-089-053.2 : 616.713-089.87

**ПРОЛОНГИРОВАННАЯ ОТКРЫТАЯ СТЕРНОТОМИЯ  
У ДЕТЕЙ ПОСЛЕ КАРДИОХИРУРГИЧЕСКИХ ОПЕРАЦИЙ***Барсумян А. К., Дедович В. В.***Государственное учреждение  
«Республиканский научно-практический центр детской хирургии»  
г. Минск, Республика Беларусь****Введение**

В последние два десятилетия отмечается стремительное развитие детской кардиохирургии, внедрение новых методик лечения, чему способствовал накопленный опыт центров, совершенствование хирургической техники, методов экстракорпорального кровообращения, послеоперационного ухода за детьми [1]. Активно стали выполняться сложные реконструктивные операции у детей первого года жизни, периода новорожденности, особенно при критических врожденных пороках сердца, таких как синдром гипоплазии левых отделов сердца, транспозиция магистральных сосудов, общий артериальный ствол, аномалия Эбштейна и др.

Однако успех любого оперативного вмешательства всегда связан с риском определенных осложнений, которые возникают из-за большого объема хирургических манипуляций на сердце, длительного времени искусственного кровообращения, пережатия аорты. В комплексном воздействии всех факторов происходит нарушение системы гемостаза, коагулопатии, реперфузионный отек миокарда, нестабильность гемодинамики, что в итоге приводит к одним из самых частых послеоперационных осложнений, таким как неконтролируемое диффузное кровотечение, синдром низкого сердечного выброса, аритмии, делая их грозными предикторами летального исхода.

Впервые метод пролонгированной открытой стернотомии (ПОС) выполнил Riahi [4] в 1975 г. для предупреждения послеоперационной тампонады у взрослого пациента. В 1981 г. Gangahar, McGough, и Synhorst [3] доложили об успешном применении ПОС у годовалого ребенка для профилактики тампонады сердца, выполнив рестернотомию через 1 час после ее закрытия. В 1982 г. Shore, Capuani и Lincoln сообщили [5] о значительном снижении центрального венозного давления, повышении артериального давления и объема диуреза после рестернотомии у детей с нарастающей симптоматикой синдрома низкого сердечного выброса после кардиохирургических вмешательств. В дальнейшем данная методика уверенно вошла в практику, положительные результаты которой были неоднократно подтверждены многочисленными исследованиями. Процент ПОС от всех оперативных вмешательств согласно данным литературы составляет от 3,5 до 9 %.

**Цель**

Оценить результаты применения пролонгированной стернотомии у детей при патологии сердечно-сосудистой системы у детей.

**Материал и методы исследования**

На базе РНПЦ детской хирургии из 2820 операций с искусственным кровообращением у детей в период с 1 января 2010 г. по 1 апреля 2017 г. пролонгированная открытая стернотомия выполнялась у 119 (4,2 %) пациентов. Возраст на момент операции составил 51 сутки (7 ÷ 44, здесь и далее 25 ÷ 75 % квартильного отклонения). Вес на момент операции 3,6 кг (3,1 ÷ 3,8). Среди них 66 (55,5 %) новорожденных. Распределение по нозологии представлено в таблице 1.

В нашей клинике применяются несколько методик при ПОС. Одна из методик предполагает ушивание кожи без сведения грудины (89); вшивание заплата из перчатки (21); использование распорки (9) со сведением кожи над ней. Сверху послеоперационная рана обрабатывается бетедином либо септоцидом (у детей младше 6 месяцев) с последующим применением антимикробной хирургической пленки Ioban II (3M, St. Paul, MN, USA). Статистически достоверного преимущества одного из данных методов не выявлено ( $p < 0,005$ ).

Таблица 1 — Распределение пациентов по нозологии

№	Нозологические варианты патологии	п, чел
1.	Синдром гипоплазии левых отделов сердца	32
2.	Транспозиция магистральных сосудов	14
3.	Коарктация аорты с гипоплазией дуги	12
4.	Тотальный аномальный дренаж легочных вен	11
5.	Единственный желудочек сердца	11
6.	ДМЖП	7
7.	Тетрада Фалло	6
8.	Открытый атриовентрикулярный канал	6
9.	Аномальное отхождение левой коронарной артерии	4
10.	Перерыв дуги	3
11.	Общий артериальный ствол	3
12.	Гипоплазия дуги	2
13.	Врожденный стеноз аортального клапана	2
14.	Аномалия Эбштейна	1
15.	Атрезия легочных артерий	1
16.	Врожденный стеноз трикуспидального клапана	1
17.	Гемитрункус	1
18.	Вирусный миокардит	1
19.	Частичный аномальный дренаж легочных вен	1

### Результаты исследования и их обсуждение

Среди показаний для ПОС пациенты распределились на следующие группы:

- ✓ у 82 пациентов наблюдалась нестабильная гемодинамика после ухода от искусственного кровообращения несмотря на высокую инотропную поддержку;
- ✓ у 16 пациентов наблюдался тяжелый безуспешный гемостаз; с превентивной целью предупредить тампонаду выполнялась пролонгированная открытая стернотомия;
- ✓ в 12 случаях любые попытки сведения грудины сопровождалась резким падением гемодинамики, что указывало на синдром тесного средостения;
- ✓ в 9 случаях при асистолии и начале сердечно-легочной реанимации проводилось открытие грудины с ее последующим отсроченным закрытием.

На время пролонгированной открытой стернотомии всем пациентам проводилась наркотическая аналгезия, седация и миорелаксация. После решения о том, что пациент стал гемодинамически стабильным с приемлемыми параметрами вентиляции, хорошим ритмом, минимальным отделяемым по дренажам, снижении инотропной поддержки, то грудь закрывалась в условиях отделения реанимации по стандартному протоколу нашей клиники.

Среднее время открытой грудной клетки составило 4 дня (2 ÷ 5).

Все пациенты получали антибактериальную терапию (цефазолин, по показаниям ванкомицин) до момента закрытия грудины. Средостение на момент закрытия промывали прозрачным кристаллоидным раствором.

Смертность составила 16,8 % (20 пациентов). Основными причинами смерти были полиорганная недостаточность, криз легочной гипертензии. Основными диагнозами данной группы пациентов являлись синдром гипоплазии левых отделов сердца, тетрада Фалло, общий артериальный ствол. Данные показатели коррелируют с мировыми данными литературы (от 11 до 36 %) [2].

### Заключение

Пролонгированная открытая стернотомия является безопасной и эффективной процедурой у новорожденных и детей с нарушением гемодинамики после сложных оперативных вмешательств.

### ЛИТЕРАТУРА

1. Prolonged open sternotomy after pediatric open heart operation: experience with 113 patients / V. Alexi-Meskishvili [et al.] // Ann Thorac Surg. — 1995. — № 59. — P. 379–383.
2. Mechanical circulatory support for pediatric cardiac patients [abstract] / B. W. Duncan [et al.] // Circulation. — 1996. — № 94. — P. 173.

3. Gangahar, D. M. Secondary sternal closure: a method of preventing cardiac compression / D. M. Gangahar, E. C. McGough, D. Synhorst // Ann Thorac Surg. — 1981. — Vol. 31. — P. 281–282.

4. Cardiac compression due to closure of the median sternotomy in open heart surgery / M. Riahi [et al.] // Chest. — 1975. — Vol. 67. — P. 113–114.

5. Shore, D. F. Atypical tamponade after cardiac operation in infants and children / D. F. Shore, A. Capuani, C. Lincoln // J Thorac Cardiovasc Surg. — 1982. — Vol. 83. — P. 449–452.

УДК 616.24-002-08

## НОВЫЕ ТЕХНОЛОГИИ В ЛЕЧЕНИИ ПЛЕВРАЛЬНЫХ ОСЛОЖНЕНИЙ ВНЕБОЛЬНИЧНОЙ ДЕСТРУКТИВНОЙ ПНЕВМОНИИ

*Батаев С. М., Зурбаев Н. Т., Игнатьев Р. О., Афаунов М. В.,  
Федоров А. К., Молотов Р. С., Суворова В. Н., Олейникова Я. В.*

Обособленное структурное подразделение федерального государственного  
бюджетного образовательного учреждения высшего образования

«Российский национальный исследовательский  
медицинский университет имени Н. И. Пирогова»

Министерства здравоохранения Российской Федерации

«Научно-исследовательский клинический институт педиатрии  
имени академика Ю. Е. Вельтищева»,

Государственное бюджетное учреждение здравоохранения города Москвы

«Детская городская клиническая больница № 9 имени Г. Н. Сперанского  
Департамента здравоохранения города Москвы»

г. Москва, Российская Федерация

### *Введение*

В последнее время при пневмониях с плевральными осложнениями большинство хирургов отдают предпочтение торакоскопической санации [1, 2, 3]. Успех операции при данном заболевании зависит от степени очищения фибринозно-гнойных наложений в плевральной полости [1]. Однако используемая при торакоскопии вакуумная аспирация и механическое очищение патологического содержимого не всегда позволяет достичь полного дебридмента пораженных поверхностей [3]. Так же при попытках механической санации нередко возникают кровотечения и бронхоплевральные свищи, как результат повреждения воспаленной паренхимы легочной ткани и плевральных листков, особенно при их плотных сращениях [2]. В связи с этим использование гидрохирургической установки для дебридмента пораженных поверхностей и обеспечения аэро- и гемостаза посредством применения плазменного скальпеля представляют актуальность в решении данных вопросов. Одно из преимуществ гидрохирургического метода заключается в том, что в его основе используется физиологический раствор, который безопасен для пациента и не вызывает аллергической реакции. Высокоскоростная подача стерильной жидкости позволяет производить иссечение тканей с одномоментной аспирацией детрита и жидкого содержимого [4], что уменьшает время оперативного пособия. Преимущество данного метода заключается и в том, что при больших значениях мощности работы аппарата возможен дебридмент плотных фибринозных сращений в плевральной полости. В совокупности с высокой точностью потока жидкости и малой глубиной резки тканей (1 мм) водоструйный аппарат позволяет производить селективное удаление нежизнеспособных тканей, что может снизить риск возникновения кровотечения и повреждения легочной паренхимы. Использование аргоноплазменной коагуляции для достижения аэро- и гемостаза позволяет избежать выполнения дополнительных манипуляций в плевральной полости и предотвратить развитие тяжелых осложнений.

### *Цель*

Оценить возможности гидрохирургической установки «Versajet» и аргоноплазменного коагулятора «Plasmajet» в торакоскопическом лечении детей с плевральными осложнениями деструктивной пневмонии.

### Материал и методы исследования

С 2015 г. по апрель 2017 г. в различных отделениях ДГКБ № 9 им. Г. Н. Сперанского г. Москвы находилось на лечении 386 пациентов с диагнозом острая внебольничная пневмония. Из них 64 (16,58 %) пациента имели плевральные осложнения. 40 детям из 64 с плевральными осложнениями деструктивной пневмонии потребовалось дренирование плевральной полости. У 14 (21,8 %) из 64 детей интенсивная терапия была малоэффективна на протяжении 4 дней после дренирования плевральной полости, что и послужило основанием для проведения торакоскопической санации плевральной полости.

Всем пациентам проводилось рентгенологическое и ультразвуковое исследование плевральных полостей в динамике, компьютерная томография выполнена 5 пациентам. Обнаружение осумкованных полостей, «симптом сотового легкого» на КТ и (или) УЗИ плевральных полостей являлись показанием к проведению торакоскопической санации плевральной полости с применением гидрохирургической установки.

### Результаты исследования и их обсуждение

Средняя продолжительность болезни до поступления в стационар составила 6,4 дня ( $\pm 2$  дня). Средняя продолжительность нахождения пациентов в отделении инфекционного педиатрического профиля или реанимации до операции составила 4,8 дней ( $\pm 1,5$  дня).

Во всех случаях послеоперационный период протекал без осложнений. Средняя продолжительность операций составила 90 минут ( $\pm 15$  минут). При коагуляции плазменным скальпелем достигнут полный аэрозтаз у 2 пациентов, гемостаз — у 1 пациента. Удаление дренажа из плевральной полости происходило на  $3 \pm 1,1$  сутки после операции. Посев плевральной жидкости диагностировал, что в 6 случаях возбудителем являлся *Str. pneumoniae*, в 1 — *Staph. aureus*, в 7 случаях возбудителя заболевания высеять не удалось. Количество койко-дней проведенных в стационаре после операции составило 10 дней ( $\pm 1,2$  дня), средняя продолжительность госпитализации — 19 дней ( $\pm 2$  дня). Повторные торакокопии после гидрохирургической санации не проводились. По данным контрольной рентгенографии органов грудной клетки и УЗИ плевральной полости через 3 и 6 месяцев, у всех пациентов отсутствуют наложения фибрина и воспалительные изменения в паренхиме легких и плевре.

### Выводы

Применение водоструйной технологии и плазменного скальпеля позволяют провести качественный дебридмент воспаленных поверхностей с купированием вероятных осложнений аэро- и гемостаза.

Это создает благоприятные условия для реэкспансии компретированного легкого и купирования симптомов интоксикации, что может позволить достичь более быстрого выздоровления пациента.

### ЛИТЕРАТУРА

1. Торакоскопические операции при буллезной форме гнойно-воспалительных заболеваний легких у детей / А. Ю. Разумовский [и др.] // Детская хирургия. — 2006. — № 5. — С. 4–5.
2. Хасанов, Р. Р. Оценка эффективности видеоторакоскопического лечения детей с эмпиемой плевры в отдаленном периоде: автореф. дис. ... канд. мед. наук / Р. Р. Хасанов. — Уфа, 2007.
3. Торакоскопическая санация плевральной полости при гнойно-воспалительных заболеваниях легких у детей / А. А. Слепцов [и др.] // Российский вестник детской хирургии, анестезиологии и реаниматологии. — 2015. — Т. 5, № 1. — С. 74.
4. Rappl, T. Hydrosurgery-system in burn surgery — indications and applications / T. Rappl // InTech, open science open minds. — 2013. — № 6. — P. 112–115.

УДК 616.5-006-053.2-08

## ИСПОЛЬЗОВАНИЕ ДВУХФАЗНОЙ ДЕСТРУКЦИИ В ЛЕЧЕНИИ НОВООБРАЗОВАНИЙ КОЖИ У ДЕТЕЙ

Боднарь А. В., Боднарь Б. Н., Боднарь А. Б.

Высшее государственное учреждение здравоохранения Украины  
«Буковинский государственный медицинский университет»  
г. Черновцы, Украина

### Введение

Гемангиома — это доброкачественная опухоль, исходящая из кровеносных сосудов, близкая по своему характеру к порокам развития. Гемангиомы наружных покровов составляют 50 %

опухолей мягких тканей. Каждый из существующих методов лечения не является универсальным и не может быть рекомендован для лечения гемангиом любых форм и локализаций [2, 3].

В конце 60-х гг. XX в. появились первые сообщения об использовании жидкого азота для лечения гемангиом (S. A. Zaccarian et al., 1967; V. H. Leben, 1971). Важнейшими свойствами такого метода лечения является безболезненность, отсутствие кровотечения и заметной общей реакции.

В настоящее время появились специальные аппараты и криогенные системы, позволившие расширить возможности. Между тем, требуется накопление коллективного опыта, проведение сравнительного, научно обоснованного анализа существующих вмешательств с позиций доказательной медицины, внедрение комбинированных методик, ускоряющих заживление и улучшающих функциональные и косметические результаты [4, 5].

### **Цель**

Разработать и экспериментально обосновать новый метод термодеструкции тканей.

### **Материал и методы исследования**

Из современных методов лечения гемангиом наиболее удачным является локальное низкотемпературное воздействие (криодеструкция), в качестве хладагента используется жидкий азот. После криовоздействия в области опухоли образуется, так называемое, «ледяное поле». Через 2 минуты гемангиома становится ярче, наблюдается отек, образуется серозно-геморрагический пузырь. К 2–3 суткам формируется участок крионекроза. Отек сохраняется до 5–6 суток, а на 7-е — пузырь закрывается. На 8–9 день, после обработки раствором бриллиантовым зеленым, образовывается сухой струп, который на 12-е сутки отпадает, отмечается завершение эпителизации очага термонекроза без образования рубцов и косметических дефектов, временная гиперпигментация исчезает к 2–3 месяцам. Как свидетельствуют эксперименты, полной гибели всех тканей после одного цикла замораживания не происходит. Чтобы обеспечить полную гибель тканей необходимо провести две фазы термоцикла — одна за другой, т. е. усиление криовоздействия за счет быстрого оттаивания тканей. Нами предложен криоцикловой метод лечения, который ускоряет разрушительный процесс в результате «температурного шока» в клетках тканей. Проведение криодеструкции криозондом аппарата «Иней» с насадкой, при контакте с тканями опухоли (экспозиция 50 с) образуется холодное вдавливание, глубиной до 0,2 мм. Для обеспечения II фазы термоцикла используется специальное устройство — электрозонд с насадкой, соответствующий холодному вдавливанию, который нагревается до температуры 45 °С и вставляется в зону холодного вдавливания как «форма в форму», начинается процесс спонтанного оттаивания в течение 15 с.

Для лечения гемангиом разработаны стационарные криоустановки и амбулаторные криоапликаторы. Нами предложено новое устройство для криогенного лечения новообразований у детей в амбулаторных условиях. Устройство изготовлено из термостойкого материала (эбонита) в виде ручки, на рабочем конце которой заготовлена резьба, в которую вкручивается соответствующая насадка в зависимости от разновидности опухоли. Насадка устройства охлаждается в термосе с жидким азотом до температуры –196 °С, а нагретая насадка в стерилизаторе на водяной бане (температура 45 °С) используется для местного отогрева на месте действия холода.

Нами предложен новый метод лечения — 2-фазный термоцикл — сочетание низкой и высокой температур. Использование низкой температуры замораживания позволяет визуально контролировать местное действие температуры на ткань.

### **Результаты исследования и их обсуждение**

Разработанный нами метод был применен на 20 крысах (две группы по 10 особей). После подготовки операционного поля, кожу обрабатывали 5 %-ным раствором диоксида, подбирали соответствующую насадку. Действовали холодом в течение 50–60 с. В месте действия образовывалось «холодовое поле», в дальнейшем использовали термозонд с температурой 45 °С в течение 15 с, наступало быстрое отпаривание места заморозки и образовывался «холодовой пузырь».

На 2–3 сутки, после криодействия, пузырь лопался и на его месте образовывался холоднекрот, который по площади соответствовал насадке. На 4 сутки из раны выделялся серозный секрет. На 5 сутки рана покрывалась вялыми грануляциями. На 6–7 сутки рана полностью покрывалась грануляциями и фибрином. К 8–9 суткам появлялась нежная краевая эпителизация. На 10–12 сутки наступала полная эпителизация.

При использовании на 2-й группе крыс монофазной криодеструкции наблюдалось удлинение временных этапов заживления. Полная эпителизация наблюдалась на 15–16 сутки.

### **Вывод**

Таким образом, разработанный нами метод двухфазной термодеструкции в эксперименте показывает большую эффективность относительно скорости репарации ткани, а соответственно дает экономичность и возможно сможет стать методом выбора в лечении гемангиом кожи.

### **ЛИТЕРАТУРА**

1. *Антонив, Т. В.* Капиллярна гемангіома ЛОР-органів (клініка, діагностика, лікування) / Т. В. Антонив // Вестник отоларингологии. — 2012. — № 1. — С. 11–13.
2. *Буторина, А. В., Шафранов В. В.* // Лечащий врач. — 1999. — № 5. — С. 61–64.
3. *Пащенко, Ю. В.* Парциальное иссечение гемангиом критических локализаций у детей / Ю. В. Пащенко, О. В. Понтовская, В. П. Вивчарук // Хирургия дитячого віку. — 2013. — № 1. — С. 32–36.
4. Singular Structure of Polarization Images of Blood in Diagnostic of Hemangiomas / G. Bodnar [et al.] // European Journal of medical research. — 2011. — Vol. 21 (90). — P. 82–88.
5. Polarization Monitoring of Pathological Changed Biological Tissue Hemangiomas / L. Vatamanescu [et al.] // European Journal of medical research. — 2011. — Vol. 21 (90). — P. 89–90.

УДК 616.5-006.311.03-053.2-07

## **КЛИНИКО-ДИАГНОСТИЧЕСКАЯ ХАРАКТЕРИСТИКА ГЕМАНГИОМ КОЖИ У ДЕТЕЙ НА СОВРЕМЕННОМ ЭТАПЕ**

*Боднар А. Б., Боднар Б. Н., Боднар А. В.*

**Высшее государственное учреждение здравоохранения  
«Буковинский государственный медицинский университет»  
г. Черновцы, Украина**

### **Введение**

Гемангиомы — доброкачественные опухоли сосудистой ткани, которые составляют до 80 % опухолей детского возраста. Они встречаются у 1,1–2,6 % всех новорожденных [1, 2, 5], а к концу первого года жизни этот показатель увеличивается до 10,1 %. Соотношение мальчики-девочки составляет 1:3. Сосудистые опухоли составляют 45,7 % кожи мягких тканей у детей.

В последние годы на территории Украины отмечается стремительный рост гемангиом в сравнении с 1986 г. на 50 % [1]. В связи с широким распространением гемангиом и наличие осложнений, оптимизация современных методов диагностики и лечения приобретает особое значение.

Большинство авторов склоняются к опухолевой, а не диспластической природе гемангиом. Рядом авторов установлена высокая митотическая активность клеток гемангиом, наши иммуно-гистохимические исследования подтверждают спонтанную регрессию сосудистой опухоли при гемангиоме, что соответствует опухолевой природе новообразований кожи.

Около 10 % гемангиом приводят к развитию осложнений, угрожающих жизни человека или косметических осложнений, которые могут навсегда остаться у больного, ухудшают качество жизни, ведут к инвалидизации, социальной дезадаптации человека [3].

### **Цель**

Оценить клинико-топические особенности гемангиом у детей, оптимизировать методы диагностики.

### **Материал и методы исследования**

За период 1997–2016 гг. было обследовано 25 тыс. детей возрастом от одного года до 18 лет проживающих в г. Черновцы и 13 районах Черновицкой области с диагнозом «гемангиома» различных локализаций.

### **Результаты исследования и их обсуждение**

При изучении распространения больных с гемангиомами в зависимости от их проживания выявлено, что большинство детей проживали на территориях, загрязненных в результате аварии на Чернобыльской АЭС: Глыбоцкий район — 8 % детей, Новоселицкий район — 3 %, Хотинский район — 7,3 %, Заставновский район — 5,7 %, Кельменецкий район — 7,1 %.

Согласно результатам нашего исследования сосудистые опухоли чаще размещаются в области лица 32,6 %, от общего количества выявленных гемангиом, в 67,4 % поражали другие участки тела: лопатки — 4,7 %, паховая область — 2,9 %, плечи — 5,6 %, кисти — 4,3 %, ягодицы — 2,5 %, бедра — 3,3 %, коленные суставы — 3,1 %, голени — 4,2 %, ступни — 0,05 %, большие половые губы — 3,1 %, влагалище — 2,5 %, крайняя плоть — 2,2 %, грудная клетка — 9,7 %, спина — 12,3 %, брюшная стенка — 4,9 %, область кресца — 3,1 %.

Наиболее распространенными опухолями лица являются капиллярные гемангиомы в виде, характерной чертой которых является быстрый рост.

Во время осмотров больных выявлено гемангиомы в виде поцелуя Ангела, полумесяца, скобы, треугольника, прямоугольника и кольца в 52,1 % малых и средних размеров (0,5–10 см<sup>2</sup>).

В 67,4 % диагностированы простые гемангиомы, в 16,4 % — кавернозные, 10,9 % — комбинированные, 3,3 % — смешанные формы новообразований.

Простые гемангиомы располагались на поверхности кожи и при нажатии уменьшались в размерах, не выступали над уровнем кожи и бледнели. По окончании тактильного воздействия снова наполнялись и приобретали первоначальные формы и размеры. При простой гемангиоме «симптом нажатия» был выражен больше. Пальпаторно гемангиома безболезненна, за исключением тех случаев, когда она размещена по ходу нервных стволов. Среди простых гемангиом чаще встречались сосочковые и звездчатые. Звездчатые представляли собой ярко-красное образование с расширением сосудов. Они имели центральную точку, от которой до 1 см расходились тоненькие сосуды. Для звездчатых гемангиом был характерен наибольший рост, что является важным прогностическим симптомом, который отличает их от простых гемангиом.

При обследовании наблюдалась температурная асимметрия — разница в 0,5 °С на поверхности кожи. Наличие разных температур имеет большое значение на ранних стадиях заболевания при маленьких гемангиомах. Пульсация наблюдалась только при разветвленных гемангиомах, особенно, когда они сочетались с артериальными сосудами, а при сочетании с крупными сосудами, прослушивается шум.

При динамическом наблюдении кавернозных и смешанных гемангиом практически не отмечалось регрессии. Так же следует отметить, что в 100 % крупные и глубокие гемангиомы у недоношенных детей не имеют тенденции к спонтанному саморазрешению.

В качестве дополнительной диагностики гемангиом используется электромиография, реография, тепловизиография. Особенность этих методов — не инвазивность и простота выполнения. Компьютерная томография помогает в плотных участках исследовать каждый миллиметр ткани, изучить влияние сосудистых опухолей на кости черепа (остеопороз). При обширных гемангиомах, как метод контроля правильности лечения, используется ультразвуковое исследование, что помогает определить глубину размещения, структуру, скорость кровотока в периферических сосудах и паренхиме гемангиомы. Результаты ультразвукового исследования являются решающими к проведению ангиографического исследования, при котором можно определить локализацию, ангиоархитектонику, размер и характер сосудистых изменений, взаимоотношение с прилегающими тканями, провести дифференциальную диагностику сложных гемангиом с различными формами ангиодисплазий лица, носа и шеи.

При отсутствии условий для проведения ангиографического исследования, а так же в случае непереносимости пациентом йодсодержащих веществ нами разработан способ предоперационной визуализации сосудов, кровоснабжающих гемангиому. В основу способа положен эффект трансиллюминации опухоли и прилегающих тканей холодным лучом видимой части спектра. Для получения интенсивного и сфокусированного луча используется световод и источник света от эндоскопического аппарата. В темном помещении при включенном источнике освещения че-

рез световод на его рабочий конец подается интенсивный луч света. Прикладывая рабочий конец световода к опухоли, просвещая кожу, определяют крупные сосуды. (Рациональное предложение 52/02 от 10.04.2012 г., Буковинский государственный медицинский университет).

### **Выводы**

Таким образом, за последние годы на территории Черновицкой области (Украина) наблюдается тенденция как к уменьшению числа простых гемангиом у детей, так и к увеличению числа кавернозных гемангиом с критическими локализациями, полигенными локализациями на теле и во внутренних органах (печени, селезенке, кишечнике, мочевом пузыре, мозговых оболочках).

Это приводит к необходимости использования современных параклинических инструментальных методов исследования в их диагностике.

### **ЛИТЕРАТУРА**

1. *Антонив, Т. В.* Капиллярна гемангіома ЛОР-органів (клініка, діагностика, лікування) / Т. В. Антонив // Вестник отоларингологии. — 2012. — № 1. — С. 11–13.
2. Діатермокоагуляція та кріохірургія в лікуванні доброякісних новоутворень критичних анатомічних ділянок шкіри у дітей / Б. М. Боднар [та інш.] // Вісник Вінницького медичного університету. — 2007. — № 11 (1/2). — С. 291.
3. *Буторина, А. В., Шафранов В. В.* // Лечащий врач. — 1999. — № 5. — С. 61–64.
4. *Дементьева, Н. А.* Удосконалення діагностики та лікування гемангіом шкіри та слизових оболонок у дітей раннього віку: автореф. дис. ... канд. мед. наук / Н. А. Дементьева. — Київ, 2014.
5. *Исаков, Ю. Ф.* Детская хирургия / Ю. Ф. Исаков. — М., 2004.

УДК 616.5-005-053.2-07

## **ДИСТАНЦИОННАЯ ДИАГНОСТИКА СОСУДИСТЫХ НОВООБРАЗОВАНИЙ КОЖИ У ДЕТЕЙ**

*Бойчук Т. Н., Боднар Б. Н.*

**Высшее государственное учреждение здравоохранения  
«Буковинский государственный медицинский университет»  
г. Черновцы, Украина**

### **Введение**

В 2017 г. по инициативе ректората Буковинского государственного медицинского университета организован «Консультативный медицинский центр БГМУ». Система, к которой изъявили желание подключиться медицинские учреждения города и районов области. Не осталась в стороне и кафедра детской хирургии. При кафедре создана инициативная группа ученых хирургическо-педиатрического направления «Наука для детей», куда входят высококвалифицированные педиатры, детские гастроэнтерологи, дерматологи, невропатологи, онкологи, психиатры с большим опытом работы, задача которых заключается в популяризации и внедрении новых методов диагностики.

### **Цель**

Заострить внимание медицинской общественности и родителей на проблему детских онкологических заболеваний. Путем профилактики предраковых состояний, особенно у новорожденных и у детей первых дней жизни.

Нами установлено, что семейные врачи, врачи скорой помощи, которые недостаточно уделяют внимание этому заболеванию, в большинстве случаев рекомендуют наблюдение на протяжении года, что является недопустимым, так как теряется драгоценное время и наступает злокачественное перерождение опухоли или осложнения, лечение которого требует больших финансовых расходов. Лечение должно начинаться с первого осмотра врача после постановки диагноза.

### **Материал и методы исследования**

Чтобы обеспечить санитарно-профилактическую работу среди родителей и населения области, своевременную диагностику и оздоровление детей, при кафедре детской хирургии создан медиамост «Surgiderm» — «Общими усилиями победим болезнь».



Для получения высококвалифицированной дистанционной консультации из города и любого района области представлена электронная почта консультанта. При обнаружении новообразования у ребенка на любом участке тела, в независимости от возраста, родителям необходимо измерить простой линейкой, сфотографировать на смартфон и качественное фото выслать на электронную почту кафедры детской хирургии и получить дистанционное заключение специалиста. В случае подтверждения диагноза родителям необходимо обратиться к семейному врачу и заполнить «Транспортно-дорожную карту» и родители обращаются в областной детский хирургический центр, кафедру детской хирургии, стационар одного дня. Ребенок получает необходимое лечение и передается под наблюдение семейного врача с четкими рекомендациями для дальнейшего лечения в амбулаторных условиях. Контроль врача стационара одного дня каждые 7 дней. После выздоровления заполняется «Транспортно-дорожная карта» больного и подкрепляется к амбулаторной карте больного.

Через 3 года после проведенного лечения родители обязаны вместе с ребенком явиться в хирургический центр для изучения отдаленных результатов лечения.

#### **Результаты исследования и их обсуждение**

Выступления ученых университета по системе он-лайн в школах, на конференциях, диспутах поспособствовали самостоятельной постановке диагноза, иногда родители являлись в стационар и без направления, что дало возможность оздоровить 35 % больных, состоящих на диспансерном учете. В связи с реорганизацией первичной ланки, которая не привела до больших результатов и не повлияла на улучшение диагностики сосудистых образований, так как наоборот увеличилось количество осложнений и позднее поступление, что диктует необходимость улучшения знания врачей. Поскольку своевременное лечение должно начинаться после постановки диагноза, не обращая внимание на возраст ребенка и недоношенность, т. е. оздоровление ребенка находится в руках родителей или тех, кто их опекает.

Благодаря системе он-лайн, улучшается непрерывное обучение педиатров и семейных врачей. Практические врачи могут получить через систему он-лайн необходимую верифицированную информацию о любом заболевании у детей, авторами монографий которых, являются высококвалифицированные специалисты БГМУ без помощи Интернета.

#### **Выводы**

Организация системы дает возможность в режиме реального времени улучшить санитарно-просветительную работу по профилактике предраковых состояниях у детей. Обеспечить непрерывный профессиональный рост путем обновления знаний через проводимые мероприятия, а также создает возможность организации постоянного контакта родители – ребенок – врач – ребенок – родители, что обеспечит возможность общими усилиями победить болезнь.

#### **ЛИТЕРАТУРА**

1. Буторина, А. В., Шафранов В. В. // Лечащий врач. — 1999. — № 5. — С. 61–64.
2. Пащенко, Ю. В. Парциальное иссечение гемангиом критических локализаций у детей / Ю. В. Пащенко, О. В. Пинтовская, В. П. Вивчарук // Хирургія дитячого віку. — 2013. — № 1. — С. 32–36.
3. Бойчук, Т. М. Проекти і плани Буковинського медуніверситету / Т. М. Бойчук // Газета «Здоров'я Буковини», 3.04.2017.

УДК 616-056.7-053.2 : 616-089.5

### **АНЕСТЕЗИОЛОГИЧЕСКОЕ ОБЕСПЕЧЕНИЕ У ДЕТЕЙ С ГЕНЕТИЧЕСКИМИ СИНДРОМАМИ: СИНДРОМ ГУРЛЕРА**

**Бручковский Н. Д.<sup>1</sup>, Жидко В. А.<sup>1</sup>, Пушкарева Л. В.<sup>2</sup>, Каганович М. С.<sup>2</sup>**

<sup>1</sup>Государственное учреждение

«Республиканский научно-практический центр детской хирургии»,

<sup>2</sup>Государственное учреждение образования

«Белорусская медицинская академия последипломного образования»

г. Минск, Республика Беларусь

#### **Введение**

Существует ряд заболеваний, наличие которых ассоциируется с термином «трудные дыхательные пути». Это в первую очередь дисморфические синдромы (пороки развития лица,

органов полости рта, глотки и шеи, стигмы дизэмбриогенеза) и болезни накопления [1]. Одним из таких тяжелых наследственных заболеваний, характеризующихся высоким риском трудных дыхательных путей, является мукополисахаридоз I-N типа синдром Гурлера [2].

**Описание случая.** Ребенок Д. (№ истории болезни 4345), 2 года, 14 кг, поступил для проведения планового оперативного вмешательства по поводу рецидивирующей двусторонней пахово-мошоночной грыжи. Диагноз: Синдром Hurler (мукополисахаридоз 1 типа). ЗПМР, черепно-лицевой дисморфизм (макроцефалия, эпикант, макроглоссия). Поражение опорно-двигательного аппарата (сколиоз грудного отдела, кифоз поясничного отдела, ограничение подвижности суставов). Глаукома. Тугоухость. Гепатоспленомегалия. Рецидивирующая двусторонняя паховая грыжа. Планируемое оперативное лечение — герниопластика слева. При предоперационном осмотре анестезиологом у ребенка выявлены характерные признаки гарголизма: крупный череп, крутой лоб, запавшая переносица, большой язык, характерное выражение лица. Кроме того, короткая шея, фиксированный кифоз. При осмотре полости рта и зубов у пациента была проведена оценка предполагаемой степени трудности при интубации по классификации Малампати: класс IV. В качестве анестезиологического пособия планировалась комбинированная анестезия (эндотрахеальный наркоз и регионарная анальгезия). После поступления пациента в операционную был налажен мониторинг: ЭКГ, пульсоксиметрия, неинвазивное артериальное давление, капнография, температура, обеспечен венозный доступ (катетер 22G в кубитальную вену правой руки до начала проведения анестезии) и начато проведение инфузионной терапии. Пациент получил внутривенную *премедикацию*: атропин 0,07 мг/кг. Ингаляционная *индукция* с использованием севофлюрана (до 5 об. %), закиси азота и кислорода (соотношение 2:1). Учитывая результаты предоперационного осмотра и ожидаемые проблемы с обеспечением проходимости верхних дыхательных путей были подготовлено соответствующее оборудование: воздуховоды, ларингеальные маски, фибробронхоскоп. Тем не менее, масочная вентиляция практически не вызвала затруднений, при этом анестезиолог воспользовался орофарингеальным воздуховодом. После введения миорелаксантов (сукцинилхолин в дозе 2 мг/кг) и проведения преоксигенации была проведена прямая ларингоскопия: Cormack-Lehane (CL) IV. С целью улучшения визуализации входа в гортань под затылок пациента была подложена жесткая подушка высотой примерно 7 см, что соответствовало положению головы для интубации вслепую через нос по Селику. Использовался прямой клинок Магила и проводился маневр BURP (back-upward-right-pressure), что привело к значительному улучшению визуализации входа в гортань (CL II-I). Ребенок был заинтубирован без осложнений. В дальнейшем поддержание анестезии обеспечивалось севофлюраном и смесью закиси азота с кислородом. Пациенту была также выполнена блокада nn. hypogastricus & ileoinguinalis. *Инфузионная терапия* во время оперативного вмешательства проводилась в объеме жидкости поддержания, исходя из массы тела согласно формуле  $4 + 2 + 1$ , т. е. 50 мл/ч 0,9 % NaCl. Течение наркоза гладкое, без осложнений. Экстубация в сознании.

**Дискуссия.** Синдром Гурлера (Hurler) относится к мукополисахаридозам (МПС), и является наиболее часто встречаемым из всех типов этого патологического состояния. МПС это группа одноименных хронических прогрессирующих заболеваний, развивающихся в результате дефицита одного из 11 различных ферментов лизосом, необходимых для катаболизма кислых мукополисахаридов (гликозаминогликанов — ГАГ). ГАГ составляют основу межклеточного вещества соединительной ткани и нарушение их метаболизма приводит к накоплению, что изменяет структуру самих тканей и анатомию органов. Ряд клинических проявлений синдромов МПС сопровождаются потенциальными анестезиологическими рисками, в частности трудностями в обеспечении проходимости дыхательных путей, которые по мере роста ребенка только прогрессируют (в отличие, например, от синдрома Пьера — Робена). [2, 3].

Утолщение мягких тканей, макроглоссия (язык большой, «стекловидной» консистенции), морфологические особенности строения головы (крупный череп, выступающий затылок, краниосиностоз, микростомия, микрогнатия), а также строения костно-суставного аппарата (короткая шея, ограниченная амплитуда и тугоподвижность атланта-окципитального

сустава) затрудняют визуализацию голосовой щели при прямой ларингоскопии и, соответственно, интубацию трахеи. По данным литературы респираторные осложнения встречаются у каждого четвертого среди таких детей. Так, Magens и соав. сообщают о трудной интубации у 25 % пациентов с МПС, более того, 10 % так и не удалось заинтубировать [4].

Трудные дыхательные пути продолжают оставаться основной причиной заболеваемости и смертности во время проведения анестезии. В настоящее время все более широкое распространение получают средства для улучшения визуализации голосовой щели: это, ставшая уже традиционной, фибробронхоскопия и видеоларингоскопия [5]. Фиброоптическая бронхоскопия требует определенного навыка и занимает некоторое время — вентиляция пациента в это время возможна только благодаря специальным переходникам, которые не всегда имеются в наличии. Предварительно установленная ларингеальная маска может использоваться в качестве проводника, тем самым ускорить проведение процедуры и обеспечить вентиляцию во время ее выполнения. Альтернативным вариантом может быть использование видеоларингоскопа, который для нас является пока непривычным, в силу своей недоступности. Однако прибор с успехом используется во взрослой практике и есть ряд публикаций, свидетельствующих об успешном применении его в педиатрии (100 % интубация в течение 30–60 с в случае CL 3–4, без осложнений) [5].

### **Заключение**

При выполнении анестезиологического пособия у детей с МПС, в частности синдромом Гурлера, трудности в обеспечении проходимости дыхательных путей являются частой, клинически значимой проблемой. В этой связи невозможно переоценить информативность предоперационного осмотра, возможность масочной ИВЛ, готовность анестезиолога использовать инструментально-ассистированные (фибробронхоскопия, видеоларингоскопия) методики обеспечения проходимости дыхательных путей.

При этом, однако, следует помнить, что изменение положения головы пациента (улучшенное Джексонское, Селика) продолжает оставаться одним из самых простых и надежных средств для улучшения визуализации входа в гортань.

### **ЛИТЕРАТУРА**

1. Russo, S. G. Expected difficult airway in children / S. G. Russo, K. Becke // *Curr Opin Anaesthesiol.* — 2015. — Vol. 28(3). — P. 321–326.
2. A retrospective audit of anesthetic techniques and complications in children with mucopolysaccharidoses / G. Frawley [et al.] // *Paediatr Anaesth.* — 2012. — Vol. 22(8). — P. 737–744.
3. Anaesthesia and mucopolysaccharidosis. A review of airway problems in children / R. W. Walker [et al.] // *Anesthesia.* — 1994. — Vol. 49. — P. 1078–1084.
4. Perioperative complications in patients diagnosed with mucopolysaccharidosis and the impact of enzyme replacement therapy / J. H. Megens [et al.] // *Paediatr Anaesth.* — 2014. — Vol. 24. — P. 521–527.
5. Children with challenging airways: What about GlideScope® video-laryngoscopy? / C. Sola [et al.] // *Anaesth Crit Care Pain Med.* — 2016. — Vol. 19. — P. 237–245.

**УДК 616.346.2-002-053.2-07**

## **ДИАГНОСТИКА ОСТРОГО АППЕНДИЦИТА У ДЕТЕЙ СТАРШЕ 5 ЛЕТ: ШКАЛА АЛЬВОРАДО**

**Вакульчик В. Г., Люттик В. А., Мелевич Е. Р.,  
Стацкевич С. Ю., Сацкевич А. Д.**

**<sup>1</sup>Учреждение образования**

**«Гродненский государственный медицинский университет»,**

**<sup>2</sup>Учреждение здравоохранения**

**«Гродненская областная детская клиническая больница»**

**г. Гродно, Республика Беларусь**

### **Введение**

Несмотря на более чем 100-летнюю историю, проблемы диагностики и лечения острого аппендицита (ОА) остаются весьма актуальными. Результаты хирургического лечения ОА

зависят от своевременной диагностики. Поиски новых диагностических решений продолжают, самые современные и сложные методы исследований не решают проблемы. В настоящее время не существует «золотого стандарта» предоперационной диагностики ОА у детей. Внедрение в клиническую практику методов доказательной медицины позволяет дать точную оценку значимости и информативности различных тестов, применяемых для установления диагноза, а также провести их сравнение.

### **Цель**

Определить диагностическую значимость и информативность шкалы Альворадо при болях в животе у детей старше 5 лет.

### **Материал и методы исследования**

Проспективное рандомизированное слепое клиническое исследование. Проведен анализ 255 карт обследования детей, поступивших в Гродненскую областную детскую клиническую больницу с болями в животе. Исключены больные (43) в возрасте до 5 лет в связи с особенностями показателей общего анализа крови. В исследование включено 212 пациентов, из них 105 мальчиков. В возрасте 5–9 лет было 84 больных, 10–14 лет — 81 ребенок, старше 14 лет — 47 пациентов. Выделены две группы больных: I — пациенты (182), у которых диагноз ОА был исключен в результате динамического наблюдения (174), после выполнения диагностической лапароскопии (4) или установлен диагноз другой патологии (первичный перитонит — 3; киста яичника — 1); II — дети (30) оперированные по поводу острого деструктивного аппендицита (ОДА). Во всех случаях диагноз был подтвержден гистологическим исследованием удаленного червеобразного отростка. Согласно критериям, рекомендуемым у детей, данные шкалы Альворадо были разделены на 3 группы: 0–4 балла — ОА маловероятен; 5–6 баллов — ОА возможен; 7–10 баллов — ОА наиболее вероятен. Статистическая обработка данных проводилась методами непараметрической статистики (медиана  $Me$ , 25 и 75 процентиля, двухсторонний критерий Манна — Уитни; корреляция Спирмана). Диагностическая значимость рассчитывалась согласно критериев доказательной медицины — чувствительность ( $Se$ ), специфичность ( $Sp$ ), прогностическая ценность положительного ( $+Pv$ ) и отрицательного ( $-Pv$ ) результатов. Расчет информационной меры ( $Jx_i$ ) Kulback проводился по формуле:

$$Jx_i = 10 \times \lg \frac{P \times (X_{ij})/A_1}{P \times (X_{ij})/A_2} \times 0,5 \times [P \times (X_{ij}/A_1) - P \times (X_{ij}/A_2)],$$

где  $Jx_i$  — информативность диапазона;  $P$  — вероятность попадания в этот диапазон больных с заболеванием  $A_1$  и  $A_2$  и отражает абсолютное значение вклада данного диапазона в приближение к правильному диагностическому порогу. Согласно этому критерию выделяют три группы признаков: высокоинформативные —  $Jx_i \geq 3,0$ ; среднеинформативные —  $1,0 \leq Jx_i < 3,0$  и низкоинформативные (фоновые) —  $Jx_i < 1,0$ . Известно, что 3–4 высокоинформативных признаков достаточно для достижения порога, обеспечивающего не более 10 % ошибок. Данный вид анализа позволяет оценить информативность любого диапазона признака с последующим расчетом диагностических коэффициентов (ДК).

### **Результаты исследования и их обсуждение**

В таблице 1 представлены некоторые клинические и лабораторные данные обследованных больных. Выявлено, что возраст детей I и II групп статистически не отличался. Вместе с тем, у пациентов II группы длительность заболевания, температурная реакция, число лейкоцитов, лейкоцитарный индекс интоксикации (ЛИИ), нейтрофильно-лимфоцитарный индекс (НЛИ) достоверно превышали данные показатели у пациентов I группы. Длительность наблюдения в стационаре (до принятия решения об оперативном вмешательстве) также была больше во II группе.

В таблице 2 представлено распределение больных в зависимости от диагноза и данных шкалы Альворадо в баллах.

Как следует из данных таблицы 2, у детей I группы среднее значение шкалы Альворадо составило 3,0 (2,0–5,0), среди пациентов II группы — 7,0 (6,0–8,0),  $P < 0,001$ . Как свидетельствуют данные таблицы 2, значения шкалы 0–4 балла зарегистрированы у 126 пациентов.

Таблица 1 — Клинико-лабораторные показатели

Показатель	Группа I (N = 182)			Группа II (N = 30)			P
	Me	25 %	75 %	Me	25 %	75 %	
Возраст	10,0	8,0	14,0	10,5	8,0	12,0	0,7
Длительность заболевания, час	10,0	4,0	25,0	23,5	8,0	48,0	0,02
Температура	36,8	36,6	37,3	37,1	36,7	37,7	0,027
Число лейкоцитов $\times 10^9/\text{л}$	9,0	7,2	12,3	14,7	13,4	17,7	0,001
ЛИИ	0,88	0,34	2,58	2,51	1,42	4,25	0,001
НЛИ	2,58	1,24	5,92	5,19	3,53	8,4	0,001
Длительность наблюдения, час	2,0	1,0	3,0	4,0	3,0	9,0	0,001

Таблица 2 — Распределение больных в зависимости от диагноза и данных шкалы Альворадо

Показатели	ОА исключен			ОДА		
	0–4	5–6	7–10	0–4	5–6	7–10
Сумма баллов	0–4	5–6	7–10	0–4	5–6	7–10
Число больных	125	39	18	1	10	19

Из них ОДА диагностирован в одном случае (0,79 %; ДИ 0–2,3 %). В 2-х случаях выполнена диагностическая лапароскопия – «Первичный перитонит» и «Киста левого яичника». Значения шкалы 5–6 баллов (острый аппендицит возможен) выявлены у 49 детей, из них ОДА выявлен у 10 больных (20 %; ДИ 8–31 %). Диагностическая лапароскопия использована у 3 пациентов — «Первичный перитонит»; «Острый брыжеечный лимфоаденит»; «Острый гастроэнтерит». 37 детей имели показатели шкалы 7–10 баллов, ОДА выявлен у 19 (51 %; ДИ 34–67 %). Диагностическая лапароскопия выполнена 3 пациентам — «Первичный перитонит»; «Острый брыжеечный лимфоаденит»; «Острый гастроэнтерит». Коэффициент корреляции Спирмена равнялся 0,50 ( $P < 0,001$ ), что свидетельствует о высокой связи показателей шкалы и диагноза. При точке разделения 4 балла чувствительность теста составила 96,7 % (ДИ 94,3–99,1 %); специфичность 68,7 % (ДИ 62,5–74,9 %); прогностическая ценность положительного результата 33,7 %; отрицательного результата — 0,079 %; точность 72,6 % (64,8–80,4 %). При точке разделения 7 баллов чувствительность теста составила 63,3 % (ДИ 47–79 %); специфичность 90,1 % (ДИ 80–99 %); прогностическая ценность положительного результата 51,3 %; отрицательного результата — 0,63 %; точность 86,3 % (75–97 %).

Анализ информативности шкалы Альворадо показал, что общая информативность теста составила 6,5; что позволяет его отнести к высокоинформативным тестам. При исследовании меры информативности в зависимости от результатов шкалы выявлено, что при ее значениях 0–4 балла  $Jx_i = 4,29$ ; ДК = -13. Это означает, что при данных значениях шкалы уровень ошибок первого рода (острый аппендицит исключается при его наличии) составит не более 5 %. При сумме баллов от 7 до 10  $Jx_i = 2,1$ ; что свидетельствует о средней информативности теста (ДК = + 8). Диапазон значений шкалы от 5 до 7 баллов низкоинформативен ( $Jx_i = 0,11$ ).

### Заключение

Проведенное исследование показало высокую достоверность шкалы Альворадо для исключения диагноза «Острый аппендицит» при значениях 4 балла и менее.

При этом уровень гиподиагностических ошибок составит менее 5 %. В то же время, ее специфичность недостаточна для установления показаний к оперативному лечению.

Внедрение шкалы в клиническую практику позволит объективизировать диагностику болевого абдоминального синдрома и сравнивать ее результаты среди хирургов.

УДК 616.346.2-002-053.2-07

## ДИАГНОСТИКА ОСТРОГО АППЕНДИЦИТА У ДЕТЕЙ СТАРШЕ 5 ЛЕТ: МОДИФИКАЦИЯ ШКАЛЫ AIR

Вакульчик В. Г.<sup>1,2</sup>, Лютик В. А.<sup>2</sup>, Мелевич Е. Р.<sup>1</sup>,  
Стацкевич С. Ю.<sup>2</sup>, Сацкевич А. Д.<sup>2</sup>

<sup>1</sup>Учреждение образования

«Гродненский государственный медицинский университет»,

<sup>2</sup>Учреждение здравоохранения

«Гродненская областная детская клиническая больница»

г. Гродно, Республика Беларусь

### Введение

Неудовлетворенность результатами применения различных шкал в диагностике острого аппендицита у детей послужило основанием для включения в них различных биомаркеров, в частности С-реактивного белка (СРБ). В таблице 1 приведены сводные данные об используемых в различных шкалах симптомах и лабораторных данных.

Таблица 1 — Симптомы и лабораторные данные в различных шкалах

Симптомы	Шкала Альворадо	Шкала PAS	Шкала AIR
Тошнота или рвота	1	1	—
Рвота	—	—	1
Анорексия	1	1	—
Миграция боли	1	1	—
Боль в правом нижнем квадранте	2	—	1
Симптом Щёткина	1	—	—
Симптом Раздольского	—	2	—
Мышечное напряжение	—	2	—
— легкое	—	—	1
— среднее	—	—	2
— сильное	—	—	3
Температура > 37,5 °С	1	1	—
Температура > 38,5 °С	—	—	1
Нейтрофилез > 75 %	1	1	—
Нейтрофилы 70–84 %	—	—	1
Нейтрофилы ≥ 85 %	—	—	1
Лейкоцитов > 10 × 10 <sup>9</sup> /л	2	1	—
10–14,9 × 10 <sup>9</sup> /л	—	—	1
≥ 15 × 10 <sup>9</sup> /л	—	—	2
СРБ 10–49 г/л	—	—	1
СРБ > 50 г/л	—	—	2

В выполненной ранее нами работе было показано, что СРБ не имеет значения в диагностике острого аппендицита у детей. Потому, при модификации шкалы показатели СРБ были исключены. Использовали симптом Раздольского.

### Цель

Определить диагностическую значимость и информативность модифицированной шкалы AIR (Appendicitis Inflammatory Response) при болях в животе у детей старше 5 лет.

### Материал и методы исследования

Проспективное рандомизированное слепое клиническое исследование. Обследовано 212 детей, поступивших в Гродненскую областную детскую клиническую больницу с болями в животе, из них 105 мальчиков. В возрасте 5–9 лет было 84 больных, 10–14 лет — 81 ребенок, старше 14 лет — 47 пациентов. Выделены две группы больных: I — пациенты (182), у которых диагноз «Острый аппендицит» (ОА) был исключен в результате динамического наблюдения (174), после выполнения диагностической лапароскопии (4) или установлен диагноз

другой патологии (первичный перитонит — 3; киста яичника — 1): II — дети (30) оперированные по поводу острого деструктивного аппендицита (ОДА). Диагноз был подтвержден гистологическим исследованием удаленного червеобразного отростка. Согласно критериям, рекомендуемым у детей, данные шкалы AIR были разделены на 3 группы: 0–4 балла — ОА маловероятен; 5–7 баллов — ОА возможен; более 7 баллов — ОА наиболее вероятен. Статистическая обработка данных проводилась методами непараметрической статистики (медиана Me, 25 и 75 процентиля, двухсторонний критерий Манна — Уитни; корреляция Спирмана). Диагностическая значимость рассчитывалась согласно критериев доказательной медицины — чувствительность (Se), специфичность (Sp), прогностическая ценность положительного (+Pv) и отрицательного (–Pv) результатов. Расчет информационной меры ( $Jx_i$ ) Kulback проводился по формуле:

$$Jx_i = 10 \times \lg \frac{P \times (X_{ij})/A_1}{P \times (X_{ij})/A_2} \times 0,5 \times [P \times (X_{ij}/A_1) - P \times (X_{ij}/A_2)],$$

где  $Jx_i$  — информативность диапазона, P — вероятность попадания в этот диапазон больных с заболеванием  $A_1$  и  $A_2$  и отражает абсолютное значение вклада данного диапазона в приближение к правильному диагностическому порогу. Согласно этому критерию выделяют 3 группы признаков: высокоинформативные —  $Jx_i \geq 3,0$ ; среднеинформативные —  $1,0 \leq Jx_i < 3,0$  и низкоинформативные (фоновые) —  $Jx_i < 1,0$ . Данный вид анализа позволяет оценить информативность любого диапазона признака.

Результаты и обсуждение. В таблице 2 представлены некоторые клинические и лабораторные данные обследованных больных. Выявлено, что возраст детей I и II групп статистически не отличался. Вместе с тем, у пациентов II группы длительность заболевания, температурная реакция, число лейкоцитов, лейкоцитарный индекс интоксикации (ЛИИ), нейтрофильно-лимфоцитарный индекс (НЛИ) достоверно превышали данные показатели у пациентов I группы. Длительность наблюдения в стационаре (до принятия решения об оперативном вмешательстве) также была больше во II группе.

Таблица 2 — Клинико-лабораторные показатели

Показатель	Группа I (N = 182)			Группа II (N = 30)			P
	Me	25 %	75 %	Me	25 %	75 %	
Возраст	10,0	8,0	14,0	10,5	8,0	12,0	0,7
Длительность заболевания, час	10,0	4,0	25,0	23,5	8,0	48,0	0,02
Температура	36,8	36,6	37,3	37,1	36,7	37,7	0,027
Число лейкоцитов $\times 10^9/\text{л}$	9,0	7,2	12,3	14,7	13,4	17,7	0,001
ЛИИ	0,88	0,34	2,58	2,51	1,42	4,25	0,001
НЛИ	2,58	1,24	5,92	5,19	3,53	8,4	0,001
Длительность наблюдения, час	2,0	1,0	3,0	4,0	3,0	9,0	0,001

В таблице 3 представлено распределение больных в зависимости от диагноза и данных шкалы AIR в баллах. Как свидетельствуют данные таблицы 3, значения шкалы 0–4 балла зарегистрированы у 156 больных.

Таблица 3 — Распределение больных в зависимости от диагноза и данных шкалы AIR

Параметры	ОА исключен			ОДА		
	0–4	5–7	> 7	0–4	5–6	> 7
Сумма баллов	0–4	5–7	> 7	0–4	5–6	> 7
Число больных	151	27	4	5	2	23

Из них ОДА диагностирован в 5 случае (3,2 %; ДИ 0,4–6,0%). В одном случае выполнена диагностическая лапароскопия — «Первичный перитонит». Значения шкалы 5–6 баллов (ОА возможен) выявлены у 29 детей, из них ОДА диагностирован у 2 больных (7 %; ДИ 0–16 %). Диагностическая лапароскопия использована у 5 пациентов — «Острый брыжеечный лимфоаденит» 2 случая; «Острый гастроэнтерит» 2 наблюдения; «Киста левого яичника». 27 де-

тей имели показатели шкалы 8 баллов и более, ОДА выявлен у 23 (85 %; ДИ 71–98 %). Диагностическая лапароскопия выполнена 2 пациентам — «Первичный перитонит» 2 случая. При точке разделения 4 балла Se составила 83,3 % (ДИ 77,4–89,1 %); Sp 83 % (ДИ 77,1–88,9 %); +PV = 44,6 %; –PV = 0,032 %; точность 83 % (77,1–88,9 %). При точке разделения 7 баллов Se составила 76,7 % (ДИ 60–92 %); Sp 97,8 % (ДИ 92–100 %); +PV = 85,2 %; –PV = 0,038 %; точность 94,8 % (86–100 %).

Общая информативность теста AIR составила 8,14; что позволяет его отнести к высокоинформативным тестам. При значениях 0 – 4 балла  $Jx_i = 2,3$ ; ДК = - 7. Это означает, что при данных значениях шкалы уровень ошибок первого рода (острый аппендицит исключается при его наличии) составит не более 7%. При сумме баллов от 8 и более  $Jx_i = 5,7$ ; что свидетельствует о высокой информативности теста (ДК = + 8). Диапазон значений шкалы 5–7 баллов низко информативен ( $Jx_i = 0,14$ ).

### **Заключение**

Результаты работы дают основание рекомендовать модифицированную шкалу AIR для внедрения в клиническую практику.

УДК 616.346.2-002-053.2-07

## **ДИАГНОСТИКА ОСТРОГО АППЕНДИЦИТА У ДЕТЕЙ СТАРШЕ 5 ЛЕТ: ШКАЛА PAS**

*Вакульчик В. Г.<sup>1,2</sup>, Лютик В. А.<sup>1,2</sup>, Мелевич Е. Р.<sup>1,2</sup>,  
Стацкевич С. Ю.<sup>1,2</sup>, Сацкевич А. Д.<sup>1,2</sup>*

<sup>1</sup>Учреждение образования

«Гродненский государственный медицинский университет»,

<sup>2</sup>Учреждение здравоохранения

«Гродненская областная детская клиническая больница»

г. Гродно, Республика Беларусь

### **Введение**

Острый аппендицит является одним из наиболее распространенных абдоминальных неотложных состояний по всему миру. Постановка достоверного предоперационного диагноза является актуальной задачей, поскольку возможность аппендицита должна быть проанализирована у всех пациентов с болями в животе. Клиническая оценка по-прежнему остается основой диагноза. Каждый клинический признак аппендицита изолированно имеет малую прогностическую ценность. Тем не менее, в комбинации их возможности прогнозирования намного сильнее, хотя и не идеально точны. Для интегральной оценки диагностической информации и ее объективизации были предложены несколько клинических шкал риска, одной из наиболее популярных является шкала Альворадо (1986). Наряду с ней, в педиатрической практике широко используется шкала PAS (Pediatric Appendicitis Score), которая также включает 6 клинических и 2 лабораторных признака и отличается тем, что вместо симптома Щёткина используется симптом Раздольского, оцениваемый 2 баллами, а лейкоцитоз оценивается 1 баллом.

### **Цель**

Определить диагностическую значимость и информативность шкалы PAS при болях в животе у детей старше 5 лет.

### **Материал и методы исследования**

Проспективное рандомизированное слепое клиническое исследование. Проведен анализ 255 карт обследования детей, поступивших в Гродненскую областную детскую клиническую больницу с болями в животе. Исключены больные (43) в возрасте до 5 лет в связи с особенностями показателей общего анализа крови. В исследование включено 212 пациентов, из них 105 мальчиков. В возрасте 5–9 лет было 84 больных, 10–14 лет — 81 ребенок, старше 14 лет — 47 пациентов. Выделены две группы больных: I — пациенты (182), у которых диагноз «Ост-



рый аппендицит» (ОА) был исключен в результате динамического наблюдения (174), после выполнения диагностической лапароскопии (4) или установлен диагноз другой патологии (первичный перитонит — 3; киста яичника — 1): II — дети (30) оперированные по поводу острого деструктивного аппендицита (ОДА). Во всех случаях диагноз был подтвержден гистологическим исследованием удаленного червеобразного отростка. Согласно критериям, рекомендуемым у детей, данные шкалы PAS были разделены на 3 группы: 0–3 балла — низкий риск ОА; 4–6 баллов — ОА возможен; 7–10 баллов — высокий риск ОА. Статистическая обработка данных проводилась методами непараметрической статистики (медиана Me, 25 и 75 процентиля, двухсторонний критерий Манна — Уитни; корреляция Спирмана). Диагностическая значимость рассчитывалась согласно критериев доказательной медицины — чувствительность (Se), специфичность (Sp), прогностическая ценность положительного (+Pv) и отрицательного (–Pv) результатов. Расчет информационной меры (Jx<sub>i</sub>) Kulback проводился по формуле:

$$Jx_i = 10 \times \lg \frac{P \times (X_{ij})/A_1}{P \times (X_{ij})/A_2} \times 0,5 \times [P \times (X_{ij}/A_1) - P \times (X_{ij}/A_2)],$$

где Jx<sub>i</sub> — информативность диапазона, P — вероятность попадания в этот диапазон больных с заболеванием A<sub>1</sub> и A<sub>2</sub> и отражает абсолютное значение вклада данного диапазона в приближение к правильному диагностическому порогу. Согласно этому критерию выделяют три группы признаков: высокоинформативные — Jx<sub>i</sub> ≥ 3,0; среднеинформативные — 1,0 ≤ Jx<sub>i</sub> < 3,0 и низкоинформативные (фоновые) — Jx<sub>i</sub> < 1,0. Известно, что 3–4 высокоинформативных признаков достаточно для достижения порога, обеспечивающего не более 10 % ошибок. Данный вид анализа позволяет оценить информативность любого диапазона признака с последующим расчетом диагностических коэффициентов (ДК).

**Результаты исследования и их обсуждение**

В таблице 1 представлены некоторые клинические и лабораторные данные обследованных больных. Выявлено, что возраст детей I и II групп статистически не отличался. Вместе с тем, у пациентов II группы длительность заболевания, температурная реакция, число лейкоцитов, лейкоцитарный индекс интоксикации (ЛИИ), нейтрофильно-лимфоцитарный индекс (НЛИ) достоверно превышали данные показатели у пациентов I группы. Длительность наблюдения в стационаре (до принятия решения об оперативном вмешательстве) также была больше во II группе.

Таблица 1 — Клинико-лабораторная характеристика обследованных больных

Показатель	Группа I (N = 182)			Группа II (N = 30)			P
	Me	25 %	75 %	Me	25 %	75 %	
Возраст	10,0	8,0	14,0	10,5	8,0	12,0	0,7
Длительность заболевания, час	10,0	4,0	25,0	23,5	8,0	48,0	0,02
Температура	36,8	36,6	37,3	37,1	36,7	37,7	0,027
Число лейкоцитов ×10 <sup>9</sup> /л	9,0	7,2	12,3	14,7	13,4	17,7	0,001
ЛИИ	0,88	0,34	2,58	2,51	1,42	4,25	0,001
НЛИ	2,58	1,24	5,92	5,19	3,53	8,4	0,001
Длительность наблюдения, час	2,0	1,0	3,0	4,0	3,0	9,0	0,001

В таблице 2 представлено распределение больных в зависимости от диагноза и данных шкалы PAS в баллах.

Таблица 2 — Распределение больных в зависимости от диагноза и данных шкалы PAS

Показатели	ОА исключен			ОДА		
	0–3	4–6	7–10	0–3	4–6	7–10
Сумма баллов	0–3	4–6	7–10	0–3	4–6	7–10
Число больных	130	45	7	2	8	20

Как следует из данных таблицы 2, у детей I группы среднее значение шкалы PAS составило 2,0 (0–4), среди пациентов II группы — 7,0 (6,0–8,0), P = < 0,001. Как свидетельствуют

данные таблицы 2, значения шкалы 0–3 балла зарегистрированы у 132 больных. Из них ОДА диагностирован в 2 случаях (1,5 %; ДИ 0–3,6 %). Диагностическая лапароскопия выполнена в одном случае — «Первичный перитонит». Значения шкалы 4–6 баллов (острый аппендицит возможен) выявлены у 53 детей, из них ОДА выявлен у 8 больных (15 %; ДИ 5,4–25 %). Диагностическая лапароскопия использована у 3 пациентов — «Первичный перитонит»; «Острый гастроэнтерит»; «Киста левого яичника». 27 детей имели показатели шкалы 7–10 баллов, ОДА выявлен у 20 (74 %; ДИ 57–90 %). Диагностическая лапароскопия выполнена 4 пациентам — «Первичный перитонит»; «Острый брыжеечный лимфоаденит» — 2 наблюдения; «Острый гастроэнтерит». Коэффициент корреляции Спирмена равнялся 0,54 ( $P < 0,001$ ), что свидетельствует о высокой связи показателей шкалы и диагноза. При точке разделения 3 балла чувствительность теста составила 93,3 % (ДИ 89–97,6 %); специфичность 71,4 % (ДИ 63,7–79,1 %); прогностическая ценность положительного результата 35 %; отрицательного результата — 0,151 %; точность 74,5 % (67,1–81,9 %). При точке разделения 7 баллов чувствительность теста составила 66,7 % (ДИ 49–84 %); специфичность 96,1 % (ДИ 89–100 %); прогностическая ценность положительного результата 74,1 %; отрицательного результата — 5,4 %; точность 92 % (81–100 %).

Анализ информативности шкалы PAS показал, что общая информативность теста составила 7,2; что позволяет его отнести к высокоинформативным тестам. При исследовании меры информативности в зависимости от результатов шкалы выявлено, что при ее значениях 0–3 балла  $Jx_i = 3,33$ ; ДК = –10. Это означает, что при данных значениях шкалы уровень ошибок первого рода (острый аппендицит исключается при его наличии) составит не более 7 %. При сумме баллов от 7 до 10  $Jx_i = 3,84$ ; что свидетельствует о высокой информативности теста (ДК = +12). Диапазон значений шкалы от 5 до 7 баллов низко информативен ( $Jx_i = 0,003$ ).

#### **Заключение**

Результаты исследования позволяют рекомендовать шкалу PAS для использования в клинической практике, как для исключения диагноза «Острый аппендицит», так и для решения вопроса об оперативном вмешательстве.

УДК 616.334-007.271-053.2-089

### **РЕЗУЛЬТАТЫ ХИРУРГИЧЕСКОГО ЛЕЧЕНИЯ ДЕТЕЙ С ВРОЖДЕННЫМ ГИПЕРТРОФИЧЕСКИМ ПИЛОРОСТЕНОЗОМ НА ФОНЕ ВНУТРИУТРОБНОГО TORCH-ИНФИЦИРОВАНИЯ**

*Веселый С. В., Климанский Р. П.*

«Донецкий национальный медицинский университет»  
г. Лиман, Украина

#### **Введение**

Наиболее частой причиной непроходимости желудка у детей является врожденный гипертрофический пилоростеноз (ВГПС). Его частота составляет 0,6–6,8 случая на 1000 новорожденных. С 1912 г. радикальным методом лечения ВГПС считается операция Фреде — Вебера — Рамштедта, которая направлена на восстановление проходимости пилорического отдела желудка и заключается в продольной пилоромиотомии до подслизистого слоя с разведением краев мышечной раны пилоруса [2, 4].

Эффективность лечения после выполнения стандартной пилоромиотомии основывается на констатации прогрессивного улучшения общего состояния детей и быстрой прибавке массы тела в раннем послеоперационном периоде [3, 5]. Нестабильная динамика этих показателей в послеоперационном периоде зачастую связана с инфекционным процессом. Исследования последних лет убедительно свидетельствуют о неуклонном росте частоты внутриутробных инфекций (ВУИ) у детей с врожденными пороками развития желудочно-кишечного тракта, в том числе и с ВГПС [1].

**Цель**

Оценить результаты хирургического лечения детей с ВГПС на фоне внутриутробного TORCH-инфицирования.

**Материал и методы исследования**

Под нашим наблюдением находились 36 детей, перенесших оперативное лечение по поводу ВГПС. Пациентов мужского пола было 24 (66,7 %), женского пола — 12 (33,3 %). С целью выявления TORCH-инфекций — Herpes Simplex Virus 1, 2 (HSV-1, 2), Cytomegalovirus (CMV), Epstein-Barr Virus (EBV), Chlamydia Trachomatis (Ch. tr.), Toxoplasma gondii (Tox. g.) — использовали полимеразную цепную реакцию (ПЦР). Выявление ДНК исследуемых возбудителей проводили в биологическом интраоперационном материале (слюна, содержимое желудка) и сыворотке крови детей с ВГПС. Для выявления вирусных агентов использовали метод ПЦР «real-time». Уточнение степени активности инфекционного процесса проводили путем выявления специфических IgG с помощью иммуноферментного анализа (ИФА).

В связи с тем, что серологическая диагностика, которая основана только на определении титра специфических IgG, не позволяла дифференцировать первичную инфекцию и реинфекцию (не всегда наблюдалось достоверное повышение уровня IgG у пациентов с реактивацией хронического процесса), проводили тест на определение avidности специфических IgG.

Специальная выборка не проводилась, исследование охватывало всех пациентов, которые поступали с ВГПС в изучаемый период. Всего было обследовано 36 детей, которые находились на лечении по поводу ВГПС в момент проведения хирургической коррекции порока. Все исследуемые пациенты условно разделены нами на две группы. В основную группу включено 14 (38,9 %) пациентов инфицированных персистирующими внутриклеточными возбудителями. В контрольную группу вошло 22 (61,1 %) пациентов без ВУИ.

**Результаты исследования и их обсуждение**

Из общего числа больных 14 (38,9 %) пациентов были инфицированы — результаты иммуноферментного анализа сыворотки крови выявили у них специфические IgG к персистирующей внутриклеточной инфекции. При этом 11 (30,6 %) пациентов с ВГПС имели специфические IgG к одному возбудителю и 3 (8,3 %) обследованных — к двум и более возбудителям. Среди обследованного контингента больных активная стадия инфекции, обусловленная персистирующими внутриклеточными возбудителями, выявлена у 8 (22,2 %) пациентов. Репликативная стадия микст-инфекции была выявлена только у 2 (5,6 %) пациентов. Наиболее часто встречающимся возбудителем в разных ассоциациях был CMV, который встречался у 57,1 % обследованных пациентов.

Пилоромиотомия по Фреде — Веберу — Рамштедту была произведена всем 36 пациентам с врожденным гипертрофическим пилоростенозом. Среди наблюдавшихся нами 36 детей осложненное течение послеоперационного периода имело место у 12 (33,3 %) детей. Из них 10 (83,3 %) детей были инфицированы персистирующими внутриклеточными возбудителями. У 5 из 36 (13,9 %) пациентов, оперированных по поводу врожденного гипертрофического пилоростеноза, отмечалась двусторонняя госпитальная пневмония, все дети в этой группе были инфицированы. Послеоперационная спаечная кишечная непроходимость развилась у 1 (2,8 %) инфицированного ребенка. Нагноение послеоперационной раны отмечено у 3 (8,3 %) пациентов в группе инфицированных и у 3 (8,3 %) пациентов в группе неинфицированных детей. Один ребенок с ВГПС из группы инфицированных детей умер, таким образом, летальность составила 2,8 %. Причиной смерти была врожденная микст-инфекция (CMV + HSV + EBV) и пилоростенотическая эклампсия.

**Выводы**

Осложненное течение послеоперационного периода у детей с ВГПС наблюдали в 33,3 % случаев, из них 83,3 % случаев пришлось на больных, инфицированных персистирующими внутриклеточными возбудителями. Летальность в группе инфицированных пациентов составила 2,8 %, в группе неинфицированных пациентов летальных исходов не было.

Таким образом, внутриутробная персистирующая TORCH-инфекция имеет выраженное негативное влияние на течение послеоперационного периода у новорожденных с врожденным гипертрофическим пилоростенозом.

## ЛИТЕРАТУРА

1. Состояние здоровья внутриутробно инфицированных детей / М. Ю. Корнева [и др.] // Рос. вестн. перинатол. и педиатрии. — 2005. — № 2. — С. 48–52.
2. Спахи, О. В. Особенности хирургического лечения врожденного гипертрофического пилоростеноза с использованием лапароскопической техники / О. В. Спахи // Хирургия дитячого віку. — 2015. — № 3–4. — С. 27–31.
3. Непосредственные и отдаленные результаты лечения врожденного пилоростеноза у детей / О. В. Спахи [и др.] // Хирургия дитячого віку. — 2004. — № 3. — С. 63–69.
4. Current trends in the diagnosis and treatment of pyloric stenosis / S. N. Acker [и др.] // Pediatr. Surg. Int. — 2015. — № 31. — P. 363–366.
5. Dassinger, M. Infantile hypertrophic pyloric stenosis: closing in on the cause / M. Dassinger, G. J. Fuchs // Journal of Pediatric Gastroenterology and Nutrition. — 2014. — Vol. 58, Is. 5. — P. 545.

УДК 616.62-003.7-092

**ТЕСТИКУЛЯРНЫЙ МИКРОЛИТИАЗ:  
ЭТИОПАТОГЕНЕТИЧЕСКИЕ ФАКТОРЫ****Володько Е. А., Годлевский Д. Н., Аникиев А. В.,  
Мираков К. К., Окулов А. Б., Латышев О. Ю.****Федеральное государственное бюджетное образовательное учреждение  
дополнительного профессионального образования  
«Российская медицинская академия непрерывного профессионального образования»  
Министерства здравоохранения Российской Федерации  
г. Москва, Российская Федерация****Введение**

Тестикулярный микролитиаз (ТМ) является эхографической находкой как при целенаправленном обследовании пациентов с андрологическими заболеваниями, так и при диспансеризации, ибо не имеет характерных клинических проявлений. Высокая частота ТМ и его сочетание с герминативными опухолями яичек и бесплодием позволяет рассматривать его как важный фактор, обуславливающий качество репродуктивного здоровья и жизни пациентов.

**Материал и методы исследования**

Было проанализировано 53 наблюдения за больными с ТМ в сочетании с различной андрологической, урологической и эндокринной патологией в возрасте от 30 дней до 32 лет за период с 2005 по 2016 гг. Больные были распределены на 4 группы в зависимости от предполагаемого этиологического фактора возникновения ТМ.

**Результаты исследования и их обсуждение**

Первую группу составили пациенты, имеющие врожденную патологию репродуктивной системы, связанную с дисгенезией тестикулярной ткани. В нее вошли больные с различными вариантами нарушения формирования пола (НФП): синдромом неполной чувствительности к андрогенам (5), тотальной и парциальной дисгенезией яичек (6), синдромом Опица (1), синдромом Клайнфельтера (1), врожденной дисфункцией коры надпочечников (1), неуточненным вариантом НФП 46,XY (2); крипторхизмом (6), гинекомастией (2).

Во вторую группу были включены пациенты с заболеваниями репродуктивной системы, вызывающими гипоксию тестикулярной ткани: перекрут яичка (4), варикоцеле (5), паховая грыжа (2), сперматоцеле (2), перекрут гидатиды яичка (2), экзогенно-функциональное ожирение (7). Помимо наличия вышеуказанных заболеваний 14 больных этой группы перенесли гипоксию в антенатальном периоде (угроза прерывания беременности, патология плаценты, оперативные роды, внутриутробная инфекция в виде ЦМВ, токсоплазмоз, вирус ЭБ.)

Третью группу составили пациенты с инфекционно-воспалительными заболеваниями репродуктивной системы, вызванными неспецифической флорой: эпидидимит (3), эпидидимоорхит (2).

В четвертую группу были включены два пациента с опухолями и опухолеподобными заболеваниями тестикулярной ткани: лейдигома (1), эпидермоидная киста (1).

### **Заключение**

Тестикулярный микролитиаз может быть предиктором снижения функции яичек и возникновения неопластических процессов.

С целью раннего выявления этиопатологических факторов тестикулярного целесообразна своевременная диспансеризация включающая эхографию органов мошонки с последующим исследованием полового статуса и определением онкомаркеров.

При выявлении инфекционно-воспалительных заболеваний органов репродуктивной системы и признаков гипоксии гонад у больных с ТМ показана адекватная этиопатогенетическая терапия под наблюдением детского уролога-андролога, хирурга и эндокринолога.

УДК 616.681-007.21-053.2-08-089

## **ПРЕИМУЩЕСТВА МЕТОДА ОДНОЭТАПНОЙ ОРХИПЕКСИИ ПО СРАВНЕНИЮ С ДРУГИМИ ЛАПАРОСКОПИЧЕСКИМИ ВМЕШАТЕЛЬСТВАМИ ПРИ ЛЕЧЕНИИ АБДОМИНАЛЬНОЙ ФОРМЫ КРИПТОРХИЗМА У ДЕТЕЙ**

*Волошин Ю. Л.*

**«Национальная медицинская академия последипломного образования  
имени П. Л. Шупика»,  
«Житомирская областная детская клиническая больница»  
г. Житомир, Украина**

### **Введение**

Актуальность проблемы связана с необходимостью улучшения результатов диагностики и лечения крипторхизма у детей, направленных на сохранение яичка, как важнейшего органа, отвечающего за репродуктивную функцию. По данным различных авторов (А. Л. Савченков, И. Г. Киселев, 2010) у доношенных новорожденных эта патология встречается в 3,4 % случаев, а у недоношенных — в 30 % случаев. Осложнения у неоперированных детей, такие как атрофия яичка развиваются у 10–15 %, гипоплазия — у 40–60 %, злокачественное перерождение яичка до 20 % (Э. Г. Топка, В. Н. Байбаков, 2007, А. Б. Кочанова, И. В. Мохов, 2009). У не оперированных детей при двустороннем процессе бесплодия наблюдается в 70 % случаев. С внедрением в детскую хирургическую практику миниинвазивных хирургических методов диагностики и лечения (в частности, лапароскопии), появилась возможность проводить визуальную оценку (критерий доказательной медицины) локализации яичка и его размеров, установить причину неопущения яичка и, в зависимости от полученных данных, выбрать адекватную тактику по коррекции выявленного патологического состояния.

### **Цель**

1. Улучшить результаты диагностики и лечения пациентов с абдоминальной формой крипторхизма путем разработки нового подхода к хирургическому лечению с использованием лапароскопических технологий и методики сварки живых мягких тканей.
2. Провести сравнительный анализ проведенных оперативных вмешательств с помощью различных лапароскопических методик, при данной патологии у детей.
3. Проанализировать отдаленные результаты ультразвукового обследования яичек у детей в разных возрастных группах.

### **Материал и методы исследования**

В работе был обобщен опыт лечения 119 детей с подозрением на абдоминальную форму крипторхизма, которые находились на лечении в хирургическом отделении Житомирской областной детской клинической больницы в период 2000–2016 гг.

### **Результаты исследования и их обсуждение**

Вмешательства выполнены с использованием лапароскопа фирмы «Karl Storz» педиатрическая модель и аппарата для сварки мягких тканей организма. Анестезиологические станции, которые использовались при оперативных вмешательствах: FELIX VISIO Integra и

Leon MEIMEN-LOVENSTEIN). Ультразвуковые обследования проводились с помощью УЗ-аппаратов с эффектом Доплера («Philips HD 11XL» с цветным доплером (датчики: конвекс 5–2 и линейный 12–3 МГц) и «Siemens G50» с цветным доплером (датчики: микроконвекс 5–8 и линейный 5–10 МГц), оценивали состояние органов мошонки и семенного канатика, а также кровообращения в яичках перед оперативным лечением. Для установления объема яичка проводилось физико-математическое моделирование его формы, по геометрической форме представляющее эллипсоидный цилиндр. Основными параметрами цилиндра были периметр яички: ширина, длина, высота. Объем яичка определялся по формуле ( $V = 2\pi abc$ ). Были использованы статистические методы обработки: критерий Крускала — Уоллиса и статистическое расчета по формуле  $\chi^2$ . Определение гипоплазии (размеры яичка как в ширину, так и в длину), проводилось по методике А. Ю. Васильева и соавт., 2008 г.

Оперативное вмешательство по методике одноэтапной орхипексии было проведено 29 (24 %) детям. Показанием для проведения диагностической лапароскопии были все случаи непальпируемого яичка (когда яичко не обнаруживается при осмотре, пальпации и отсутствует при ультразвуковом обследовании).

Самым оптимальным методом в диагностике брюшной формы крипторхизма является диагностическая лапароскопия.

Лапароскопические операции, примененные нами при крипторхизме, были: двухэтапная лапароскопическая орхипексии по методике (Fowler-Stephens); видеоассистированная орхипексии; одноэтапная лапароскопическая орхипексии (Патент Украины № 103971); лапароскопическое удаление рудиментарного яичка (при гипоплазии яичка более 70 %).

При двухэтапной лапароскопической орхипексии при первом этапе, ни у одного ребенка не наблюдалось интраоперационных осложнений и видимых нарушений микроциркуляции в яичке (43 операции); во время второго этапа (непосредственно орхипексии), удалось добиться мобилизации яичка и его низведение с фиксацией в мошонке. Последующий УЗ-контроль был выполнен детям через 6–8 месяцев, гипоплазия яичка сохранялась лишь у 6.

Одноэтапная орхипексии была выполнена 29 детям, у которых яичко было расположено в брюшной полости на расстоянии 1–3 см от внутреннего пахового кольца. В последующем всем был выполнен УЗ-контроль через 1 месяц, 6–8 месяцев. Лишь у 1 ребенка сохранялась гипоплазия яичка, а уже через 12 месяцев яичко уже соответствовало возрастным размерам.

Видеоассистированная орхипексии была выполнена 22 детям. Интраоперационных и послеоперационных осложнений не было. Продолжительность оперативного вмешательства составила около 50 минут. Послеоперационное пребывание в стационаре 2–4 дня.

После выполнения одноэтапной орхипексии отмечались следующие субъективные изменения: послеоперационный болевой синдром продолжался только в течение первых суток у  $85 \pm 0,5$  % ( $p < 0,05$ ), в то время как в других группах боли сохранялись и во время вторых суток у  $63 \pm 0,5$  % ( $p < 0,05$ ); продолжительность госпитализации составила в среднем  $3 \pm 1$  сутки ( $p < 0,05$ ), что являлось наименьшим показателем по сравнению с другими группами детей ( $p < 0,05$ ). Объективные данными были: отек мошонки — у детей, оперированных по собственной методике, не наблюдался ни у одного пациента, мочеиспускание также не было нарушено.

После операций по методике Фовлера — Стефенсона и видеоассистированной орхипексии — гипоплазия яичка сохранялась и через 1 год после операции, индекс резистентности, пиковая систолическая скорость и конечная диастолическая скорость не соответствовали норме ( $p < 0,05$ ), в сравнении с одноэтапной орхипексией, где после 12 месяцев у всех пациентов после операции все эти показатели нормализовались.

### **Выводы**

Комплексная оценка эффективности лечения детей с абдоминальной формой крипторхизма в группах исследования и сравнения подтверждает, что методика одноэтапной орхипексии с использованием ткане-сохраняющей высокочастотной электросварки живых мягких тканей позволила значительно улучшить результаты лечения пациентов с данной патологией.

Исследование эффективности хирургического лечения больных с брюшной формой крипторхизма продемонстрировало сравнительное преимущество одноэтапной орхипексии по субъективным и объективным показателям клинического течения послеоперационного периода.

Сравнительный анализ непосредственных и отдаленных результатов лечения детей с абдоминальной формой крипторхизма показал, что лучшими были результаты в группе детей, которым проводилась одноэтапная лапароскопическая орхипексия с применением метода сварки мягких тканей организма: происходила нормализация формы и функции ранее гипоплазированного яичка.

#### ЛИТЕРАТУРА

1. Васильев, А. Ю. Ультразвуковая диагностика в детской андрологии и гинекологии / А. Ю. Васильев, Е. Б. Ольхова. — М.: ГЕОТАР-Медиа, 2008. — С. 79–83.
2. Волошин, Ю. Л. Хирургічне лікування яєчок, що не пальпуються, у дітей / Ю. Л. Волошин // *Хірургія дитячого віку*. — 2015. — № 3–4 (48–49). — С. 100–106.
3. Волошин, Ю. Л. Сучасні підходи в діагностиці та лікуванні абдомінальної форми крипторхізму в дітей / Ю. Л. Волошин // *Хірургія дитячого віку*. — 2014. — № 1–2. — С. 107–111.
4. Щодо питання діагностики та лікування черевної форми крипторхізму у дітей / П. С. Русак [та інш.] // *Хірургія дитячого віку*. — 2015. — № 1. — С. 76–82.
5. Лапароскопічна хірургія дитячого віку: навчально-методичний посібник / П. С. Русак [та інш.]. — Житомир-Київ: НМАПО ім. П. Л. Шупика, ВНМУ ім. М. І. Пирогова, 2006. — 128 с.

УДК 616-001.17-053.2-08

### ПРИМЕНЕНИЕ ЭМОЛЕНТОВ ДЛЯ НАРУЖНОЙ ОБРАБОТКИ ПОВЕРХНОСТНЫХ ОЖОГОВЫХ РАН ПОСЛЕ ИХ ЭПИТЕЛИЗАЦИИ У ДЕТЕЙ РАННЕГО ВОЗРАСТА

*Глуткин А. В.*

**Учреждение образования**

**«Гродненский государственный медицинский университет»**

**г. Гродно, Республика Беларусь**

#### **Введение**

Местное лечение поверхностных ожогов (1 (I–II) степени (классификация глубины ожогового поражения представлена по МКБ 10)) не представляет сложности при традиционном консервативном лечении, при условии отсутствия инфицирования в ране и общей воспалительной реакции. Данные поверхностные раны, подчиняясь закономерностям регенерации тканей, самостоятельно эпителизируются в течение 8–12 суток после их получения [1]. Эта группа поверхностных ожогов после эпителизации не приводит к развитию рубцов, и не требует использование специализированных препаратов, но не правильное ухаживание за кожей в местах поражения может сопровождаться сухостью кожи, а в последующем трещинам, появлению сыпи, нагноению и развитию рубцов. Для устранения данных факторов рекомендуется использование увлажняющих и смягчающих средств (эмоленты).

#### **Цель**

Оценка клинической эффективности использования эмолента Psorioderm Sensitive для обработки участков кожи в местах эпителизовавшихся поверхностных ожоговых ран у детей раннего возраста.

#### **Материал и методы исследования**

В отделении детской хирургии Гродненской областной детской клинической больницы в период 2015 – марта 2017 гг. находилось на стационарном лечении 57 детей с термическими ожогами кожи I–II (1 согласно МКБ 10) степени, общей площадью поражения от 2 до 20 %. После выписки из стационара пациенты были разделены на 2 группы. 1-я группа (контроль), в которой для наружной обработки кожи в местах эпителизовавшегося ожога использовали детский крем. 2-я группа пациентов — дети, у которых для наружной обработки кожи в местах эпителизовавшегося ожога использовали крем Psorioderm Sensitive (ООО Psorioderm Laboratories, входящей в состав группы предприятий Pezomed, Будапешт, Венгрия). Все пациенты были однородны по возрасту и глубине поражения.

Psorioderm Sensitive — косметический продукт специально разработанная для очень чувствительной кожи при атопическом дерматите, экземе, себорее и псориазе у людей с не-

переносимостью салициловой кислоты и у детей младше 3-х лет. Данное средство зарегистрировано в Республике Беларусь (№ государственной регистрации № ВУ.70.06.01.001.Е.002592.04.15 от 30.04.2015).

При выписке из стационара родители ребенка заполняли анкету о состоянии кожных покровов и затем через 4 недели ежедневного использования приходили на контрольный осмотр с заполнением анкеты. Пациентом было рекомендовано обрабатывать кожу кремом в местах поражения по мере ее высыхания. Клинический результат оценивали до обработки кремом и в конце курса использования: сухость кожи, гиперемия, нарушение сна, наличие зуда.

*Критерии включения:* дети в возрасте от 6 месяцев до 3-х лет с зажившими ранами I (I–II) степени по международной классификации, четкое соблюдение протокола исследования и графика визитов. *Критерии исключения:* наличие противопоказаний к поименованным в протоколе исследования наружным средствам; гиперчувствительность к активным субстанциям и ингредиентам основы поименованных в протоколе препаратов; неготовность родителей следовать рекомендациям исследователя.

Статистическую обработку полученных данных осуществляли с использованием программного обеспечения «Statistica» 10.0. Данные представлялись в виде медианы (Me), квартилей (25–75 %). Поскольку большинство количественных признаков не подчинялось закону нормального распределения, при сравнении использовались непараметрические методы. При сравнении двух независимых групп использовали непараметрический критерий Манна — Уитни (Mann — Whitney U-test). Сравнение зависимых переменных осуществляли с помощью критерия Уилкоксона (Wilcoxon signed-rank test). При сравнении долей (процентов) использовался метод Фишера (Fisher exact test, «two tailed»). Статистически значимым считали результат при  $p < 0,05$ .

#### **Результаты исследования и их обсуждение**

При выписке из стационара у детей в обеих группах отмечалась сухая кожа в местах поражения: в 1-й группе 3 (2; 2) балла, во 2-й группе 3 (2; 2),  $p > 0,05$  балла, соответственно, что отражает отсутствие достоверной разницы между сравниваемыми группами.

Через 4 недели была оценена сухость кожных покровов 2 (1; 2) балла, а при использовании эмолента во 2-й группе 1 (0; 2),  $p < 0,02$  балла, соответственно, что на 50 % меньше. Также отмечено снижение данного критерия внутри каждой группы: в 1-й с 3 (2; 3) до 2 (1; 2)  $p < 0,0001$  балла, а во 2-й группе с 3 (2; 3) до 1 (0; 2)  $p < 0,0001$  балла.

При контрольном осмотре (через 4 недели) в 1-й группе при использовании детского крема гиперемия уменьшилась со 100 до 36,7 % ( $p < 0,0001$ ), нарушение сна — с 66,7 до 20 % ( $p > 0,3817$ ), наличие зуда — с 36,7 до 20 % ( $p > 0,2516$ ). Во 2-й группе при использовании эмолента гиперемия снизилась со 100 до 11,1 %  $p < 0,0001$ , наличие зуда — с 22,2 до 0 %  $p < 0,0229$ , нарушение сна — с 29,6 до 0 %  $p < 0,0043$ . Как видим, проявления гиперемии, нарушение сна, зуда во 2-й группе достоверно ниже, чем 1-й.

#### **Заключение**

Состояние кожи является важным показателем здоровья организма ребенка и требует такого же пристального внимания, как и все другие жизненно важные органы и системы растущего организма, вследствие чего умением правильно выбрать и назначить средство ухода за кожей в местах поражения является одним из важных компонентов консервативной реабилитации при термической травме.

Таким образом, результаты наших исследований демонстрируют, что эмолент Psorioderm Sensitive обладает клинической эффективностью: увлажняет; снимает зуд; насыщает кожу жировыми компонентами, что способствует значительному улучшению качества жизни детей после перенесенного термического ожога кожи.

#### **ЛИТЕРАТУРА**

1. Афаунова, О. Н. Использование раневых покрытий при раннем хирургическом лечении ожогов II и IIIA степени у детей / О. Н. Афаунова, С. Б. Богданов, А. А. Завражнов // Комбустиология [Электронный ресурс]. — 2014. — № 52–53. — Режим доступа: <http://combustiology.ru/journal/glava-4-mestnoe-medikamentoznoe-lechenie-ran-ozhogov-i-ih-posledstvij/>. — Дата доступа: 22.12.2015.



УДК 616.001.17-053.2-036.22

**ЭПИДЕМИОЛОГИЯ ТЕРМИЧЕСКИХ ОЖОГОВ КОЖИ У ДЕТЕЙ***Глуткин А. В., Ковальчук В. И., Лютик В. А.,  
Лепешко О. А., Станкевич Т. Ю.***Учреждение образования  
«Гродненский государственный медицинский университет»  
г. Гродно, Республика Беларусь****Введение**

Одно из лидирующих мест бытового травматизма принадлежит ожогам, которые являются наиболее распространенным видом детских повреждений. Две трети от общего числа пострадавших от ожогов составляют дети, не достигшие 7 лет, но самая многочисленная группа — от 1 года до 3 лет. В Республике Беларусь ежегодно за стационарной медицинской помощью по поводу получения термического ожога обращаются около 7–8 тыс. детей [1].

**Цель**

Изучение эпидемиологии термических ожогов кожи у детей на основании данных Гродненской областной детской клинической больницы.

**Материал и методы исследования**

Проведен ретроспективный анализ 368 историй болезни пациентов, с термическими поражениями, находившихся на стационарном лечении в Гродненской областной детской клинической больнице за период 2013–2016 гг.

**Результаты исследования и их обсуждение**

Всего за 2013–2016 гг. было госпитализировано 368 пациентов с термической травмой, из них 287 (78 %) госпитализировано в отделение экстренной хирургии, а 81 (22 %) человек в отделение анестезиологии и реанимации с признаками ожогового шока для проведения интенсивной терапии. По гендерному признаку пациенты распределились следующим образом: девочек — 147 (40 %), мальчиков — 221 (60 %) человек. По возрасту: до 1 года составило 143 (39 %) человека, от 1 года до 3 лет — 177 (48 %), старше 3 лет — 48 (13 %). Наибольшая часть детей с термической травмой (48 %) была в возрасте от 1 года до 3 лет, что объясняется повышением двигательной активности ребенка: объем их движений увеличивается, они начинают вставать, ходить, при этом пытаются схватиться за самые разнообразные предметы, которые помогли бы им сохранить вертикальное положение.

Наиболее частым термическим агентом, воздействующим на кожу ребенка, явилась горячая жидкость 353 (96 %) человека: вода — 236 (67 %) человек, чай — 64 (18 %) человека, кофе — 35 (10 %) человек, бульон — 13 (3,7 %) человек, молоко — 5 (1,3 %) человек. Распределение детей по дням получения ожога: понедельник — 64 (18 %) человека, вторник — 52 (14,7 %) человека, среда — 51 (14,5 %) человек, четверг — 51 (14,5 %) человек, пятница — 43 (12,2 %) человека, суббота — 47 (13,3 %) человек, воскресенье — 45 (12,7 %) человек. По нашим данным, в общей структуре госпитализированных пациентов наиболее часто ожоговая травма отмечается летом — 94 (26,6 %) человека и осенью — 95 (27 %) детей в период максимальной активности. Весной — 92 (26 %), а зимой — 72 (20,4 %) человека. На городских жителей приходится — 317 (86 %) человек, на сельских — 51 (14 %) человек. По времени получения ожога пациенты распределились следующим образом: 6.00–12.00 — 88 (24 %) человек, 12.00–18.00 — 155 (42 %) человек, 18.00–24.00 — 107 (29 %) человек, 24.00–06.00 — 18 (5 %) человек. Анализ локализации ожогов у детей показал, что у пострадавших наблюдается преимущественно (63,5 %) одновременное поражение различных участков тела. Анализ локализации ожогов у детей показал, что у пострадавших наблюдается преимущественно (63,5 %) одновременное поражение различных участков тела, изолированные поражения нижних конечностей составляют 14,5 %. Ожоги верхних конечностей и кисти — 16,4 %. Ожоги туловища встречаются у 4,7 % пострадавших. Еще реже поражения волосистой части головы, лица и шеи в 3,6 % случаев. При анализе историй было выявлено, что ожоги у детей

имеют мозаичную структуру с преобладанием разных степеней по глубине. Поверхностные ожоги встречаются значительно чаще, чем глубокие (в 80 % случаев).

Таким образом, проведенный клинико-статистический анализ ожоговой травмы у детей показал влияние эпидемиологических факторов на формирование детского ожогового травматизма в городе Гродно и Гродненской области.

#### ЛИТЕРАТУРА

1. Глуткин, А. В. Термический ожог кожи у детей раннего возраста (опыт эксперимента и клиники) / А. В. Глуткин, В. И. Ковальчук. — Гродно: ГрГМУ, 2016. — 180 с.

УДК 616.348-007.61-053.31-053.3

### ЕЩЕ РАЗ О ДИАГНОСТИКЕ БОЛЕЗНИ ГИРШПРУНГА У НОВОРОЖДЕННЫХ И ДЕТЕЙ ГРУДНОГО ВОЗРАСТА

Говорухина О. А.<sup>1</sup>, Махлин А. М.<sup>1,2</sup>

<sup>1</sup>Государственное учреждение

«Республиканский научно-практический центр детской хирургии»,

<sup>2</sup>Государственное учреждение образования

«Белорусская медицинская академия последипломного образования»

г. Минск, Республика Беларусь

#### **Введение**

Болезнь Гиршпрунга (БГ) — одно из сложных и тяжелых хирургических заболеваний кишечника у детей. С усилением настороженности и улучшением методов обследования пациентов возраст пациентов для установления диагноза болезни Гиршпрунга существенно уменьшился в последнее время и во многих случаях происходит в периоде новорожденности. БГ — врожденное заболевание, то есть симптомы болезни можно выявить уже на этапах роддома. Задержка отхождения мекония в течение первых 24–48 часов, нарушения энтерального питания и вздутие живота позволяют заподозрить БГ. Однако в ряде случаев диагностический процесс оказывается затруднительным по различным причинам. Симптомы заболевания могут быть замаскированы сопутствующей патологией ребенка или его тяжелым состоянием. Только понимание патогенеза и возможных клинических проявлений БГ у новорожденных и детей грудного возраста может обеспечить своевременную диагностику этого заболевания, и, соответственно, определить тактику хирургического лечения.

#### **Цель**

Разработать и обосновать алгоритм диагностики БГ у пациентов грудного возраста, который позволит максимально улучшить диагностику заболевания и своевременно выбрать адекватную тактику и выполнить соответствующее хирургическое лечение.

#### **Материал и методы исследования**

За период 2010–2016 гг. в РНПЦ ДХ было обследовано 482 пациента с подозрением на БГ. Было выполнено 758 ректальных биопсий, 652 гистохимических исследований и 96 иммуногистохимических исследований. Было выявлено 104 пациента с БГ.

Из них пациентов грудного возраста (до 1 года) — 43.

Для разработки диагностического алгоритма пациенты были условно разделены на 2 группы по форме клинического течения БГ: 1 группа — неосложненная форма (28 пациентов), 2 группа — осложненная форма (15 пациентов).

1 группа (критерии): Задержка отхождения мекония в течение первых 1–2 сутки жизни, увеличенные размеры живота, проблемы с энтеральным питанием, отсутствие самостоятельного стула — основные клинические проявления. При регулярном выполнении высоких клизм удается добиться возобновления пассажа по кишечнику, уменьшить вздутие живота, возобновить энтеральное кормление.

2 группа (критерии): БГ проявляется в виде острой низкой кишечной непроходимости или перфорации терминальных отделов подвздошной кишки или различных отделов толстой

кишки и перитонита в первые дни или недели жизни ребенка, что затрудняет своевременную постановку диагноза, т. к. на первый план выступают симптомы этих экстренных состояний. Необходимо помнить, что возникновение у доношенного ребенка перитонита с перфорацией в терминальном отделе подвздошной кишки или в области толстой кишки, стенозы подвздошной или толстой кишки могут свидетельствовать о наличии у новорожденного БГ. Возникновение у доношенного ребенка НЭК с токсической дилатацией толстой кишки в одни из первых суток после рождения может также быть проявлением болезни Гиршпрунга. Нужно отметить, что острая кишечная непроходимость, стеноз или перфорация кишки при БГ могут произойти не только в периоде новорожденности, но и в грудном возрасте, если диагноз не поставлен вовремя.

#### **Результаты исследования и их обсуждение**

1 группа: неосложненная форма БГ. В 1 группе пациентов ректальная биопсия является первым диагностическим шагом в постановке диагноза болезни Гиршпрунга. Следующим шагом в диагностическом поиске является ирригоскопия для определения длины зоны аганглиоза. Нужно отметить сложность интерпретации гистологического исследования и ирригоскопии у детей в возрасте до 1 месяца. В случае сомнений исследования необходимо повторить через 1–2 месяца.

2 группа: осложненная форма БГ. Эта группа пациентов должна иметь соответствующую хирургическую тактику — не только выведение илеостомы, но и взятие биопсийного материала на всех участках толстой кишки (восходящей, поперечной, нисходящей и сигмовидной кишок) и тонкой в месте выведения илеостомы, а также выполнение ректальной биопсии (которая может быть отсрочена до стабилизации состояния пациента). Если гистологическое исследование кишки не было выполнено во время первичной операции, ректальная биопсия обязательно должна быть взята перед принятием решения о закрытии стомы у пациентов с соответствующим анамнезом. Если биопсии не будут взяты, а стома будет закрыта, то при наличии у пациента БГ возникнет кишечная непроходимость или несостоятельность анастомоза, что повлечет за собой повторные операции по открытию и закрытию стомы, и так до тех пор, пока не будет выполнено гистологическое исследование. Если биопсии толстой кишки на различных уровнях не будут взяты во время первичной операции, то это приведет к ряду технических трудностей для определения длины зоны аганглиоза у пациентов с БГ. При наличии у ребенка илеостомы выполнение ирригоскопии неинформативно. Необходимо лестничная биопсия, выполненная при колоноскопии, или лапароскопия для взятия биопсийного материала из разных участков толстой кишки. Таким пациентам будет необходима интраоперационная экспресс-биопсия во время радикальной операции.

#### **Выводы**

1. Болезнь Гиршпрунга — врожденная хирургическая патология кишечника. При тщательно собранном анамнезе и жалобах возможно заподозрить БГ у 80 % детей еще на этапе роддома. Поздняя диагностика патологии в большинстве случаев связана с низкой настороженностью врачей.

2. Основными методами для диагностики, подтверждения и определения распространенности патологического процесса при БГ у детей являются: анамнез, клиника, биопсия, ирригоскопия. Диагностическая ценность других методов обследования сомнительна или недостоверна.

3. При обнаружении на операции у доношенного новорожденного перфорации подвздошной или любого участка толстой кишки должна быть заподозрена БГ. При операции по поводу острой низкой кишечной непроходимости, дилатации толстой или подвздошной кишки и отсутствии анатомической причины должна быть также заподозрена БГ. Дальнейшая хирургическая тактика — взятие биопсий на протяжении толстой кишки (восходящей, поперечной, нисходящей и сигмовидной) и выведение илеостомы. Ректальная биопсия должна обязательно входить в алгоритм обследования пациентов этой группы.

4. Ирригоскопия необходима для определения длины аганглионарного сегмента толстой кишки, основным же методом диагностики является биопсия. Однако нарушение последовательности выполнения алгоритма обследования при неосложненной форме БГ не приведет к диагностическим ошибкам, а при типичной рентгенологической картине подтвердит диагноз.

5. Отсутствие четкого выполнения алгоритма обследования пациентов с осложненной формой БГ может привести к диагностическим ошибкам.

6. Таким образом, на основании зарубежного и собственного опыта диагностическим алгоритмом при обследовании пациентов по поводу БГ является: анамнез – клиническая картина – биопсия – ирригоскопия. После оценки формы клинического течения у пациента с БГ (осложненная или неосложненная) следует провести последовательное этапное исследование: а) при неосложненной форме: 1-й этап — ректальная биопсия (гипертермия, отсутствие ганглиев — БГ); 2-й этап — ирригоскопия (для определения зоны поражения); б) при осложненной форме: 1-й этап — биопсия участков толстой кишки на первичной операции (исследование операционного материала на ганглии); 2-й этап — ирригоскопия (для определения проходимости дистальных отделов кишки); 3-й этап — ректальная биопсия. Описанный алгоритм позволит улучшить качество диагностики этого врожденного заболевания у новорожденных и пациентов грудного возраста.

#### ЛИТЕРАТУРА

1. Ашкрафт, К. У. Детская хирургия / К. У. Ашкрафт, Т. М. Холдер. — СПб., Хардфорд, 1996. — 384 с.
2. Hirschsprung's Disease and Allied Disorders (ed 3) / A. M. Holschneider [et al.]. — New York, NY: Springer, 2008. — 414 p.
3. Operative Pediatric Surgery / M. M. Zieglerb. — McGraw-Hill Companies, 2003. — 1339 p.
4. Puri, P. Pediatric Surgery / P. Puri, M. E. Hollwarth. — Springer, 2006. — 632 p.

УДК 616.688-003.217-053.2-089

### ИСПОЛЬЗОВАНИЕ МАЛОИНВАЗИВНЫХ МЕТОДОВ ОПЕРАЦИЙ ПРИ ПАТОЛОГИИ ВЛАГАЛИЩНОГО ОТРОСТКА БРЮШИНЫ У ДЕТЕЙ

*Голубицкий С. Б., Жадейко В. В., Стефанович А. И.*

Учреждение здравоохранения  
«Брестская детская областная больница»  
г. Брест, Республика Беларусь

#### **Введение**

Паховая грыжа является самой частой причиной операции у детей. В детской практике предпочтительнее проведение операции методами, сочетающими высокую эффективность, косметичность и минимальное время операции. Такими методиками являются лапароскопические герниорафии.

#### **Цель**

Оценить результаты применения малоинвазивных хирургических вмешательств у детей с паховыми грыжами.

#### **Материал и методы исследования**

Спектр малоинвазивных операций при наличии паховых грыж у детей в хирургическом отделении УЗ «Брестская детская областная больница» в настоящее время представлен 2 методиками — лапароскопическое ушивание внутреннего пахового кольца и PIRS (percutaneous internal ring suturing). В 2014 г. лапароскопическая герниорафия была выполнена у 80 % пациентов с паховыми грыжами, в 2015 г. у 74 % пациентов герниорафия выполнена лапароскопически, а у 6,2 % — PIRS. В 2016 г. еще активнее стал использоваться метод PIRS — 35 %, лапароскопическая герниорафия — 47,8 %.

#### **Результаты исследования и их обсуждение**

Преимуществом лапароскопических методов герниорафии является визуализация обоих внутренних паховых колец, что позволяет раньше выявить и санировать сочетанную патологию. Интраоперационно диагноз двусторонней паховой грыжи установлен у 11 % пациентов. Увеличение относительного вклада PIRS в малоинвазивных методиках связано с косметичностью, относительной простотой и дешевизной метода — используется один троакар для оптики и игла Куликовского для проведения нити.

### **Выводы**

Лапароскопические методики герниорафии являются методом выбора у детей, так как в полной мере отвечают требованиям малоинвазивности.

Использование PIRS у детей дошкольного возраста является следующей ступенью в освоении лапароскопических методов лечения паховых грыж.

### **ЛИТЕРАТУРА**

1. Дронов, А. Ф. Эндоскопическая хирургия у детей: практ. рук-во / А. Ф. Дронов, И. В. Поддубный, В. И. Котлобовский; под ред. Ю. Ф. Исакова. — М.: ГЭОТАР-Медиа, 2002.
2. Сравнительный анализ открытых паховых грыжесечений и лапароскопических герниопластик в хирургии детского возраста / А. Ф. Дронов [и др.] // Детская хирургия. — 2011. — № 5. — С. 19–21.
3. Экстраперитонеальная лигатурная герниорафия при паховых грыжах у детей / Р. О. Игнатъев [и др.] // Детская хирургия. — 2011. — № 1. — С. 34–35.

**УДК 616-089.819.843-053.2-084**

## **ПРОФИЛАКТИКА СТОМАЛЬНЫХ ОСЛОЖНЕНИЙ У ДЕТЕЙ**

*Горбатюк О. М.*

**«Национальная медицинская академия  
последипломного образования имени П. Л. Шупика»  
г. Киев, Украина**

### **Введение**

Формирование кишечных стом — один из важнейших и ответственных этапов хирургического лечения детей разного возраста с различными врожденными и приобретенными заболеваниями кишечника [3]. Так, известно, что более половины детей с врожденной коло ректальной патологией требуют формирования кишечных стом как I этапа хирургического лечения. Довольно часто кишечные стомы выводятся у детей с воспалительными заболеваниями кишечника и полипозом. Нередко стомирование осуществляется и в детской ургентной хирургии. Несоблюдение основных принципов и нарушение методик формирования кишечных стом являются основными причинами возникновения стомальных осложнений у детей [1, 2, 4].

### **Цель**

Улучшение результатов лечения детей с кишечными стомами путем проведения профилактики развития возможных осложнений.

### **Материал и методы исследования**

Проанализированы результаты лечения 49 детей с кишечными стомами. У 38 (77,55 %) пациентов выведение стом производилось в нашей клинике, у 11 (22,45 %) — в лечебных учреждениях других регионов Украины. Кишечные стомы выводились в ургентном порядке у 21 (42,86 %) ребенка и планово — у 28 (57,14 %). Стомальные осложнения имелись у 15 (30,61 %) пациентов. Всем детям с осложненным течением стомирования проводили комплексное обследование, включающее изучение жалоб и анамнеза заболевания, клинико-лабораторное исследование, УЗИ парастомальной области, органов брюшной полости, почек и малого таза, рентгенологическое исследование кишечника (ирригография, фистулография). При осмотре стомы оценивался диаметр кишки, диаметр отверстия в передней брюшной стенке, выявлялось наличие воспалительных изменений кожи, стенки кишки, наличие или отсутствие дефекта апоневроза, инфильтратов и свищей.

### **Результаты исследования и их обсуждение**

Наблюдали такие ранние осложнения кишечных стом (5 клинических наблюдений), как кровотечение, эвентрация кишки, некроз стомы, ретракция стомы, парастомальный абсцесс. Поздних стомальных осложнений было 10: стеноз стомы (4 случая), стеноз межкишечного анастомоза (1), параколостомическая грыжа (1), грануляции и язвы выведенной кишки (1), парастомальные дерматиты (3). Основными причинами возникновения стомальных осложнений у детей являлись тактические и технические ошибки формирования стом, среди которых наиболее значимыми были:

- неадекватная мобилизация кишки с натяжением мобилизованного сегмента, что явилось причиной ретракции стомы;
- нарушение кровоснабжения выведенной кишки, что явилось причиной некроза выведенной стомы;
- неадекватный диаметр отверстия передней брюшной стенки как причина параколомической грыжи, стенозов и ретракции стомы;
- отсутствие маркировки места наложения стомы с ущемлением и стенозом выведенной кишки в нетипичном для стомирования месте;
- нарушение правил фиксации выведенного сегмента кишки к слоям брюшной стенки, что явилось причиной эвагинации кишки.

Грануляции и язвенные поражения стомированной кишки мы наблюдали у 1 пациента с болезнью Крона. Причина этого осложнения — наложение стомы на пораженный сегмент кишки.

Перистомальные дерматиты были вызваны раздражающим действием кишечного содержимого при недостаточном уходе за стомой. Для профилактики этого осложнения необходимо обучить медицинский персонал и родителей основным правилам ухода за стомированным ребенком и рекомендовать современные калоприемники и средства ухода за стомой с первых дней формирования стомы.

У большинства детей стомальные осложнения были устранены хирургическими методами.

#### **Выводы**

1. За данными проведенного исследования формирование кишечных стом у каждого третьего ребенка (30,61 % клинических наблюдений) сопровождается развитием осложнений из-за допущенных тактических и технических погрешностей формирования стомы и некачественным уходом за стомой.
2. Основным профилактическим мероприятием возможных стомальных осложнений является соблюдение основных принципов и методик формирования кишечных стом у детей.
3. Диспансерное наблюдение за стомированными детьми обеспечивает своевременную диагностику и лечение имеющихся стомальных осложнений, большинство из которых были излечены хирургическим путем.

#### **ЛИТЕРАТУРА**

1. Калашникова, И. А. Алгоритм диагностики и лечения осложнений кишечной стомы / И. А. Калашникова, С. И. Ачкасов // Колопроктология. — 2009. — № 3 (29). — С. 8–14.
2. Stoma complications: a multivariate analysis / J. C. Duchesne [et al.] // Am. Surg. — 2002. — Vol. 68, № 11. — P. 961–966.
3. Multimedia education programme for patients with a stoma: effectiveness evaluation / S. F. Lo [et al.] // J. Adv Nurs. — 2011. — № 67 (1). — P. 68–76.
4. Stoma complications: the Cook County Hospital experience / J. J. Park [et al.] // Dis Colon Rectum. — 1999. — № 42 (12). — P. 1575–1580.

УДК 616.32-007.271-053.2

### **ЛЕЧЕНИЕ АТРЕЗИИ ПИЩЕВОДА У ДЕТЕЙ**

**Гриневич Ю. М.<sup>1,2</sup>, Троян В. В.<sup>1</sup>, Говорухина О. А.<sup>2</sup>,  
Валек Л. В.<sup>2</sup>, Нестерук Л. Н.<sup>2</sup>**

<sup>1</sup>Государственное учреждение образования

«Белорусская медицинская академия последипломного образования»,

<sup>2</sup>Государственное учреждение

«Республиканский научно-практический центр детской хирургии»

г. Минск, Республика Беларусь

Вопросы диагностики и лечения атрезии пищевода (АП) имеют длительную историю. Первое упоминание об этой патологии появилось в медицинской литературе еще в 1670 г., в Англии (W. Durston). В последующем, на протяжении нескольких столетий предпринимались безуспешные попытки хирургического лечения АП. Только в 1939 г. американские хи-

рурги W. E. Ladd и N. L. Leven независимо друг от друга провели этапные коррекции АП у новорожденных. В обоих случаях они наложили гастростому, выполнили лигирование ТПС, а в последующем сформировали антеторакальный искусственный пищевод из кожной трубки. В 1941 г. С. Naigt впервые успешно провел первую радикальную операцию путем наложения прямого анастомоза пищевода у новорожденного. В СССР первую успешную операцию по поводу АП выполнил в 1955 г. Г. А. Баиров в Ленинграде.

В последние годы лет достигнуты значительные успехи в лечении АП благодаря развитию и совершенствованию медицинских технологий, достижениям в неонатологии, детской хирургии, интенсивной терапии и анестезиологии новорожденных. В развитых странах отмечается отчетливая тенденция к увеличению выживаемости новорожденных с АП, которая достигает 80–90 %. Тем не менее, АП до сих пор считается самым сложным для коррекции и угрожающим жизни и порокам развития.

В этом отношении интерес могут представлять результаты, полученные при коррекции этого порока развития в ДХЦ, теперь РНПЦ детской хирургии г. Минска в период с 2008 по апрель 2017 гг.

В этот период, в нашем центре находилось на лечении 148 новорожденных с АП. Девочек было 66 (44,6 %) и мальчиков — 82 (55,4 %). У абсолютного большинства — 139 (93,9 %) детей выявлен III тип АП, у 8 (5,4 %) — I тип АП и у 1 (0,68 %) ребенка — IV тип АП. Детей со II типом аномалии мы не наблюдали.

Во всех случаях диагноз АП был поставлен практически сразу после рождения, в большинстве случаев — в родильном зале. Пренатальная диагностика, с нашей точки зрения, находится пока еще на недостаточном уровне. С 2000 г. нам известно о дородовой диагностике в стране не более 19 случаев I типа АП и 1 случай — III типа.

В анализируемой группе детей более 40 % (62) были недоношенными. Среди недоношенных детей с низкой массой тела (2500–1500 г) было 49 (79 %), с очень низкой массой (1500–1000 г) — 8 (12,9 %) и с экстремально низкой массой (менее 1000 г) — 2 (3,2 %). Из 86 доношенных детей, 17 (19,8 %), т. е. каждый пятый имели массу тела менее 2500 г. Сопутствующие пороки развития имел 71 (48 %) ребенок. У них были диагностированы пороки сердца, аноректальные пороки и пороки мочевыделительной системы, аномалии позвоночника, ребер, конечностей. У 3 детей имела место ассоциация VACTERL.

После предоперационной подготовки все дети были оперированы. У 117 детей из торакотомного доступа наложен первичный анастомоз пищевода «конец в конец». В 116 случаях это были дети с III типом АП и 1 ребенок с АП тип IV. При диастазе пищевода больше 2 см, 6 детям перед наложением анастомоза выполнена проксимальная циркулярная миотомия по Livaditis. В этой группе достижением можно считать выжившего недоношенного ребенка с гестационным сроком 29 недель и массой тела 850 г, которому был выполнен первичный анастомоз пищевода «конец в конец». Послеоперационный период протекал у него без особенностей.

У 31 детей из-за большого диастаза между сегментами пищевода (23 детей с III типом АП и 8 детей с I типом АП) выведена на шею эзофагостома и наложена гастростома. Одному из них была предпринята попытка удлинения проксимального сегмента пищевода по Kimura, которая закончилась неудачно.

После первичной пластики пищевода имелись следующие осложнения. У 11 из 117 (9,4 %) детей возникла несостоятельность анастомоза и медиастинит, что потребовало выполнения реторакотомии и разобщения пищевода с выведением шейной эзофагостомы и гастростомии.

У 87 (75 %) пациентов развилось стенозирование анастомоза, что потребовало ранней баллонной дилатации зоны стеноза эндоскопическим контролем. Дилатация была неэффективна у 5 детей и в возрасте 5–6 месяцев всем им была выполнена резекция зоны стеноза и реанастомоз пищевода. Одному из этих детей перед реторакотомией была произведена лапароскопическая фундопликация по Ниссену из-за выраженного гастро-эзофагеального рефлюкса (ГЭР).

Реканализация трахео-пищеводного свища (ТПС) диагностирована у 5 детей через 1–4 месяца после первичной пластики пищевода. В одном случае точечное соустье удалось ликви-

дировать высокоэнергетическим лазером с обработкой устья свища со стороны пищевода. Трём детям выполнено разобщение трахеи и пищевода с интерпозицией биологической ткани между швами. 1 ребёнку с реканализацией ТПС перед реторакотомией потребовалась лапароскопическая фундопликация по Ниссену в связи с тяжелой ГЭРБ.

Следует отметить, что проявления ГЭРБ не поддающиеся консервативному лечению, выявлены у 31 (26,5 %) ребёнка, которые перенесли радикальную коррекцию АП.

Умерло 6 детей, что составило летальность при радикальной коррекции АП 5,1 %. Все умершие были недоношенными и маловесными детьми с МВПР и их смерть была связана, прежде всего, с глубокой недоношенностью, внутрижелудочковыми кровоизлияниями, бронхолегочной дисплазией и т. д.

Этапная коррекция АП с одномоментной эзофагоколонопластикой выполнена 24 детям. В 19 случаях трансплантат был проведен в переднем средостении. В 4 случаях выполнено вмешательство по Waterstone с торакоскопически ассистированным проведением кишечного трансплантата в левой плевральной полости. В одном случае «неопищевод» проведен в заднем средостении. Некроз трансплантата наступил в одном случае, что потребовало его удаления. В последующем этому ребёнку была выполнена повторная эзофагоколонопластика с хорошим исходом. Стенозирование пищеводно-кишечного анастомоза выявлено у 6 (25 %) детей, что потребовало проведения повторных баллонных дилатаций.

После эзофагоколонопластики умерло 2 (8,3 %) детей. Причинами летального исхода были смешанный грибково-бактериальный сепсис на фоне генерализованной цитомегаловирусной инфекции и тяжелая внутрибольничная пневмония.

В целом выживаемость больных в изучаемой группе составила 94,6 %.

Таким образом, можно отметить, что в Республике Беларусь создана и функционирует достаточно эффективная система оказания медицинской помощи новорожденным детям с таким тяжелым врожденным пороком развития, как атрезия пищевода, позволившая снизить летальность в этой группе детей до 5,4 %.

УДК 616.351/.352-08

### ОСЛОЖНЕНИЯ КОЛО- И ЭНТЕРОСТОМИЙ ПРИ ЛЕЧЕНИИ АНОРЕКТАЛЬНЫХ ПОРОКОВ

*Дегтярев Ю. Г.<sup>1</sup>, Аверин В. И.<sup>1</sup>, Новицкая С. К.<sup>2</sup>, Баранов С. Ю.<sup>3</sup>*

<sup>1</sup>Учреждение образования

«Белорусский государственный медицинский университет»,

<sup>2</sup>Государственное учреждение

«Республиканский научно-практический центр детской хирургии»,

г. Минск, Республика Беларусь

<sup>3</sup>Учреждение образования

«Гомельский государственный медицинский университет»

г. Гомель, Республика Беларусь

#### **Введение**

В настоящее время энтеро- и колостомия — этап лечения как при «высоких» формах атрезии в новорожденном периоде, так и перед коррекцией порока при «низких» свищевых формах вне периода новорожденности, а также перед выполнением повторных реконструктивных операций на прямой кишке. Выполнять данную операцию по национальным протоколам возможно лишь на уровне областной больницы, главное условие — наличие специализированного отделения детской анестезиологии и реанимации, имеющего опыт работы с новорожденными.

#### **Цель**

Установить частоту осложнений, провести анализ причин их возникновения, рекомендовать оптимальный метод колостомии.



### **Материал и методы исследования**

Для изучения причин осложнений выделена группа пациентов, имевших осложнения при коло- и энтеростомии 164 пациента.

### **Результаты исследования и их обсуждение**

По литературным данным количество «нежелательных событий» после коло- и энтеростомии значительно разнится: от 9 до 80 %. Это определяется объективной регистрацией этих осложнений, опытом работы клиники, частотой выполнения подобных операций. По данным А. Рейна при анализе данных детского колоректального центра в г. Цинцинати (США), имеющей самый богатый опыт лечения детей с ВПР АРО, количество общих осложнений составило 42 % от выполненных операций, что говорит об их высоком проценте даже в специализированном центре и документальной фиксации всех, даже минимальных нежелательных событий после операции.

При анализе оказания медицинской помощи 525 пациентам с врожденными аноректальными пороками, находившимися на лечении в ДХЦ с 1970 по 2014 гг. осложнения при коло- и энтеростомии отмечены у 164 пациентов, и проявлялись в раннем послеоперационном периоде у 131 (80 %) пациента, у 33 (20 %) — в позднем. В структуре внутрибрюшных послеоперационных осложнений кровотечение имело место у 7 (4,3 %), кишечная непроходимость — у 12 (7,3 %), перитонит — у 6 (3,7 %), гипертрофия приводящей кишки вследствие стеноза на уровне апоневроза передней брюшной стенки — у 7 (4,3 %) пациентов. Сепсис в исходе послеоперационного перитонита развился у 4 (2,4 %) детей. Осложнения со стороны операционной раны проявлялись мацерацией кожи — у 23 (14 %), пролапсом стомы — у 21 (12,8 %), некрозом выведенной кишки — у 7 (4,3 %) детей, раневой инфекцией — у 10 (6,1 %), кишечнокожным свищом — у 6 (3,7 %), парастомальной грыжей — у 2 (1,2 %), стенозом стомы — у 19 (11,6 %), ретракцией стомы — у 7 (4,3 %), эвентрацией — у 2 (1,2 %). К осложнениям, связанным с хирургической техникой, относили ошибочный выбор места выведения стомы — у 15 (9,2 %) пациентов, оставление короткой дистальной части прямой кишки, что потребовало его резекции при выполнении следующего этапа хирургической коррекции у 4 (2,4 %), гидростатическое повреждение стенки отводящей кишки — у 1 (0,6 %) ребенка, ошибочное закрытие приводящей петли при колостомии — у 2 (1,2 %), перфорацию кишки вблизи колостомы — у 5 (3 %) наблюдений. Летальный исход при возникновении осложнений имел место у 4 (2,4 %) детей. Различные виды осложнений требовали дифференцированного хирургического подхода. Срочное хирургическое лечение требовалось, если осложнения вызывали опасность для жизни пациента. К таким осложнениям относятся кровотечение, глубокий некроз стомы, эвентрация петель кишки и сальника, высокий свищ тонкой кишки, сопровождающийся выделением кишечного содержимого в подкожную клетчатку, острая кишечная непроходимость, вызванная выведенной стомой (перекрут приводящей стомы, заглушенный приводящий отрезок при одноконцевой стоме).

Осложнения, препятствующие нормальной функции кишки (стеноз, грыжа или пролапс) и уходу за стомой: дерматиты (ретракция, парастомальные грыжи, стеноз, пролапс), подлежат плановому хирургическому лечению. Показания к хирургическому лечению определяются сопутствующими заболеваниями и тактикой лечения основного заболевания.

Воспалительные изменения кожи: гиперемия, мацерация и изъязвление являются обусловлены неправильным уходом и вызваны раздражающим действием кишечного содержимого с инфицированием поврежденной кожи. Устраняется с помощью местного противовоспалительного лечения и подбором адекватных калоприемников.

При анализе причин установлено меньшее количество осложнений в специализированном республиканском научно-практическом центре (36,7 %), чем в областных учреждениях здравоохранения (63,3 %). Следует учесть, что в ДХЦ выполнялось большее количество операций (практически все проктопластики, закрытие коло и энтеростом). В областных центрах, как правило, проводилась лишь колостомия.

При формировании кишечной коло- или энтеростомы при аноректальном пороке в каждом конкретном случае необходимо: иметь представление об анатомии порока, провести тщательное дооперационное планирование и выбор последующей корригирующей операции; соблюдать скрупулезную хирургическую технику, т.е. учреждение должно иметь опыт вы-

полнения подобных операций у детей (особенно периода новорожденности). Принципиальное значение имеют как уровень, так и способ колостомии. На основании собственного опыта мы пришли к заключению, что у новорожденных по тактическим соображениям и с технической точки зрения наиболее выгодна сигмостомия. Сигмовидная кишка наиболее удобна для создания колостомы, выведение ее в рану не требует дополнительных манипуляций и наименее травматично. В дальнейшем для диагностики и решения вопроса о виде оперативного вмешательства, сигмостома позволяет путем контрастирования дистального отрезка кишки более точно установить уровень атрезии, наличие и локализацию свища. Это имеет большое практическое значение и дает возможность определить оптимальный объем предстоящей операции. В настоящее время в соответствии с признанными международными рекомендациями подвесные коло- и энтеростомы не используем.

Отдаем предпочтение двуконцевой раздельной сигмостома. Оба конца сигмостомы двумя разрезами выводят на брюшную стенку так, чтобы после выполнения завершающего этапа лечения (закрытия колостомы, восстановления непрерывности толстой кишки) образовался максимально приемлемый косметический дефект — один непрерывный рубец. Уход за такой стомой достаточно прост, т. к. возможно использование калоприемников. А. Рефа рекомендует использовать один разрез и фиксацию выведенных концов толстой кишки осуществлять по углам раны. При этом отводящий конец предварительно сужают, для предотвращения эвагинации.

В более старшем возрасте, как правило, у девочек, перед коррекцией порока при низких свищевых формах атрезии (промежностная эктопия или широкие ректовестибулярные свищи) выполнялась одноконцевая сигмостомия, так как дренирование дистальной части кишки осуществляется через широкий свищевой ход. Преимуществом данного «экономного» метода — уменьшение отрезка резецируемой кишки при закрытии сигмостомы.

В 3 случаях использовали лапароскопию при выполнении колостомии. Это были симультанные операции (при тонкокишечной непроходимости, диагностические) и т. к. в дальнейшем в плане лечения предусматривалась энтеростомия (необходимость проведения реконструктивных операций на промежности), она была выполнена с использованием лапароскопии.

#### **Выводы**

Коло- и энтеростомия может сопровождаться техническими и тактическими ошибками, приводящими к большому спектру осложнений.

Наиболее значимые факторы риска, приводящие к осложнениям — метод стомии ОШ 3,92 (95 % ДИ 2,08–7,36); операция в специализированном республиканском научно-практическом центре — ОШ 3,89 (95 % ДИ 1,25–12,07).

УДК 616.351/.352-07-08

### **ОЦЕНКА КАЧЕСТВА ЛЕЧЕБНО-ДИАГНОСТИЧЕСКОГО ПРОЦЕССА ПРИ ЛЕЧЕНИИ АНОРЕКТАЛЬНЫХ ПОРОКОВ**

*Дегтярев Ю. Г.<sup>1</sup>, Баранов С. Ю.<sup>2</sup>*

<sup>1</sup>Учреждение образования

«Белорусский государственный медицинский университет»

г. Минск, Республика Беларусь,

<sup>2</sup>Учреждение образования

«Гомельский государственный медицинский университет»

г. Гомель, Республика Беларусь

#### **Введение**

Измерение лечебно-диагностического процесса с получением количественных характеристик является частью совершенствования медицинской помощи. В основе такого измерения лежит оценка промежуточных и конечных показателей лечения каждого конкретного больного, интегральных показателей качества лечения конкретной нозологии.

В качестве примера проведена оценка качества лечения ребенка с аноректальной патологией (2014). Пациент Г, 1 год, диагноз: ВПР, атрезия прямой кишки с ректопромежностным свищом, что объективно подтверждено дистальной колоστοграммой. Учитывая «низкий» порок в таких случаях можно ограничиться минимальной заднесагиттальной проктопластикой, прогнозировать хороший функциональный результат и непродолжительный интервал лечения. При рождении у ребенка был заподозрен более сложный порок и ребенку проводилось этапное лечение. В процессе лечения из-за возникших осложнений ребенок перенес 7 операций, которые представлены в таблице 1.

Таблица 1 — Методы и объем лечения ребенка Г. Диагноз: атрезия прямой кишки с ректопромежностным свищом

Проведенные операции	Койко-дни	Долженствующие операции и койко-дни
Сигмостомия. Осложнение: перитонит. Ревизия, мобилизация кишки, сигмостомия	10 к/д в ОИТР, 18 к/д в общехирургическом отделении	Промежностная проктопластика 2 к/д в ОИТР 8 дней в общехирургическом отделении 4 к/д ОИТР (парантеральное питание)
Промежностная проктопластика. Закрытие сигмостомы, Осложнение: несостоятельность анастомоза. Резекция участка тонкой кишки, резекция дивертикула Мекеля, (два энтероэнтероанастомоза) Осложнение: перитонит, несостоятельность энтероанастомоза, энтеростома	57 к/д в отделении 23 в ОИТР	
Закрытие энтеростомы	4 к/д в ОИТР 19 к/д в ДХЦ	
<b>Итого</b>	37 к/д в ОИТР 89 к/д в отделении	4 к/д в ОИТР 8 к/д в отделении

На этом примере видно, что при оптимально возможном методе лечения пациенту должна была быть выполнена одномоментная операция в период новорожденности, ребенок должен был находиться в ОИТР — 4 дня и общехирургическом отделении — 8 дней. С учетом осложнений лечение потребовалось в течение 37 дней в ОИТР и 89 в общехирургическом отделении. Приняв во внимание стоимость нахождения ребенка в ОИТР и отделении дополнительные затраты на лечение ребенка увеличились в 10 раз. К сожалению, подобный случай не единичный.

При анализе лечения пациентов выявлено, что часто имеет место гипердиагностика, т.е. сигмостомия выполняется при низких пороках, что приводит к «лишним» операциям, колоστοмии и закрытию колостомы.

За период с 2000 по 2014 гг. из 27 (100 %) детей с низкими пороками 12 (44,4 %) проведено трехэтапное лечение. При отсутствии осложнений при проведении трех этапов лечения минимальные сроки и стоимость лечения представлены в таблице 2.

Таблица 2 — Сравнение стоимости (ДХЦ, 2014) одноэтапного и многоэтапного методов лечения, при ректопромежностных свищах)

	Трехэтапное лечение	Одноэтапное лечение
<b>Операции, койко-дни, стоимость тыс. руб.</b>	Колоστοмия 2 дня в ОИТР 8 дней в отделении 38 000 тыс. руб.	Проктопластика 4 дня в ОИТР 8 дней в отделении 53 127 тыс. руб.
	Проктопластика 1 день в ОИТР 8 дней в отделении 53 127 тыс. руб.	
	Закрытие колостомы 4 дня в ОИТР 8 дней в отделении 37 905 тыс. руб.	
<b>Итого, койко-дни</b>	7 дней в ОИТР 24 дня в отделении	4 дня в ОИТР 8 дней в отделении
<b>Итого, стоимость</b>	<b>129032 тыс. руб.</b>	<b>53127 тыс. руб.</b>

Учитывая всех 15 пациентов, общая сумма составила  $129\,039 \times 15 = 1\,935\,480$  тыс. руб. на выполнение этапных операций, в то же время на выполнение одноэтапной операции расходовалось  $53\,127 \times 15 = 796\,905$  тыс. руб. Разница составила  $1\,935\,480/796\,905 = 2,4$  раза, то есть коэффициент полезности одноэтапной операции составил 240 %. Расчетная сумма определена с условием «гладкого» послеоперационного периода. Учитывая, что осложнения при коло- и энтеростомии наблюдаются в 15–40 % случаев в виде несостоятельности анастомозов, непроходимости это приводит к очень большим экономическим затратам, в 3–4 раза больше, чем при проведении одноэтапных операций.

#### **Вывод**

Исходя из структуры диагностических и соответственно тактических ошибок, послеоперационных осложнений имеется необходимость совершенствования организации медицинской помощи с целью обеспечения ее непрерывности и преемственности при врожденных пороках развития плода с охватом антенатального и постнатального периода с целью улучшения результатов лечения и качества жизни пациентов.

УДК 616-082

### **ИНФОРМИРОВАННОЕ СОГЛАСИЕ НА МЕДИЦИНСКОЕ ВМЕШАТЕЛЬСТВО: МЕДИКО-ПРАВОВЫЕ АСПЕКТЫ**

*Дегтярев Ю. Г.<sup>1</sup>, Войцехович Г. Ф.<sup>3</sup>, Новицкая С. К.<sup>2</sup>*

<sup>1</sup>Учреждение образования

«Белорусский государственный медицинский университет»,

<sup>2</sup>Государственное учреждение

«Республиканский научно-практический центр детской хирургии»,

г. Минск, Республика Беларусь

<sup>3</sup>Учреждение здравоохранения

«Могилевская областная детская больница»

г. Могилев, Республика Беларусь

Любое медицинское вмешательство сопровождается рисками осложнений, в отношении которых неизвестно, наступят они или нет. Такие последствия являются не всегда предотвращаемыми, но прогнозируемыми. Поскольку они доступны прогнозированию, при оказании медицинской помощи предпринимаются меры для их предотвращения. Юридическим языком это звучит так: посягательством на здоровье пациента является охваченная информированным добровольным согласием медицинская помощь, оказанная с отклонениями от медицинских технологий, и любая медицинская помощь, не охваченная информированным добровольным согласием. Не является посягательством медицинская помощь, охваченная информированным добровольным согласием и оказанная без отклонений от медицинских технологий. Таким образом, любые телесные повреждения, не охваченные информированным добровольным согласием, где указываются различные осложнения лечения или обследования, признаются вредом.

В отечественном законодательстве за гражданами закреплено право на добровольное согласие, предваряющее всякое медицинское вмешательство (не только хирургическое) Законом Республики Беларусь «О здравоохранении» (далее — Закон о здравоохранении) (ст. 44).

Важное значение имеют форма выражения и процедура получения согласия пациента на вмешательство. Различают устную и письменную формы выражения информированного согласия. В качестве ориентира при оформлении письменного согласия на медицинское вмешательство используется деление медицинских вмешательств на простые и сложные. Согласно Закону о здравоохранении простые медицинское вмешательство допустимо оформлять устным, а сложное — письменным информированным согласием пациента на медицинское вмешательство. Простые, рутинные процедуры, характеризующиеся очень низкой по-

тенциальной способностью давать осложнения, могут проводиться при условии устного согласия пациента. На практике могут возникнуть затруднения при решении вопроса об отнесении того или иного вида медицинского вмешательства к сложным или простым, однако в законодательстве этот вопрос формально разрешен. Перечень простых медицинских вмешательств утвержден постановлением министерства здравоохранения Республики Беларусь от 31 мая 2011 г. № 49 «Об установлении перечня простых медицинских вмешательств». Всего в Перечне указано 1104 вида простых медицинских вмешательств, к которым, например, относятся изотопная ренография (в литературе описаны осложнения данного исследования, вплоть до смерти пациента); внутривенное введение лекарственных средств; постановка очистительной клизмы; постановка газоотводной трубки; пеленание новорожденного; инъекционная анестезия; электрокардиостимуляция; электросудорожная терапия; литотрипсия при камнях желчного пузыря; применение пузыря со льдом. Как видно, список представлен совершенно разнообразными (простыми, с использованием сложной медицинской техники, использованием радиоактивных веществ) медицинскими вмешательствами.

Перечень сложных медицинских вмешательств, содержащий 28 позиций, утвержден Указом Президента Республики Беларусь 26.12.2005 № 619 с последними изменениями в 2013 г. Этим же указом утвержден перечень высокотехнологичных медицинских вмешательств. Такие вмешательства, несомненно, также необходимо относить к сложным.

Согласно ст. 44 Закона о здравоохранении обязательным условием проведения сложного медицинского вмешательства является наличие предварительного письменного согласия. Согласие на сложное медицинское вмешательство оформляется записью в медицинской документации и подписывается пациентом либо его законными представителями (в отношении несовершеннолетних и недееспособных), и лечащим врачом. С учетом современной тенденции, выражающейся в увеличении ответственности вследствие требовательности и информированности пациентов, необходимо переходить к письменному получению согласия не только на сложные, но и на простые вмешательства. Это определяется тем, что при устной форме возрастает трудность доказывания информирования при судебных разбирательствах.

При подписи согласия необходима, кроме подписей врача и пациента, и их расшифровка, т. е. указание фамилий. Это связано с тем, что почерковедческая экспертиза не всегда идентифицирует только подпись. На всех значимых документах необходимо, чтобы собственноручно, кроме подписи, была написана фамилия для облегчения работы при необходимости проведения указанной экспертизы.

В настоящее время существует практика использования в лечебных учреждениях единых, заранее отпечатанных бланков, содержащих текст согласия пациента на медицинское вмешательство. Следует помнить, что стандартный бланк согласия на операцию, в котором пациент соглашается на любое лечение и любую операцию, не соответствует требованию «осознанного согласия» и не представляет собой «неограниченную лицензию» для проведения врачом любого лечения или операции по его усмотрению. Даже если пациент (родители) собственноручно записывают в документ название операции, это не соответствует требованию информированного согласия. В суде он с большой вероятностью докажет, что он не понимал, в силу специальной терминологии, образования, отсутствия медицинских знаний, предстоящую операцию. Требуется согласие, выражающее знание и понимание вопроса. Для получения такого рода согласия следует разъяснить пациенту все риски, которым человек с адекватным поведением придаст бы значение при принятии решения о согласии на лечение. Говоря о методе получения согласия, следует отметить преимущества заранее заготовленного письменного варианта документа. Врач, устно перечисляя все возможные осложнения при проведении, например, аппендэктомии, затратит много времени. В крупные стационары могут поступать одновременно десятки пациентов. Каждый раз новому пациенту все повторять — тяжелая нагрузка, приводящая к временному цейтноту. Когда текст добровольного информированного согласия оформлен письменно, врач может не тратить время на его зачитывание. После осмотра пациенту объясняют, что по плану лечения предполагается выполнение

операции, в процессе подготовки нужно будет подписать документы, с содержанием которых пациент может ознакомиться самостоятельно (при плановом лечении — заранее, за 24 часа, дома). При необходимости ответить на возникшие вопросы у врача займет на порядок меньше времени, чем на чтение вслух информированного согласия.

Согласие на медицинское вмешательство может быть в любой момент отозвано, за исключением случаев, когда врачи уже приступили к такому вмешательству и его прекращение либо возврат к первоначальному состоянию невозможны или связаны с угрозой для жизни, либо здоровья пациента (ст. 45) Закона. Отзыв согласия оформляется записью в медицинской документации и подписывается пациентом либо его законными представителями. Пациент либо его представители имеют право отказаться от госпитализации, медицинского вмешательства или потребовать их прекращения. В таком случае указанным лицам в доступной форме должны быть разъяснены возможные последствия отказа. Отказ от медицинского вмешательства, а также от госпитализации с указанием возможных последствий оформляется записью в медицинской документации и подписывается пациентом либо его представителями, а также медицинским работником.

Необходимо стремиться к разработке стандартов информирования пациента для каждого вида медицинского вмешательства с учетом имеющихся клинических протоколов и предположением и указанием всех возможных осложнений.

УДК 617.51/.53-006.311.-03053.3-08

### НОВЫЙ, ИНДИВИДУАЛЬНЫЙ ПОДХОД К ЛЕЧЕНИЮ МЛАДЕНЧЕСКИХ ГЕАНГИОМ ГОЛОВЫ И ШЕИ

*Денис А. Г.<sup>1</sup>, Абушкин И. А.<sup>3</sup>, Румянцев В. А.<sup>2</sup>, Васильев И. А.<sup>3</sup>,  
Латин В. О.<sup>3</sup>, Галиулин М. Я.<sup>3</sup>, Романова О. А.<sup>3</sup>, Бревдо Ю. Ф.<sup>1</sup>*

<sup>1</sup>Государственное бюджетное учреждение здравоохранения Тверской области  
«Детская областная клиническая больница»,

<sup>2</sup>Федеральное государственное бюджетное образовательное учреждение  
высшего профессионального образования  
«Тверской государственный медицинский университет»  
Министерства здравоохранения Российской Федерации  
г. Тверь, Российская Федерация,

<sup>3</sup>Федеральное государственное бюджетное образовательное учреждение  
высшего профессионального образования  
«Южно-Уральский государственный медицинский университет»  
Министерства здравоохранения Российской Федерации  
г. Челябинск, Российская Федерация

#### **Введение**

Младенческая гемангиома (МГ) относится к доброкачественным сосудистым опухолям, исходящим из гиперплазированного эндотелия [1]. Частота распространения МГ составляет до 12 % у детей первого года жизни и коррелирует со степенью зрелости ребенка. До 60–80 % МГ локализуется в области головы/лица, шеи и полости рта. Несмотря на способность к самопроизвольной инволюции до 10 % МГ в этой области носит деструктивный характер. Изъязвление МГ часто приводит к потере органа (губы, ушная раковина, нос), формированию уродства и создает большую психологическую проблему для родителей, а после и для ребенка [2, 3].

#### **Цель**

Улучшить диагностику и результаты лечения детей с МГ головы/лица, шеи и полости рта.

#### **Материал и методы исследования**

За период 2001–2016 гг. у нас было пролечено 1762 ребенка с МГ головы и шеи в возрасте от 9 дней до 6 лет.

Локальную гемодинамику (ЛГД) изучали с помощью ультразвукового исследования с цветным доплеровским картированием (528 больных); неинвазивной спектрофотометрии (35 пациентов); тепловидения (131 ребенок) и чрескожного измерения напряжения кислорода (35 детей). Все показатели ЛГД изучали в МГ и в здоровом, по возможности симметричном, участке кожи. На основании полученных данных были выделены три вида МГ — с нормальной, умеренно повышенной и интенсивной ЛГД. Новые данные по ЛГД были сопоставлены со стадиями течения МГ (пролиферации, персистенции и инволюции), определенными по известным клиническим и ультразвуковым критериям (4).

Исторически, в зависимости от проведенного лечения, сформировалось три группы пациентов: 2001–2011 г. — 705 больных с 0,97 и 1,06 мкм лазерной термотерапией (ЛТТ); с 2011 г. — 592 ребенка, пролеченные пропранололом; параллельно с 2011 г. у 468 детей с интенсивной ЛГД в МГ лечение пропранололом сочетали с ЛТТ.

Почти половину детей (43,9 %) с МГ челюстно-лицевой области не лечили. Это были небольшие МГ без быстрого роста и риска изъязвления. Чаще (61,5 %) наблюдали больных с МГ волосистой части головы и реже (26,5 %) — при расположении МГ в области рта. Эти пациенты не включены в настоящее исследование.

Отличным считали результат лечения, если в области МГ формировалась нормальная кожа; хорошим — если оставались небольшие изменения (ангиэктазы, участки атрофии, нарушений пигментации), которые, по мнению родителей и врача, не требовали каких-либо вмешательств; удовлетворительным — при формировании косметического дефекта, который можно было устранить с помощью пластических и косметических вмешательств; неудовлетворительным — при формировании неустраняемого косметического дефекта.

#### **Результаты исследования и их обсуждение**

Большинство (60,5 %) детей первично обратились в возрасте от 1 до 9 месяцев. Соотношение мальчиков к девочкам составило 1:2,1. В основном (54,2 %) МГ у детей локализовалась на лицевом отделе головы. Течение МГ, локализующихся на ушной раковине и области рта, часто, у 40 и 17,7 %, соответственно, осложнялось изъязвлением.

Ультразвуковое исследование МГ, показало, что в большинстве (82,2 %) случаев они были расположены не только в коже, но в подкожной клетчатке. Чрескожное напряжение кислорода ( $TcPO_2$ ) в МГ у 26 (74,3 %) детей было резко сниженным до  $8,16 \pm 1,3$  mmHg, что в 4,7 раза было ниже показателей в контроле ( $p < 0,01$ ). В динамике данный показатель оставался низким даже в стадию инволюции. У остальных 9 детей  $TcPO_2$  в МГ было равно контролю или снижено незначительно. Оптическая спектроскопия у всех больных показала существенное повышение процентного содержания крови в объеме МГ в среднем в 2,3 раза по сравнению с контролем ( $30 \pm 6$  % и  $13 \pm 4$  %, соответственно,  $p < 0,01$ ). В стадию инволюции содержание крови в МГ уменьшилось. Также у большинства детей в стадию пролиферации наблюдалась выраженная гипертермия в области МГ. В дальнейшем наблюдалось постепенное уменьшение локальной гипертермии. Оба последних показателя высоко коррелировали со стадиями МГ.

ЛТТ была эффективна у всех больных, однако при лечении МГ с интенсивной ЛГД требовались ее повторные сеансы. Терапия пропранололом вела к стойкой инволюции МГ в среднем через  $8,8 \pm 2,6$  месяцев. Однако при интенсивной ЛГД возникала необходимость длительного применения высоких доз препарата, что неизбежно вело к возникновению осложнений и побочных эффектов (брадикардия, гипогликемия и т. д.). Сочетанное использование в лечении МГ с интенсивной ЛГД пропранолола и ЛТТ позволило сократить частоту повторных сеансов лазерного лечения до 7,9 % ( $p < 0,01$ ) и уменьшить длительность терапии пропранололом до  $4,5 \pm 2,4$  месяца ( $p < 0,01$ ). Отличный/хороший результат был достигнут при применении ЛТТ у 94,2 % больных; при приеме пропранолола — у 93,8 %, при их комбинированном использовании — у 97,5 % пациентов. Удовлетворительные результаты — остался косметический дефект, в дальнейшем потребовавший коррекции, наблюдали у 2,5–6,2 % детей, лечение которых в подавляющем большинстве было начато при уже существующем изъязвлении МГ.

**Выводы**

1. Показатели локальной гемодинамики достаточно адекватно отражают стадию развития МГ, что нужно учитывать при определении тактики ведения больных с данной патологией.
2. При интенсивном локальном кровотоке методом выбора является сочетанное использование пропранолола и лазерной термотерапии.

**ЛИТЕРАТУРА**

1. Образования из кровеносных сосудов челюстно-лицевой области у детей — новый взгляд / В. В. Рогинский [и др.] // Стоматология. — 2011. — № 90 (4). — С. 71–76.
2. Demographic and clinical characteristics and risk factors for infantile hemangioma: a Chinese case-control study / J. Li [et al.] // Arch Dermatol. — 2011. — Vol. 147(9). — P. 1049–1056.
3. Macarthur, C. J. Head and neck hemangiomas of infancy / C. J. Macarthur // Curr Opin Otolaryngol Head Neck Surg. — 2006. — Vol. 14. — P. 397–405.
4. Laserbehandlung bei Hämangiomen — Technische Grundlagen und Möglichkeiten / M. Poetke [et al.] // Kinderheilkunde. — 2004. — Vol. 152. — P. 7–15.

УДК 617.586-007.5-053.2-08

**РЕЗУЛЬТАТЫ ЛЕЧЕНИЯ ВРОЖДЕННОЙ КОСОЛАПОСТИ У ДЕТЕЙ***Дивович Г. В.<sup>1</sup>, Дейкало В. П.<sup>2</sup>, Малиновская А. Е.<sup>1</sup>*<sup>1</sup>Учреждение образования

«Гомельский государственный медицинский университет»

г. Гомель, Республика Беларусь

<sup>2</sup>Учреждение образования

«Витебский государственный медицинский университет»

г. Витебск, Республика Беларусь

**Введение**

Врожденная косолапость занимает 36 % врожденных заболеваний опорно-двигательной системы и характеризуется сложной комбинированной деформацией стоп с многообразием клинических форм. В Гомельской области на 1585 новорожденных встречается 1 ребенок с врожденной косолапостью [1]. Врожденная косолапость у детей до 5 лет имеет постоянно тенденцию к рецидивированию. По данным различных авторов процент рецидивов после первичного лечения составляет от 20 до 70 % [2]. В настоящее время общепризнанным «золотым стандартом» в лечении косолапости является метод Игнасио Понсети, применяемый в Гомельской области с 2010 г. При лечении детей этим способом рецидивы характеризуются менее тяжелыми деформациями стоп, а частота рецидивирования не превышает 30 % [3].

**Цель**

Оценить результаты первичного лечения врожденной идиопатической косолапости, выявить частоту рецидивов заболевания и проанализировать причины возникновения рецидивов по данным учреждения «Гомельская областная клиническая больница» (ГОКБ).

**Материал и методы исследования**

В ГОКБ на базе травматолого-ортопедического отделения за период 2010–2016 гг. проведено лечение 72 ребенка (92 стопы) с врожденной идиопатической косолапостью. Лечение 16 пациентов было начато в возрасте 0–1 месяц, у 20 детей — в возрасте 1–3 месяца, более позднее начало лечения (4–6 месяцев) было у 19 пациентов, в 6–9 месяцев — у 6 детей, а в возрасте 1 года и старше — в 11 случаях. При первичном лечении использовалась этапная гипсовая коррекция стоп, подкожная ахиллотомия по показаниям с послеоперационной иммобилизацией в гипсовой повязке от 4 до 8 недель. У 12 детей при первичной гипсовой коррекции вместо циркулярных повязок применялись лонгетные [4]. После этого проводилось ортезное лечение в ортопедических брейсах. В процессе лечения всем пациентам проводилось ультразвуковое и рентгенографическое исследование стоп и голеней в прямой и боковой проекциях.



Лечение рецидивов проведено консервативно гипсовой коррекцией у 2 пациентов, остальным проводились релिзные операции (задне-медиальный релиз с латерализацией сухожилия передней большеберцовой мышцы). При оперативном лечении рецидивов наблюдались хорошие результаты через 1–2 года после лечения.

Статистическая обработка данных проводилась с помощью пакета прикладных программ SPSS с использованием сравнительной оценки распределений по ряду учетных признаков. Выявление и изменение связи между изучаемыми признаками осуществлялось с применением методов непараметрической статистики [5]. Для сравнения между собой распределения признаков использовали точный критерий Фишера и критерий соответствия  $\chi^2$  Пирсона.

### Результаты исследования и их обсуждение

Из 72 леченых пациентов (92 стопы) мальчиков было 43, девочек — 29. Правосторонняя косолапость — 22 случая (мальчики), 13 случаев (девочки). Левостороннее поражение — мальчиков 11, девочек 9. Двусторонняя деформация — 12 мальчиков и 5 девочек. Рецидивы выявлены у 17 пациентов — 23,2 % от общего количества детей.

Выявлены статистически значимые различия по проведению брейсового лечения пациентам с врожденной идиопатической косолапостью ( $\chi^2 = 56$ ,  $p < 0,01$ ). Установлено, у 9 пациентов брейсы использовались периодически, что составило наибольший удельный вес (53 %), у 4 (23,5 %) пациентов рецидивы возникли на фоне полного отсутствия брейсового лечения, и только у 4 (23,5 %) детей родители добросовестно соблюдали брейсовый режим. Установлена прямая корреляционная зависимость между получением брейсового лечения и появлением рецидивов в возрастных группах ( $r = 0,8$ ;  $p < 0,01$ ).

По половой принадлежности случаи рецидивов распределились следующим образом: 10 (59 %) мальчиков и 7 (41 %) девочек, то есть у мальчиков рецидивы сформировались в 1,6 раза чаще, чем у девочек.

Показательной является оценка результатов коррекции в соответствии со сроками начала лечения детей с врожденной косолапостью (таблица 1).

Таблица 1 — Распределение случаев рецидивов косолапости в зависимости от сроков начала лечения, абс., (%)

Возрастные группы начала лечения	0–1 месяц, n = 16	1–3 месяца, n = 20	3–6 месяцев, n = 19	6–9 месяцев, n = 6	После 1 года, n = 11	Всего, n = 72
Число рецидивов	0 0,0	6 35,4**	3 17,6	3 17,6	5 29,4	17 100

\*\* Различия по классам статистически значимы ( $p < 0,01$ )

Исходя из таблицы 1, видно, что в случаях раннего начала лечения косолапости с рождения рецидивы отсутствуют.

При задержке начала лечения в 1–3 месяца развиваются рецидивы, причем число составляет наибольший удельный вес ( $\chi^2 = 32,5$ ,  $p < 0,05$ ), по сравнению с детьми в возрасте 3–6 месяцев. Следует заметить, что в случаях начала лечения в 1–3 месяца выполнялась стандартная схема лечения по И. Понсети с применением 3–4-недельного гипсования после ахиллотомии. Мы увеличили срок гипсовой иммобилизации до 6–8 и более недель (как и в случаях более позднего начала лечения) с целью профилактики рецидивов. Значительное число рецидивов при позднем начале лечения, особенно после 1 года, обусловлено грубыми анатомическими изменениями в стопах, формирующимися к возрасту начала ходьбы. Следует отметить, что установлена обратная корреляционная зависимость между появлением рецидивов и возрастной группой начала лечения ( $r = -0,4$ ;  $p < 0,01$ ).

Рецидивы развились в возрасте от 1 года до 3 лет у 7 (53,8 %) человек, в 4–5 лет — у 3 (23,1 %) пациентов, после 5 лет — в 3 (23,1 %) случаях. Случаи рецидивов врожденной косолапости по стороне поражения характеризуются в таблице 2.

Таблица 2 — Распределение случаев рецидивов косолапости по стороне поражения, абс., (%)

Сторона поражения	Односторонняя косолапость		Двусторонняя косолапость	Всего
	Правосторонняя	Левосторонняя		
Число рецидивов	7	0	10	13
	29,4	0,0	70,6*	100

\* Различия по классам статистически значимы ( $p < 0,05$ )

При двусторонней косолапости у 70,6 % пациентов наблюдались рецидивы, что составило наибольший удельный вес ( $\chi^2 = 6,5$ ,  $p < 0,05$ ), по сравнению с остальными пациентами. Рецидивы при одностороннем варианте косолапости составили 29,4 %. При двусторонней косолапости у пациентов ни в одном случае не было двустороннего рецидивирования, рецидивы сформировались только односторонние справа. При односторонней патологии рецидивы выявлены только при правостороннем варианте патологии. Случаев рецидивов левосторонней косолапости выявлено не было.

### Выводы

1. По результатам исследования рецидивы врожденной косолапости возникают у 23,2 % пациентов.

2. У мальчиков рецидивы формируются в 1,6 раза больше, чем у девочек. У детей с двусторонней косолапостью рецидивы встречаются чаще ( $\chi^2 = 6,5$ ,  $p < 0,05$ ), чем при одностороннем варианте патологии, причем рецидивировать косолапость преимущественно с одной стороны.

3. При первичном лечении малый срок иммобилизации (3–4 недели) после ахиллотомии в соответствии с методикой И. Понсети недостаточен — в нашем исследовании выявлено большое количество рецидивов. Целесообразно при иммобилизации конечности увеличить срок до 6–8 недель и более даже в раннем возрасте детей.

4. Одним из важнейших причинных факторов развития рецидивов врожденной косолапости является несоблюдение родителями протокола ношения брейсов ( $\chi^2 = 32,5$ ,  $p < 0,05$ ).

### ЛИТЕРАТУРА

1. Дейкало, В. П. Эпидемиология врожденной косолапости среди детского населения Гомельской области / В. П. Дейкало, Г. В. Дивович // Новости хирургии. — 2014. — Т. 22, № 2. — С. 209–211.
2. Клычкова, И. Ю. Врожденная косолапость / И. Ю. Клычкова, М. П. Конюхов / Ортопедия: национальное руководство / И. Ю. Клычкова, М. П. Конюхов; под ред. С. П. Миронова, Г. П. Котельникова. — М.: ГЭОТАР-Медиа, 2011. — Гл. 6. — С. 192–204.
3. Ponseti, I. V. Congenital Clubfoot Fundamental of treatment / I. V. Ponseti. — Oxford, New York, Tokyo: Oxford University Press, 1996. — 140 p.
4. Удостоверение на рационализаторское предложение № 1241 от 12.10.2016 «Модифицированная спиральная лонгетная гипсовая повязка для лечения врожденной косолапости», УО «ГомГМУ».
5. Реброва, О. Ю. Медицинская статистика / О. Ю. Реброва. — Москва: Медиа-Сфера, 2001. — 672 с.

УДК 616-006.85-053.2-089

## ЭПИДЕМИОЛОГИЧЕСКИЕ АСПЕКТЫ И ОПЫТ ОРГАНОСОХРАННЫХ ОПЕРАЦИЙ ПРИ ОПУХОЛИ ВИЛЬМСА У ДЕТЕЙ

Довнар А. А.

Государственное учреждение  
«Республиканский научно-практический центр детской онкологии,  
гематологии и иммунологии»  
г. Минск, Республика Беларусь

### Введение

Опухоль Вильмса (нефробластома) — злокачественная, эмбриональная опухоль почки, которая формируется из метанефрогенной ткани почки [1]. Это самая распространенная почечная опухоль у детей [2]. Опухоль затрагивает примерно 1 ребенка из 10 тыс. в возрасте до 15 лет [2]. В 90 % случаев обнаружение опухоли приходится на возраст до 7 лет [1, 2]. Она нередко сочета-

ется с ВПР различных органов и систем; особенно характерно сочетание с аниридией, гемигипертрофией и синдромом Видемана-Беквита [1]. Лечение нефробластомы проводится в соответствии с протоколом SIOP WT 2001. Лечение включает: хирургическое лечение, химиотерапию и радиотерапию. Использование комбинации способов лечения зависит от степени злокачественности опухоли, гистологического признака опухоли и стадийности процесса. Возможны два варианта хирургического лечения нефробластомы: резекция почки и нефрэктомия. Выбор операции зависит от объема опухоли, от количества здоровой ткани почки и от стадийности процесса.

### **Цель**

Оценить лечение детей с опухолью Вильмса в Республике Беларусь в соответствии с данным SIOP RTSG и NWTs.

### **Материал и методы исследования**

Проанализирован ход комплексного лечения 165 пациентов в возрасте от 0,3 до 21,2 лет, у которых была диагностирована нефробластома. Пациенты проходили лечение в РНПЦ ДОГиИ в 2002–2015 гг. (данные детского канцер субрегистра). Обработка данных производилась с помощью статистической программы «R-Statistic» 3.2.0.

### **Результаты исследования и их обсуждение**

С 2002 по 2015 гг. в РНПЦ ДОГиИ лечение по поводу нефробластомы получали 165 детей в возрасте от 0,3 до 21,2 лет (медиана 2,96). Среди 165 детей с нефробластомой общая выживаемость после комбинированного лечения составила  $92 \pm 2\%$ , бессобытийная выживаемость составила  $90 \pm 2\%$ . Проводилась оценка бессобытийной выживаемости в зависимости от стадии и от группы риска. Суммируя результаты среди пациентов с 1,2,3,5 и 4 стадиями бессобытийная выживаемость имеет следующие значения: 1, 2, 3, 5 стадии — среди 133 пациентов 126 без события ( $95 \pm 2\%$ ), 4 стадия — среди 32 пациентов 23 без события ( $69 \pm 9\%$ ). Данные имеют статистическую значимость ( $p = 0,0219$ ). Процентное соотношение количества нефрэктомий и резекций почки, проведенных в РНПЦ ДОГиИ в 2002–2015 гг., колеблется от 58 % против 42 % в 2009 гг. и до 100 % нефрэктомий в 2004 и 2011 гг. Выбор метода операции зависит лишь от конкретного пациента. Выживаемость без события при проведении резекции составляет 88 % (из 43 пациентов с резекциями 38 без события), при нефрэктомии — 91 % (из 120 — 110 без события). В данном случае  $p = 0,2360$  и можно предположить, что если мы увеличим, увеличим выборку или улучшим метод, или исключим побочные факторы то вероятность получить более точные данные возрастет.

### **Вывод**

Данные по лечению детей с опухолью Вильмса в Республике Беларусь соответствуют данным SIOP RTSG и NWTs. Опыт Центра показывает, что при определенных клинических ситуациях при 3, 4 стадиях, в случае хорошего ответа на предоперационную ПХТ, проведение органосохранной операции допустимо, без ухудшения прогноза.

### **ЛИТЕРАТУРА**

1. D'Angio, G. J. Pre- or post-operative treatment for Wilms' tumor? Who, what, when, where, how, why-and which / G. J. D'Angio // Med Pediatr Oncol. — 2003. — 545 с.
2. Published by Grune and Stratton / B. H. Othersen [et al.] // California: Pediatric Surgical Oncology. — 1986. — 139 с.

УДК 616.5-006-053.2:615.849.19

## **ОПЫТ ИСПОЛЬЗОВАНИЯ ДИОДНОГО ЛАЗЕРА В ЛЕЧЕНИИ НОВООБРАЗОВАНИЙ КОЖИ У ДЕТЕЙ**

**Дорожкин А. А., Игнатъев Е. М., Петрикова Н. И.**

**Областное государственное бюджетное учреждение здравоохранения  
«Детская областная клиническая больница»  
г. Белгород, Российская Федерация**

### **Введение**

Слово «лазер» представляет собой побуквенный перевод англоязычного термина «Laser», который, является аббревиатурой от слов Light Amplification by Stimulated Emission of Radia-

tion (усиление света посредством стимулированной эмиссии излучения). Процесс воздействия лазером на материал принято называть «лазированием». Основным свойством является то, что луч обладает точной фокусировкой. В медицине лазеры используются для диагностики и лечения. Использование лазерного излучения у детей является методикой выбора наряду с общепринятыми и проверенными методами. Сегодня методы лазерного воздействия применяются на коже чаще, чем на любых других тканях, что обусловлено разнообразием и распространенностью кожной патологии, а так же относительной простотой выполнения процедур. Широкая востребованность лазерных манипуляций, их эффективность, диктуют необходимость обобщения современных данных о преимуществах и особенностях применения, тактике ведения пациентов, что поможет специалистам в выборе рациональной технологии с корректным соотношением эффективности и безопасности.

### **Цель**

Оценить качество лечения пациентов детской группы населения путем внедрения в практику использования фокусированного лазерного излучения.

### **Материал и методы исследования**

С 2015 г. отделение амбулаторной хирургии консультативно-диагностического центра Детской областной клинической больницы г. Белгород было оснащено аппаратом лазерным диодным «АЛОД-01» и отсасывателем хирургическим из ран и полостей малогабаритным ОХИП-1-01 (модификация Элема-Н АМ2ДО). Использование последнего проводится в соответствии с требованиями, установленными ГОСТ Р 50723-94, ГОСТ 12.1.040-83, СанНиП 5804-91. Проведен когортный ретроспективный анализ опыта использования стимулированного пучка света в лечении детей с доброкачественными новообразованиями кожи и периферических сосудов. При анализе нами применялся эмпирический метод обзора теоретических аспектов использования лазерного луча в клинической практике на основе литературных источников и метод экспериментально-теоретического уровня в виде анализа количественных и качественных атрибутивных признаков исследуемой группы.

### **Результаты исследования и их обсуждение**

За указанный период времени (2015–2016 гг.) нами было выполнено 125 манипуляций с использованием лазерного излучения. Данный метод являлся методом выбора, использование последнего определялось приоритетным в случаях наличия у пациентов поверхностно-располагающихся новообразований кожи (невусы, капиллярные гемангиомы, ангиодисплазии), отсутствия противопоказаний и согласия пациента или его законных представителей. Согласие достигалось после беседы с лечащим врачом, когда разъяснялись этапы предоперационной подготовки, процедуры и прогнозируемое течение послеоперационного периода. Разъяснения врача носили непредвзятый характер. Указанное нами число лазеризаций (125) было выполнено 124 пациентам. Виды лазерных вмешательств в дерматологии подразделены на два типа: I тип — операции, в ходе которых проводят абляцию участка пораженной кожи, включая эпидермис; II тип — операции, нацеленные на избирательное удаление патологических структур без повреждения целостности эпидермиса. Манипуляции, проводимые в нашей клинике, относились к I типу. Феномен абляции являлся основным механизмом достижения положительного эффекта. Термин «абляция» в переводе — удаление или ампутация. В лазерной хирургии под абляцией понимают ликвидацию участка жировой ткани под действием на нее лазерного излучения. Количественное расхождение числа пациентов и выполненных им пособий определяется тем, что в одном случае ребенку проводилась процедура дважды, в связи с большой площадью поверхности подлежащей лазерированию. В этом случае принято решение о 2-х этапном воздействии с перерывом в 2 месяца, с целью повторного вмешательства на тканях без признаков местного воспалительного процесса. Нашему анализу подверглись все 125 случаев применения лазерного излучения, как материал для статистической обработки использовались следующие параметры: половая принадлежность пациента, возраст, тип анестезиологического пособия и локализация зоны воздействия. По поло-

вому критерию дети разделились на 2 группы: мальчики — 57 (45,9 %), девочки — 67 (54 %). Средний возраст пациентов составил 8,8 лет. В группе мальчиков и девочек 7,6 лет и 9,4 лет соответственно. Из 124 детей — 59 (47,2 %) детей были госпитализированы на дневной стационар нашей клиники, остальные получали лечение амбулаторно с последующим наблюдением по месту жительства и контрольным осмотром лечащего врача через 1 месяц. Проведение манипуляций в 52 (41,6 %) случаях сопровождалось местной инфильтративной анестезией. 73 (58,4 %) операции производилось с использованием аппаратного масочного наркоза. Способ анестезии определялся на основании возраста пациента, степени доверительного общения с пациентом и психоэмоциональным статусом ребенка. Средний возраст детей, которым проводилась аппаратно-масочная анестезия, составил 4,5 года. По локализации зоны воздействия большая часть манипуляций пришлась на область лица (88 (70,4 %) процедур). Все манипуляции имели аналогичный алгоритм действий, в результате воздействия фокусированным пучком на образования кожи достигался вышеуказанный эффект абляции. Следствием являлся эффект вапоризации и извержение водяных паров вместе с формированием абляционного кратера. Именно минимальные размеры абляционного кратера являлись приоритетными при выполнении процедур с учетом максимально возможной открытости зоны интереса. Именно косметический эффект и короткие сроки необходимости ухода за послеоперационной раной в условиях амбулатории позволили оценить в 123 случаях результат лечения как положительный, в виду отсутствия необходимости повторных манипуляций. После лечения пациентам и их представителям было предложено пройти анонимное добровольное анкетирование по системе SF-36 (русскоязычная версия, созданная и рекомендованная МЦИКЖ) для оценки качества жизни после лечения. Во внимание принимались такие критерии как физическое и ролевое функционирование (PF, RP), общее здоровье (GH) и жизнеспособность (VT). Из 124 пациентов было опрошено 100, оставшаяся группа отказалась проходить анкетирование или утратила связь с клиникой. Все опрошенные оценивают PF и RP максимальным количеством баллов — 30/30 и 8/8 соответственно, что означает высокую физическую активность и повседневную деятельность не ограниченные физическим состоянием пациентов. GH оценено в 99 случаях по шкале 25/25, и в одном случае на 24/25, что означает, что все больные оценивают свое здоровье в настоящий момент как максимально допустимое и вместе с оценкой VT (во всех случаях в максимум возможных 24 баллов) свидетельствует об ощущении себя в послеоперационном периоде полным сил и энергии.

### **Выводы**

1. Использование лазерного излучения в амбулаторной практике детских хирургов является приоритетным с точки зрения максимально эстетичного эффекта при выздоровлении пациентов.
3. Отсутствие показаний к госпитализации в стационар определяет экономическую рентабельность использования данной методики в амбулаторной практике.
4. Оценка физического и ролевого функционирования, общего здоровья и жизнеспособности пациентов после операции доказывает приоритетность использования метода у детской группы населения.
5. Перспективно расширение сферы использования метода с оценкой результатов лечения, разработкой алгоритма выбора пациентов, анализом мощности лазерного пучка и оптимизации кратности процедур.

### **ЛИТЕРАТУРА**

1. *Неворотин, А. И.* Введение в лазерную хирургию: учеб. пособие / А. И. Неворотин. — СПб.: СпецЛит, 2000. — 175 с.
2. *Неворотин, А. И.* Лазерная рана в теоретическом и прикладном аспектах / А. И. Неворотин // Лазерная биология и лазерная медицина: практика. мат. докл. Респ. школы-семинара. — Тарту – Пюхьярве: Изд-во Тартуского университета ЭССР, 1991. — Ч. 2. — С. 3–12.
3. *Syrus Karsai* Ablative fractional lasers (CO<sub>2</sub> and Er:YAG): A randomized controlled double-blind split-face trial of the treatment of peri-orbital rhytides / Syrus Karsai, Agnieszka Czarnicka // *Lasers in Surgery and Medicine*. — 2010. — Vol. 42, № 2. — P. 160–167.

УДК 616.329-089-053.2

**СЛУЧАЙ РЕТРОГРАДНОГО УЩЕМЛЕНИЯ ЭНДОСКОПА  
В ПИЩЕВОДЕ У РЕБЕНКА***Заблодский А. Н., Мазуренко Н. Н.***Учреждение здравоохранения  
«Витебский областной детский клинический центр»  
г. Витебск, Республика Беларусь****Введение**

Верхняя эндоскопия желудочно-кишечного тракта (ЖКТ) — часто выполняемая процедура, которая используется, чтобы исследовать широкий спектр симптомов и лечить разнообразную патологию. Однако это инвазивная процедура, которая сопровождается рядом осложнений и небольшой, но хорошо известной смертностью. Следовательно, врач, направляющий пациента на исследование, и врач-эндоскопист не должны рассматривать такие процедуры, как рутину. Все пациенты должны быть тщательно оценены до эндоскопии и должны быть осведомлены об осложнениях и последствиях, которые могут возникнуть. Процедуры должны быть выполнены полностью подготовленными врачами-эндоскопистами или стажером в эндоскопии под пристальным наблюдением опытного наставника.

Диагностическая эндоскопия верхних отделов ЖКТ удивительно безопасная процедура. Хотя нет современных высокого качества проспективных исследований осложнений после диагностической верхней гастроинтестинальной эндоскопии, в одном большом исследовании были оценены общая частота осложнений (включая биопсию слизистой оболочки) в 0,13 % и ассоциированная смертность 0,004 % [1].

Ятрогенные осложнения при эндоскопии ЖКТ во всем мире стали проблемой из-за усложнения эндоскопических процедур и увеличения использования эндоскопии.

Редко эндоскоп может стать ущемленным в дистальный пищевод или в грыжу пищеводного отверстия диафрагмы [2].

**Цель**

Осведомление врачей-эндоскопистов и детских хирургов о возможном редком осложнении эзофагогастродуоденоскопии и способе его разрешения.

**Случай из практики**

Приводим собственный пример драматического осложнения: ретроградного ущемления эндоскопа в пищевод. Во время амбулаторной верхней эндоскопии (27.03.2017) мальчику К. 11 лет, при проведении ретрофлексии, при срыгивании произошло ретроградное ущемление видеэндоскопа (Fujinon EG-250WR5) в дистальный отдел пищевода (рисунок 1а, б). Мы знали, что никакие эндоскопические маневры не помогают и опасны. Срочно вызвали анестезиолога, хирурга. Дали наркоз (пропофол + калипсол). Рядом с видеэндоскопом провели тонкий фиброскоп Pentax (FG-24W). В рабочий канал видеэндоскопа через фиброэндоскоп провели биопсийные щипцы. Таким образом «шинировали», создали какую-то дополнительную жесткость для видеэндоскопа и фиброгастроскопа (рисунок 2). Начали потихоньку проталкивать фиброэндоскоп. И видеэндоскоп стал продвигаться, вывелся в желудок. Контрольный осмотр пищевода повреждений не выявил. Эмфиземы шеи не было. Пациент после наркоза и процедуры жалоб не предъявлял. Учитывая неординарность случая и пособия, пациент наблюдался в отделении реанимации 1 час, затем был переведен в хирургическое отделение. Со стороны брюшной полости все была спокойно. На обзорной рентгенограмме шеи, грудной клетки брюшной полости все в норме. Выписали на следующий день.

**Обсуждение**

С. Я. Долецкий с соавт. связывают это осложнение с нарушением основного правила техники эндоскопии — постоянного визуального контроля за продвижением аппарата, которое может стать причиной такого серьезного осложнения, как ретроградное проникновение эндоскопа из желудка в пищевод [3]. Авторы руководства и мы не встретили в литературе

описания подобного осложнения у детей. Однако вероятность его в детской практике не исключена, поскольку осматриваемая полость желудка невелика по сравнению с длиной используемых аппаратов. В нашем случае эндоскопия осуществлялась при постоянном визуальном наблюдении (рисунок 1а).

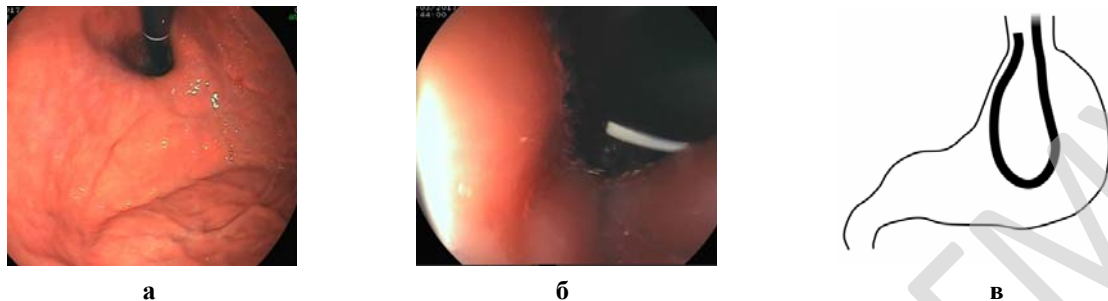


Рисунок 1 — а) визуализация кардии при ретрофлексии, U-поворот; б) ущемление эндоскопа в пищеводе. Ретроградная визуализация; в) схематическое изображение ущемления эндоскопа в пищевод




Рисунок 2 — а) биопсийные щипцы выведена из фиброскопа; б) щипцы проведены в видеэндоскоп; в) схема методики выведения ущемленного эндоскопа

Механизм ущемления эндоскопа в дистальном пищеводе, по нашему мнению, следующий. Этому способствовало недостаточность (зияние) кардии: на рисунке 1а нет плотного охватывания эндоскопа. Эндоскоп продвигался под постоянным визуальным контролем, но в момент неожиданного форсированного срыгивания воздуха стенка желудка продвинула гибкую часть эндоскопа в пищевод. Эндоскопист сразу предположил внедрение эндоскопа визуалью (ретроградная визуализация эндоскопа) (рисунок 1б). При данной ситуации удаление эндоскопа на себя лишь продвинет его выше в пищевод (эффект парадоксального движения, который эндоскописты наблюдают при выведении эндоскопа из дистальной части дуоденум). Продвижение эндоскопа в желудок не вытянет его из пищевода, а тоже приведет к дальнейшему внедрению аппарата в кардию. Петля эндоскопа в желудке будет увеличиваться и стремиться вверх.

В редких случаях удастся ликвидировать это осложнение под контролем рентгеновского экрана или может возникнуть необходимость лапаротомии [3].

### Заключение

Необходимо помнить о таком редком и драматическом осложнении эзофагогастродуоденоскопии как ретроградное проникновение эндоскопа в пищевод и возможности сделать попытку его устранения под общей анестезией предложенным выше эндоскопическим пособием.

### ЛИТЕРАТУРА

1. Silvis, S. E. Endoscopic complications results of the 1974 American Society for Gastrointestinal Endoscopy Survey / S. E. Silvis, O. Nebel, G. Rogers // JAMA. — 1976. — Vol. 235(9). — P. 928–930.
2. Incarcerated, retroflexed endoscope associated with a paraesophageal hernia / Y. H. Qumsiyeh [et al.] // Gastrointestinal Endoscopy. — 2016. — Vol. 83(5). — P. 1028–1029.
3. Эндоскопия органов пищеварительного тракта у детей / С. Я. Долецкий [и др.]. — М.: Медицина, 1984.

УДК 616.367-089.85-053.2

**«FORME FRUSTE» ТИП КИСТ ХОЛЕДОХА У ДЕТЕЙ***Заполянский А. В., Кандратьева О. В., Новицкая С. К., Коростелев О. Ю.***Государственное учреждение  
«Республиканский научно-практический центр детской хирургии»  
г. Минск, Республика Беларусь*****Введение***

Киста общего желчного протока является наиболее частым врожденным пороком развития желчевыводящих путей. Частота встречаемости в странах Европы составляет 1:15 000 новорожденных. Практически во всех случаях характерным признаком кисты холедоха является наличие длинного общего панкреато-билиарного канала между общим желчным и панкреатическим протоками в области головки поджелудочной железы [5]. В 1981 г. А. Okada впервые опубликовал случай кисты холедоха с минимальным расширением общего желчного протока и назвал это как «синдром общего канала». В последующем Lilly et al. [3] в 1985 г. определил этот вариант как «Forme Fruste» тип кисты холедоха, которая составляет 4–21 % от всех вариантов этого порока.

***Цель***

Изучить особенности клинического течения «Forme Fruste» кисты холедоха у пациентов детского возраста. Определить диагностические критерии МРТ-холангиопанкреатографии для постановки диагноза. Провести анализ ближайших и отдаленных результатов хирургического лечения, оценить его эффективность в купировании клинических проявлений заболевания.

***Материал и методы исследования***

За период с января 2015 по апрель 2017 гг. включительно в РНПЦ детской хирургии находилось на лечении 20 пациентов с врожденным пороком развития — кистой холедоха. Средний возраст пациентов составил 4,4 года (от 14 дней до 17 лет). У большинства пациентов — 17 (85 %) по данным обследования диагностирован тип I (по Todani) кистозного расширения общего желчного протока. «Forme Fruste» тип кисты холедоха диагностирован у 3 (15 %) пациентов, средний возраст которых составил 3,3 года. Комплексное обследование больных перед операцией включало: общеклинические анализы, оценку показателей свертывающей системы и биохимических параметров функции печени, УЗИ органов брюшной полости, эзофагогастродуоденоскопию и МРТ-холангиопанкреатографию для уточнения анатомии желчевыводящих путей. Оперативное вмешательство выполнено всем пациентам с «Forme Fruste» кистой холедоха в объеме максимальной резекции кистозно измененного желчного протока, холецистэктомии, интраоперационной холангиографии (1 случай), интраоперационной эндоскопии наружных желчных протоков (1 случай) и билиарной реконструкцией с формированием гепатико-еюноанастомоза на петле по Ру.

***Результаты исследования и их обсуждение***

Основным отличием между типичными вариантами кист холедоха и «Forme Fruste» является минимальное расширение общего желчного протока, которое не превышает 10 мм [3]. В нашем исследовании по данным МРТ-холангиопанкреатографии максимальный диаметр общего желчного протока варьировал от 6,8 до 10 мм. Внутривнутрипеченочные желчные протоки были расширены в 2 случаях: правый печеночный проток от 3,5 до 9 мм, левый печеночный проток от 4 до 7,8 мм.

Патологическое панкреато-билиарное соустье является характерным признаком «Forme Fruste» кисты холедоха [5]. Оно было впервые описано Arnolds в 1906 г. и определено как аномальное сообщение между панкреатическим и общим желчным протоком, которое располагается вне стенки двенадцатиперстной кишки, выше границ сфинктера Одди. Имеющиеся литературные данные, свидетельствуют о том, что максимальная нормальная длина общего канала у новорожденных и детей до 1 года составляет 3 мм и увеличивается в подростковом возрасте максимум до 5 мм [4]. По нашим данным длина общего панкреато-билиарного



канала составила от 11 до 19 мм. Несмотря на то, что гидростатическое давление в панкреатическом протоке выше, чем в желчных протоках, при патологическом соустье может отмечаться рефлюкс желчи в панкреатический проток, что приводит к острому панкреатиту и его частым рецидивам [1]. Это объясняет тот факт, что у всех наших пациентов с «Forme Fruste» кистой холедоха в анамнезе отмечались рецидивирующие панкреатиты с выраженным болевым синдромом, а у 2 из них с восходящим холангитом и желтухой. В биохимическом анализе крови обращало на себя внимание умеренное повышение печеночных ферментов, общего билирубина и амилазы (до 2000 ЕД).

При выполнении УЗИ брюшной полости определялось умеренное расширение общего желчного протока с наличием сладжа в желчном пузыре, повышение эхогенности поджелудочной железы. МРТ-холангиопанкреатография позволила четко определить анатомию желчевыводящих путей, длину общего канала и наличие протеиновых сгустков и желчных камней в желчных протоках и общем канале.

Всем пациентам выполнена резекция кистозно измененных внепеченочных желчных протоков с желчным пузырем, при этом у 1 ребенка выполнялась интраоперационная холангиография для уточнения проходимости желчевыводящих путей, а в 1 случае — интраоперационное эндоскопическое исследование протоков с вымыванием мелких камней из дистального отдела общего панкреато-билиарного канала. Билиарная реконструкция выполнялась на петле по Ру длиной 40–45 см с формированием гепатико-еюноанастомоза по Ру. У всех 3 пациентов наложен анастомоз «конец в конец» однорядным непрерывным швом PDS 6–0 для передней и задней полуокружности (разница в диаметре составила не более 1:3).

По данным морфологического исследования резецированной стенки кисты выявлялась атрофия и изъязвления слизистой выстилки, а также фиброз и воспалительная инфильтрация мышечной оболочки, что является характерными патологистологическими признаками врожденных кист общего желчного протока.

Ранний послеоперационный период у 1 ребенка осложнился развитием острого восходящего холангита, возникновение которого чаще всего связывают с гепатико-еюноанастомозом при минимально расширенном общем печеночном протоке [2] — у этого пациента 6 мм. Лечение потребовало усиления антибактериальной терапии для купирования воспалительного синдрома в течение 7 дней. У всех пациентов с изменениями в биохимическом анализе крови отмечалась нормализация показателей в течение 10 дней после операции.

Средний срок наблюдения после операции составил 11 месяцев (от 3 месяцев до 2 лет). Контрольные УЗИ через 1, 3 и 6 месяцев после вмешательства демонстрировали отсутствие расширения внутрипеченочных желчных протоков и нормальную структуру поджелудочной железы. В отдаленном периоде не отмечено эпизодов восходящего холангита, стриктуры гепатико-еюноанастомоза или рецидивов панкреатита.

### **Выводы**

Несмотря на то, что «Forme Fruste» тип кисты холедоха является редким вариантом врожденного кистозного расширения общего желчного протока, он довольно легко диагностируется при достаточном уровне знания этой проблемы и наличии соответствующих диагностических возможностей. В первую очередь «Forme Fruste» киста холедоха должна исключаться у пациентов с повторными эпизодами панкреатита, в случае отсутствия предрасполагающих факторов (алиментарный, камни в желчном пузыре), или с рецидивами холангита при отсутствии желчно-каменной болезни и минимальным расширением общего желчного протока по данным УЗИ.

МРТ-холангиопанкреатография является методом выбора для постановки диагноза и диагностики патологического панкреато-билиарного соустья, которое является патогномичным признаком «Forme Fruste» кисты холедоха. Резекция кистозно измененного общего желчного протока с формированием гепатико-еюноанастомоза на петле по Ру позволяет наиболее радикально выполнить хирургическую коррекцию этого порока и обеспечивает хорошие отдаленные результаты лечения.

## ЛИТЕРАТУРА

1. Forme Fruste Choledochal Cyst — a single centre study with review of literature / V. Upadhyaya [et al.] // Journal of Pediatric Sciences. — 2012. — Vol. 4, № 2. — P. 129.
2. Forme fruste choledochal cyst: long-term follow-up with special reference to surgical technique / A. Shimotakahara [et al.] // J. Pediatr. Surg. — 2003. — Vol. 38. — P. 1833–1836.
3. Lilly, J. R. Forme fruste choledochal cyst / J. R. Lilly, G. P. Stellin, F. M. Karrer // J. Pediatr. Surg. — 1985. — Vol. 20. — P. 449–451.
4. Normal and anomalous Pancreaticobiliary union in children and adolescents / M. Guelrud [et al.] // Gastrointest. endosc. — 1999. — Vol. 50. — P. 189–193.
5. Pancreaticobiliary maljunction associated with nondilatation or minimal dilatation of the common bile duct in children: diagnosis and treatment / T. Miyano [et al.] // Eur. J. Pediatr. Surg. — 1996. — Vol. 6. — P. 334–337.

УДК 617.557-007.43-089-055.15

**THE QUALITATIVE COMPRESSIVE ELASTOGRAPHY AS A METHOD OF EVALUATING THE EFFECTIVENESS OF SURGICAL TREATMENT OF INGUINAL HERNIA IN BOYS***Zaharko V. P.<sup>1,2</sup>, Nakonechnyy A. I.<sup>1,2</sup>, Gabriel M. V.<sup>1,2</sup>, Fedus V. R.<sup>1,2</sup>*<sup>1</sup>«Danylo Halytsky Lviv Medical University»,<sup>2</sup>«Lviv City Community Childrens Hospital»

Lviv, Ukraine

**Introduction**

Inguinal hernia is the pathology of childhood about which the major share of planned surgical interventions are done. Guys suffer from inguinal hernia 8–10 times more often than girls that is related to violation of obliteration of vaginal process of the peritoneum during the descent of the testicle. Today use two methods of surgical treatment of inguinal hernias: traditional and laparoscopic herniotomy generate [1, 2]. Among the traditional surgeries, most surgeons use the method Duhamel-I, II. The essence of the traditional method lies in the allocation of the hernial sac, ligation at the neck and periscan. Despite the routine conduct of herniotomy, the number of postoperative complications is not reduced. It is proved that one of the causes of infertility in men can be surgical trauma of the elements of the spermatic cord and testis during herniotomy in childhood. Among early postoperative complications, the traditional surgical treatment of isolated swelling of the parenchyma of the testis and, with epididymis, which are manifestations of the ischemic and autoimmune rhoad. As a consequence, in further developing hypo — or atrophy of the testis and infertility [1, 10]. With the rapid development of modern technology, more attention is given to laparoscopic methods of treatment of this pathology. Notable among them are the method PIRS (Percutaneous Internal Ring Suturing). The surgery aims at the elimination of the communication of the cavity of the hernia sac to the abdominal cavity through a percutaneous suturing of the deep ring of the inguinal canal. In this method of surgical intervention manipulation on the elements of the spermatic cord, and especially the testicle are absent [2, 7, 8, 9]. Among the methods of early diagnosis of postoperative complications proven elastography. It is a modern imaging technique that allows to obtain information about the structural-functional state of the body. The basis of this method of study was based on the principle of tissue elasticity. Thus, when the deformation of the fabric there is a force which tries to restore the original shape and dimensions of the fabric. Elastography reflects the difference in mechanical deformation of healthy and pathologically altered tissue. Origin elastography is a technique which displays the tension of the tissue in comparison with pre — and postcompression ultrasonic image. The real-time display allows you to quickly assess the degree of tissue damage and to confirm a preliminary diagnosis of ischemia, atrophy, fibrosis. Elastogram, which reflects the relative elasticity of the tissues, was created as a color map, where tissues with a higher hardness are depicted in red and tissues with less rigidity blue. The obtained results are evaluated by standardizing elastographic images. In addition, account is taken of the tessellation: the more uniform the number of colors, the higher the functional ability of the tissue [3–6].

**The aim**

To examine the testicle tissue elasticity dynamics in postoperative period after laparoscopic or traditional method of surgical treatment in boys with inguinal hernias.

**Materials and methods**

The study included 102 boys were hospitalized about inguinal hernia for the period 2013–2016 in the II surgical Department of the Municipal City children's clinical hospital of Lviv. Children aged from 1 month to 12 years. All the patients were divided into 2 groups according to operative method. Patients of the 1st group (N = 34, average age of  $1,5 \pm 0,15$  years) underwent laparoscopic intervention according to the method of PIRS. In group 2 (N = 68, mean age of  $4,5 \pm 0,32$ ) was performed surgical intervention is the traditional method by the method of Duhamel-I. All patients were examined by the method of high-quality compression elastogram. It was conducted on the ultrasound machine Samsung MedisonCo., LTD., The Republic of Korea, on 7, 14, 30 days and 6 months after surgery. Researched the elasticity of the testicular tissue and determine the type elastogram at the beginning and in dynamics postoperative observations, depending on the type of surgical intervention.

Results and their discussion. In group 1, that is, among boys with inguinal hernia who were operated on laparoscopically, before surgery dominated elastogram I type, which corresponds to a high elasticity of the tissues of the testicle. On the 7th postoperative day in most of them — 32 (94,1 %) boys also identified elastogram I type, which indicates a high organoboranes effectiveness of laparoscopic interventions. Only 2 (5,9 %) patients patients we observed elastogram type II advantage of «tones average elasticity» that can be attributed to the development of postoperative edema. When re-examination of patients at 14 and 30 days the proportion of patients with elastography I type increased in 33 (97 %) patients. The figure is significantly higher than in group 2. Six months after operative intervention such elastography pattern was observed in all 34 (100 %),  $p < 0,05$  in patients I group. (table 1).

Table 1 — The dynamic types elastogram at the stages of observation

Type elastogram	Before treatment abs. (%)		7 day abs. (%)		14 day abs. (%)		30 day abs. (%)		6 months abs. (%)	
	1 group	2 group	1 group	2 group	1 group	2 group	1 group	2 group	1 group	2 group
I	34 (100 %)	67 (98,5 %)	32 (94,1 %)	45 (66,2 %)*	33 (97 %)	51 (75 %)*	33 (97 %)	57 (83,8 %)*	34 (100 %)	58 (85,3 %)*
II	—	1 (1,5 %)	2 (5,9 %)	23 (33,8 %)*	1 (3 %)	17 (25 %)*	1 (3 %)	10 (14,7 %)*	—	8 (11,8 %)*
III	—	—	—	—	—	—	—	1 (1,5 %)	—	2 (2,9 %)

\*  $p < 0,05$  — the significance of differences between 1 and 2 groups

In the 2nd group of boys was observed significantly worse postoperative dynamics types elastogram. In particular, on the 7th postoperative day elastogram I type was recorded in a significantly lower number of patients than in group 1, that is, 45 (66,2 %) patients. Elastogram type II, which indicates a decline in the elasticity of the testicular tissue, increasing its hardness due to postoperative edema, noted in a significantly greater proportion of patients 23 (33,8 %) than in the application of laparoscopic surgery. The number of patients 2 groups with elastography And type at 14 and 30 days of observation, gradually increased, respectively 51 (75 %) and 57 (83,8 per cent) and 58 (85,3 %) of children six months after traditional surgery. 1 regarding group differences are likely. But the number of persons with elastography II type 2 group of patients has gradually decreased from 23 (33,8 %) on day 7 to 8 (11,8 %) children within six months. There were also patients with signs of fibrosis: on the 30th day — 1 (1,5 %) and after 6 months — 2 (2,9 %). They diagnosed type III of elastogram. Thus, the traditional method is more traumatic in the testicular tissue compared to laparoscopy that can significantly affect the future fertility of boys. In addition, given the uniqueness of the method, which allows a non-invasive way to visualize the process of reparation and inflammation, we developed a rating scale elasticity of the testicular tissue. It is the distribution of the standardized images by method of typing.

**Conclusions**

1. When using laparoscopic technology of treatment inguinal hernia in boys the risk of damage to the elements spermatic cord is significantly smaller, as evidenced elastogram testicles — type I in 94,1 % of patients on day 7 after surgery, 97 % — by 14 and 30 day and 100 % — 6 months.

2. The traditional method is accompanied by significantly higher risk of postoperative edema and ischemia testis as elastogram type II observed in 30,8; 25; 14,7 and 11,8 % of patients, respectively, 7, 14 and 30 days six months after surgery, as well as signs of fibrosis (elastogram type III) at 1,5 and 2,9 % of boys at 30 days and 6 months after herniotomy.

3. Elastography allows a non-invasive visualization of the state of testicular tissue in patients with inguinal hernias and track dynamic of tissue changes in early and late postoperative periods, identify risk of testicular fibrosis respect for medical treatment.

#### REFERENCES

1. Chang, Y. T. Technical refinements in single-port laparoscopic surgery of inguinal hernia in infants and children / Y. T. Chang // Diagnostic and Therapeutic Endoscopy. — 2010. — Vol. 6. — P. 6.
2. Chen, B. Progress of CEUS and elastography in the diagnosis of testicle diseases / B. Chen, J. Guo, X. M. Zhu // Chin. J. Anat. Clin. — 2014. — Vol. 19. — P. 75–78.
3. Garra, B. S. Imaging and estimation of tissue elasticity by ultrasound / B. S. Garra // Ultrasound Quarterly. — 2007. — Vol. 23. — P. 255–268.
4. Clinical application of US elastography for diagnosis / A. Itoh [et al.] // Radiology. — 2006. — Vol. 239. — P. 341–357.
5. Parker, K. J. The evolution of vibration elastography / K. J. Parker // Curr. Med. Imaging. Rev. — 2011. — Vol. 7, № 4. — P. 283–291.
6. Percutaneous internal ring suturing: a simple minimally invasive technique for inguinal hernia repair in children / D. Patkowski [et al.] // J. Laparoendosc. Adv. Surg. Techn. — 2006. — Vol. 16. — P. 513–517.
7. Minimal access surgery of pediatric inguinal hernias: A review / R. Saranga [et al.] // Surg. Endosc. — 2008. — Vol. 22. — P. 1751–1762.
8. Laparoscopic herniotomy in children: prospective assessment of tertiary center experience in a developing country / S. M. Shehata [et al.] // Hernia. — 2013. — Vol. 17. — P. 229–234.
9. Wang, K. S. Committee on Fetus and Newborn and Section on Surgery Assessment and Management of Inguinal Hernia in Infants / K. S. Wang // Pediatrics. — 2012. — Vol. 1304. — P. 768–773.
10. Ultrasound elastography—review of techniques and its clinical applications / U. Zaleska-Dorobisz [et al.] // Adv. Clin. Exp. Med. — 2014. — Vol. 23. — P. 645–655.

УДК 616.613-007.63-007-053.1-053.2-089.844

### ОПЫТ ЛАПАРОСКОПИЧЕСКОЙ ПИЕЛОПЛАСТИКИ У ДЕТЕЙ ПРИ ВРОЖДЕННОМ ГИДРОНЕФРОЗЕ

Зуев Н. Н.<sup>1</sup>, Ясюченко В. П.<sup>2</sup>, Солонович А. П.<sup>2</sup>, Шмаков А. П.<sup>1</sup>, Зуева О. С.<sup>2</sup>

<sup>1</sup>Учреждение образования

«Витебский государственный медицинский университет»,

<sup>2</sup>Учреждение здравоохранения

«Витебский областной детский клинический центр»

г. Витебск, Республика Беларусь

#### Введение

Гидронефроз — это прогрессирующее расширение чашечно-лоханочной системы вследствие нарушения проходимости лоханочно-мочеточникового сегмента, приводящее со временем к необратимым изменениям в паренхиме и нефросклерозу. Длительное время открытая операция по Хайнесс-Андерсену с резекцией измененного участка пиелoureтерального сегмента, являлась основным способом лечения. По данным различных авторов эффективность данной операции составляла более 90 %. За последние два десятилетия в детской практике активно стала применяться лапароскопическая пиелопластика (ЛПП), эффективность колеблется от 96 до 100 % [1, 2].

В настоящее время ЛПП является альтернативой открытым операциями. В данной работе мы хотели бы продемонстрировать наш предварительный опыт лапароскопических операций и проанализировать собственные результаты.

#### Цель

Улучшение результатов лечения детей с гидронефрозом, путем внедрения в практику детской урологии лапароскопических методик.

### **Материал и методы исследования**

С 2014 по апрель 2017 гг. в Витебском областной детской клинической больнице ЛПП была выполнена 15 детям с гидронефрозом различной степени. Среди них было 9 мальчиков и 6 девочек. Возраст пациентов составил от 9 месяцев до 15 лет. Левосторонний гидронефроз отмечался у 7 пациентов, правосторонний у 4.

Всем детям проводилось стандартное обследование, включавшее экскреторную урографию, микционную цистографию, УЗИ почек и мочевого пузыря, УЗИ с лазерной нагрузкой. При необходимости выполнялась компьютерная томография почек. Для оценки степени врожденного гидронефроза мы использовали классификацию Society of Fetal Urology, разработанную А. Опер в 2007 г.: I — изолированное расширение лоханки; II — расширение лоханки и чашечек; III — расширение лоханки, чашечек и уменьшение паренхимы не более чем на  $\frac{1}{2}$ ; IV — расширение лоханки, чашечек и уменьшение паренхимы более чем на  $\frac{1}{2}$ .

Оперативное вмешательство выполнялось у детей с гидронефрозом III и IV степенями. Показаниями к операции являлась отрицательная динамика размеров чашечно-лоханочной системы почки в течение 6 месяцев наблюдения, истончение паренхимы почки по сравнению с возрастной нормой и в динамике, частые обострения пиелонефрита (до 3–4 раз в год) или эпизоды лейкоцитурии (более 8–10 в п/з), боли в животе.

**Оперативная техника.** Пациент укладывался на операционном столе в положение на здоровом боку. Во всех случаях использовали трансперитонеальный доступ. Первый троакар диаметром 5 мм, устанавливали в области пупка. После создания пневмоперитонеума, под контролем зрения, вводили рабочие троакары 3 и 5 мм. Детям до 4 лет операцию выполняли трехмиллиметровыми инструментами. Рассекали париетальную брюшину и смещали толстую кишку медиально, у двух пациентов использовали трансмезентериальный доступ. Лоханку и мочеточник выделяли на таком протяжении, которого было достаточно для формирования анастомоза без натяжения.

У 12 оперированных детей выполнялась интраоперационная установка нефростомы, двум — проводилась ретроградная установка стента, под контролем цистоскопа и ЭОП в операционной и одному — была наложена пиелостома. Анастомоз формировали непрерывным швом ниткой ПГА 5/0 или 4/0. После операции оставлялся страховочный дренаж в зоне анастомоза, который удаляли на 3–4 сутки. В послеоперационном периоде назначалась стандартная антибактериальная терапия по результатам посева мочи, симптоматическая, инфузионная терапия. На 10 сутки перед удалением из почки нефростомический дренаж в течение 4–5 дней перекрывали, последовательно увеличивая время пережатия на 2–4–8–16–24 часа. Отсутствие почечной колики, большого объема остаточной мочи и температуры свидетельствовало о проходимости ЛМС. УЗИ почек выполнялось через 2 и 6 месяцев после операции. Стент удаляли через 4–6 недель. Контрольное обследование проводилось через 12 месяцев после операции, включавшее в/венную урографию и УЗИ.

### **Результаты исследования и их обсуждение**

При оценке результатов лечения учитывались следующие показатели: длительность операции, общая продолжительность пребывания пациента в клинике, осложнения, ультразвуковые данные о состоянии собирательной системы почек и толщины паренхимы. Интраоперационные осложнения, при которых требовалась конверсия, отсутствовали. Длительность операции колебалась от 160 до 260 минут. Следует отметить, что в ходе увеличения опыта, продолжительность операций сокращается. После лапароскопической операции пациенты не требовали частого применения анальгетиков, наблюдалось быстрое восстановление физической активности. Послеоперационный период в стационаре составил 14–23 дня, что в основном было обусловлено наличием нефростомического или пиелостомического дренажа.

Хорошим результатом лечения гидронефроза считали: отсутствие конверсии при лапароскопической пиелопластике, повторных операций (манипуляций); исчезновение жалоб, уменьшение размеров лоханки и чашечек, увеличение размера паренхимы. У двух пациентов отмечалось обострение хронического пиелонефрита в ближайшем послеоперационном периоде. У двух детей в первые сутки после операции произошло выпадение нефростомы (это было в самом начале освоения методики), что в одном случае потребовало выполнение от-

крытой постановки, за последние два года случаев выпадения нефростомы не было. Осложнений в виде рубцевания в зоне анастомоза не было выявлено.

При контрольном обследовании (через 4–6 месяцев) уменьшение размеров лоханки и чашечек почки было достигнуто у 14 (93 %) больных. Косметические результаты были отличными.

#### **Заключение**

Учитывая преимущества лапароскопической пиелопластики: хорошая визуализация анатомических структур за счет оптического увеличения, локальное выделение пиелоуретерального сегмента, возможности прецизионного наложения швов, достаточное рабочее пространство для выполнения пиелоуретероанастомоза, хороший косметический эффект, короткий послеоперационный период и быстрое восстановление физической активности, а также получение отличных результатов лечения. Лапароскопическая пиелопластика может являться операцией выбора у пациентов с обструкцией лоханочно-мочеточникового сегмента.

#### **ЛИТЕРАТУРА**

1. Эновидеохирургия при лечении обструкции пиелоуретрального сегмента у детей / Ю. Э. Рудин [и др.] // Экспериментальная и клиническая урология. — 2014. — № 4. — С. 110–115.
2. Эндоскопическая хирургия в педиатрии: рук-во для врачей / А. Ю. Разумовский [и др.]. — М.: ГЭОТАР-Медиа, 2016. — 608 с.

**УДК 616.681-08**

### **ЛЕЧЕБНЫЕ И РЕАБИЛИТАЦИОННЫЕ МЕРОПРИЯТИЯ У БОЛЬНЫХ С ПЕРЕКРУТОМ ЯИЧКА**

**Карташев В. Н., Румянцева Г. Н., Аврасин А. Л., Медведев А. А.**

**Государственное бюджетное образовательное учреждение  
высшего профессионального образования  
«Тверской государственный медицинский университет»  
Министерства здравоохранения Российской Федерации  
г. Тверь, Российская Федерация**

#### **Введение**

Перекрут яичка (ПЯ) относится к наиболее тяжелой и опасной для жизнеспособности органа патологии, требующей экстренных диагностических и лечебных мероприятий. Проблема сохранения репродуктивного здоровья у пациентов перенесших ПЯ далека от разрешения. В литературе имеются единичные публикации о тактике ведения послеоперационного и реабилитационного периодов у больных с ПЯ.

#### **Цель**

Анализ результатов лечения и разработка послеоперационных и реабилитационных мероприятий у больных с ПЯ для снижения риска развития инфертильности.

#### **Материал и методы исследования**

В уроandroлогическом отделении ГБУЗ ДОКБ г. Твери хирургическое лечение проведено 135 пациентам с ПЯ в возрасте от 1 суток до 17 лет. Объем оперативного вмешательства зависел от степени ишемии гонады: хирургическая деторсия яичка выполнена 101 ребенку; орхидэктомия — 34. Профилактическая фиксация контралатерального яичка проведена 81 пациенту с ПЯ. Отсроченная орхидэктомия по поводу атрофии яичка потребовалась 8 пациентам. Тестикулярное протезирование осуществлено 11 больным в возрасте старше 14 лет. Отдаленные результаты лечения ПЯ в сроки от 6 месяцев до 12 лет изучены у 65 пациентов после хирургической деторсии и у 12 после удаления яичка.

После выписки из стационара дети находились под наблюдением детского уролога-андролога с кратностью осмотров в первый год через 1–3–6–12 месяцев. Объем обследования пациентов включал в себя объективный осмотр, УЗИ органов мошонки с доплерографией, по показаниям исследовался гормональный фон, титр антиспермальных антител (подростки) и эякулят (подростки).

Основным показателем эффективности лечения ПЯ считаем восстановление морфофункционального состояния гонады. Выделены следующие оценки результатов лечения:

— результат считался хорошим при отсутствии жалоб, возрастных размеров и объема гонад, показателях IR в пределах 0,6;

— удовлетворительный результат — жалоб нет, размеры яичка уменьшены, но дефицит объема менее 50 % возрастной нормы, более плотной консистенции, по сравнению с контралатеральным, показатели IR выходят за пределы нормы;

— неудовлетворительный результат фиксировался при наличии выраженной гипотрофии или атрофии гонады, показатели IR менее 0,6 или выше 0,7.

#### **Результаты исследования и их обсуждение**

В раннем послеоперационном периоде у больных после хирургической деторсии сохранялось нарушение интратестикулярного кровотока. Допплерографические исследования, проведенные 92 детям на 3–10 сутки после операции, позволили установить повышение периферического сопротивления кровотоку в паренхиме яичка (IR был выше 0,7) у 78,6 % больных, снижение показателей IR ниже 0,6 — у 9,5 %. Очень низкие скоростные показатели внутриорганный кровотока после хирургической деторсии сохранялись у 11,9 % больных, у которых во время операции яичко было признано сомнительной жизнеспособности. Всем пациентам после хирургической деторсии назначались медикаментозные препараты и физиотерапевтическое лечение, направленное на восстановление трофики яичка и профилактику инфекционных осложнений.

Изучение отдаленных результатов позволило установить хороший результат лечения у всех пациентов, оперированных в первые 6 часов от начала заболевания, у 83 % — в сроки от 6 до 12 часов и у 67 % при выполнении операции через 12–24 часа, у пациентов, оперированных в начале вторых суток от наступления заворота — у 27 %. Неудовлетворительный исход в виде атрофии яичка диагностирован у 33 % больных, оперированных через 12–24 часа и у 64 % больных вмешательство которым проведено позже 24 часов. Анализ результатов лечения показал, что тяжесть острой ишемии яичка зависит не только от сроков заболевания, но и характера заворота семенного канатика (количество градусов).

Как показали наши наблюдения, попытки сохранить гонаду сомнительной жизнеспособности, чаще всего заканчиваются атрофией органа в отдаленные сроки после операции.

Для более эффективной реабилитации детей перенесших ПЯ считаем целесообразным разделить их на три группы:

1-я группа — пациенты, которым выполнена орхидэктомия;

2-я группа — пациенты, хирургическая деторсия которым выполнена в поздние сроки от начала заболевания и имеющие тяжелые ишемические поражения яичка;

3-я группа — пациенты, хирургическая деторсия которым выполнена в первые 6 часов и в ближайшем послеоперационном периоде наблюдалась динамика к нормализации показателей кровотока в яичке.

Для каждой группы пациентов были разработаны реабилитационные мероприятия, которые имели свои особенности.

#### **Выводы**

Сроки поступления детей с ПЯ в стационар во многом зависят от уровня информированности врачей амбулаторного звена и родителей о данной патологии.

Своевременно проведенная хирургическая деторсия яичка является основным условием сохранения анатомо-функционального состояния гонады.

Лечение детей с ПЯ не должно заканчиваться хирургическим вмешательством. Пациенты нуждаются в проведении реабилитационных мероприятий, объем и последовательность которых определяется результатами комплексного обследования, что позволяет объективизировать выбор лечебной тактики и тем самым снизить риск развития в будущем infertility.

УДК 616.681-007.21:616.69

**СОСТОЯНИЕ РЕПРОДУКТИВНОГО ЗДОРОВЬЯ МУЖЧИН  
ПОСЛЕ ЛЕЧЕНИЯ КРИПТОРХИЗМА В ДЕТСКОМ ВОЗРАСТЕ***Карташев В. Н., Румянцева Г. Н., Боголюбов С. В., Кузнецов В. Н.*

**Государственное бюджетное образовательное учреждение  
высшего профессионального образования  
«Тверской государственный медицинский университет»  
Министерства здравоохранения Российской Федерации  
г. Тверь, Российская Федерация**

**Введение**

Медико-социальная значимость крипторхизма обусловлена его высокой распространенностью в популяции, значительным риском развития осложнений, среди которых ведущими являются бесплодие и рак яичка [1]. В последние годы достигнуты определенные успехи в лечении крипторхизма, что позволило снизить число инфертильных пациентов с односторонним крипторхизмом до 10 % и при двухсторонней патологии до 40 % [2].

**Цель**

Оценка репродуктивного здоровья пациентов, прошедших в детстве лечение по поводу крипторхизма и обратившихся за медицинской помощью в связи с бесплодием в браке.

**Материал и методы исследования**

В исследование включены 18 пациентов в возрасте от 28 до 38 лет, которые обратились в центр репродуктивной медицины г. Твери с жалобами на бесплодие в браке. В анамнезе у 30 % пациентов была абдоминальная форма крипторхизма, в 70 % случаев односторонняя или двухсторонняя паховая ретенция. Следует отметить, что лечение крипторхизма у наблюдавшихся больных проведено в поздние сроки в возрасте от 4 до 14 лет. Катамнез составлял от 20 до 24 лет. Операции по низведению яичка проведены 10 (55 %) пациентам, орхидэктомия в связи с выраженной гипоплазией гонады, выполнена 4 (22 %) больным. Консервативную терапию внутримышечным введением хорионического гонадотропина получали 4 (22 %).

Обратившимся в клинику пациентам выполнялся объективный осмотр, выяснялись жалобы, анамнез. По опросникам MOS-SF 36 уточнялось качество жизни, в том числе и сексуальной по опросникам МИЭФ. Дополнительные методы обследования включали: УЗИ мошонки, ТРУЗИ, определение гормонального фона, исследование эякулята.

**Результаты исследования и их обсуждение**

Все пациенты предъявляли жалобы на длительное (от 1 года до 7 лет) бесплодие в браке. По данным анамнеза половое созревание пациентов проходило в возрасте 12–14 лет. Четверо больных имели вредные привычки в виде курения. Один пациент прошел лечение по поводу хронического простатита. По данным опроса обследовавшиеся мужчины не отмечали отклонений в сексуальной жизни (регулярный coitus от 1 до 3-х раз в неделю). Среди пациентов преобладали нормостеники с незначительно повышенной массой тела, умеренно выраженной подкожной жировой клетчаткой. Осмотр органов мошонки показал, что у 9 (50 %) пациентов оба яичка располагались в мошонке, гонада в области наружного пахового кольца (рецидив крипторхизма) диагностирована у 1 (6 %) пациента, единственное яичко (после орхидэктомии) у 4 (22 %) пациентов. Пальпаторно гипоплазия низведенного яичка определялась у 4 (22 %) больных. При пальцевом исследовании предстательной железы патологии размеров, консистенции, болевого синдрома не выявлено.

По данным УЗИ мошонки, объем низведенных гонад колебался от 2,5 до 8,5 см<sup>3</sup>, а контралатеральных от 12,1 до 15,4 см<sup>3</sup>. Интратестикулярный кровоток в низведенных гонадах был снижен, индекс резистентности составлял от 0,42 до 0,52, а в «здоровых» тестикулах от 0,55 до 0,67.

С помощью ТРУЗИ установлено, что форма, объем предстательной железы у обследованных пациентов был в пределах нормы, асимметрии долей на стороне крипторхизированного яичка, кист, участков склероза не диагностировано. Кальцинаты простаты размерами от 1 до 2 мм обнаружены у 2 (12 %) больных.



Гормональный фон у 6 (33 %) пациентов не имел патологических отклонений. Повышенные концентрации ЛГ в сыворотке крови обнаружено у 10 %, а ФСГ — у 22 % больных. Снижение пролактина и экстрадиола диагностировано в 20 % случаев. Уровень тестостерона был в пределах нормальных границ у 75 % обследованных.

По данным спермограммы только у 20 % больных имела место нормозооспермия. В 30 % случаях отмечалась олигоастенотератозооспермия, а у 50 % больных — астенотератозооспермия. У больных с патоспермией индекс Крюгера превышал 4 % (от 6 до 10 %).

#### **Выводы**

У пациентов, прошедших в детстве оперативное или консервативное лечение крипторхизма и обратившихся в клинику по поводу бесплодного брака, диагностировано снижение интратестикулярного кровотока и объема низведенных гонад в 100 % случаев, нарушение гормонального фона в 70 % и сперматогенной функции — в 80 %.

Вероятными причинами нарушения репродуктивного здоровья у обследованных пациентов могли стать не только диспластические изменения внемозоночных гонад, но и поздние сроки лечения, отсутствие реабилитационных, мультидисциплинарных медицинских мероприятий.

Возможным способом помочь стать отцом для данной категории больных — это применение методов искусственного оплодотворения (ЭКО, ЭКО-ИКСИ).

#### **ЛИТЕРАТУРА**

1. Сизов, В. В., Азашиков А. Х., Коган М. И. // Детская хирургия. — 2013. — № 1. — С. 42–44.
2. Крипторхизм — проявление синдрома тестикулярной дисгенезии / О. Ю. Латышев [и др.] // Вестник репродуктивного здоровья. — 2008.

**УДК 616.617-089-053.2**

### **ХИРУРГИЧЕСКОЕ ЛЕЧЕНИЕ ПУЗЫРНО-МОЧЕТОЧНИКОВОГО РЕФЛЮКСА У ДЕТЕЙ, НАХОДИВШИХСЯ В УЧРЕЖДЕНИИ «ГОМЕЛЬСКАЯ ОБЛАСТНАЯ КЛИНИЧЕСКАЯ БОЛЬНИЦА» С 2013 ПО 2015 ГОДЫ**

*Касим А. И., Ларкина М. В., Волковинский С. Ю.*

**Учреждение**

**«Гомельская областная клиническая больница»**

**г. Гомель, Республика Беларусь**

#### **Введение**

В структуре хирургической патологии мочевыделительной системы у детей, обследованных по поводу инфекции мочевыделительной системы, значительное место (29–50 %) занимает пузырно-мочеточниковый рефлюкс (ПМР). Около 30–50 % детей с симптоматическим ПМР имеют радиологические доказательства нефросклероза. Основной целью лечения ПМР является предупреждение развития повреждений почечной паренхимы с исходом в нефросклероз.

#### **Цель**

Изучить и провести анализ клинических случаев оперативного лечения ПМР у детей за 2013–2015 гг. по архивным материалам У «ГОКБ».

#### **Материал и методы исследования**

Были изучены и проанализированы карты стационарного пациента с диагнозами врожденный ПМР (Q 62.7) и уретрит, обусловленная ПМР (N 13.7), находившихся в урологическом отделении У «ГОКБ» за период 2013–2015 гг. — всего 91 случай. Статистическая обработка производилась с помощью программы «MS Excel 2013».

#### **Результаты исследования и их обсуждение**

За 2013 г. было пролечено 13 детей, из них 11 девочек и 2 мальчика (средний возраст 7,31 лет). За 2014 г. прооперировано 15 детей, 10 девочек и 5 мальчиков. Их средний возраст был 7,28 лет. В 2015 г. пролечили 12 детей, 8 девочек и 4 мальчика (средний возраст 7,45 лет). Таким образом, за 3 года было прооперировано 40 детей. Количество девочек преобладает над количеством мальчиков в среднем в 3,63 раза. Большинство детей представляют группу

дошкольного возраста, меньшинство — ранний детский возраст (оперированных детей младенческого возраста за исследуемый период нет). Средний возраст детей является относительно стабильным показателем за 3 года, и составляет 7,35 лет. Количество пациентов из города преобладает над количеством пациентов из села в среднем в 2,64 раза, однако за 3 года это преобладание снизилось, что показывает улучшение процесса диспансеризации и качества профосмотров сельских жителей.

За 3 года было проведено 55 операций на мочеточниках, из них 40 (73 %) открытым способом и 15 (27 %) — эндоскопическим. Чаще остальных подвергались оперативному лечению дети с ПМР III степени (56,4 %) и II степени (36,4 %), реже всего — IV степени (7,2 %). Стоит отметить, что случаев ПМР V степени не выявлялось, что говорит о своевременной диагностике данного заболевания у детей. Наиболее частым оперативным вмешательством явилась операция Cochen (Кохэна) (всего 27, что составляет 49,1 % от всех вмешательств). Операцию Политано — Лидбеттера выполнили в 21,8 % случаев. Среднее количество койко-дней за 3 года составило 13,8 при открытых операциях и 3,2 при эндоскопических вмешательствах.

Послеоперационные осложнения (пиелонефрит, тампонада мочевого пузыря, динамическая кишечная непроходимость, нарушение кислотно-щелочного состояния) выявлены только после открытых хирургических вмешательств и составляют 9,1 % от всех операций по поводу ПМР за мониторируемый период.

Исходы лечения были следующими: выздоровление отмечалось в 64,6 % случаев, улучшение состояния — в 35,4 % наблюдений. Успешность открытых операций составила 97,5 %, эндоскопических — 67,7 %.

#### **Выводы**

1. За исследуемый период было выполнено 55 операций на мочеточниках, из них 40 (73 %) открытым способом и 15 (27 %) — эндоскопическим. При II степени ПМР доля открытых операций составила 65 %, эндоскопических — 35 %. При III степени ПМР доля эндоскопических операций снизилась до 25 %, так как эффективность данного метода лечения падает по мере возрастания степени ПМР.

2. Эффективность открытых операций при ПМР в условиях урологического отделения У «ГОКБ» составила 97,5 %, что значительно превышает аналогичный показатель эндоскопических вмешательств — 67,7 %.

3. Послеоперационные осложнения выявлены только после открытых хирургических вмешательств и составили 9,1 % от всех операций.

4. Выбор метода оперативного лечения ПМР зависит от причины рефлюкса, его степени, доступности расходных материалов, навыка уролога, согласия родителей ребенка.

#### **ЛИТЕРАТУРА**

1. Гуденко, Ю. А. Некоторые особенности эндоколлагенопластики ПМР у детей / Ю. А. Гуденко // Современные технологии в педиатрии и детской хирургии: материалы V Рос. конгр. — М.: Оверлей, 2006.
2. Diamond, D. A. Endoscopic Treatment of Primary Vesicoureteral Reflux / D. A. Diamond, T. K. Mattoo // N Engl J Med. — 2012.
3. Лопаткин, Н. А. Патогенетические основы выбора лечения пузырно-мочеточникового рефлюкса у детей / Н. А. Лопаткин, А. Г. Пугачев, Ю. В. Кудрявцев // Урология. — 2002. — № 1.
4. Полховский, В. Н. Пузырно-мочеточниковый рефлюкс у детей / В. Н. Полховский, В. Д. Бурко, И. А. Скобеюс // Минск: БГМУ, 2010.
5. EAU Guidelines on Vesicoureteral Reflux in Children / S. Tekgül [et al.] // Европейская ассоциация урологов. — 2012.

**УДК 616.24-002.3-002.4-053.2-07-08**

### **СОВРЕМЕННЫЕ АСПЕКТЫ ДИАГНОСТИКИ И ЛЕЧЕНИЯ ОСЛОЖНЕННЫХ ФОРМ ОСТРОЙ БАКТЕРИАЛЬНОЙ ДЕСТРУКЦИИ ЛЕГКИХ У ДЕТЕЙ**

**Касимов К. Л., Акбаров Н. А., Гафуров А. А., Туйчиев Г. У., Абдурахмонов Ф. С.**

**«Андижанский государственный медицинский институт»**

**г. Андижанск, Узбекистан**

#### **Введение**

В последние годы число больных с острой бактериальной деструкцией легких (ОБДЛ) у детей значительно снизилось благодаря использованию новых антибиотиков широкого спек-

тра действия. Немаловажная роль в успешном лечении ОБДЛ принадлежит широкому применению иммунных препаратов, внедрению методов детоксикации: гемосорбции и плазмафореза, квантовой терапии. Это позволило снизить летальность при ОБДЛ с 28–20 % до 7,3–0,7 %.

ОБДЛ у детей остается актуальной в связи с сохранением летальности, а так же с частым возникновением легочно-плевральных осложнений, с бронхоплевральными свищами и остаточными полостями в легких.

### **Цель**

Изучение форм клинического течения болезни, с разработкой способов ранней диагностики и прогнозирования неблагоприятных септических проявлений ОБДЛ у детей.

### **Материал и методы исследования**

С целью диагностики и оценки эффективности проведенного комплексного лечения проведены рентгенография и УЗИ грудной клетки, клинические и биохимические исследование крови и мочи, посев крови на гемокультуры, бактериологическое исследование гнойного отделяемого с определением чувствительности к антибиотикам.

### **Результаты исследования и их обсуждение**

За период 2010–2016 гг. под наблюдением находились на лечении 164 детей в возрасте от 1 года до 3 лет (мальчиков было 92 (56 %), девочек — 72 (44 %) с осложненными формами ОБДЛ. У всех заболевших детей выявлен отягощенный преморбидный фон: из них низкая масса тела при рождении отмечалась у 22 % детей, у 20,5 % — анемия, у 17,5 % заболевание начиналось с ОРВИ, у 12,4 % — ангина и отит, у 10,6 % — симптомы энтероколита. На искусственном вскармливании с рождения находились 66 (33 %) детей. У 76 матерей, чьи дети получали грудное молоко, в посевах молока выявлен стафилококк.

В клинику детской хирургии больные дети поступали больше из районных стационаров на 10–12 сутки от начала заболевания в тяжелом состоянии в связи с выраженной легочно-сердечной недостаточностью и интоксикацией. Фебрильная температура, тахикардия, одышка, кашель наблюдались у 96 % больных. Увеличение печени, связанное с правожелудочковой сердечной недостаточностью и токсическим гепатитом, отмечалось у 50 % детей.

Из 164 больных у 86 (52,4 %) наблюдались внутрилегочные формы ОБДЛ (лобит — 82 %, абсцессы — 14,6 %, напряженные буллы — 3,4 %), а у 78 (47,6 %) — легочно-плевральные формы (пиоторакс — 47,6 %, пиопневмоторакс — 28,8 %, напряженный пневмоторакс — 23,6 %). Бронхоплевральные свищи отягощали течение пневмонии в 82 % (64 наблюдения), препятствовали полному расправлению легкого и поддерживали воспаление в легких и плевре. В 62,8 % случаев из плевральной полости высевался стафилококк, преимущественно гемолитический; в 7,6 % — синегнойная палочка; стрептококк составил 14,9 %, кишечная палочка и клебсиелла — по 2,3 %. У 10 детей выявлена микробные ассоциации с анаэробами, недифференцируемыми грамотрицательными бактериями, дрожжеподобными грибами, сапрофитной флоры.

До настоящего времени сохраняются определенные трудности при лечении осложнений ОБДЛ у детей, и особенно при наличии бронхоплевральных свищей. Наша клиника всегда была сторонником малых хирургических вмешательств, таких как торакоцентез, дренирование плевральной полости в сочетании с активной комплексной интенсивной терапией, что позволило нам добиться хороших результатов лечения без радикальных вмешательств. Дренирование плевральной полости проводили практически во всех случаях возникновения плевральных осложнений до полного расправления легкого и исчезновения остаточных полостей. Важным компонентом местного лечения осложнений ОБДЛ является санация плевральной полости различными антисептиками методом проточных или фракционных промываний с активной аспирацией содержимого. Также широко используется бронхоскопическая санация трахеобронхиального дерева, при которой в большинстве случаев удается санировать центрально расположенные внутрилегочные абсцессы. При осумкованных внутриплевральных полостях, абсцессах легких место дренирования определяется с учетом данных рентгенологического и ультразвукового исследований. Широкое использование УЗИ при ос-

ложнениях ОБДЛ позволило нам снизить количество рентгенологических исследований и достоверно судить об эффективности проводимого лечения.

Нами разработан метод комплексного консервативного лечения, включающего антибактериальную и детоксикационную терапию, иммунокоррекцию. Антибактериальная терапия состояла из метрогила и двух антибиотиков широкого спектра действия. В качестве эмпирической терапии используем цефалоспорины II–III поколения (цефтриаксон, цефтазидим, цефотаксим) с учетом чувствительности к ним.

При исследовании чувствительности флоры к антибиотикам нами выявлена почти 100 % чувствительность гемолитического стафилококка к рифампицину, цефазолину; почти 90 % устойчивость к пенициллину. Синегнойная палочка в 100 % случаев устойчива к цефотасиму, ампициллину, тетрациклину, цефтриаксону, в 80 % — к гентамицину.

Помимо антибактериальной терапии детям с ОБДЛ проводится инфузионная терапия с целью детоксикации и восполнения суточной потребности белка. При нарушении микроциркуляции в инфузионную среду добавляем трентал, никотиновую кислоту. При нарушении сердечно-сосудистой деятельности применяем кокарбоксилазу, рибоксин, папаверин. Для ликвидации нарушений гомеостаза мы придерживаемся принципа синдромной терапии: коррекция водно-электролитного баланса, борьба с нарушением микроциркуляции и ДВС, стабилизация кислотно-основного состояния, энергетического баланса, борьба с легочно-сердечной недостаточностью.

Особенно важное значение мы придаем иммунотерапии, так как практически у всех больных имеются нарушения в системе антиинфекционной резистентности. С этой целью осуществляется переливание свежезамороженной плазмы, применяется Т-активин и тималин, имунофан, метилурацил.

В качестве иммунокорректора в последние годы применяем имунофан (препарат назначается по 1,0 мл в/м № 5 через день). Имунофан оказывает выраженное стимулирующее действие на иммунитет у детей с ОБДЛ, а наличие у него гепатопротективных свойств выгодно отличает препарат от других иммуномодуляторов.

#### **Вывод**

Таким образом, выявленные клинико-лабораторные особенности течения и лечения осложнений ОБДЛ на современном этапе способствовало более ранней диагностике различных осложнений и проведению своевременной адекватной терапии. Это, естественно привело к снижению летальности с 1,6 до 0,2 % за последние 7 лет.

#### **ЛИТЕРАТУРА**

1. Принципы антибактериальной терапии тяжелых и осложненных форм пневмонии у детей раннего возраста / Н. А. Корвина [и др.] // Лечащий врач. — 2005. — № 1. — С. 44–47.
2. Особенности острой гнойно-деструктивной пневмонии у детей / Н. А. Окунев [и др.] // Актуальные проблемы педиатрии и детской хирургии: тез. докл. Всерос. конф. — Саранск, 2005. — С. 53–54.
3. Современные методы лечения гнойных деструктивных пневмоний у детей / В. А. Тимошенко [и др.] // Неотложные состояния у детей: тез. докл. VI конгресса педиатров России. — М., 2000. — 284 с.
4. Лечение деструктивных пневмоний у детей / В. Е. Щитинин [и др.] // Детская хирургия. — 2003. — № 4. — С. 53–54.

УДК 616-007.44 : 615.451.36

### **ИНВАГИНАЦИЯ КИШЕЧНИКА У ДЕТЕЙ: НАШ 15-ЛЕТНИЙ ОПЫТ ЛЕЧЕНИЯ ГИДРОСТАТИЧЕСКОЙ КЛИЗМОЙ**

**Катько В. А., Черевко В. М.**

**Учреждение образования  
«Белорусский государственный медицинский университет»  
г. Минск, Республика Беларусь**

#### **Введение**

Инвагинация кишечника — это один из наиболее частых видов механической кишечной непроходимости у детей, возникающая чаще всего в возрасте от 6 месяцев до 2 лет.

Причина заболевания во многих случаях неизвестна. В 94 % случаев заболевание носит идиопатический характер, в 3,5 % случаев оно обусловлено интестинальными причинами и в 2,5 % случаев — экстраинтестинальными факторами (J. Waldschmidt, 1990). Число оперативных вмешательств по поводу инвагинации (по литературным данным) колеблется от 15 до 85,3 % (А. П. Лебедев, 1969; М. К. Беляев, 2003 и др.)

Патологоанатомическая картина инвагинации сводится к тому, что брыжейка инвагинированной петли кишки сдавливается между слоями инвагината, причем со стороны шейки и головки стенка кишки согнута на 180°. Внутренний и средний цилиндры инвагината находятся в «ловушке» между двумя этими изгибами, поэтому кровоснабжение указанных отделов кишки затруднено (венозный стаз, отек). Слизь, смешиваясь с просачивающейся через стенку кишки кровью, образует стул в виде «малинового желе». Когда давление в тканях из-за отека превысит артериальное, циркуляция крови в стенке инвагината прекращается и наступает некроз дистального конца среднего и внутреннего цилиндров и потом распространяется проксимально.

В прошлом для диагностики использовали в основном ирригоскопию с бариевой взвесью, пневмоирригоскопию и другие методы. Этими же методами проводилось консервативное лечение, в случаях неудачи — применяли оперативное лечение.

Нами предложен новый метод консервативного лечения инвагинации кишечника (В. А. Катько, 2006).

#### **Цель**

Провести оценку нового метода консервативного лечения инвагинации кишечника «гидростатической клизмой под сонографическим контролем» за 15 лет.

#### **Материал и методы исследования**

С 2002 по 2016 гг. в нашей клинике находилось на лечении 800 пациентов: в возрасте до 3 месяцев — 1,8 %, от 4 до 6 месяцев — 16,9 %, от 7 до 12 месяцев — 25,3 %, от года до 3 лет — 44,3 % и старше 3 лет — 11,7 % детей. Из них у 724 (90,5 %) инвагинат расправлен гидростатической клизмой под сонографическим контролем, 76 (9,5 %) пациентов оперированы.

Необходимо отметить, что не подлежали дезинвагинации тонко-тонкокишечная и тонко-тонкотолстокишечная инвагинации. Связано это с тем, что давление на головку инвагината можно осуществлять только в толстой кишке.

Большинство пациентов с инвагинацией кишечника (67,5 %) поступили в клинику до 12 часов от начала заболевания.

Консервативная дезинвагинация физиологическим раствором под сонографическим контролем была успешно проведена у 724 (90,5 %) пациентов, не увенчалась успехом только у 76 (9,5 %).

Консервативное лечение было неэффективным в случаях тонко-тонкокишечной инвагинации, подвздошно-подвздошно-ободочной инвагинации, утолщения брыжейки подвздошной кишки, увеличенными лимфоузлами в инвагинате и позднего поступления (более 2 суток от начала заболевания).

Оперативное лечение применено у всех 76 пациентов: лапаротомия, расправление инвагината кишечника по Гутчинсону — у 34, лапароскопия, дезинвагинация — у 24; дезинвагинация, резекция дивертикула Меккеля — у 6; дезинвагинация и ушивание разрыва поперечно-ободочной кишки — у 1; удаление кистозного образования слепой кишки и тонкой кишки — у 3; резекция некротически измененной петли тонкой кишки, формирование илеостомы — у 2; резекция некротически измененной петли подвздошной кишки с наложением анастомоза «конец в конец» — у 6.

#### **Результаты исследования и их обсуждение**

Начало подхода к альтернативному методу консервативного лечения инвагинации кишечника, имеющее целью предупреждение ионизирующего излучения и бариевого перитонита, положил Kim et al. в 1982 г. Он предложил гидростатическое расправление инвагинации кишечника под сонографическим контролем. В последующем некоторые исследователи сообщали об использовании солевых растворов и водорастворимых контрастных веществ в ви-

де клизм для консервативного лечения. Однако эта методика все еще не является хорошо известной детским хирургам. G. D. Wang, S. J. Liu (1988) сообщили о 95,5% случаев успешных дезинвагинаций этим способом. Данные авторы считают, что показанием к лапаротомии служит нерасправленная инвагинация солевым раствором под давлением 90 мм рт. ст. Давление в толстой кишке не должно превышать 80 мм рт. ст. в следующих случаях: а) длительность заболевания более 48 часов; б) инвагинат расположен в нисходящей ободочной кишке; в) состояние шока у пациента; г) возраст ребенка меньше 3-х месяцев. Более высокое давление использовали O. C. Soon et al. (1994) — 90–110 мм рт. ст. и достигли 80,9 % расправлений.

Результаты консервативных дезинвагинаций по нашему методу: 90,5 % на 800 случаев общего количества инвагинаций кишечника.

Приведенные данные на большом клиническом материале показывают, что достигнуто 90,5 % успешных расправлений по сравнению с 79,0% ранее применяемых бариевыми клизмами. Кроме того, маленькие дети не подвергались рентгенологическому облучению и опасности смертельного бариевого перитонита в случае разрыва патологически измененного участка кишки в инвагинате.

Применение поперечных разрезов при лапаротомии по сравнению со срединной позволило избежать множественных осложнений (расхождение швов, эвентрация, множественные кишечные свищи, перитонит, спаечная непроходимость и др.). Наблюдалось одно осложнение (разрыв восходящей ободочной кишки в инвагинате) через 3 суток от начала заболевания, отсутствовала летальность, что свидетельствует о прогрессе в лечении этого тяжелого заболевания.

#### **Выводы**

1. Новый метод консервативного лечения гидростатической клизмой под сонографическим контролем эффективен в 90,5 % случаев, безвреден для ребенка. Осложнение в виде перфорации кишки во время расправления не угрожает жизни ребенка.

2. Оперативное лечение проводят поперечной лапаротомией или лапароскопически, благодаря чему предупреждают послеоперационные осложнения.

#### **ЛИТЕРАТУРА**

1. *Беляев, М. К.* Особенности инвагинации кишечника у детей старше одного года / М. К. Беляев // Хирургия. — 2003. — № 4. — С. 47–50.
2. *Катько, В. А.* Диагностика и лечение инвагинации кишечника у детей / В. А. Катько. — Минск, 2006. — 116 с.
3. Diagnosis and treatment of childhood intussusception using real-time ultrasonography and saline enema: Preliminary report / Y. J. Kim [et al.] // J. Korean Soc. Med. Ultrasound. — 1982. — № 1. — P. 66–70.
4. *Soon, O. C.* Ultrasound guided water enema: an alternative method of nonoperative treatment for childhood intussusception / O. C. Soon, W. H. Park, S. K. Woo // J. Pediatr. Surg. — 1994. — Vol. 29. — P. 498–500.
5. *Wang, G. D.* Enema reduction of intussusceptions by hydrostatic pressure under ultrasound guidance: a report of 377 cases / G. D. Wang, S. J. Liu // J. Pediatr. Surg. — 1988. — Vol. 23, № 9. — P. 814–818.

УДК 616.72-002-053.6 : 615.847.8

### **РЕЗУЛЬТАТЫ ПРИМЕНЕНИЯ В СОСТАВЕ КОМПЛЕКСНОЙ РЕАБИЛИТАЦИИ ПОДРОСТКОВ С ПОСТТРАВМАТИЧЕСКИМ ГОНАРТРОЗОМ I–II СТАДИЙ НИЗКОЧАСТОТНОГО ПЕРЕМЕННОГО ЭЛЕКТРОМАГНИТНОГО ПОЛЯ**

*Кинев Е. В.<sup>2</sup>, Козел Н. П.<sup>1</sup>*

<sup>1</sup>Общество с ограниченной ответственностью

Клиника «Свой доктор»,

г. Лангепас, Российская Федерация,

<sup>2</sup>Федеральное государственное бюджетное образовательное учреждение высшего профессионального образования

«Тюменский государственный медицинский университет»

Министерства здравоохранения Российской Федерации

г. Тюмень, Российская Федерация

#### **Введение**

Реабилитация подростков с посттравматическим гонартрозом далеко не всегда на сегодняшний день успешна [1]. Одной из причин сложившейся ситуации является большое количе-

ство нежелательных побочных эффектов возникающих при внутреннем применении нестероидных противовоспалительных средств (НПВС) [4]. Поскольку в патогенезе прогрессирования гонартроза важное место занимает внутрисуставное асептическое воспаление, то залогом успешного лечения данного контингента пациентов является его нивелирование [3]. Одним из перспективных выходов из сложившейся ситуации является замена внутреннего применения НПВС на местное воздействие на сустав низкочастотного переменного электромагнитного поля (НПЭП). Рядом исследований [2] доказано, что НПЭП обладает довольно выраженным противовоспалительным действием на макроорганизм. Поэтому, актуальность оценки результатов применения в составе комплексной реабилитации подростков с посттравматическим гонартрозом I–II стадий низкочастотного переменного электромагнитного поля не подлежит сомнению.

### **Цель**

Оценить результаты применения в составе комплексной реабилитации подростков с посттравматическим гонартрозом I–II стадий НПЭП.

### **Материал и методы исследования**

Исследование выполнено за период с 2013 по 2017 гг., в ООО Клиника «Свой доктор» г. Лангепас Ханты-Мансийского автономного округа. Представленные материалы основаны на наблюдениях за 120 подростками с посттравматическим гонартрозом I–II стадий, разделенных на четыре равные по численности клинических группы. В I и III клинические группы вошли больные с преимущественно первой, а во II и IV с преимущественно второй артротической стадией гонартроза. В исследование не были включены пациенты с посттравматическим гонартрозом, осложненным синовитом. Все больные ранее не получали лечения.

В I и II клинических группах комплексная реабилитация включала артроскопию, перевязки, иммобилизацию жестким замковым ортезом, тракционную терапию на шине Беллера, медикаментозное лечение (ортофен, вобэнзим, циклоферон, алфлутоп, остеонил в общепринятых дозировках), изометрическую гимнастику. В III и IV клинических группах в комплексной реабилитации вместо применения ортофена внутримышечно использовалось НПЭП. В дальнейшем курсы консервативного медикаментозного лечения повторялись один раз в 6 месяцев.

Воздействие НПЭП осуществлялось аппаратом ДЭНАС (разрешен к применению в медицинской практике приказом МЗ Российской Федерации, регистрационное удостоверение № 29/23020701/2051-01 от 06.12.2001 г.).

Оценка результатов комплексной реабилитации проводилась через 1, 6 месяцев и 1 год после начала исследования по следующим критериям: выраженность болевого синдрома по аналоговой шкале боли ВАШ, состояние здоровья — с помощью альгофункционального индекса (АФИ) Лекена, состояние качества жизни — по шкале исхода травмы и остеоартроза коленного сустава (KOOS).

Статистический обсчет материала проводился согласно международным требованиям, предъявляемым к обработке результатов данных научных исследований, при помощи программы для персональных компьютеров «Биостат».

### **Результаты исследования и их обсуждение**

Результаты комплексной реабилитации подростков с посттравматическим гонартрозом I–II стадий (в баллах) представлены в таблице 1.

Таблица 1 — Результаты комплексной реабилитации подростков с посттравматическим гонартрозом I–II стадий, в баллах ( $M \pm m$ )

Критерий оценки	Время оценки с момента начала исследования	Клинические группы			
		I группа (n = 30)	II группа (n = 30)	III группа (n = 30)	IV группа (n = 30)
Выраженность болевого синдрома по ВАШ	1 месяц	1,03 ± 0,11	1,60 ± 0,14	0,93 ± 0,08	1,39 ± 0,09
	6 месяцев	0,57 ± 0,06 <sup>3</sup>	1,42 ± 0,09	0,63 ± 0,05 <sup>3</sup>	1,27 ± 0,06
	1 год	1,20 ± 0,13 <sup>3</sup>	1,73 ± 0,12 <sup>3</sup>	0,87 ± 0,09 <sup>13</sup>	1,46 ± 0,07 <sup>2,3</sup>
АФИ	1 месяц	1,06 ± 0,04	1,60 ± 0,16	1,07 ± 0,08	1,50 ± 0,14
	6 месяцев	1,13 ± 0,09	1,62 ± 0,18	1,17 ± 0,11	1,58 ± 0,17
	1 год	4,57 ± 0,54 <sup>3</sup>	4,72 ± 0,51 <sup>3</sup>	2,45 ± 0,43 <sup>13</sup>	2,69 ± 0,48 <sup>2,3</sup>

Окончание таблицы 1

Критерий оценки	Время оценки с момента начала исследования	Клинические группы			
		I группа (n = 30)	II группа (n = 30)	III группа (n = 30)	IV группа (n = 30)
Качество жизни по шкале KOOS	1 месяц	85,37 ± 4,66	85,31 ± 4,52	85,47 ± 4,63	85,88 ± 4,67
	6 месяцев	80,59 ± 4,37	80,43 ± 4,41	81,54 ± 5,44	81,73 ± 4,96
	1 год	68,85 ± 4,46 <sup>3</sup>	58,45 ± 4,55 <sup>3</sup>	79,81 ± 4,38 <sup>1</sup>	69,52 ± 4,42 <sup>2,3</sup>

Примечания: <sup>1</sup> — достоверность различий при  $p < 0,01$  между значениями в I и III клинических группах; <sup>2</sup> — достоверность различий при  $p < 0,01$  между значениями во II и IV клинических группах; <sup>3</sup> — достоверность различий при  $p < 0,01$  по сравнению со значениями предыдущего этапа исследования.

Анализ таблицы 1 показывает, что через 1 год после начала исследования показатели выраженности болевого синдрома по ВАШ и АФИ у пациентов III группы были достоверно ( $p < 0,01$ ) ниже, чем в I. Качество жизни по шкале KOOS у больных III группы через 1 год после начала исследования отмечалось выше ( $p < 0,01$ ), чем в I. В динамике наблюдения у пациентов I и III групп, через 6 месяцев лечения выявлено снижение ( $p < 0,01$ ), по сравнению с предыдущим этапом оценки, выраженности болевого синдрома по ВАШ. Выраженность болевого синдрома по ВАШ и значений АФИ у больных IV группы, через 1 год после начала исследования, были достоверно ( $p < 0,01$ ) ниже, чем во II. Качество жизни по шкале KOOS в IV группе через 1 год после начала исследования отмечалось выше ( $p < 0,01$ ), чем во II. Через 1 год после начала исследования у пациентов всех клинических групп отмечалось повышение ( $p < 0,01$ ), выраженности болевого синдрома по ВАШ и значений АФИ, а так же снижение ( $p < 0,01$ ) показателей качества жизни по шкале KOOS, по сравнению с предыдущим этапом оценки.

#### Заключение

Таким образом, применение терапии низкочастотным переменным электромагнитным полем, создаваемым аппаратом ДЭНАС вместо использования НПВС внутримышечно в составе комплексной реабилитации подростков с посттравматическим гонартрозом I–II стадий в отдаленном периоде приводит к менее выраженному нарастанию интенсивности болевого синдрома и снижению качества жизни больных с посттравматическим гонартрозом по сравнению с контрольными группами пациентов, тем самым безусловно улучшая отдаленные результаты лечения.

#### ЛИТЕРАТУРА

1. Мальчевский, В. А. Оценка эффективности использования у подростков с I стадией посттравматического гонартроза в составе комплексного лечения технологии субхондральной тунелизации бедренной кости / В. А. Мальчевский, С. П. Сахаров, Д. А. Хрупа // Медицинский вестник Северного Кавказа. — 2017. — Т. 12, № 1. — С. 63–65.
2. Мальчевский, В. А. Переменное электромагнитное поле и механизмы его воздействия на организм человека (обзор литературы) / В. А. Мальчевский, С. В. Сергеев, А. В. Семенов // Вестник Тюменского государственного университета. — 2003. — № 2. — С. 91–96.
3. Методы диагностики посттравматического гонартроза / В. А. Мальчевский [и др.]. — Шадринск: Шадринский Дом печати, 2011. — 236 с.
4. Котова, О. В. Вопросы безопасности применения нестероидных противовоспалительных средств у больных с заболеваниями опорно-двигательного аппарата в сочетании с артериальной гипертензией / О. В. Котова // Фарматека. — 2011. — Т. 20. — С. 63–67.

УДК 616.329-001-053.2

### ХИМИЧЕСКИЕ ПОВРЕЖДЕНИЯ ПИЩЕВОДА У ДЕТЕЙ

Ковальчук В. И., Бондарева П. В.

Учреждение образования

«Гродненский государственный медицинский университет»

г. Гродно, Республика Беларусь

#### Введение

Химические и электрохимические ожоги пищевода у детей - наиболее частый вид травматического повреждения пищевода у детей, особенно раннего возраста (от 1 до 3 лет) [4].



Это обусловлено значительным ростом количества и видов агрессивных химических веществ, их легкой доступностью в быту. [3]. В последнее время дети глотают дисковые батарейки, которые используются в современных приборах и игрушках. Батарейка может вызвать серьезные повреждения стенки пищевода, желудка, трахеи в тех случаях, когда она активная [2].

В связи с широким внедрением эндоскопии значительно улучшилась диагностика ожогов пищевода и желудка, их степень поражения, что позволяет прогнозировать дальнейшее развитие процесса [1, 3].

### **Цель**

Изучить клинические проявления химических и электрохимических ожогов пищевода, в зависимости от вида агрессивного вещества, результаты эндоскопических исследований и лечения детей.

### **Материал и методы исследования**

В областную детскую клиническую больницу г. Гродно с 2011 по 2016 гг. было госпитализировано 193 детей, проглотивших препараты бытовой химии и медикаменты. Из них 47 (24,4 %) детям при поступлении был выставлен диагноз химический ожог слизистой полости рта и пищевода. После обследования и лечения окончательный диагноз химический ожог слизистой полости рта и пищевода был подтвержден у 39 (20,2 %) детей. Мальчиков было 32 (68 %) девочек — 15 (32 %). 40 (85,1 %) человек — это дети до 3-х лет, 4 (8,5 %) ребенка — 4–5 лет, 3 (6,4 %) детей — в возрасте 7–14 лет.

Также поступило 78 детей, которые проглотили батарейки. У 8 (10,3 %) был выявлен контактный электрохимический ожог слизистой оболочки пищевода и желудка. Мальчиков и девочек было поровну — по 4 (50 %). В основном пострадали дети в возрасте от 1 до 3 лет — 7 (87,5 %) детей.

### **Результаты исследования и их обсуждение**

Глубина и тяжесть ожога зависит от концентрации и химической природы вещества, а также его количества и времени контакта со слизистой оболочкой. Наиболее доступными для детей оказались: перекись водорода (4 (10,2 %) детей, пищевой уксус (3 (7,7 %) детей), перманганат калия (5 (12,8 %) детей), «Белизна» (3 (7,8 %) детей), стиральные порошки (10 (25,6 %) детей), «Горный чистотел» (1 (2,6 %) ребенок), «Суперчистотел» (1 (2,6 %) ребенок), средство для прочистки труб «Крот» (2 (5,1 %) детей), краска для волос (4 (10,2 %) детей), жидкость для снятия лака (5 (12,8 %) детей), растворитель (1 (2,6 %) ребенок).

Сбор анамнеза выявил, что основной причиной обращения в больницу являлся факт проглатывания ребенком химического вещества и нахождение его следов на губах и одежде. Клинические проявления на момент поступления в стационар отсутствовали. После проглатывания химического вещества в течение первого часа в стационар поступили 43 (91,4%) ребенка, 3 (6,4 %) детей — через 2 часа, 1 (2,2 %) ребенок — через 4 часа. Всем детям (193 ребенка), проглотившим химические вещества, было проведено промывание желудка до чистых промывных вод. Детям, которым при поступлении был выставлен диагноз химический ожог пищевода, в первые сутки от момента травмы проводилась диагностическая ФГДС, с помощью которой устанавливали наличие ожога и его степень. После проведения диагностической ФГДС диагноз химического ожога пищевода был снят у 8 (17 %) детей. Остальные 39 (83 %) детей предварительно были разделены на две группы: с I степенью ожога (28 (71,8 %) детей) и со II–III степенью ожога (11 (28,2 %) детей), поскольку дифференцировать II и III степень в ранние сроки представлялось затруднительным.

Повторная ФГДС проводилась 11 (28,2 %) больным, оставшимся в стационаре на 7–8 сутки, по результатам которой выявлено, что 8 детей имеют II степень ожога, 3 детей — III степень ожога.

Комплексное лечение детей с химическими ожогами пищевода проводилось с учетом тяжести ожога. Назначалась диета, проводилась антибактериальная и кортикостероидная терапия, симптоматическое лечение, вводились препараты, улучшающие реологические свойства крови, облепиховое масло, смесь Жукова, так же проводилось бужирование пищевода 1 ребенка, у которого химический ожог осложнился рубцовым стенозом пищевода.

Среднее количество дней госпитализации значительно различалось при всех степенях ожога: I степень —  $\pm 2,8$  дня, II степень —  $\pm 10,6$  дня, III степень —  $\pm 28$  дней. Из 39 детей с выздоровлением выписаны 37, осложнения химических ожогов пищевода отмечены у 2 детей: у 1 ребенка — рубцовое сужение верхней трети пищевода и у 1 ребенка — химический ожог слизистой полости рта, пищевода, черпаловидных хрящей гортани, левого главного бронха с некротической ампутацией в/3 надгортанника. Выполнена нижняя трахеостомия.

Глубина поражения слизистой оболочки при электрохимическом ожоге зависела от длительности воздействия (контакта) батарейки на стенку пищевода или желудка. Время первичного обращения в стационар составило от 1 часа до одних суток. Сразу же была выполнена ФГДС. При первичной ФГДС локальная гиперемия слизистой квалифицирована у 3 (37,5 %) детей I степени ожога; покрытие фибрином места контакта с батарейкой — 4 (50 %) человека II степени ожога; плотный серый струп — 1 (12,5 %) человек III степени ожога. При ФГДС батарейка была извлечена у 6 (75 %) детей, у 2 (25 %) детей батарейки обнаружены не были и вышли самостоятельно в течение суток. Дети с I и II степенью электрохимического ожога специальному лечению не подвергались. Средняя продолжительность нахождения их в стационаре составила 8,8 дня. Ребенок с III степенью электрохимического ожога находился в стационаре 33 дня. После отторжения струпа и рубцевания язвенного дефекта, развился рубцовый стеноз пищевода, для лечения которого использовалась баллонная дилатация, которая позволила расширить просвет пищевода и выписать ребенка в удовлетворительном состоянии.

#### **Выводы**

1. Ожоги пищевода наиболее часто получают дети в возрасте от 1 до 3 лет, оставшиеся без присмотра родителей.
2. Объективным способом диагностики степени химического ожога пищевода и выявления отдаленных осложнений остается эндоскопический.
3. При эндоскопическом исследовании в первые сутки травмы невозможно окончательно дифференцировать химический ожог II–III степени, в связи с чем необходимо повторное исследование на 7–8 сутки после травмы.
4. Эффективным методом лечения рубцового стеноза пищевода является бужирование пищевода зондом и баллонная дилатация.

#### **ЛИТЕРАТУРА**

1. Бисенков, Л. Н. Торакальная хирургия / Л. Н. Бисенков. — М.: Гиппократ, 2004. — 1090 с.
2. Приобретенные трахеопищеводные свищи у детей в результате электрохимического ожога дисковой батарейкой / Ю. М. Гриневич [и др.] // Актуальные вопросы детской хирургии. — 2015. — С. 104–106.
3. Эндоскопическая диагностика заболеваний пищевода, желудка и тонкой кишки: учеб. пособие / Н. Е. Чернеховская [и др.]. — 3-е изд., перераб., доп. — М.: МЕДпресс-информ, 2010. — 208 с.
4. Черноусов, А. Ф. Хирургия пищевода: рук-во для врачей / А. Ф. Черноусов, П. М. Богопольский, Ф. С. Курбанов. — М.: Медицина, 1997. — 352 с.

УДК 616.62-002-036.12-053.2-07

### **ПРОБЛЕМЫ ДИАГНОСТИКИ ХРОНИЧЕСКОГО ЦИСТИТА В ДЕТСКОМ ВОЗРАСТЕ**

*Ковальчук В. И., Данилик В. К., Мыслицкий А. С.*

**Учреждение образования  
«Гродненский государственный медицинский университет»  
г. Гродно, Республика Беларусь**

#### **Введение**

Около 20–25 % девочек переносят цистит в той или иной форме, а 10 % страдают хроническим циститом, и цифры эти с каждым годом неуклонно растут [1]. Мальчики страдают этим заболеванием гораздо реже — 0,5 %. У 4,8–6,2 % детей (среди заболеваний мочевыводящих путей) диагностируется хронический цистит. По данным В. И. Вербицкого и соавт., у

детей раннего возраста с инфекцией мочевой системы цистит диагностируется у 32 %, из них в 89 % случаев выставляется диагноз хронического цистита [2]. Рецидивы возникают у 80 % девочек в первый месяц после лечения.

### **Цель**

Выявить структуру хронического цистита у детей по материалам историй болезни Гродненской областной детской клинической больницы.

### **Материал и методы исследования**

Был проведен статистический анализ 85 истории болезни детей, госпитализированных в детскую больницу г. Гродно в период с января.2013 по октябрь 2016 гг. включительно.

### **Результаты исследования и их обсуждение**

Из всех пациентов в 100 % случаев были девочки в возрасте от 10 месяцев до 17 лет. Средний возраст госпитализированных — 8 лет 11 месяцев. Продолжительность заболевания варьируется от 6 месяцев до 13 лет (средняя — 3 года 4 месяца). Ультразвуковое исследование было выполнено в 100 % случаев, но лишь в 44 % случаев было выявлено утолщение стенки мочевого пузыря. Цистоскопия была выполнена в 80 % случаев, в результате которой у 95,5 % был выявлен хронический гранулярный цистит (82 случая), и по 1,5 % (1 случаю) пришлось на хронические буллезный, катаральный и интерстициальные циститы. Изменения в общем анализе крови были обнаружены у 34 % госпитализированных, а в общем анализе мочи у 77,6 %. У 84 % пациентов был выполнен посев мочи на бактериальную флору. При этом на первом месте фигурировала *E. coli* — 41 %, а у 43 % бактериальная флора не была выявлена. При анализе данных было зарегистрировано уменьшение количества отрицательных ответов при посевах на бактериальную флору. Увеличилось количество выявленных патологий с помощью ультразвуковой диагностики. Так же увеличилось количество выполненных цистоскопий. В связи с вышеперечисленным, выявлена стабильное уменьшение количества повторных обращений в стационар Гродненской областной детской клинической больницы с рецидивами по поводу хронических циститов.

### **Выводы**

1. Хронические циститы патология женского пола (100 %).
2. Наиболее частым бактериальным агентом является *E. coli* (41 % случаев).
3. Хронический гранулярный цистит является ведущим в структуре хронических циститов (95,5 % пациентов).

### **ЛИТЕРАТУРА**

1. Этиопатогенетические варианты расстройств мочеиспускания у детей / Е. В. Зайганова [и др.] // Педиатрия. — 2002. — № 2. — С. 21–26.
2. Особенности течения, клиники, диагностики и лечения некоторых заболеваний органов мочевой системы у детей раннего возраста / В. И. Вербицкий [и др.] // Педиатрия. — 2002. — № 2. — С. 4–9.

УДК 616.61-006.2-053.2

## **КИСТОЗНЫЕ ОБРАЗОВАНИЯ ПОЧЕК У ДЕТЕЙ**

**Ковальчук В. И., Леденёва Е. В.**

**Учреждение образования**

**«Гродненский государственный медицинский университет»  
г. Гродно, Республика Беларусь**

### **Введение**

Кисты почек занимают первое место среди всех пороков развития почек и обусловлены как генетическими заболеваниями, так и факторами, нарушающими внутриутробное развитие плода [1]. С развитием и широким внедрением в практику современных информативных методов (УЗИ, радиоизотопная сцинтиграфия, внутривенная урография, МРТ) диагностики значительно выросло число пациентов детского возраста с кистозными образованиями почек [2]. В настоящее время для лечения чаще применяются пункционные методы лечения.

**Цель**

Изучить варианты наиболее часто встречающихся кистозных образований почек, клинику, диагностику и лечение.

**Материал и методы исследования**

Ретроспективное исследование. Проведен анализ клинической картины и результатов диагностики кистозных образований почек у 39 детей находившихся на лечении в Гродненской областной детской клинической больнице за период с 2011 по 2015 гг. Из них мальчиков было 19 (48,7 %), а девочек 20 (51,28 %).

Возраст до 1 года — 9 (23 %), 1–3 года — 9 (23 %), 4–7 лет — 7 (17,94 %), 8–12 лет — 5 (12,8 %), старше 13 лет — 9 (23 %).

**Результаты исследования и их обсуждение**

При анализе анамнеза у 17 (43,59 %) из 39 исследуемых пациентов диагноз был выставлен на основании внутриутробного ультразвукового мониторинга. Непосредственно диагноз кистозная болезнь почек был выставлен у 11 (28,2 %) пациентов: киста верхнего полюса правой почки — 1 (9,09 %), мультикистоз — 8 (72,7 %), поликистоз — 2 (18,1 %). У 6 (15,38 %) пациентов были выставлены: кистозная дисплазия — 1 (16,67 %), гидронефроз — 3 (50 %), дисплазия левой почки — 1 (16,67 %). Статистической корреляции между отношением мальчиков и девочек не обнаружено.

У 9 (23 %) пациентов наблюдалось сочетание кистозных образований почек с другими урологическими заболеваниями: нефроптоз — 2 (22,2 %), пиелэктазия — 1 (11,1 %), уретрогидронефроз — 1 (11,1 %), вторичный хронический пиелонефрит в стадии ремиссии — 5 (55,56 %) пациентов.

Преимущественно встречалось одностороннее поражение почек: в клинике они представлены 29 (74 %) пациентами, двухстороннее поражение встречалось только у 10 (34,48 %) пациентов.

Статистическая корреляция между право и левосторонним расположением кист имело значение только для мультикистоза и простых кист. Простые кисты почек — у 10 (25,64 %) пациентов, из которых у 7 (70 %) кисты располагались справа, а у 3 (30 %) — с левой. Мультикистоз был представлен у 16 (41 %) пациентов, из которых слева — 11 (68,75 %), справа — 5 (31,25 %). При других представленных вариантах кистозных образований почек корреляции между расположением нет.

При поступлении в клинику у 28 (71,8 %) жалобы отсутствовали и диагноз был выставлен на основании данных УЗИ. У остальных пациентов — 11 (28,05 %) в анамнезе были следующие жалобы: боль разной локализации (в поясничной области, боках, животе) и учащенное мочеиспускание — 4 (10,26 %), изменения в общем анализе мочи — 6 (15,38 %), полученная травма — 1 (2,56 %).

Основным методом диагностики являлось УЗИ, которое было произведено 39 (100 %) пациентам клиники. По данным УЗИ распределение больных с простыми кистами почек следующее: до 10 мм — 0, 11–20 мм — 4 (40 %) пациента, 21–30 мм — 3 (30 %) пациента, 31–40 мм — 2 (20 %) пациента, 41–50 мм — 1 (10 %) пациент, свыше 50 мм — 0. Распределение по локализации: верхний полюс — 4 (40 %), средний сегмент — 4 (40 %), нижний сегмент — 2 (20 %). Для остальных представленных кистозных патологий почек данные варьировали в широких пределах в связи с особенностями представленных патологий.

По данным скинтиграфии изменения функции почек выявлено у 14 (82,35 %) пациентов, у 3 (17,6 %) функция почки сохранена. По данным в/венной урографии косвенные признаки кист (отсутствие функции почки, расширение лоханки, нарушение контрастирования) были выявлены у 11 (64,7 %) пациентов, у остальных — у 6 (35,3 %) показатели были в пределах нормы. При проведении цистографии у 4 (66,7 %) — ПМР не определялся, у 1 (16,7 %) — ПМР определялся нечетко, у 1 (16,7 %) — ПМР.

Исходя из размеров кист, клинической картины, данных инструментальных исследований лечебная тактика у большинства (32 (82,05 %)) пациентов представляла собой консервативное лечение. Оперативное вмешательство осуществлялось у 7 (17,9 %) из которых: 2 (5,13 %) —

пункция (поликистоз почек); 1 (2,56 %), реконструктивная полостная операция, лапароскопическое удаление кист правой почки (солитарная киста); 2 (5,13 %) — нефрэктомия (кистозная дисплазия левой почки, мультикистоз); 1 (2,56 %) — люмботомия справа, резекция верхнего полюса правой почки (посттравматическая киста); 1 (2,56 %) наружное стентирование кисты в/полюса правой почки под контролем УЗИ (поликистоз).

#### **Выводы**

1. Наиболее часто встречается мультикистоз — 16 (41 %) пациентов.
2. У 17 (43,59 %) диагноз был выставлен внутриутробно.
3. Преимущественно встречается одностороннее поражение почек — у 29 (74 %).
4. Основным методом исследования является УЗИ — 39 (100 %), на втором месте в/венная урография — 24 (61,54 %) пациента, на третьем месте — скintiграфия — 17 (43,6 %).
5. Основным методом лечения — консервативный.

#### **ЛИТЕРАТУРА**

1. Антонов, А. В. Жидкостные образования забрюшинного пространства: диагностика и лечение / А. В. Антонов // Урологические ведомости. — 2012. — Т. 2, № 4. — С. 56–59.
2. Серегин, А. В. Дифференциальная диагностика жидкостных образований почек / А. В. Серегин, В. В. Борзцовская // Онкоурология. — 2012. — С. 102–107.

УДК 616.329-007.271-053.2

### **АТРЕЗИЯ ПИЩЕВОДА У ДЕТЕЙ**

*Ковальчук В. И., Новосад В. В., Сакович Ю. В.*

**Учреждение образования**

**«Гродненский государственный медицинский университет»**

**г. Гродно, Республика Беларусь**

#### **Введение**

Среди многочисленных врожденных дефектов пищевода для неотложной хирургии представляют интерес те виды, которые несовместимы с жизнью ребенка без срочной оперативной коррекции, в их числе врожденная непроходимость (атрезия) пищевода. В последние годы достигнуты значительные успехи в лечении АП благодаря развитию и совершенствованию медицинских технологий, достижениям в неонатологии, детской хирургии, интенсивной терапии и анестезиологии новорожденных. В развитых странах отмечается отчетливая тенденция к увеличению выживаемости новорожденных с АП. В этом отношении несомненный интерес представляют результаты, полученные при коррекции этого порока развития в нашей клинике.

#### **Цель**

Изучить особенности клиники, диагностики и лечения у детей с атрезией пищевода за последние 10 лет.

#### **Материал и методы исследования**

Проанализировано 24 случая заболеваний атрезией пищевода в период с 2006 по 2015 гг., находившихся на лечении в ГрОДКБ. Из них мальчиков было 15 (62,5 %), а девочек 9 (37,5 %). Все дети поступили в течение первых суток. Возраст их варьировал от 2 часов до 18 часов. Городские жители составили 75 % (18 детей), а жители села 15 % (6 детей).

#### **Результаты исследования и их обсуждение**

Количество недоношенных детей было 8 (33,3 %), доношенных — 13 (66,7 %). Трое (12,5 %) детей при рождении имели массу тела менее 1500 г, а у 4 пациентов масса тела составляла от 1500 до 2500 г, у остальных вес был более 2500 г. В подавляющем большинстве случаев (19 (83,3 %) детей) имела место форма атрезии пищевода с нижним трахеопищеводным свищем, тогда как, у 2 (8,3 %) детей была безсвищевая форма атрезии. Врожденные пороки сердечно-сосудистой системы были у 6 (66,7 %) пациентов, мочевой системы у 4 (21,1 %) детей, врожденные пороки дыхательной системы и опорно-двигательного аппарата имелись у 2 (10,5 %) де-

тей, аноректальные пороки развития — у 1 (5,3 %) пациента, множественные врожденные пороки развития отмечались у 8 (42,1 %) детей. У 2 (10,5%) детей атрезию пищевода диагностировали при УЗ-исследовании антенатально, тогда как у 22 (91,6 %) детей данный диагноз был выставлен постнатально. Большую роль, как показало исследование, играет пренатальный период развития: у 17 (89,4 %) женщин была отягощенная беременность (угроза прерывания — у 8 (42,1 %) беременных, инфекционные заболевания во время беременности — у 7 (36,8 %) женщин, многоводие — у 8 (42,1 %) беременных, ФПН и гипоксия плода — у 6 (66,7 %) женщин), на учете по беременности не состояла 1 (5,3 %) женщина, и у 1 (5,3 %) женщины беременность протекала на фоне Rh-отрицательной крови матери. В 100 % случаев клиническая картина, указывающая, на данную патологию заключалась в затруднении проведения гастрального зонда и обильных пенистых выделений из верхних дыхательных путей. Воздушная проба проводилась у 8 (33,3 %) детей, и во всех проводимых случаях она была положительной. У всех детей состояние при поступлении оценивалось как тяжелое. Всем проводилось общеклиническое обследование: анализы крови и мочи, ПЦР, ИФА, КОС, биохимический анализ крови, гемостазиограмма, выполнялась обзорная рентгенография грудной и брюшной полостей, УЗИ внутренних органов и исследование пищевода с водорастворимым контрастным веществом. Признаки аспирационной пневмонии при поступлении на обзорной рентгенограмме органов грудной полости отмечались у 6 (66,7 %) пациентов.

Из 24 больных атрезией пищевода в ГОДКБ прооперированы 23 (95,8 %), 1 пациент прооперирован планово в РНПЦ детской хирургии. Сроки оперативного вмешательства составили от 2-х до 27 часов (в первые 24 часа были прооперированы 22 ребенка, и только 2 пациента позже 24 часов).

Ранний послеоперационный период протекал без осложнений у 14 (58,3 %) новорожденных. Несостоятельность анастомоза развилась у 2 (8,3 %) пациентов, у одного из них она была излечена консервативно, у второго — выполнялись реторакотомия. Стеноз пищевода был диагностирован у 7 (29,1 %) пациентов. В 6 случаях проводилась баллонная дилатация сужения пищевода, которую выполняли катетерами с баллонами для дилатации биллиарных ходов. Первоначально манипуляция проводилась под рентген-контролем с заполнением провета баллона водорастворимым контрастным препаратом.

Рецидив трахеопищеводного свища наблюдался у одного пациента.

Начало энтеральной нагрузки в среднем приходилось на 7–8 сутки.

В данный период умерло 3 ребенка, что составило летальность при АП 12,5 %. Стоит отметить, что летальные исходы не были связаны с хирургическими осложнениями. Все эти дети имели массу тела на момент рождения менее 1500 г. У двоих новорожденных смерть была связана с прогрессирующей сердечно-сосудистой недостаточностью (трехкамерное сердце — 1 случай, остановка сердца после рождения — 2 случая.) У 1 пациента причиной смерти являлась прогрессирующая сердечно-сосудистая и дыхательная недостаточность вследствие лейкомаляции головного мозга. Количество проведенных койко-дней в среднем составило 49–50 дней.

### Выводы

1. Несмотря на то, что за последнее десятилетие наметилась тенденция к выживанию новорожденных с атрезией пищевода нельзя не заметить высокий процент ранних послеоперационных осложнений (41,7 %).
2. Ведущую роль в развитии заболевания играют пренатальные факторы развития.
3. Послеоперационная летальность при атрезии пищевода связана в основном с сопутствующей патологией и составляет 12,5 %.

### ЛИТЕРАТУРА

1. Атрезия пищевода: 48-летний опыт лечения в Санкт-Петербурге / Т. К. Немилова [и др.] // Детская хирургия. — 2003. — № 6. — С. 14–16.
2. Баиров, Г. А. Атлас операций у новорожденных / Г. А. Баиров, Ю. Л. Дорошевский, Т. К. Немилова. — Л., 1984. — 256 с.
3. Мамонова, В. А. Профилактика стенозов эзофагоанастомоза у детей с атрезией пищевода / В. А. Мамонова, Г. В. Ширшова // Медицинский вестник Северного Кавказа. — 2009. — Т. 13, № 1. — С. 150.

УДК 616.329-001.17-072.1

**ЭНДОСКОПИЧЕСКАЯ ДИАГНОСТИКА  
ХИМИЧЕСКИХ ОЖОГОВ ПИЩЕВОДА У ДЕТЕЙ***Ковальчук В. И., Овсейчик Д. А., Ковальчук-Болбатун Т. В.***Учреждение образования  
«Гродненский государственный медицинский университет»  
г. Гродно, Республика Беларусь*****Введение***

Химические ожоги занимают первое место среди повреждений пищевода в детском возрасте и остаются актуальной проблемой на протяжении многих лет. [3]. В настоящее время количество химических ожогов пищевода не имеет тенденции к уменьшению, что обусловлено значительным увеличением использования в быту препаратов бытовой химии, содержащих кислоты и щелочи [2]. Диагностика ожогов пищевода должна основываться не только на клинических симптомах, но прежде всего на данных объективного исследования — диагностической фиброгастроуденоскопии. В связи с широким внедрением фиброгастроуденоскопии (ФГДС) в последнее время значительно улучшилась диагностика ожогов пищевода и желудка, их дифференцировка по степени поражения, что позволяет прогнозировать дальнейшее развитие процесса [1].

***Цель***

Изучить местные проявления химических ожогов пищевода в зависимости от вида агрессивного вещества, длительности его контакта со слизистой оболочкой, временем, прошедшим с момента травмирования согласно клиническим проявлениям и данным фиброгастроуденоскопии.

***Материал и методы исследования***

В У «ГОДКБ» в период с 2011 по 2015 гг. было госпитализировано 178 детей, проглотивших препараты бытовой химии и медикаменты. Из них 32 (18 %) детям при поступлении был выставлен диагноз: химический ожог слизистой полости рта и пищевода. Из них мальчиков было 22 (68,8 %), девочек — 10 (31,2 %). 29 (90,6 %) детей были до 3-х лет, 2 (6,3 %) детей — 4–5 лет и 1 (3,1 %) ребенок в возрасте 11 лет.

***Результаты исследования и их обсуждение***

Клинические проявления на момент поступления в стационар отсутствовали. После проглатывания химического вещества в течение первого часа в стационар поступили 29 (90,6 %) детей, 2 (6,3 %) детей — через 2 часа, 1 ребенок — через 4 часа.

Всем поступившим детям (178 детей), было проведено промывание желудка. Детям, которым при поступлении был выставлен диагноз химический ожог пищевода (32 ребенка), в первые сутки от момента травмы проводилась диагностическая ФГДС, с помощью которой устанавливали наличие ожога и его степень. После проведения диагностической ФГДС диагноз химический ожог пищевода был снят у 8 (25 %) детей. Остальные 24 ребенка предварительно были разделены на две группы: с I степенью — 17 (70,8 %) детей и со II–III степенью ожога — 7 (29,2 %) детей, поскольку отдифференцировать II и III степень представлялось затруднительным. У всех 17 (70,8 %) больных с I степенью ожога выявлялись гиперемия и отек слизистой пищевода. У 10 детей с I степенью поражение пищевода сочеталось с поражением желудка и 12-перстной кишки (5 детей имели эритематозную гастропатию, другие 5 — эритематозную гастродуоденпатию). По отношению к локализации ожога при I степени поражение верхней трети пищевода отмечено у 3 (17,6 %) детей, средней и нижней трети — у 7 (41,2 %) детей и собственно нижней трети — у 7 (41,2 %) детей. Повторная ФГДС проводилась 7 (29,2 %) больным на 7–8 сутки после травмы, по результатам которой было выявлено, что 4 ребенка имеют 2 степень ожога и 3 детей — 3 степень ожога.

Эндоскопическая характеристика ожога II степени (4 (16,7 %) ребенка) в 1-е сутки после травмы проявлялась гиперемией, отеком слизистой оболочки, наложением фибрина различ-

ной протяженности. Было отмечено, что у 2 (50 %) детей ожог полости рта и глотки проявлялся только признаками I степени в то время как ожог пищевода был II степени. У всех больных поражение пищевода сочеталось с эритематозной гастропатией. При оценке локализации ожога при 2 степени поражение пищевода на всем протяжении наблюдалась у 1 (25 %) ребенка, в верхней и средней трети — у 1 (25 %) ребенка и средней и нижней трети — у 2 (50 %) детей. При проведении повторной ФГДС на 7–8 день у всех детей было отмечено уменьшение воспалительного процесса, как со стороны ротоглотки, так и пищевода. На 14 день после ожога, изменения в ротоглотке не были выявлены, в то время как в пищеводе сохранялась гиперемия слизистой.

Эндоскопическая картина при III степени ожога у всех 3 (12,5 %) детей в первые сутки и на 7–8 день с момента травмы, как со стороны пищевода, так и со стороны ротоглотки характеризовалась гиперемией и отеком слизистой, фибринозными налетами. При оценке локализаций поражений в случае ожогов III степени выявлено, что в 100 % случаев имели место ожоги пищевода на всем протяжении. Эндоскопический контроль проводился на 7–8, 11, 15, 17, 21–24 и 27 сутки. Одному ребенку, у которого химический ожог осложнился рубцовым стенозом пищевода, было выполнено бужирование пищевода зондом № 11 на 29 сутки после травмы.

При анализе прижигающих веществ у 7 пациентов с ожогами II–III степени у 3 (42,9 %) пострадавших ожог был вызван перманганатом калия, у других 4 (57,1 %) детей — пищевым 9 % уксусом, «Суперчистотелом», средством для прочистки труб «Крот» и краской для волос.

Средняя продолжительность пребывания в стационаре составила  $\pm 13,8$  койко-дня (у пациентов с I степенью —  $\pm 2,7$  койко-дня, со II степенью —  $\pm 10,6$  койко-дня, при III степени —  $\pm 28$  койко-дня).

#### **Выводы**

1. Объективным способом диагностики степени химического ожога пищевода, стенозирования и выявления отдаленных осложнений остается эндоскопический.

2. Наиболее часто (70,8 %) встречаются химические ожоги пищевода I степени, проявляющиеся гиперемией и отеком слизистой пищевода и желудка.

3. При эндоскопическом исследовании в первые сутки после травмы возникают затруднения в определении глубины поражения, что требует повторного проведения ФГДС на 7–8 сутки после травмы.

#### **ЛИТЕРАТУРА**

1. Эндоскопическая диагностика заболеваний пищевода, желудка и тонкой кишки: учеб. пособие / Н. Е. Чернеховская [и др.]. — 3-е изд., перераб. и доп. — М.: МЕДпресс-информ, 2010. — 208 с.
2. Бисенков, Л. Н. Торакальная хирургия / Л. Н. Бисенков. — М.: Гипократ, 2004. — 1090 с.
3. Черноусов, А. Ф. Хирургия пищевода: рук-во для врачей / А. Ф. Черноусов, П. М. Богопольский, Ф. С. Курбанов. — М.: Медицина, 1997. — 352 с.

УДК 618.11-006.2-055.25

### **КИСТОЗНЫЕ ОБРАЗОВАНИЯ ЯИЧНИКОВ У ДЕВОЧЕК**

*Ковальчук В. И., Рысь В. К.*

**Учреждение образования**

**«Гродненский государственный медицинский университет»**

**г. Гродно, Республика Беларусь**

#### **Введение**

Опухоли и опухолевидные образования яичников одна из самых актуальных проблем современной гинекологии. Они составляют до 14 % опухолей женских половых органов, из них 80 % представлены кистозными образованиями доброкачественного характера — кисты яичников [1, 2].

#### **Цель**

Проанализировать клиническое проявление и частоту осложнения кистозных образований, вид кистозного образования, определить хирургическую тактику.



### **Материал и методы исследования**

Аналізу подвергнуты истории болезни 49 пациенток, находившихся с 2011 по 2015 гг. на лечении в У «ГОДКБ» по поводу кистозного образования яичников. Из них девочки в возрасте до 1 года — 8 (16,3 %), 2–5 лет — 1 (2 %), 6–10 лет — 4 (8,2 %), 11–15 лет — 32 (65,3 %), старше 16 лет — 4 (8,2 %). Число городских жителей составило 45 (91,8 %), сельских — 4 (8,2 %).

### **Результаты исследования и их обсуждение**

Из 49 исследуемых детей 7 (14,3 %) были новорожденными. Указанная патология выявлялась у них при детальном обследовании, по причине осложненной беременности (хламидиоз, ОРВИ, ОРЗ). Остальные 42 (85,7 %) исследуемые девочки госпитализировались по экстренным показаниям. Типичными жалобами при обращении являлись боль в правой подвздошной области, боль над лоном, повышение температуры тела до субфебрильных цифр, тошнота, рвота. Осложненное течение наблюдалось у 12 (24,5 %) детей, из них перекрут кисты на ножке наблюдался у 3 (6,2 %), разрыв кисты — у 5 (10,2 %), внутриутробный перекрут кисты — у 4 (8,2 %).

По результатам общего анализа крови признаки воспаления (лейкоцитоз, сдвиг лейкоцитарной формулы влево, лимфоцитоз, абсцедирующий нейтрофилез) присутствовали у 32 (65,3 %) исследуемых. По результатам общего анализа мочи лейкоциты присутствовали у 11 (61,2 %) исследуемых, эритроциты — у 6 (12,2 %), ураты — у 2 (4,1 %), фосфаты — у 1 (2 %), одновременно эритроциты и лейкоциты — у 3 (6,1 %) пациентов. При мануальном исследовании (per gestum) образование пальпировалось у 6 (12,2 %) пациенток. По данным ультразвукового исследования кистозное образование визуализировалось в 37 (75,5 %) случаях в правом яичнике в диапазоне 18–16,4 × 15–52 мм и в 12 (24,5 %) случаях в левом яичнике в диапазоне 38–62 × 15–52 мм. Из них анэхогенных образований было 18 (36,7 %), гипоэхогенных — 29 (59,2 %), гиперэхогенных — 2 (4,1 %). Из дополнительных методов исследования МРТ-исследование проводилось 6 (14,2 %) пациентам.

По результатам патологогистологического исследования (материал: оболочки кисты) после оперативного вмешательства у 18 (36,7 %) девочек были дифференцированы следующие виды кист: киста желтого тела — у 5 (27,8 %), фолликулярная киста — у 4 (22,2 %), серозная киста — у 3 (16,7 %), дермоидная киста — у 6 (33,3 %). При проведении цитологического исследования (материал: киста яичника) в 100 % исследуемых случаев атипичных клеток обнаружено не было. Клинико-микробиологическое исследование (материал: содержимое кисты) было выполнено 5 (27,8 %) из 18 оперированных пациенток. В результате данного исследования у 4 (80 %) пациенток роста микроорганизмов выявлено не было, у 1 (20 %) пациентки была высеяна *Kl. pneumoniae*.

Оперативному вмешательству подверглось 18 (36,7%) детей. Лапароскопическая цистэктомия яичника была выполнена 11 (61,1 %) пациентам, лапаротомия с удалением кисты яичника — 4 (22,2 %) пациентам, лапаротомия с удалением кисты яичника и пораженного яичника выполнена 3 (16,7 %) пациентам. Среднее количество койко-дней — 6,4.

### **Выводы**

1. Киста яичника наиболее часто встречается у девочек в возрасте от 11 до 15 лет (период полового созревания, что подтверждает роль гипофизарной стимуляции в этиологии кистозных образований яичника).

2. Чаще всего причиной развития кистозной трансформации яичника у новорожденных являются осложнения беременности (ОРЗ, ОРВИ, хламидиоз).

3. Перекрут кисты яичника является самым часто встречаемым осложнением при данной патологии.

4. По результатам работы в 75 % случаев кистозное образование локализовалось в правом яичнике, что подтверждает теорию генетической детерминации более ранней и более высокой функциональной активности правого яичника.

5. Приоритетным видом оперативного лечения является лапароскопическая цистэктомия с максимальным сохранением ткани яичника.

6. По результатам исследования биопсийного материала выявлено, что наиболее частым видом кисты являлись ретенционная киста яичника (киста желтого тела, фолликулярная киста).

## ЛИТЕРАТУРА

1. Кулаков, В. И. Гинекология: Национальное руководство / В. И. Кулакова, И. Б. Манухина, Г. М. Савельева. — М., 2011. — С. 521–522.
2. Исаков, Ю. Ф. Детская хирургия: Национальное руководство / Ю. Ф. Исаков, А. Ф. Дронова. — М., 2009. — 1113 с.

УДК 617.557-007.43-053.2-08

**ПЕРВЫЙ ОПЫТ ПРИМЕНЕНИЯ  
АЛЬТЕРНАТИВНОГО СПОСОБА ЛЕЧЕНИЯ ПАХОВЫХ ГРЫЖ У ДЕТЕЙ***Кончаковский В. В., Суворова Ю. А.***Учреждение здравоохранения  
«Мозырская городская больница»  
г. Мозырь, Республика Беларусь****Введение**

Паховая грыжа остается актуальной проблемой в хирургии детского возраста, занимая весомую часть в общей оперативной активности и часто осложняясь ущемлением петли кишечника или придатков матки. Распространенность паховой грыжи у детей составляет от 0,8 до 4,4 %. Среди них 15 % имеют билатеральную локализацию грыжи. Частота ущемления грыжи колеблется от 30 % в младенческом возрасте до 6 % в младшем детском, после этого возраста ущемление грыжи наблюдается редко.

На современном этапе лечения паховых грыж многие хирурги отдают предпочтение лапароскопическим методикам. Хотя открытая операция до сих пор не потеряла своей актуальности и остается предметом дискуссий. Лапароскопическая пластика паховой грыжи впервые была описана в 1993 г. Монтупе (Montupet), модернизировалась с течением времени, и на сегодняшний день представлена двумя методиками: интра- и экстракорпоральной. Методики также имеют множество модификаций.

**Цель**

Освещение собственного опыта лечения паховых грыж с помощью однопортовой лапароскопической методики ушивания внутреннего пахового кольца и оценка ее эффективности.

**Материал и методы исследования**

Так как речь чаще всего идет о врожденных грыжах, то цель всех операций (открытых и лапароскопических) перевязка необлитерированного влагалищного отростка брюшины. В данном наблюдении приобретенных или «атипичных» паховых грыж нам встретить не довелось.

В отличие от классического лапароскопического ушивания внутреннего пахового кольца (трехпортовая методика), операция PIRS (percutaneous internal ring suturing) подразумевает использование одного порта для лапароскопа (3-, 5 мм) и иглу с широким просветом, в первоначальном своем варианте иглу Туохи 18G. С помощью иглы чрескожно, экстраперитонеально под контролем лапароскопа проводится лигатура с длительным сроком рассасывания вокруг шейки грыжевого мешка у внутреннего пахового кольца. Затем лигатура завязывается над апоневрозом, тем самым ликвидируя сообщение брюшной полости с паховым каналом. Узел погружается в подкожную клетчатку, рана от прокола иглы ушивания не требует. Если при осмотре контралатерального кольца обнаруживается «открытый паховый канал», аналогичная операция выполняется и с другой стороны.

За период 2016 г. в отделении было пролечено 28 детей с данной патологией.

**Результаты исследования и их обсуждение**

Из числа прооперированных детей: 13 девочек (8 (62 %) — с односторонней локализацией грыжи, 5 (38 %) — с билатеральной) и 15 мальчиков (12 (80 %) с односторонней локализацией, 3 (20 %) — с билатеральной). Всего 20 детей имели одностороннюю паховую грыжу и 8 двустороннюю (из них 5 случаев протекали как скрытые контралатеральные паховые грыжи). Средний возраст детей 4 года 2 месяца (1,3–9,2 лет). В двух случаях ушивание пахового кольца выполнено симультанно при лапароскопической аппендэктомии. Среднее

время проведения операции при односторонней грыже составило 21 минуту, при билатеральной — 26 минут.

Из осложнений во время операции на этапе освоения метода дважды нам пришлось столкнуться с небольшими забрюшинными гематомами, которые не потребовали активной тактики. В раннем послеоперационном периоде 1 раз мы наблюдали воспаление в области прокола, купированное консервативно. И одного ребенка мы наблюдали в течение 9 месяцев, из-за возникшей водянки яичка на стороне операции, также самостоятельно разрешившейся. На контрольном осмотре рецидивов грыжи выявлено не было.

Косметический результат после выполненных операций был очень хорошим, а, учитывая, что первый троакар устанавливался нами почти во всех случаях трансумбиликально, на контрольном осмотре через 3 месяца следов от послеоперационных ран найти можно было с трудом.

Из достоинств лапароскопической техники лечения паховых грыж можно отметить: осмотр контралатерального кольца с возможностью диагностировать скрытые грыжи, низкий риск травматизации структур семенного канатика и отсутствие таких осложнений как ятрогенный крипторхизм, укорочение сроков операции при грыже двусторонней локализации, учитывая единый доступ. Достоинства непосредственно однопортовой техники, в отличие от классической лапароскопической герниорафии, мы видим в отличном косметическом эффекте и отсутствии необходимости в лапароскопическом инструментарии (зажимы, иглодержатели), следовательно, более низкой стоимости операции, а также доступности выполнения данной операции даже начинающим хирургам, не имеющим большого опыта в работе с лапароскопическим швом.

#### **Вывод**

Таким образом, операция PIRS является достаточно простой и эффективной малоинвазивной процедурой и может быть использована в качестве альтернативного метода в лечении паховых грыж у детей.

#### **ЛИТЕРАТУРА**

1. Сравнение лапароскопической и открытой пластики у детей / Siro Esposito [и др.] // Журнал лапароскопических и передовых хирургических методов. — 2014. — Т. 24, № 11. — С. 811–813.
2. Percutaneous internal ring suturing as a first choice laparoscopic inguinal hernia repair method in girls / Basak Erginel [et al.] // Pediatric Surgery International. — Vol. 32, Is. 7. — P. 697–700.
3. Percutaneous internal ring suturing: a simple minimally invasive technique for inguinal repair in children / Dariusz Patkowski [et al.] // Journal of laparoendoscopic & advanced surgical techniques. — 2006. — Vol. 16, № 5. — P. 513–520.

УДК 617.586-007.58-053.2

### **КОРРИГИРУЮЩИЙ ЛАТЕРАЛЬНЫЙ АРТРОРИЗ ПОДТАРАННОГО СУСТАВА В ЛЕЧЕНИИ ПРОДОЛЬНОГО ПЛОСКОСТОПИЯ У ДЕТЕЙ**

*Кузьменко Е. А., Хоха В. М.*

**Учреждение здравоохранения  
«Мозырская городская больница»  
г. Мозырь, Республика Беларусь**

#### **Введение**

Плоскостопие составляет 77,9 % заболеваний стопы и 26,4 % из всей ортопедической патологии. Существующие консервативные методы не всегда позволяют добиться желаемого результата, а традиционные методики хирургической коррекции являются весьма травматичными, с последующим длительным периодом восстановительного лечения и высоким процентом неудовлетворительных результатов лечения.

В настоящее время приоритетным направлением ортопедии является разработка и внедрение малоинвазивных методик хирургической коррекции патологии стопы у детей. В УЗ «Мозырская городская больница» внедрена методика оперативного лечения нефиксированного плоскостопия у детей. Авторами изобретения, сотрудниками кафедры травматологии, ортопедии и военно-полевой хирургии Учреждения образования «Гродненский государственный

медицинский университет», 25.10.2016 г. проведен мастер-класс. Суть методики заключается в выполнении корригирующего латерального артрориза подтаранного сустава (КЛАПС).

### **Цель**

Проанализировать результаты операции КЛАПС, выполненных на базе УЗ «МГБ».

### **Материал и методы исследования**

Оперативное лечение выполняли одномоментно на обеих стопах. Разрез кожи длиной до 1 см. производился в области пазухи предплюсны (sinus tarsi) книзу и кпереди от наружной лодыжки. Наиболее важным моментом вмешательства является точный выбор точки входа винта на передней поверхности латерального отростка таранной кости и определение рабочей длины металлоконструкции. Направление костного канала должно быть таким, чтобы головка винта упиралась в наружную часть переднего отростка пяточной кости. Далее под рентгеноскопическим контролем с помощью костного шила формировали канал в таранной кости в косом направлении снизу-вверх, спереди-назад и выполняется имплантация винта. У детей старшей возрастной группы из-за увеличения плотности таранной кости при имплантации винта использовали метчик. Стопа во время имплантации удерживается в положении коррекции, т. е. инверсии. После имплантации винта обязательно производили рентген-контроль.

### **Результаты исследования и их обсуждение**

Всего за период с 25.10.2016 по 20.04.2017 гг. было оперировано 11 пациентов (3 мальчика и 8 девочек) в возрасте 7–17 лет М [13]. Показаниями к применению КЛАПС были: симптомная нефиксированная плоско-вальгусная деформация стопы II–III степени, угол продольного свода более 145°, при безуспешности консервативного лечения в течение 4–6 месяцев.

Операции выполнялись под общим обезболиванием и длились от 20 до 45 минут М [30]. В результате операции угол продольного свода стопы со 159 уменьшился справа до 143 и слева до 144. Критерий T Student составил 5,6 справа и 5 слева. Аналогично, высота свода увеличилась с 11,4 до 25,1 мм справа и с 15 до 24,7 мм слева. Критерий T Student составил 8,2 и 7,3 соответственно. Полученные значения критерия T Student находятся в зоне значимости. Длительность стационарного лечения варьировала от 4 до 14 и в среднем составила 9,5 дней. Иммобилизацию в послеоперационном периоде не проводили. Пациентам разрешали ходить с полной нагрузкой по мере ослабления болевого синдрома, в среднем на 3-и сутки. Швы снимали на 10–12-е сутки. В раннем послеоперационном периоде наблюдали супинационную установку стопы, которая по литературным данным подвергается самокоррекции в течение 3–4 месяцев с момента операции. Реабилитационные мероприятия, начинаемые стационарно и продолженные амбулаторно, включали ЛФК, направленную на устранение супинации переднего отдела стопы и «растяжение» мышц задней группы голени, а также массаж и электростимуляцию мышц голени, аппликации парафина или озокерита на икроножные области (таблица 1).

Таблица 1 — Параметры пациентов, которым был выполнен КЛАПС

№ п/п	Пол	Возраст (лет)	Длительность операции (мин.)	Длительность лечения (к/дни)	Угол свода до операции (градусы)		Угол свода после операции (градусы)		Высота свода в мм до операции		Высота свода в мм после операции	
					справа	слева	справа	слева	справа	слева	справа	слева
1.	М	7	40	14	160	160	148	148	10	10	19	19
2.	М	14	30	7	158	160	146	147	13	11	21	20
3.	Ж	17	30	7	156	158	147	147	18	17	28	28
4.	Ж	13	35	14	164	162	147	146	16	18	22	23
5.	Ж	14	30	7	158	151	145	142	18	20	27	27
6.	Ж	13	20	14	160	165	142	145	17	17	29	27
7.	Ж	12	20	4	159	157	-	-	15	15	-	-
8.	М	12	40	8	162	164	-	-	12	11	-	-
9.	Ж	9	45	7	157	159	143	145	14	12	21	21
10.	Ж	13	20	14	165	159	132	132	15	16	33	34
11.	М	11	45	8	157	160	141	147	16	14	26	23
		12,3 М [13]	32,3 М [30]	9,5	159	159	143 Т 5,6	144 Т 5	11,4	15	25,1 Т 8,2	24,7 Т 7,3

Все пациенты находились на диспансерном учете до операции. В послеоперационном периоде контроль ближайших и отдаленных результатов осуществляется амбулаторно путем активного вызова пациентов на осмотр оперировавшим врачом. Удаление металлоконструкций планируется согласно литературным данным в среднем через 2–3 года после операции. Из осложнений в раннем послеоперационном периоде отмечен один случай осаднения краев кожного разреза винтом. Случаев имплантации винта в *sinus tarsi*, отсутствия или недостаточной коррекции деформации не зафиксировано.

### **Выводы**

Корригирующий латеральный артрориз подтаранного сустава является эффективной малоинвазивной методикой оперативного лечения продольного плоскостопия. Данный вид лечения статистически достоверно уменьшает деформацию, связанную с понижением продольного свода стопы.

### **ЛИТЕРАТУРА**

1. Клинико-биомеханическое обоснование артрориза подтаранного сустава при лечении детей с нефиксированной плоско-вальгусной деформацией стоп. [Электронный ресурс] / Г. А. Кошман [и др.]. — Режим доступа: <http://journal-grsmu.by/index.php/ojs/article/view/458>.
2. Метод корригирующего латерального артрориза подтаранного сустава винтом в лечении детей с плоскостопием / В. С. Аносов [и др.]. — Гродно: ГрГМУ, 2012. — С. 58–64.
3. Subtalar Arthroeresis for Flatfoot. Fernando Alvarez, Barcelona, Spain. IFFAS Symposium 6 – Flatfoot.
4. Extraarticular arthroeresis implant in the pediatric flexible flatfoot: A Comprehensive View of the Evidence. Stephen J. Miller, DPM.
5. G. Andrew Murphy Campbell's Operative Orthopaedics, 11th ed.

УДК 616.758.1:616.71-018.46-002] + 617.3-053.2

## **ОРТОПЕДИЧЕСКИЕ ОСЛОЖНЕНИЯ ОСТРОГО ГЕМАТОГЕННОГО ОСТЕОМИЕЛИТА ШЕЙКИ БЕДРЕННОЙ КОСТИ У ДЕТЕЙ**

*Лебедевич О. Б., Кулик Е. Н.*

**«Коммунальная городская клиническая детская больница»  
«Львовский Национальный медицинский университет имени Данила Галицкого»  
г. Львов, Украина**

### **Введение**

Несмотря на современные методы обследования и лечения практический опыт показывает, что ортопедические осложнения острого гематогенного остеомиелита по-прежнему занимают одно с первых мест в развитии инвалидизации детского населения. Успехи в лечении острого гематогенного остеомиелита (ОГО) выражаются в снижении летальности детей, однако число его осложнений достигает 68 % [1]. Особенностью структурных изменений костной ткани у детей, перенесших гематогенный остеомиелит, является своеобразная ее перестройка, обусловленная течением воспалительного процесса, локализацией и распространенностью в сегменте конечности, а также степенью вовлеченности в патологический процесс смежных костей и суставов. Важной составляющей при данной патологии является наличие у большинства больных в резидуальном периоде стойкого поражения костной ткани дистрофического характера. Вместе с тем, вопросы о том, в какой степени и насколько глубоко поражены хрящевые структуры, кость и окружающие ее мягкие ткани в области ранее перенесенного воспалительного процесса, а также в зоне предполагаемого оперативного вмешательства, каковы их регенераторные возможности и функциональное состояние, остаются малоизученными.

### **Материал и методы исследования**

Исследование проводилось у 135 детей, которые перенесли ОГО. В 63 (45%) случаях остеомиелитический процесс локализовался в тазобедренном суставе, причем в 53 (79,14 %) случаях в проекции шейки бедренной кости. Проводились клинические и инструментальные исследования: УЗИ, рентгенография, компьютерная томография.

### **Результаты исследования и их обсуждение**

При поражении тазобедренного сустава были характерны наружно ротационная установка бедра (97,4 %), контрактура тазобедренного сустава (75,1 %) функциональная недостаточность ягодичных мышц (74,3 %) и эквинусная установка стопы (74,3 %). Состояние проксимального метаэпифиза бедренной кости при его поражении характеризовалось деформацией (100 %), дефицитом поперечных размеров (98 %), неравномерностью высоты рентгеновской суставной щели тазобедренного сустава (91,9 %), нарушением анатомических соотношений в тазобедренном суставе (87,3 %) в виде вывиха (40,7 %), подвывиха (7,2 %) и децентрации (39,4 %), дистрофией костной ткани проксимального конца бедренной кости (83,4 %) с наличием достоверных признаков дистрофии у 41,7 % больных. По данным компьютерной томографии в картине поражения шейки бедренной кости преобладали однотипные изменения: неоднородность структуры костной ткани с наличием на фоне остеопороза кистозных полостей и свидетельствующих о наличии выраженного дистрофического процесса; формирование очагов замещения костной ткани жировой тканью.

Консервативное лечение проводили в качестве предоперационной подготовки или в виде самостоятельных плановых мероприятий. В этих случаях оно было показано детям в возрасте до 1 года, детям, которые острый гематогенный остеомиелит перенесли менее 1 года назад. Показаниями для консервативного лечения считали укорочение верхней конечности менее 6 см и нижней — менее 4 см при наличии деформаций сегментов менее 10–15°, легкие степени контрактур смежных с очагом перенесенного воспалительного процесса суставов. С целью устранения нарушений пространственной ориентации костей, формирующих тазобедренный сустав, оперативное лечение проведено 25 больным, которым выполнено 23 деторсионно-вальгизирующих и 2 — деторсионно-варизирующих остеотомии бедренной кости. У 2 пациентов с укорочением нижней конечности на 5 см оперативное вмешательство проведено с применением методики билочального компрессионно-дистракционного остеосинтеза.

У детей с ложным суставом шейки бедренной кости на 1 этапе лечения выполняли пластику шейки кровоснабжаемым мигрирующим костно-мышечным комплексом из гребня подвздошной кости, на 2 — восстанавливали пространственные соотношения элементов, формирующих тазобедренный сустав, на 3 — восстанавливали длину нижней конечности. У 24 больных, оперированных указанным способом, получены положительные ближайшие анатомический и функциональный результаты. Контрольное обследование отметило значительное уменьшение дефицита длины пораженных сегментов верхней и нижней конечностей при уменьшении у 48,2 % пациентов степени выраженности хромоты, а также сохранение и восстановление при исходном анкилозе амплитуды движений в суставах. Анализ амплитуды движений в оперированном тазобедренном суставе у 16 пациентов с исходным его анкилозом выявил, что у всех больных в отдаленные сроки наблюдения сохранились движения как минимум в 2 плоскостях. При этом только у четверти из них (25 %) амплитуда сгибания не превышала 45°, в то время как у остальных больных (75 %) она превысила 60°, достигая у 56,2 % пациентов 100° и более. Амплитуда движений в тазобедренном суставе после внесуставных оперативных вмешательств в среднем превысила 100°. Об отсутствии существенного отрицательного влияния удлинения нижней конечности на функциональное состояние тазобедренного сустава свидетельствует факт сохранения амплитуды сгибания в пораженном тазобедренном суставе, превышающей 80°, у 59,7 %, а 100° и более — у 35,1 % больных.

### **Выводы**

1. Разработанная система комплексного восстановительного лечения обеспечивает сохранение в отдаленные сроки наблюдения хороших и удовлетворительных функциональных результатов у 85,2 % пациентов после стабилизации тазобедренного сустава и восстановления длины нижней конечности.

2. Предложенные варианты артропластики позволяют выбрать оптимальную тактику лечения в зависимости от степени выраженности деструктивных изменений проксимального метаэпифиза бедренной кости и степени нарушения анатомических соотношений в тазобедренном суставе.

3. Предложенные оперативные пособия позволяют обеспечить длительный клинический эффект, а технические решения — предупредить повреждение сосудисто-нервных образований при выполнении остеотомий трубчатых костей.

4. Оптимальными сроками для восстановления длины нижней конечности можно признать интервал в 3–4 года после стабилизации тазобедренного сустава.

5. Некоторое замедление метаболических процессов у детей с последствиями гематогенного остеомиелита через 2,5–3 месяца после оперативного вмешательства требует замедления темпа distraction и назначения комплекса медикаментозной и физиотерапии для стимуляции костеобразования.

#### ЛИТЕРАТУРА

1. Ахтямов, И. Ф. Заболевания тазобедренного сустава у детей. Диагностика и хирургическое лечение / И. Ф. Ахтямов, А. А. Абакаров. — Казань: ЦОП, 2008. — 465с.
2. Carek, P. J. Diagnosis and management of osteomyelitis / P. J. Carek, L. M. Dickerson, J. L. Sack // Am Fam Physician. — 2001. — Vol. 15.
3. Baer, M. D. The Treatment of Chronic Osteomyelitis with the Maggot (Larva of the Blow Fly) / M. D. Baer, S. William // Journal of Bone and Joint Surgery. — 1931. — Vol. 13. — P. 438–475. — Retrieved on 2007-11-12.

УДК 616.346.2-002-003.2-053.2

### УРОВЕНЬ D-ЛАКТАТА В ПЕРИТОНИАЛЬНОМ ЭКССУДАТЕ ПРИ АППЕНДИЦИТЕ У ДЕТЕЙ

*Литвяков М. А.<sup>1</sup>, Аверин В. И.<sup>2</sup>, Семенов В. М.<sup>1</sup>*

<sup>1</sup>Учреждение образования

«Витебский государственный медицинский университет»

г. Витебск, Республика Беларусь,

<sup>2</sup>Учреждение образования

«Белорусский государственный медицинский университет»

г. Минск, Республика Беларусь

#### **Введение**

Самым частым неотложным оперативным вмешательством, выполняемым на органах брюшной полости у детей, являются операции по поводу острого аппендицита, составляя 70 % [1]. Во время выполнения оперативного пособия в брюшной полости почти всегда выявляют выпот, часто мутный из-за большого количества лейкоцитов. Малая часть данного экссудата берется на посев для выявления бактериальной флоры.

Существует множество микробиологических методов по обнаружению бактерий и определения их чувствительности. В то же время настоящие методы позволяют получить результат через 3–4 дня. В связи с этим во всем мире при данных ситуациях назначение антибактериальной терапии проводится эмпирически. Для оптимизации антибиотикотерапии Витебским государственным медицинским университетом разработана тест-система D-лактама для определения уровня D-лактата в биологических жидкостях.

D-лактат является правовращающим изомером молочной кислоты. Продукция его в организме находится на очень низком уровне. Физические упражнения и кетоацидоз приводят лишь к небольшому повышению уровня D-лактата в крови. Значительное увеличение концентрации D-лактата в стерильных жидкостях организма может говорить об общей или локальной бактериальной инфекции или об абсорбции из мест, контаминированных большим количеством бактериальных патогенов [2].

#### **Цель**

Определить уровень D-лактата в воспалительном экссудате брюшной полости у детей при аппендиците.

#### **Материал и методы исследования**

Под нашим наблюдением находилось 50 пациентов (18 девочек и 32 мальчика), перенесших острый флегмонозный (44) или гангренозный (6) аппендициты. В пяти случаях забо-

ление осложнилось оментитом. Средний возраст исследуемой группы составил 10,2 года. Средняя продолжительность лечения составила 11,2 койко-дня. Практически всем пациентам (49) была выполнена лапароскопическая аппендэктомия, при осложнении оментитом дополнительно проводилась резекция участка большого сальника. В 9 случаях брюшная полость дренирована перчаточным дренажем. Всем пациентам проводилось обследование выпота брюшной полости с применением тест-системы D-лактат (производства НПП «Сивитал», Республика Беларусь), так же экссудат отправлялся на бакпосев в микробиологическую лабораторию.

Контрольную группу составили 11 практически здоровых детей перенесших плановые лапароскопические операции по поводу варикоцеле, паховых грыж. Данным пациентам проведено аналогичное обследование.

Забор выпота брюшной полости осуществлялся во время оперативного вмешательства. Статистическая обработка данных проводилась с использованием программы MedCalc.

### **Результаты исследования и их обсуждение**

В результате проведенных исследований нами было установлено, что в общей массе обследованных пороговая величина D-лактата составляет  $\geq 0,26$  ммоль/л, при чувствительности 77,3 % и специфичности 100 %. Пороговая величина D-лактата при чувствительности 86,4 % и специфичности 75 % —  $\geq 0,2$  ммоль/л.

Средний показатель концентрации D-лактата в экссудате брюшной полости контрольной группы составил 0,17 ммоль/л (min — 0,05, max — 0,26, 95 % ДИ 0,13–0,26). Среднее содержание D-лактата в перитонеальном выпоте у пациентов с аппендицитом оказалось на уровне 0,95 ммоль/л (min — 0,12, max — 4,65, 95 % ДИ 0,66–1,24).

При посеве в 12 случаях была получена *E. coli*. Пороговая величина D-лактата у данных пациентов так же составила  $\geq 0,26$  ммоль/л при чувствительности 76,5 % и специфичности 100 %. Пороговая величина D-лактата  $\geq 0,2$  ммоль/л при чувствительности 88,2 % и специфичности 75 %.

Таким образом содержание D-лактата в воспалительном экссудате брюшной полости пациентов с аппендицитом (0,95) статистически значимо (U-тест Манна — Уитни,  $p < 0,0001$ ) превышает таковой у здоровых лиц (0,17).

### **Выводы**

1. Применение тест системы на определение уровня D-лактата имеет клиническое значение для решения вопроса об инфицированности перитонеальной жидкости при аппендиците у детей.

2. Пороговый уровень D-лактата —  $> 0,26$  ммоль/л, позволяет расценивать предложенный тест, как клинически значимый в диагностике инфицированности перитонеальной жидкости у пациентов с аппендицитом (чувствительность 77,3 % и специфичность 100 %).

### **ЛИТЕРАТУРА**

1. Muehlstedt, S. G. The management of pediatric appendicitis: a survey of North American Pediatric Surgeons / S. G. Muehlstedt, T. Q. Pham, D. J. Scheling // J. Pediatr. Surg. — 2004. — Vol. 39, № 6. — P. 875–879.
2. Зенькова, С. К. Бактериальные менингиты: клинико-эпидемиологические и патогенетические особенности, лечение: дис. ... канд. мед. наук: 14.00.10 / С. К. Зенькова. — Витебск, 2009. — 157с.

УДК 616.718.4 : 616.718.41-001.1.2-053.7-08

## **НАШ ОПЫТ ОПЕРАТИВНОГО ЛЕЧЕНИЯ ЮНОШЕСКОГО ЭПИФИЗЕОЛИЗА БЕДРЕННОЙ КОСТИ**

*Лопатнёв В. Е.<sup>1</sup>, Питкевич А. Э.<sup>1</sup>, Шмаков А. П.<sup>2</sup>*

<sup>1</sup>Учреждение здравоохранения

«Витебский областной детский клинический центр»,

<sup>2</sup>Учреждение образования

«Витебский государственный медицинский университет»

г. Витебск, Республика Беларусь

### **Введение**

Одним из относительно редко встречаемых, трудно диагностируемых на ранней стадии и тяжелым по исходам является юношеский эпифизеолиз головки бедренной кости



(ЮЭГБК). Отсутствие единых подходов к терапии и неудовлетворенность ее результатами делает целесообразным поиск новых методов лечения [1, 2, 3].

### **Цель**

Оценить преимущества и изучить отдаленные результаты лечения юношеского эпифизеолиза головки бедренной кости методом закрытой ручной репозиции эпифиза головки бедра с фиксацией эпифиза спицами, аллоштифтом или канюлированным винтом.

### **Материал и методы исследования**

В отделении травматологии и ортопедии УЗ «Витебский детский областной клинический центр» за период 2003–2016 гг. на лечении находились 21 ребенок в возрасте от 10 до 15 лет. Из них было 14 мальчиков и 7 девочек. У 6 детей процесс был левосторонним, у 14 правосторонним, у 1 ребенка двухсторонним. К моменту госпитализации в отделение срок от начала заболевания составлял от 2 недель до 13 месяцев.

По течению острый эпифизеолиз был у 3 детей, хронический у 18. Жалобы на боль в области тазобедренного сустава на стороне поражения отмечены у 15 (70 %), в бедре у 5 (25 %), в бедре и коленном суставе у 1 ребенка. При объективном осмотре болезненность при пальпации в области пораженного сустава отмечена у 9 (42,8 %), укорочение конечности до 2 см выявлено у 3 (15 %) подростков. Болезненная осевая нагрузка определялась у 19 (90,5 %) пациентов. Хромота и ограничение движений в тазобедренном суставе отмечены у всех пациентов. Рентгенологически смещение эпифиза кзади выявлено: первой степени — 10 (48 %), второй степени — 6 (28 %), третьей степени — 5 (24 %) пациента.

Все пациенты оперированы, при смещении эпифиза 2–3 степени (11 детей) производилась закрытая ручная репозиция эпифиза головки бедра на столе Хоули: ротационные движения бедра внутрь при сгибании в тазобедренном суставе под углом 90°. После рентгенологического подтверждения уменьшения смещения эпифиза до 1 степени производилась фиксация эпифиза пучком спиц — 10 детей, либо выполнялся эпифизодез аллоштифтом — 5 подростков. С 2012 г. всем поступившим, (6 пациентов) выполнена фиксация канюлированным винтом (7 операций), под интраоперационным рентгенологическим контролем. Одна пациентка оперирована с 2-х сторон, с разницей в 1 год 3 месяца. После операции на конечность накладывали деротационный гипсовый сапог до верхней трети голени. С 3 дня назначали ЛФК для коленного сустава. Через 1 месяц снимали гипс, больные начинали ходить с помощью костылей без нагрузки на больную ногу и направлялись на амбулаторное лечение. Через 8–12 месяцев, после рентгенологического подтверждения сращения эпифиза головки бедра, разрешали дозированную нагрузку на ногу. Металлоконструкции удаляли через 12–18 месяцев после закрытия зоны роста.

### **Результаты исследования и их обсуждение**

Применение данной методики оперативного лечения ЮЭГБК позволяет достигнуть репозиции эпифиза головки бедра до положения 1 степени смещения и полное синостозирование у всех оперированных подростков (1). При фиксации канюлированным винтом время операции сократилось до 30–40 минут, вмешательства производились из минидоступа, что улучшило течение послеоперационного периода и дало хороший косметический результат. Время наблюдения составило от 1 до 14 лет. Результаты лечения у всех пациентов хорошие. Отсутствуют боль в суставе и хромота, имеется правильная установка конечности и нормальная походка. Осложнений в виде асептического некроза головки бедренной кости не отмечалось.

### **Выводы**

1. Интраоперационная закрытая репозиция головки бедра позволяет устранить любую степень смещения.
2. Наиболее оптимальным способом фиксации эпифиза является фиксация канюлированным винтом.
3. Методика позволяет осуществить раннюю вертикализацию пациентов, сократить время пребывания в стационаре и вернуть детей к активной жизни.

### **ЛИТЕРАТУРА**

1. Лечение детей и подростков с ортопедическими заболеваниями нижних конечностей / под ред. Х. З. Гафарова. — Казань: татарское книжное общество, 1995. — С. 245–269.
2. Ортопедия: национальное руководство / под ред. С. П. Миронова, Г. П. Котельникова. — М.: ГЭОТАР-Медиа, 2008. — 832 с.
3. Соколовский, А. М. Юношеский эпифизеолиз головки бедренной кости / А. М. Соколовский, О. А. Соколовский, Р. К. Гольдман // Медицинские новости. — 2006. — № 2. — С. 45–51.

УДК 616.643-007.63-053.2 : 616-089.843

**СПОСОБЫ УРЕТЕРОЦИСТОАНАСТОМОЗА  
У ДЕТЕЙ С ВРОЖДЕННЫМ МЕГАУРЕТЕРОМ***Мавлянов Ф. Ш., Ахмедов Ю. М., Мавлянов Ш. Х., Ахмеджанов И. А.***«Самаркандский государственный медицинский институт»  
г. Самарканд, Узбекистан****Введение**

Вопросы лечения обструктивных заболеваний мочеточника занимают в детской урологии центральное место. Реконструктивно-пластические операции на верхних мочевых путях являются одним из сложных разделов хирургии детского возраста. Опубликованные в литературе сведения об эффективности различных методов оперативного лечения обструкции мочеточников у детей различны. Количество положительных результатов колеблется от 42 до 87 %. В этой связи нельзя не согласиться с тем, что «нет ничего более спорного в проблемах детской урологии, чем многообразие методов, предлагаемых для лечения обструктивных уропатий».

**Цель**

Изучить результаты реконструктивно-пластических операций на уретерovesикальном сегменте у детей с врожденным мегауретером.

**Материал и методы исследования**

Проанализированы результаты хирургических операций выполненных на пузырно-мочеточниковом соустье у 123 детей. С обструктивный тип мегауретера наблюдался у 77 пациентов, рефлюксирующий мегауретер диагностирован у 46 больных.

Не зависимо от причины мегауретера хирургическая тактика заключалась в резекции уретерovesикального сегмента мочеточника и последующей неоимплантацией в мочевой пузырь с антирефлюксной защитой. Операция Коэна выполнена у 31 больного, Политано-Ледбеттера — у 35. У 16 детей с двухсторонним поражением проведена операция Коэна в модификации клиники. Суть, применяемой модифицированной операции заключается в создании единого подслизистого тоннеля для неоимплантации мочеточников в мочевой пузырь. Экстравезикальный уретероцистоанастомоз без широкого вскрытия мочевого пузыря, был выполнен 41 пациенту.

**Результаты исследования и их обсуждение**

Обследование больных после реконструктивно-пластических операций проводилось через 6 месяцев, через 1 год, через 2 года, через 3 года и свыше 3-х лет.

Независимо от вида и степени обструкции по данным ультразвукового исследования после хирургической коррекции врожденных обструктивных уропатий выявлено достоверное уменьшения размеров ширины пораженной почки и увеличение толщины ее паренхимы.

Данные ИВДГ мочеточнико-пузырного выброса указывали на то, что реконструктивно-пластические операции на лоханочно-мочеточниковом и мочеточнико-пузырном сегменте создают условия для адекватной уродинамики. Это подтверждается увеличением средней скорости, количества, и продолжительности мочеточнико-пузырного выброса мочи в послеоперационном периоде ( $p \leq 0,01$ ,  $p \leq 0,001$ ). В тоже время, по данным Допплера, устранение урообструкции в уродинамических узлах способствует уменьшению давления на почечную паренхиму. Данный факт аргументируется уменьшением индекса резистентности в почечных артериях ( $p \leq 0,05$ ,  $p \leq 0,01$ ).

Результаты рентгенпланиметрического анализа экскреторных урограмм у детей с врожденным мегауретером, в динамики до и после операции в различные сроки катamnестического обследования, показали достоверное уменьшение гидронефротической трансформации и уменьшение диаметра и длины.

Полученные результаты также позволили количественно охарактеризовать изменения в почке. После хирургической коррекции, по данным рентгенпланиметрических исследований было отмечено нарастание площади почки за счет паренхимы, потому, что наблюдается достоверное уменьшение площади ЧЛС. Объем и радиус пораженного мочеточника значительно

уменьшаются за счет снижения показателей его диаметра и длины ( $p \leq 0,05$ ,  $p \leq 0,01$ ,  $p \leq 0,001$ ). Отсутствие пузырно-мочеточникового рефлюкса в вновь созданном пузырно-мочеточниковом соустье по данным цистограмм указывало на надежную антирефлюксную защиту в зоне уретероцистонеоанастомоза.

### **Выводы**

1. Диспансерное наблюдение за детьми в послеоперационном периоде установило в 73% случаях так называемый послеоперационный цистит, характеризующийся наличием длительно продолжающихся дизурических явлений.

2. Анализ возможных причин вышеуказанного осложнения выявил, основным фактором явилась травматизация треугольника Льео при внутривезикулярном выделении дистального отдела мочеточников.

3. Наименее травматичной оказалась операция экстравезикулярного уретероцистонеоанастомоза, при выполнении которой не производилось широкое вскрытие мочевого пузыря.

4. При врожденном мегауретере не зависимо от причины после операции через 3–6 месяцев, при хороших и удовлетворительных результатах лечения, выявлено достоверное снижение рентгенопланиметрических показателей.

### **ЛИТЕРАТУРА**

1. Выбор метода антирефлюксной защиты при хирургическом лечении обструктивного мегауретера у детей / М. М. Алиев // Детская хирургия. — 2006. — № 5. — С. 9–13.
2. Экстравезикулярный уретероцистонеоанастомоз / А. Ю. Павлов [и др.] // Урология. — 2002. — № 2. — С. 40–43.
3. Поляков, Н. В. Оценка эффективности реконструктивно-пластических операций на пузырно-уретеральном сегменте у детей: автореф. дис. ... канд. мед. наук / Н. В. Поляков. — М., 2003. — 28 с.
4. Послеоперационный цистит детей / А. Г. Пугачев [и др.] // Актуальные проблемы хирургии, анестезиологии — реанимации, травматологии и нейрохирургии детского возраста: тез. науч.-практ. конф. — Ташкент, 2004. — С. 112.

УДК 616.681-007.21-053.2-08

## **РЕЗУЛЬТАТЫ ЛЕЧЕНИЯ КРИПТОРХИЗМА У ДЕТЕЙ**

*Мавлянов Ф. Ш., Мавлянов Ш. Х., Ахмедов Ю. М., Ахмеджанов И. А.*

«Самаркандский государственный медицинский институт»

г. Самарканд, Узбекистан

### **Введение**

Крипторхизм — это наиболее распространенная форма аномалий полового развития у мальчиков. Его частота в популяции составляет 0,3–2,7 %. Многочисленные осложнения крипторхизма, самыми опасными из которых являются бесплодие, импотенция, злокачественные превращения неопустившегося яичка, ставят это заболевание в ряд актуальных медико-социальных проблем.

### **Цель**

Улучшить результаты лечения крипторхизма у детей.

### **Материал и методы исследования**

В основу работы положены результаты лечения 383 мальчиков с различными формами крипторхизма в возрасте от 2 до 14 лет. С левосторонним крипторхизмом было 137 детей, с правосторонним — 168 и двусторонним — 78 мальчиков. Из них у 97 детей по данным ультразвукового исследования была констатирована гипоплазия крипторхизированного яичка. Всем этим детям в комплекс лечения был включен хорионический гонадотропин. Повторный осмотр производили по истечении недели после последней инъекции гормона. Если после проведенной гормональной терапии опущения яичка в мошонку не наблюдалось, то низведение производили хирургическим путем.

### **Результаты исследования и их обсуждение**

370 детям было произведено оперативное вмешательство. У 16 мальчиков с абдоминальной формой крипторхизма хирургическая коррекция была выполнена в 2 этапа. У 1 па-

циента с двухсторонним крипторхизмом интраоперационно яички не были найдены. Выполненное лапароскопическое пособие позволило обнаружить яички в малом тазу, которые через внутреннее паховое кольцо были подведены к паховому каналу и низведены в мошонку. У 23 детей ревизия пахового канала и брюшной полости установила монорхизм.

Из 97 детей, у которых паховая форма крипторхизма сочеталась с гипоплазией яичка, после проведения курса гормональной терапии у 13 мальчиков отмечалось увеличение яичка в размерах и самостоятельное опущение его в мошонку. У остальных 84 пациентов гипоплазированное яичко приняло возрастные размеры, однако миграции его не наблюдалось. Низведение яичка в мошонку производилось хирургически путем орхидопексии. Нужно отметить тот факт, что гормональная терапия явилась предоперационной подготовкой, благодаря которой тяжи и спайки вокруг дистопированного яичка стали рыхлыми. А это в свою очередь позволило деликатно работать с элементами семенного канатика и свести к минимуму операционную травму.

Из всех прооперированных детей данной группы у 17 детей отмечался рецидив крипторхизма. Этим мальчикам была произведена повторная орхидопексия с удовлетворительными результатами. У 9 пациентов имела место атрофия низведенного яичка.

#### **Вывод**

Таким образом, комплексный подход к лечению крипторхизма у детей включающий в себя предоперационную гормональную подготовку, а также низведение и фиксация яичка без натяжения сосудистого пучка с максимальным использованием анатомических резервов, создает оптимальные условия для дальнейшего естественного развития функции яичка и его придатка и структур паховой области. Реализация выполняемых в клинике методов лечения крипторхизма, на наш взгляд, будет способствовать уменьшению частоты и выраженности половой недостаточности и повышению качества жизни у мужчин, перенесших в детстве крипторхизм.

УДК 616.33/.34-008.17-053.16

### **ДИНАМИКА ПЕРВИЧНОЙ ЗАБОЛЕВАЕМОСТИ ДУОДЕНО-ГАСТРАЛЬНЫМ РЕФЛЮКСОМ СРЕДИ ПОДРОСТКОВОГО НАСЕЛЕНИЯ ВИТЕБСКОЙ ОБЛАСТИ ЗА ПЕРИОД 2008–2016 ГГ.**

*Мазуренко Н. Н.<sup>1</sup>, Заблодский А. Н.<sup>1</sup>, Лярская Н. В.<sup>1</sup>, Матющенко О. В.<sup>2</sup>*

<sup>1</sup>Учреждение здравоохранения

«Витебский областной детский клинический центр»,

<sup>2</sup>Учреждение образования

«Витебский государственный медицинский университет»

г. Витебск, Республика Беларусь

#### **Введение**

Патология органов пищеварения у детей широко представлена в среде общей заболеваемости [1].

В свете развития детской гастроэнтерологии исследователи уделяют внимание дезорганизованной деятельности сфинктерных аппаратов пищеварительного тракта. В данной проблеме пристальное внимание придается дуоденогастральному рефлюксу (ДГР) [2]. В последнее время отмечается отчетливая тенденция в сторону увеличения распространенности ДГР [3]. Длительное хроническое течение заболеваний желудочно-кишечного тракта приводит к значительному снижению качества жизни больных и предполагает необходимость длительного и затратного медикаментозного лечения. Позднее выявление и лечение этих заболеваний в детском возрасте часто ведет к развитию хронической патологии у взрослых. Анализ заболеваемости ДГР у подростков представляет научный интерес с целью выявления особенностей распространенности патологии.

#### **Цель**

Изучить первичную заболеваемость ДГР среди детского населения Витебской области в возрасте от 15 до 17 лет за период 2008–2016 гг.

### Материал и методы исследования

Исходная информация для подсчета показателей заболеваемости получена из ученой формы № 31 «Отчет о медицинской помощи детям». Нами применялись следующие методы социально-гигиенических исследований: аналитический, статистический, вычисление относительных величин, расчет показателей динамических рядов.

Первичная заболеваемость ДГР рассчитана как отношение числа впервые выявленных случаев ДГР среди детского населения Витебской области от 15 до 17 лет, к количеству детского населения области от 15 до 17 лет в отчетном году. На основе этих данных получены показатели заболеваемости, исчисляемые на тысячу подросткового населения.

Обработка полученных результатов выполнена в программе «Statistica», 6.1. Статистическая оценка значимости полученных результатов с вычислением точного значения уровня статистической значимости ( $p$ ) проведена двумя способами: в таблицах  $2 \times 2$  с расчетом классического критерия  $\chi^2$ , путем сравнения 95 % доверительных интервалов (ДИ) относительных частот. Относительная частота признака рассчитывалась путем вычисления медианы (Me).

### Результаты исследования и их обсуждение

В ходе анализа получены данные, подтверждающие, что первичная заболеваемость среди детского населения подросткового возраста по классу «Болезни органов пищеварения» осталась на прежнем уровне ( $p = 0,682$ ). Исключение представляют 2008 г., когда отмечался высокий уровень заболеваемости, вызванный резким ростом болезней ротовой полости ( $p < 0,001$ ), и 2011 г., когда имел место пик снижения заболеваемости ( $p < 0,001$ ). Заболеваемость ДГР на 1000 подросткового населения возросла на 91,2 % ( $p < 0,001$ ) (таблица 1).

Таблица 1 — Динамика первичной заболеваемости подросткового населения по классу «Болезни органов пищеварения» и первичной заболеваемости ДГР по Витебской области за период 2008–2016 гг. (‰)

Параметры	Годы								
	2008	2009	2010	2011	2012	2013	2014	2015	2016
Первичная заболеваемость по классу «Болезни органов пищеварения»	45,09	18,14	18,08	9,94	18,68	17,62	15,93	17,72	18,54
Первичная заболеваемость ДГР	0,67	1,92	1,99	2,21	2,34	2,11	3,38	5,8	7,61

Среди пациентов с ДГР преобладали девочки. В 2008, 2011 и 2015 гг., число мальчиков и девочек одинаково (таблица 2).

Таблица 2 — Число больных ДГР в возрасте от 15 до 17 лет в зависимости от пола по Витебской области за период 2008–2016 гг.

Годы	Пол (абсолютное число пациентов (Me [95 ДИ] %))		p
	мальчики	девочки	
2008 (n = 36)	14 (38,89 [0,6–80,6] %)	22 (61,11 [6,8–93,2] %)	0,277
2009 (n = 94)	31 (32,98 [7,5–70,1] %)	63 (67,02 [29,9–92,5] %)	0,007
2010 (n = 88)	31 (35,23 [7,5–70,1] %)	57 (64,77 [29,9–92,5] %)	0,023
2011 (n = 94)	43 (45,74 [13,7–78,8] %)	51 (54,26 [21,2–86,3] %)	0,500
2012 (n = 96)	36 (37,5 [12,2–73,8] %)	60 (62,5 [26,2–87,8] %)	0,045
2013 (n = 82)	27 (32,93 [8,5–75,5] %)	55 (67,07 [34,9–96,8] %)	0,011
2014 (n = 121)	45 (37,19 [15,2–72,3] %)	76 (62,81 [34,9–90,1] %)	0,021
2015 (n = 208)	91 (43,75 [23,1–68,5] %)	117 (56,25 [36,1–80,9] %)	0,141
2016 (n = 252)	88 (34,92 [18–57,5] %)	164 (65,08 [42,5–82] %)	< 0,001

Проведен анализ динамики первичной заболеваемости ДГР на 1000 подросткового населения Витебской области в сравнении с такими ведущими нозологическими единицами по классу «Болезни органов пищеварения», как язвенная болезнь и гастриты, дуодениты (таблица 3).

Как видно из таблицы 3, за период 2008–2016 гг. первичная заболеваемость подросткового населения язвенной болезнью ( $p = 0,988$ ) и гастритами, и дуоденитами ( $p = 0,481$ ) не изменилась, тогда, как ДГР возросла ( $p < 0,001$ ).

Таблица 3 — Динамика первичной заболеваемости язвенной болезнью, гастритами, дуоденитами и ДГР среди подросткового населения Витебской области за период 2008–2016 гг. (%)

Параметры	Годы								
	2008	2009	2010	2011	2012	2013	2014	2015	2016
Первичная заболеваемость язвенной болезнью	0,78	1,06	0,69	0,9	0,91	0,46	0,95	0,69	0,78
Первичная заболеваемость гастритами и дуоденитами	8,23	8,35	7,15	7,37	8,95	8,44	8,33	8,71	8,68
Первичная заболеваемость ДГР	0,67	1,92	1,99	2,21	2,34	2,11	3,38	5,8	7,61

### Заключение

За период 2008–2016 гг. первичная заболеваемость ДГР среди детского населения Витебской области в возрасте от 15 до 17 лет за период 2008–2016 гг. увеличилась на 91,2 % ( $p < 0,001$ ).

Среди пациентов преобладали девочки ( $p < 0,05$ ).

В связи с прогрессивным увеличением первичной заболеваемости ДГР, возникает необходимость в усовершенствовании методов ее диагностики, лечения и учета.

### ЛИТЕРАТУРА

1. Мазурин, А. В. Современные представления о патологии верхних отделов желудочно-кишечного тракта у детей / А. В. Мазурин, В. А. Филин, Л. Н. Цветкова // Педиатрия. — 1997. — № 1. — С. 5–7.
2. Детская гастроэнтерология в Сибири: проблемы и поиски решений: сб. науч. работ им. Я. Д. Витебского. — Новосибирск, 1997. — С. 4–13.
3. Звягинцева, Т. Д. Дуоденогастральный рефлюкс в практике врача-гастроэнтеролога: очевидные опасности и скрытая угроза / Т. Д. Звягинцева, А. И. Чернобай // Гастроэнтерология. — 2012. — № 1. — С. 11.

УДК 616.33-002.44-053.2

## СРАВНИТЕЛЬНАЯ МОРФОЛОГИЧЕСКАЯ ОЦЕНКА СЛИЗИСТОЙ ОБОЛОЧКИ ЖЕЛУДКА У ДЕТЕЙ С ДУОДЕНОГАСТРАЛЬНЫМ РЕФЛЮКСОМ И ДУОДЕНОГАСТРАЛЬНЫМ РЕФЛЮКСОМ, АССОЦИИРОВАННЫМ С *HELICOBACTER PYLORI*

Мазуренко Н. Н., Заблодский А. Н., Товсташов А. Л., Матющенко О. В.

Учреждение здравоохранения  
«Витебский областной детский клинический центр»  
г. Витебск, Республика Беларусь

### Введение

Дуоденогастральный рефлюкс (ДГР) — состояние, для которого характерен спонтанный и многократно повторяющийся заброс дуоденального содержимого в полость желудка с последующим поражением слизистой оболочки.

ДГР может наблюдаться при гастроэзофагеальной рефлюксной болезни (20 %), гастритах (в том числе и при рефлюкс гастрите), пептических язвах двенадцатиперстной кишки, язвах желудка, раке желудка, дуоденостазе, дисфункции сфинктера Одди, постхолецистэктомическом синдроме. ДГР встречается после хирургических вмешательств (52,6 % — после ушивания язвы, 15,5 % — после холецистэктомии) [4, 2].

В желудке рефлюксат вызывает определенные изменения из-за своего сложного состава: сюда входят желчные кислоты, секрет поджелудочной железы, лизолецитин, а также соляная кислота и ферменты желудочного сока которые, становятся более агрессивными, вследствие снижения защитных свойств слизистой оболочки вышеуказанными факторами [3, 1].

Спектр патологических изменений в желудке, обусловленных *Helicobacter pylori* (*H. pylori*) — инфекцией, представлен деструкцией пристеночной слизи, дегенерацией и некрозом эпителиоцитов, разрушением межклеточных контактов, развитием воспалительного процесса. Излюбленным местом колонизации слизистой желудка *H. pylori* является антральный отдел, но

при определенных условиях (атрофический процесс в фундальном отделе) *H. pylori* могут распространяться в антрокардиальном направлении, заселяя и фундальный отдел.

*H. pylori* может принимать участие в развитии антрального неатрофического хронического гастрита (тип В), *H. pylori*-ассоциированной язвенной болезни и дистального рака желудка, а также MALT-лимфомы желудка низкой степени злокачественности [5].

Представляет научный интерес изучение совместного влияния на слизистую оболочку желудка хеликобактера пилори и дуоденогастрального рефлюкса у детей.

### Цель

Изучить действие дуоденального рефлюксата и *Helicobacter pylori* (*H. pylori*) на слизистую оболочку желудка и выявить возможное взаимное влияние.

### Материал и методы исследования

Обследованы 65 детей в стационарных условиях на базе Витебского детского клинического центра с февраля 2015 по февраль 2016 гг., 34 девочки, 31 мальчик с жалобами со стороны желудочно-кишечного тракта — тошноту, рвоту, чувство жжения в эпигастрии, неопределенные боли в животе с преимущественной локализацией в эпигастрии. Возрастная категория детей была от 5 до 17 лет. Средний возраст 13–15 лет.

Проанализированы данные видеогастродуоденоскопии, визуально оценено желудочное содержимое, забор 4 биоптатов осуществлялся из антрального и фундального отделов желудка с последующей морфологической оценкой. Сравнены морфологические картины слизистой оболочки желудка под влиянием *H. pylori* при ДГР.

Результаты исследования обработаны методами вариационной статистики с помощью программ «Statistica» 6.1 (StatSoft Inc., США) в таблицах 2×2. Уровень статистической значимости отличий между группами пациентов (р) оценивался методом определения критерия по Фишеру. Различия считались статистически значимыми (при  $p < 0,05$ ), статистически высокозначимыми (при  $p < 0,01$ ).

### Результаты исследования и их обсуждение

В результате исследований установлено, что основная группа составила 65 детей с ДГР. Наблюдался рефлюкс легкой степени у 8 детей, средней степени — у 27 и тяжелой — у 30 детей. Степень выраженности морфологических изменений выражалась в трех категориях: легкой, средней и тяжелой. Встречались легкая и средняя степени тяжести, а тяжелая отсутствовала, за исключением у одного ребенка с ДГР и *H. pylori*, у которого выявлена активность воспаления тяжелой степени тяжести ( $p = 0,484$ ). Остальные морфологические изменения тяжелой степени тяжести не выявлены.

Наличие *H. pylori* выявлено у 34 детей с ДГР. *H. pylori* определяли двумя методами: быстрым уреазным тестом и морфологическим анализом биоптатов. Присоединение инфекционного агента в виде *H. pylori* (таблица 1) приводит к росту активности воспаления легкой степени тяжести ( $p = 0,022$ ), выраженности воспаления средней степени тяжести ( $p = 0,001$ ), росту числа лимфоидных фолликулов ( $p = 0,008$ ).

Таблица 1 — Выраженность морфологических изменений в слизистой оболочке желудка у детей под воздействием ДГР и *H. pylori*

Варианты морфологических изменений	Степень выраженности морфологических изменений					
	легкая степень тяжести			средняя степень тяжести		
	ДГР n = 34	ДГР и <i>H. pylori</i> n <sub>1</sub> = 31	р	ДГР n <sub>2</sub> = 34	ДГР и <i>H. pylori</i> n <sub>3</sub> = 31	р
Активность воспаления	11 (4,5 %)	26 (10,7 %)	0,022	3 (1,2 %)	7 (2,9 %)	0,165
Выраженность воспаления	18 (7,4 %)	14 (5,8 %)	0,441	4 (1,6 %)	22 (9,1 %)	0,001
Фовеолярная гиперплазия	13 (5,3 %)	22 (9,1 %)	0,107	2 (0,8 %)	5 (2,1 %)	0,214
Интерстициальный отек	7 (2,9 %)	4 (1,6 %)	0,358	1 (0,4 %)	0	0,50
Лимфоидные фолликулы	11 (4,5 %)	14 (5,8 %)	0,319	2 (0,8 %)	12 (4,9 %)	0,008
Фибропролиферация	14 (5,8 %)	12 (4,9 %)	0,540	3 (1,2 %)	3 (1,2 %)	0,621
Ветвистость валиков	5 (2,1 %)	6 (2,5 %)	0,461	0	0	—
Кишечная метаплазия	0	1 (0,4 %)	0,484	0	0	—

Примечания: n — количество пациентов; р — вероятность ошибочного отклонения.

У 31 ребенка с ДГР *H. pylori* не выявлен. Анализ морфологических изменений выявил наличие изменений в воспалении, фовеолярной гиперплазии, интерстициального отека, фибропролиферации и ветвистости валиков. Преимущественно изменения носили характер легкой степени тяжести, при средней степени тяжести интенсивность изменений снижалась. На первый план выступали активность и выраженность воспаления, фовеолярная гиперплазия, фибропролиферация и лимфоидные фолликулы; ветвистость валиков и интерстициальный отек выражены незначительно. В силу патологических изменений в слизистой оболочке желудка ДГР носит патологический характер.

#### **Выводы**

1. Проведенные исследования установили, что ДГР приводит к воспалению, фовеолярной гиперплазии, интерстициальному отеку, фибропролиферации и ветвистости валиков.
2. *H. pylori* вызывает рост воспаления с различной степенью активности и выраженности, фовеолярной гиперплазии, повышению числа лимфоидных фолликулов.
3. ДГР сопровождается определенными морфологическими изменениями, что может расцениваться, как патологическое явление.

#### **ЛИТЕРАТУРА**

1. Allen, F. Gastroduodenal mucus bicarbonate barrier: protection against acid and pepsin / F. Allen, G. Flestrom // J. Physiol. 2005. — Vol. 288. — P. 1–19.
2. Бабак, О. Я. Желчный рефлюкс: современные взгляды на патогенез и лечение / О. Я. Бабак // Сучасна гастроентерологія. — 2003. — № 1. — С. 28–30.
3. Звягинцева, Т. Д. Дуоденогастральный рефлюкс: от клиники до лечения / Т. Д. Звягинцева, А. И. Чернобай // Газета «Новости медицины и фармации». Гастроэнтерология. — 2012. — № 407.
4. Ткаченко, Е. И. Клинические и функционально-морфологические особенности хронического рефлюкс-гастрита / Е. И. Ткаченко, В. Ю. Голофеевский, О. А. Саблин // Рос. гастроэнтерол. журнал. — 1999. — № 1. — С. 9–17.
5. Циммерман, Я. С. Проблема растущей резистентности микроорганизмов к антибактериальной терапии и перспективы эрадикации *Helicobacter pylori*-инфекции. В кн.: Нерешенные и спорные проблемы современной гастроэнтерологии / Я. С. Циммерман. — М.: МЕДпресс-информ, 2013. — С. 147–166.

УДК 616.36-002.3-053.37-089

### **ЛЕЧЕНИЕ АБСЦЕССА ПЕЧЕНИ У РЕБЕНКА 2-Х ЛЕТ МАЛОИНВАЗИВНЫМ МЕТОДОМ**

*Матиевская И. А., Питкевич А. Э.*

**Учреждение здравоохранения  
«Витебский областной детский клинический центр»  
г. Витебск, Республика Беларусь**

#### **Введение**

Абсцессы печени (АП) у детей редко встречаемая патология в практике детского хирурга, что объясняет их позднюю диагностику и несвоевременное лечение. К сожалению, данная патология по-прежнему характеризуется высокой летальностью, связана с исходно тяжелым состоянием больных, выраженным нарушением гомеостаза и многочисленными сопутствующими заболеваниями [2]. Число осложнений и летальность при оперативном лечении с применением традиционных оперативных доступов достигают 46 % [1, 2]. Это обстоятельство побудило нас представить случай диагностики и лечения абсцесса печени малоинвазивным методом у ребенка 2-х лет.

#### **Цель**

Оценить объем и специфичность диагностических мероприятий, адекватность выбранного лечения.

#### **Материал и методы исследования**

Изучение медицинской документации стационарного пациента М, 2 лет, УЗ «Витебский областной детский клинический центр».



### **Результаты исследования и их обсуждение**

Пациент М, 2-х лет, сельский житель, переведен в УЗ «Витебский областной детский клинический центр» 1.04.2016 г. из инфекционного отделения центральной районной больницы Витебской области. Диагноз направившего учреждения: ОРИ тяжелое течение. Гепатоспленомегалия. Анемия средней степени тяжести. Сепсис? Выписка из медицинских документов ЦРБ: ребенок заболел 24.03, повысилась температура тела до 39 °С, с 25.03. присоединился жидкий стул 3–4 раза в сутки. Фельдшером ФАПа назначено лечение: амоксициллин, ибуфен, цефекон, в возрастных дозировках. С 29.03. по 1.04. находился на лечении в ЦРБ, где получал цефотаксим в/в, амикацин в/в. В связи в отрицательной динамикой переведен в УЗ «ВОДКЦ».

При поступлении в 19.40. 1.04.2016 г. в УЗ «ВОДКЦ» состояние ребенка тяжелое. В сознании, на осмотр реагирует адекватно. Менингеальных знаков нет. Бледен, вялый, стонет. Кожные покровы — тургор достаточный, некоторая пастозность мягких тканей. Язык обложен белым налетом. В легких дыхание ослаблено, больше в нижних отделах. Хрипы не выслушиваются. Перкуторно — легочной звук. Сердце — тоны умеренно приглушены, тахикардия. Живот увеличен в объеме, доступен глубокой пальпации во всех отделах. Печень занимает всю правую половину живота, нижний край у входа в малый таз. Селезенка пальпируется на 3 см ниже реберного края. Стул, со слов матери, 2 раза в день, разжиженный.

Ребенок госпитализирован в реанимационное отделение. Выставлен диагноз: Объемное образование печени. Гепатоспленомегалия. Синдром системного воспалительного ответа. Анемия средней степени тяжести.

Назначено лечение: меропенем — 550 мл × 3р/д в/в, ванкомицин — 210 мг × 3р/д в/в, метронидазол — 0,5 % 20 мл × 3 р/д в/в, октагам — 50 мл в/в, инфузионная терапия в возрастных дозировках.

Дополнительно на УЗИ органов брюшной полости от 1.04.2016 г. КВР правой доли 137 мм. Левая доля 58 × 83 мм. Капсула на визуализируемых участках без особенностей. Внутривеночные структуры хорошо дифференцированы. Паренхима неоднородная. В структуре правой доли определяется объемное образование 112 × 81 мм с четкими неровными контурами, неоднородной эхоструктуры, пониженной эхогенности, наличием васкуляризации. Визуализируемые фрагменты внутривеночных сосудов и желчных протоков не дилатированы, их стенки не изменены. V. portae — 5 мм, v. lienalis — 4 мм, vv. hepaticae — 3–4 мм. Селезенка: топография не изменена, размеры 96 × 51 мм. Со стороны других органов патологии не выявлено.

### **Заключение**

Объемное образование печени (нейробластома). Гепатоспленомегалия, токсическая нефропатия.

Мультисрезовая компьютерная томография от 4.04.2016 г.

Область исследования: брюшная полость, забрюшинное пространство нативное сканирование + болюсное ручное контрастирование 30 мл томогексол 300 с. После начала болюса портовонозная фаза.

Печень увеличена в размерах, кранио-каудальный размер правой доли — до 169 мм по правой среднеключичной линии, край печени выступает из-под реберной дуги на 10 см. В правой доле печени по диафрагмальной поверхности определяется гетерогенное образование 115 × 73 × 80 мм, многокамерное, с содержимым в полостях плотности протеинсодержащей жидкости — 23 НУ, кальцинатов в структуре не определяется. Умеренное контрастное усиление капсулы образование. Определяется неравномерное контрастирование правой доли печени с участками гиперконтрастирования и гипоконтрастирования по отношению к левой доле печени. Нижняя полая вена на уровне образования компремирована до 3,5 мм. Отсутствует контрастирование печеночных вен от правой доли печени. Тромбов в нижней полой вене, селезеночной вене, не определяет. В области ворот печени — округлые лимфатические узлы без накопления контраста, диаметром до 18 мм. Селезенка увеличена 106 × 27 мм, паренхима однородная. Со стороны других органов патологии не выявлено. Заключение: объемное образование правой доли печени (гигантский многокамерный абсцесс печени). Нарушение кровотока в правой доле печени. Увеличение лимфатических узлов в воротах печени. Лучевая нагрузка: 4,5 мЗв.

Общий анализ крови от 1.04.2016 г.: эритроциты —  $2,6 \times 10^{12}/л$ , гемоглобин — 81 г/л, лейкоциты —  $56 \times 10^9/л$ , миелоциты — 1 %, юные — 2 %, палочкоядерные — 23 %, сегментоядерные — 68 %, лимфоциты — 2 %, моноциты — 3 %, СОЭ — 47 мм/ч.

Биохимический анализ крови от 1.04.2016 г.: общий белок — 46,9 г/л, альбумин — 22,1 г/л, мочевины — 5,45 ммоль/л, креатинин — 63,6 мкмоль/л, С-реактивный белок — 108 мг/л, билирубин — 12,2 мкмоль/л, глюкоза — 3,8 ммоль/л, щелочная фосфатаза — 303,5 Ед/л, АсАТ — 38,1 Е/л, АлАТ — 45,0 Е/л, амилаза — 11,47 Е/л, кальций — 1,22 ммоль/л, натрий — 136 ммоль/л, калий — 3,8 ммоль/л, хлориды — 106 ммоль/л.

Гемостазиограмма от 4.04.2016 г.: АЧТВ — 34,7 с, ПВ — 19,3 с, ПТИ — 70 %, фибриноген — 3,1 г/л.

ИФА ВИЧ — отриц. 5.04.2016 г.

ИФА HBs Ag — отриц. ИФА Anti HCV — отриц. 6.04.2017 г.

Кровь на эхинококкоз 5.04.2016 г. ИФА IgG к антигенам эхинококков отриц.

На 4-е сутки от момента поступления в ВОДКЦ, пациенту М., был выставлен диагноз: абсцесс правой доли печени. Синдром системного воспалительного ответа и показания к пункции абсцесса под наркозом. 5.04.2016 г. в 9.30 под УЗИ-контролем по передней поверхности произведена пункция абсцесса правой доли печени. Получено 20 мл густого гноя. Полость промыта 0,9 % NaCl. Поставлен дренаж. Бактериологическое исследование: посев роста не дал.

Послеоперационный период протекал без осложнений. Производился УЗИ-контроль, в динамике отмечено уменьшение образования печени. 9.04.2016 г. Пациент М., был переведен для дальнейшего лечения в хирургическое отделение. 2.05.2016 г. удален дренаж. 6.05.2016 г. пациент выписан с выздоровлением.

Через год после операции пациенту произведено контрольное обследование. Выполнены общеклинические анализы крови, мочи, УЗИ органов брюшной полости, — отклонений от нормы не выявлено.

#### **Выводы**

1. Широкое внедрение в клиническую практику современных технологий УЗИ, МРТ позволило своевременно диагностировать и четко определить локализацию и объем абсцесса печени.
2. Малоинвазивный метод дренирования под УЗ-контролем — малотравматичный, косметически приемлемый и эффективный способ лечения, требующий широкого внедрения в практику.

#### **ЛИТЕРАТУРА**

1. Ультразвуковая диагностика абсцессов печени / Х. А. Акилов [и др.] // *Анн. хир. гепатол.* — 2000. — № 1. — С. 36–237.
2. Пархисенко, Ю. А. Диагностика и лечение абсцессов печени / Ю. А. Пархисенко, А. А. Глухов, В. В. Новомлинский // *Хирургия.* — 2000. — № 8. — С. 5–37.

УДК 616.681-007.59-055.15-07-08

### **ДИАГНОСТИКА И ЛЕЧЕНИЕ ПЕРЕКРУТА ЯИЧЕК У МАЛЬЧИКОВ**

**Мелевич Е. Р.<sup>1,2</sup>, Иодковский К. М.<sup>2</sup>**

<sup>1</sup>Учреждение здравоохранения

«Гродненская областная детская клиническая больница»,

<sup>2</sup>Учреждение образования

«Гродненский государственный медицинский университет»

г. Гродно, Республика Беларусь

#### **Введение**

Ни одно заболевание органов мошонки не требует столь срочной постановки диагноза, как заворот яичка. Промедление в несколько часов может оказаться роковым. Этот принцип особенно важен в первые 6 часов заболевания, когда сохраняется вероятность благоприятного результата лечения [4]. Перекрут яичка в течение 4 часов приводит к необратимому повреждению эпителия половых клеток, в течение 6–8 часов — к тотальному некрозу [2]. При-

чинами данной патологии считают изменения гормонального фона, а также избыточная возрастная подвижность яичек при сокращении кремастерных мышц во время физической нагрузки или эрекции [3].

Перекрут яичка — острое заболевание мошонки, требующее неотложного оперативного лечения. Запоздавая диагностика и лечение приводят не только к потере одного яичка, но и к нарушению гематотестикулярного барьера, запуску аутоиммунных процессов, в результате которых происходит повреждение клеток сперматогенного эпителия и в контралатеральном яичке, что в дальнейшем приводит к снижению его как секреторной, так и инкреторной функции, может вызвать его атрофию, стать причиной бесплодия в будущем. [1, 3].

### **Цель**

Проследить результаты диагностики и лечения перекрута яичек у мальчиков.

### **Материал и методы исследования**

Произведен анализ 46 историй болезни мальчиков, пролеченных в УЗ «ГрОДКБ» за период 2010–2016 гг. в возрасте от периода новорожденности до 18 лет.

### **Результаты исследования и их обсуждение**

Установлено, что перекрут яичка встречался в разных возрастных группах. Из них внутриутробно (госпитализированы два пациента — первый в возрасте 7 часов, второй в возрасте 5 дней); до 1 года — 1; до 3 лет — 4; от 4 до 12 лет — 5, в возрасте 13–14 лет — 20 и 15–18 лет — 14 пациентов. Наиболее часто это были мальчики 13–14 лет — 20 человек.

Время поступления в стационар колебалось от 1 часа до 3 недель. Среди них спустя 1 час с момента начала заболевания госпитализировано 6 пациентов, в срок до 12 часов — 15 пациентов, с 12 до 24 часов — 8, 1–3 суток — 8 пациентов, 3–5 суток — 5 пациентов, 2 пациента спустя 2 и 3 недели, внутриутробный перекрут яичка выявлен у 2 пациентов.

9 пациентов были доставлены в приемное отделение своими родителями, 37 — бригадой скорой медицинской помощи либо направлены детскими хирургами, урологами детских поликлиник г. Гродно, районными хирургами.

Кроме перекрута яичка направляющими врачами выставлялись следующие диагнозы: острый орхоэпидидимит, перекрут гидатиды яичка, синдром отечной и гиперемированной мошонки, ущемленная паховая грыжа, ушиб яичка, острый аппендицит?

При анализе клиники основной жалобой у всех мальчиков была боль в правой (левой) половине мошонки, либо иррадирующая в паховую область или живот; гиперемия и отек половины мошонки разной степени выраженности; некоторых беспокоила тошнота, рвота, отмечалось повышение температуры тела до 37–37,5 °С; у 4 мальчиков яичко было подтянуто кверху к наружному паховому кольцу.

9 пациентам при поступлении выполнялось ультразвуковое исследование мошонки. У 8 пациентов было проведено ультразвуковое исследование с доплером. У 4 пациентов, несмотря на перекрут яичка, кровоток был сохранен и приблизительно одинаков с кровотоком здорового яичка.

При анализе лабораторных показателей в общем анализе крови были выявлены следующие изменения: лейкоцитоз, сдвиг лейкоцитарной формулы влево, эозинофилия, ускорение СОЭ; в общем анализе мочи выявлялась лейкоцитурия, эритроцитурия, уратурия, фосфатурия.

44 пациентам под общей анестезией была выполнена ревизия мошонки, у 1 пациента использовался поперечный паховый доступ (по причине перекрута яичка, расположенного в паховом канале), у 1 пациента применена методика чрезкожной деторсии яичка. 28 пациентов были оперированы в первые 2 часа от момента поступления в стационар (из них 1 чрезкожная деторсия яичка), 15 пациентов были оперированы через 2–4 часа от момента поступления, 2 пациента — через 4–6 часов, 1 — спустя 31 час. Из 46 пациентов у 17 был выявлен перекрут яичка с некрозом.

Чаще отмечался перекрут левого яичка — у 29 пациента, правого — у 17 пациентов. С одинаковой частотой выявлялся перекрут по и против часовой стрелки.

Перекрут отмечался по оси семенного канатика у 1 пациента — на 180°, у 3 пациентов — на 270°, у 22 пациентов — на 360° (1 оборот), у 1 пациента — на 540° (1,5 оборота), у 14 паци-

ентов — на 720° (2 оборота), у 4 — на 1080° (3 оборота), у 1 пациента — некроз яичка без перекрута (ушиб мошонки).

Перекрут устранялся (деторсия), производилась блокада семенного канатика 0,25–0,5 % раствором новокаина, яичко согревалось. Если в результате данных мероприятий в течении 20–25 мин яичко приобретало обычный цвет, надсекалась белочная оболочка и, при появлении кровотоочивости, — яичко признавалось жизнеспособным. Проводилась фиксация яичка к оболочкам. При отсутствии эффекта в результате данных мероприятий консилиумом врачей выставлялся диагноз некроз яичка и производилась орхфуникулэктомия.

У 5 пациентов оперативное лечение проводилось в 2 этапа: первый этап — ревизия, устранение перекрута, мероприятия для восстановления васкуляризации яичка; второй этап проводился на следующие сутки, если во время ревизии признаки жизнеспособности яичка были сомнительны, также в случаях, если сохранялся сильный болевой синдром, нарастал отек мошонки, пациент лихорадил. При повторной ревизии в 2 случаях яичко было жизнеспособным и сохранялось, в 3 случаях был выявлен его некроз — яичко удалялось. При сохранении яичка назначались медикаменты улучшающие его васкуляризацию: ацетилсалициловая кислота, дротаверин, пентоксифиллин, антибиотики (амикацин, цефотаксим), аевит, вобензим.

При гистологическом исследовании удаленного яичка у всех 17 пациентов был выявлен геморрагический некроз.

Срок пребывания пациентов в стационаре варьировал от 1 до 19 суток, в среднем — 8 койко-дней.

#### **Выводы**

1. Чаще всего перекрут яичка наступает в периоде полового созревания, в возрасте 13–14 лет.
2. Ревизия мошонки является единственным достоверным методом диагностики перекрута яичка.
3. При сохранении яичка обязательной является терапия, направленная на улучшение его васкуляризации.
4. Достоверных признаков перекрута яичка не существует, поэтому у детских хирургов, урологов должна быть настороженность в отношении больных с синдромом отечной и гиперемированной мошонки.

#### **ЛИТЕРАТУРА**

1. Баиров, Г. А. Острые заболевания яичка / Г. А. Баиров // Неотложная хирургия детей. — 1983. — С. 347–349.
2. Катъко, В. А. Острая мошонка / В. А. Катъко // Детская хирургия. — 2009. — С. 273–276.
3. Тиктинский, О. Л. Заболевания половых органов у мужчин / О. Л. Тиктинский. — Л., 1985. — С. 85–104.
4. Острые заболевания органов мошонки у детей / Я. Б. Юдин [и др.]. — М.: Медицина, 1987. — С. 144.

УДК 616.38-089.87-053.2 : 616.381-002

### **СПОСОБ РЕЗЕКЦИИ БОЛЬШОГО САЛЬНИКА У ДЕТЕЙ С АППЕНДИКУЛЯРНЫМ ПЕРИТОНИТОМ**

*Мельниченко М. Г., Антонюк В. В.*

**«Одесский национальный медицинский университет»  
г. Одесса, Украина**

#### **Введение**

Одним из основных факторов, которые определяют течение послеоперационного периода при острой хирургической патологии органов брюшной полости у детей, является участие большого сальника (БС) в формировании интраперитонеального воспалительного очага. Выполняя защитную функцию, БС сам нередко становится причиной воспаления. Формирование грубой культи, неадекватный объем или отказ от резекции деструктивно измененной пряди БС иногда приводят к развитию у детей тяжелых послеоперационных осложнений — от образования послеоперационного инфильтрата и абсцессов к развитию острой спаечной

кишечной непроходимости и является причиной релапаротомии после хирургических вмешательств на органах брюшной полости у детей. Воспалительные заболевания БС у детей, по данным разных авторов, составляют 30–35 % при неотложных лапаротомиях [1, 2].

Дискутабельными и не до конца решенными остаются вопросы лечебной тактики при заболеваниях БС у детей. Основные трудности связаны, в первую очередь, с разработкой критериев своевременности и адекватности оперативной помощи как при госпитализации больных в стационар, так и в раннем послеоперационном периоде в случае дальнейшего прогресса заболевания. Среди способов лечения оментита у детей известными являются нанесение насечек на измененный сальник и его дренирование, проведение классической резекции, консервативная терапия и др. [1–4].

Но указанные методы не предотвращают возникновение осложнений при аппендикулярному перитоните. Выбор наиболее совершенного метода лечения этого заболевания до настоящего времени дискутируется. Чаще всего при лечении оментита выполняется метод классической резекции большого сальника: на сальник накладываются зажимы, над дистальным зажимом сальник удаляется, а под проксимальным зажимом прошивается и перевязывается. Недостатком указанного способа является большая культя сальника, которая чаще приводит к ее воспалению и последующему абсцедированию.

### **Цель**

Усовершенствование способа хирургического лечения оментита у детей с аппендикулярным перитонитом путем пошаговой резекции, что предотвращает возникновение большой культи, в которой создаются условия для повторного оментита.

### **Материал и методы исследования**

Под нашим наблюдением было 36 детей с аппендикулярным перитонитом, у которых проведена резекция воспалительное измененного БС по разработанной методике. Поставленная цель достигается тем, что, в способе резекции БС при его воспалении у детей с аппендикулярным перитонитом во время лапаротомии после определения границы воспалительного инфильтрата сальника осуществляют его резекцию, отступив на 1,5–2 см в пределах неизменной ткани большого сальника, пошагово проксимально и дистально накладывают зажимы на длину 1,5–2 см ткани сальника, отсекают сальник между зажимами над проксимально наложенным зажимом, прошивают и перевязывают проксимальную часть сальника полиамидом (3/0, 4/0) и удаляют инфильтрированную часть сальника из брюшной полости.

### **Результаты исследования и их обсуждение**

Использование пошаговой резекции инфильтративно измененного БС минимизирует кровопотерю и время оперативного вмешательства, удаляет очаг воспаления из брюшной полости и предотвращает развитие послеоперационного оментита. Способ выполняется быстро, является доступным для медицинских учреждений любого уровня аккредитации.

Способ иллюстрируется примером. Больная А., 16 лет, и/б № 2610, госпитализирована в хирургическое отделение на 4-е сутки от начала заболевания с клиникой аппендикулярного перитонита. Проведена лапаротомия, аппендэктомия. Во время ревизии брюшной полости выявлен гиперемированный, отечный, покрытый фибрином БС — оментит. Выполнена пошаговая резекция инфильтративно измененного БС по предложенному способу. Санация брюшной полости, дренирование. В послеоперационном периоде проведено комплексное лечение. Послеоперационный период без осложнений, больная выписана домой в удовлетворительном состоянии.

Клиническое использование предложенного способа пошаговой резекции БС у детей с аппендикулярным перитонитом проведено на базе хирургического отделения Одесской областной детской клинической больницы у 36 больных, и позволяет сделать выводы, что предложенный способ пошаговой резекции БС является достаточно обоснованным и надежным способом лечения оментита.

### **Вывод**

Заявленный способ позволяет улучшить результаты хирургического лечения детей с аппендикулярным перитонитом, приводит к уменьшению интраабдоминальной воспалительной реакции, положительно влияет на динамику большинства изученных показателей и предотвращает осложнения, уменьшает сроки стационарного лечения больных.

## ЛИТЕРАТУРА

1. Заворот великого сальника / В. В. Власов [та ін.] // Клінічна анатомія та оперативна хірургія. — 2008. — Т. 7, № 3. — С. 87–88.
2. Лечение аппендикулярного перитонита у детей / О. В. Карасева [и др.] // Детская хирургия. — 2007. — № 3. — С. 23–27.
3. Патент № 103393 UA МПК А61В 17/00, А61В 19/00 Спосіб резекції великого сальнику при оментиті у дітей з аппендикулярним перитонітом / М. Г. Мельниченко, В. В. Антонюк; № U 201506721; заявл. 07.07.2015; опубл. 10.12.2015, Бюл. № 23. — 4 с.
4. Перитонит: практическое руководство / под ред. В. С. Савельева, Б. Р. Гельфанда, М. И. Филимонова. — М.: Литтерра, 2006. — 208 с.

УДК 616.381-002-007.274-084

**ПРОФИЛАКТИКА ПЕРИТОНЕАЛЬНОГО  
СПАЙКООБРАЗОВАНИЯ В ЭКСПЕРИМЕНТЕ***Мельниченко М. Г., Квашина А. А.***«Одесский национальный медицинский университет»  
г. Одесса, Украина****Введение**

Послеоперационные перитонеальные спайки (ППС) остаются актуальной проблемой абдоминальной хирургии. Несмотря на внедрение современных материалов и миниинвазивных оперативных технологий, хирургические вмешательства по поводу спаечной кишечной непроходимости составляют 2 % от всех лапаротомий [4]. Кроме того, ППС приводят к риску эктопической беременности, трубному фактору бесплодия, хроническим болевым синдромам, значительным техническим трудностям и осложнениям при последующих хирургических вмешательствах [1]. Учитывая недостатки традиционных методов профилактики избыточного спайкообразования в брюшной полости, а также появление новых антиадгезивных агентов, мы поставили перед собой задачу изучить влияние этих агентов на развитие интраабдоминальных сращений в эксперименте [2, 5].

**Цель**

Исследовать влияние барьерных антиадгезивных агентов на развитие перитонеальных спаек в эксперименте.

**Материал и методы исследования**

Объектом изучения были 42 половозрелые крысы линии Вистар массой 200–250 г. Обезболивание проводилось внутрибрюшным введением раствора тиопентала натрия в дозе 20–25 мг/кг. Поперечной лапаротомией в правом нижнем квадранте живота в рану выводилась слепая кишка. Проводилась абразия париетальной брюшины и серозного покрова *саесит* стерильной цервикальной щеточкой до появления «кровяной росы». Рана ушивалась наглухо атравматичной нитью, обрабатывалась бриллиантовой зеленью и медицинским клеем БФ-6. После операции за животными устанавливали наблюдение. Процесс интраабдоминального спайкообразования изучали макроскопически и гистологически, выводя животных из эксперимента на 14 сутки после вмешательства.

Проведено две серии эксперимента: изучение влияния антиадгезивных гелей (ААГ) на развитие перитонеальных спаек в асептических условиях и при перитоните. В первой серии животные были разделены на 3 группы (А, В, С) в зависимости от состава ААГ и способа его аппликации, контрольную группу составили 7 крыс.

— Группа А: после абразии брюшины проводилась аппликация геля состава *гиалуронат натрия 5 мг/мл + декаметоксин* на участки поврежденного мезотелия;

— Группа В: аппликация геля состава *гиалуронат натрия 5 мг/мл + декаметоксин* на участки поврежденного мезотелия и введение в брюшную полость геля в количестве 10 мл;

— Группа С: аппликация геля состава *гиалуронат натрия 10 мг/мл* на участок поврежденного мезотелия.

Во второй серии исследования для моделирования перитонита за 20 часов до проведения основного этапа создания модели внутрибрюшинно вводилось 2 мл суспензии фекалий в фи-

зиологическом растворе (10 мг измельченных сухих фекалий в 50 мл). Критериями наличия перитонита считали развитие воспаления, что проявлялась повышением температуры тела, вздутием живота, изменением поведения и общего состояния животного и наличием выпота в брюшной полости. По вскрытии брюшной полости (группа D) провоцирование спайкообразования проводилось аналогично первой серии эксперимента, брюшную полость санировали стерильным физиологическим раствором, после чего производилась аппликация геля состава *гиалуронат натрия 5 мг/мл + декаметоксин* на участки поврежденного мезотелия с последующим введением в брюшную полость геля в количестве 10 мл, поскольку именно данный способ применения ААГ был наиболее эффективен в первой части эксперимента. Распределение экспериментального материала по группам приведены в таблице 1.

Таблица 1 — Распределение экспериментального материала по группам

Серия		Опыт	Контроль
Влияние ААГ на формирование спаек в асептических умовах	Группа А	7	7
	Группа В	7	
	Группа С	7	
Влияние ААГ на формирование спаек в условиях перитонита	Группа D	7	7
<b>Итого:</b>			<b>42</b>

В послеоперационном периоде, животные получали в течение 3 дней внутримышечно инъекцию цефтриаксона из расчета 100 мг/кг.

Макроскопическая оценка выраженности спаечного процесса производилась по бальной шкале М. Matoba (3). Дополнительно оценивалось наличие спаек к послеоперационному рубцу, выпота в брюшной полости, наличие признаков кишечной непроходимости. Для оценки статистической достоверности полученных различий между исследуемыми группами был использован непараметрический критерий Манна — Уитни.

#### **Результаты исследования и их обсуждение**

В исследуемых группах, все животные доживали до запланированного срока вывода из опыта. Одно животное погибло при введении в наркоз в связи с осложнениями, связанными с анестезией. У 2-х животных из контрольной группы развились явления частичной кишечной непроходимости. Различия между группами по частоте возникновения явлений непроходимости, формирования спайки между прядью большого сальника и послеоперационным рубцом не были статистически значимыми.

Группа С, в которой была проведена локальная аппликация концентрированного геля (10 мг/мл), продемонстрировала статистически достоверно более низкие показатели тяжести интраабдоминального спайкообразования ( $P < 0,05$ ). При локальном применении геля с меньшей концентрацией активного компонента (5 мг/мл) — группа А, различия с контрольной группой не были статистически значимыми, в то время как при сочетании с интраабдоминальным введением большого количества геля (группа В, 10 мл), обеспечивающего полную обработку органов брюшной полости, данный ААГ существенно предотвращает ППС ( $P < 0,05$ ) по тяжести и распространенности.

В условиях перитонита в экспериментальной группе средний бал тяжести спаечного процесса составил 1,23 (0; 2), распространенности 1,86 (0; 3), что также достоверно ниже соответствующих показателей в контрольной группе (2,67; 3,31).

#### **Выводы**

Таким образом, результаты экспериментального исследования показали, что ААГ, содержащие гиалуронат натрия, уменьшают выраженность и распространенность послеоперационного спаечного процесса, как в асептических условиях, так и при наличии перитонита.

Однако их эффективность зависит как от способа применения ААГ, так и концентрации активного компонента, которая напрямую влияет на способность геля к длительному удержанию в месте аппликации и на его барьерные свойства.

Наиболее значимыми явилось локальное использование концентрированного геля (10 мг/мл) либо заполнение всей брюшной полости менее концентрированным гелем (5 мг/мл).

## ЛИТЕРАТУРА

1. Arung, W. Pathophysiology and prevention of postoperative peritoneal adhesions / W. Arung, M. Meurisse, O. Detry. // World Journal of Gastroenterol. — 2011. — № 17. — С. 4545–4553.
2. Fortin, C. N. Predisposing factors to post-operative adhesion development / C. N. Fortin, G. M. Saed, M. P. Diamond // Human Reproduction Update. — 2015. — № 21. — P. 536–551.
3. High Reproducibility of Adhesion Formation in Rat with Meso-Stitch Approximation of Injured Cecum and Abdominal Wall / D. Poehnert [et al.] // International Journal of Medical Sciences. — 2015. — № 12. — С. 1–6.
4. Locally increased concentrations of inflammatory cytokines in an experimental intra-abdominal adhesion model / F. Fredriksson [et al.] // Journal of Pediatric Surgery. — 2014. — Vol. 49(10). — P. 1480–1484.
5. Standardised Models for Inducing Experimental Peritoneal Adhesions in Female Rats / B. Kraemer [та ин.] // BioMed Research International. — 2014. — С. 1–8.

УДК 616.381-053.2-07

**ДИФФЕРЕНЦИАЛЬНАЯ ДИАГНОСТИКА ОСТРОГО  
АБДОМИНАЛЬНОГО СИНДРОМА У ДЕТЕЙ***Мельниченко М. Г., Стоева Т. В., Джагаишвили О. В.,  
Антонюк В. В., Элий Л. Б.***«Одесский национальный медицинский университет»  
г. Одесса, Украина****Введение**

Знание особенностей клинического течения и специфических методов диагностики острого абдоминального синдрома (ОАС) у детей необходимо как для детских хирургов, педиатров, врачей поликлинической сети, так и семейных врачей. По данным различных авторов, оперативные вмешательства при ОАС составляют до 75 % всех экстренных вмешательств у детей [1–5].

Течение ОАС у детей всегда обусловлено морфофункциональными особенностями органов брюшной полости, нарушением общего гомеостаза, особым течением воспалительных и адаптационных реакций. Генерализация и специфичность реакций организма ребенка на воспаление, сходные клинические проявления при различных заболеваниях (боль в животе, температура, рвота, расстройства стула), создают значительные трудности в диагностике ОАС, который у детей младшей возрастной группы является существенной причиной развития осложнений [1–5].

**Цель**

Повышение эффективности дифференциальной диагностики острого абдоминального синдрома у детей на основе разработки комплексного алгоритма действий в условиях экстренной службы.

**Материал и методы исследования**

Проведен ретроспективный анализ историй болезней 718 детей с острым абдоминальным синдромом, госпитализированных в хирургические отделения областной детской клинической больницы г. Одессы. Соотношение мальчиков и девочек всегда сохранялось 3:2. Две трети этих больных (64,2 %) были прооперированы по поводу острого аппендицита и его осложнений, первичного перитонита, дивертикулита, апоплексии яичников и др. В первые трое суток заболевания в клинику госпитализированы (82,5 %) детей, остальные (17,5 %) поступили после 5–6-го дня от начала заболевания. У остальных детей после клинического обследования и исключения хирургической патологии были диагностированы функциональные расстройства органов пищеварения, такие как: синдром раздраженного кишечника как основное заболевание, в качестве сопутствующей патологии у 70,3 % этих пациентов были зарегистрированы функциональные расстройства билиарного тракта преимущественно гипотонически-гипокинетического типа, которые сочетались с панкреатопатией у 50,1 % пациентов.

Специфическими признаками ОАС у детей были такие: характер и локализация боли в животе, наличие и локализация «defense muscular», наличие и локализация раздражения брюшины, симптом пальпируемой «опухоли» в животе — то есть признаки, без которых не бывает острого хирургического заболевания органов брюшной полости, требующее хирурги-



ческого решения. К неспецифическим признакам ОАС у детей мы отнесли следующие: рвота, нарушение стула, дизурия, вагинальные выделения, температура тела, вздутие живота, лабораторные показатели и др. — то есть общий ответ организма ребенка на заболевания без специфических симптомов не является показанием к хирургическому решению проблемы. Но, у детей младшей возрастной группы, как правило, общие симптомы превалируют над местными и играют ведущую роль.

#### **Результаты исследования и их обсуждение**

Предложенный нами алгоритм предусматривает действия дежурного хирурга или педиатра для своевременной и доступной диагностики ОАС у детей с целью оказания квалифицированной помощи в условиях специализированного отделения для предотвращения ошибочных и несвоевременных диагнозов. На первом этапе алгоритма дежурным хирургом проводится первичный осмотр, который состоит из сбора жалоб, анамнеза заболевания, осуществляется общий и локальный осмотр, физикальное обследование (пальпация, перкуссия, аускультация).

На основе первичного осмотра дежурным врачом назначается объем доступного обследования — 2-й этап, предусматривающий обязательно общую гемограмму, проведения клизмы, инструментального обследования при необходимости и консультацию педиатра. При необходимости проводится ректальное обследование. Дополнительным приоритетным обследованием является сонографическая диагностика при абдоминальном синдроме с целью визуализации интраабдоминального патологического процесса. Рентгенологическое обследование проводится при необходимости дифференциальной диагностики абдоминального синдрома при заболеваниях других органов. Консультация педиатра при ОАС у детей позволяет провести дифференциальную диагностику абдоминального синдрома у детей с другими соматическими заболеваниями и выявить сопутствующую патологию.

По результатам второго этапа обследования, которое продолжается в течение 20–30 минут, проводится повторный осмотр больного ребенка дежурным хирургом — 3-й этап — и принимается решение о срочном хирургическом лечении или о предоставлении «хирургической паузы» в течение 6 часов для мониторинга в стационаре с целью окончательного решения вопроса о предоставлении хирургической помощи больному ребенку или о дальнейшем обследовании в условиях соматического отделения. «Хирургическая пауза» в стационаре предусматривает лабораторный и физикальный (динамика общих и локальных симптомов ОАС) мониторинг больного ребенка дежурным хирургом или педиатром.

Проведенный анализ соответствия специфических и неспецифических клинических признаков для определения особенностей течения ОАС у детей показал, что ведущей жалобой у всех больных с острым аппендицитом и его осложнениями был субъективная и провоцируемая боль в животе, которая изменялась в зависимости от возраста ребенка и давности заболевания, но локализация боли чаще указывала на локализацию воспаления. Кроме того, статистический анализ выявил связь исследуемых признаков (симптом пальпируемой «опухоли» в животе, наличие и локализация «defense muscular», наличие и локализация раздражения брюшины, характеристика рвоты, нарушение стула, дизурия, вагинальные выделения, температура тела, вздутие живота) с распространенностью воспалительного интраабдоминального процесса брюшной полости.

Полученные результаты проведенных исследований позволили определить и возрастные особенности ОАС при функциональных расстройствах пищеварительного тракта у детей. Наибольшее количество больных отмечено в группе детей 11–17 лет ( $48,6 \pm 4,4$ ) %, что очевидно связано с влиянием, как экзогенных факторов, так и эндогенных. Установлено, что сопутствующие диспепсические проявления (рвота, нарушение стула и отхождения газов) чаще наблюдались у детей до 7 лет — ( $41,6 \pm 6,8$ ) %, среди детей старшего возраста отмеченные в ( $26,4 \pm 3,1$ ) % пациентов. При этом у детей младшего возраста (до 7 лет) была склонность к послаблению стула ( $63,5 \pm 6,7$ ) %, а у детей старшего возраста (7–17 лет) — наоборот к запору ( $72,6 \pm 3,1$ ) %.

Таким образом, частота ОАС у детей требует всегда достаточно четкого алгоритма действий врача, который первым осматривает больного ребенка, и от чего зависит определение

и проведение адекватной и рациональной лечебной тактики с целью предотвращения негативных последствий.

### **Выводы**

Острый абдоминальный синдром является приоритетной проблемой в детском возрасте, с которым обращаются более 20,8 % urgentных больных. По нашим данным для диагностики острой хирургической патологии органов брюшной полости ключевыми остается триада симптомов: ОАС, «defense muscular» и раздражение брюшины.

Для диагностики функциональных расстройств пищеварительного тракта специфическими является следующая триада: ОАС, рвота и нарушение отхождения стула и газов. Соблюдение алгоритма действий врача экстренной службы обеспечивает эффективность дифференциальной диагностики острого абдоминального синдрома у детей и предотвращает ложную диагностику хирургической патологии.

### **ЛИТЕРАТУРА**

1. Белоусова, О. Ю. Абдоминальный синдром у детей: принципы диагностики и терапии / О. Ю. Белоусова // Семейная медицина. — 2009. — № 2. — С. 44–47.
2. Лечение аппендикулярного перитонита у детей / О. В. Карасева [и др.] // Детская хирургия. — 2007. — № 3. — С. 23–27.
3. Пулатов, А. Т. О классификации острого аппендицита и аппендикулярного перитонита у детей / А. Т. Пулатов // Детская хирургия. — 2007. — № 1. — С. 36–40.
4. Bakkaloglu, S. A. Prevention of peritonitis in children: emerging concepts / S. A. Bakkaloglu // Perit. Dial. Int. — 2009. — Vol. 29, Suppl. 2. — P. 186–189.
5. Talachian, E. Abdominal pain-related functional gastrointestinal disorders based on Rome III criteria in a pediatric gastroenterology clinic / E. Talachian, A. Bidari, H. Zahmatkesh // Med J Islam Repub Iran. — 2015. — Vol. 247, № 29. — P. 1–7.

УДК 617.557-007.43-053.2

## **ПАХОВАЯ ГРЫЖА У ДЕТЕЙ**

**Минбаев Ж. М., Омурбеков Т. О., Мыкыев К. М., Шайбеков Д. Р.**

**«Городская клиническая детская больница скорой медицинской помощи»  
г. Бишкек, Кыргызская Республика**

### **Введение**

Грыжи передней брюшной стенки являются одним из самых распространенных патологических состояний, поражающих все возрастные группы населения. В детском возрасте паховая грыжа встречается у 5 % детей [1]. Операции на паховом канале у детей занимают более 33 % всех плановых хирургических вмешательств, а паховые грыжи составляют 92–95 % всех видов грыж детей [2]. У мальчиков встречается чаще, чем у девочек, в соотношении от 8:1 до 10:1 [1]. Ежегодно во всем мире выполняется более 1,5 млн грыжесечений, что составляет 10–25 % от всех операций в абдоминальной хирургии, а по данным [2], из всех поступивших детей раннего возраста с хирургической патологией 55 % были дети с паховыми грыжами, а в urgentной хирургии занимают второе место после острого аппендицита. В лечении ущемленных паховых грыж у детей стали применения лапароскопического метода, что позволяет избежать недостатков открытого метода [3, 5]. На сегодняшний день используется два способа закрытия грыжевого дефекта — открытое паховое грыжесечение и лапароскопическая герниопластика. Простота выполнения открытых операций, возможность ее проведения без использования эндотрахеального наркоза, несложность используемых хирургических инструментов, относительно быстрая послеоперационная реабилитация способствуют широкому распространению методики открытой операции во всех стационарах, от максимально оснащенных медицинских центров и стационаров одного дня до небольших сельских больниц.

### **Цель**

Оптимизация метода пластики паховых грыж у детей при вскрытии передней стенки пахового канала, для снижения ближайших и отдаленных осложнений.

### **Задачи**

— ретроспективный анализ архивного материала оперированных детей с паховыми грыжами в ГДКБ СМП и других хирургических стационарах Республики за 2009–2016 гг., с изучением ранних и поздних осложнений при традиционной методике пластики пахового канала у детей;

— на основе изучения архивного материала и собственных данных, разработать оптимальный способ оперативного лечения паховых грыж при вскрытии передней стенки пахового канала у детей;

— изучить ближайшие и отдаленные результаты лечения, при применении разработанной пластики пахового канала у детей.

### **Материал и методы исследования**

Нами анализированы данные 7550 больных детей с паховыми и пахово-мошоночным грыжами оперированных за 2009–2016 гг. в ГДКБ СМП, детских и обшехирургических стационарах республики. Количество ущемленных грыж составило 2495 (33 %) больных. Больным кроме общеклинические методы исследования, проводилось по показаниям УЗИ паховой области.

### **Результаты исследования и их обсуждение**

Больные в возрасте до 1 года составили 1067 (14,3 %), 2–5 лет — 4126 (54,6 %), 6–15 лет — 2357 (31,2 %) случаев. Количество ущемленных грыж составило 598 (30,4 %) больных. Общая летальность от паховых грыж — 0,9 %. По данным ГДКБ СМП 1968 прооперированы в ХОДП и экстренной хирургии, что составляет 26,1% из всех операций по Республике с паховыми грыжами. В половом аспекте: мальчики встретились у 1847 (93,9 %), девочки — у 121 (6,1 %) случаев. По локализации: двухсторонняя — у 65 (3,3 %), односторонняя — у 1903 (96,7 %). При односторонней локализации: правосторонняя — у 1219 (61,9 %), левосторонняя — у 684 (34,8 %) больных. Ущемленные грыжи наблюдались у 221 (11,2 %) больных. Пластика пахового канала зависит от возраста детей и ущемления. У детей в основном применялся пластика пахового канала по Ру-Краснобаеву у 1366 (69,4 %), по Мартынову у 602 (30,6 %) больных прооперированных в ГДКБ СМП. Всего с рецидивом после операции по поводу паховых грыж наблюдался 22 (1,1 %) больных. Из них в других лечебных учреждений оперированы 19 (86,4 %) из числа рецидивных форм. Рецидив паховых грыж наблюдался после пластики пахового канала по Мартынову — у 18 (81,8 %) больных, по Ру-Краснобаеву — у 4 (18,9 %). У поступивших с рецидивом — у 19 (86,4 %) отмечено сопутствующая патология в виде — гипотрофии различной степени, анемии и фимоза, что могло стать причиной рецидива паховых грыж после операции. Из 22 больных с рецидивом при первой операции у 14 (63,6 %) была ущемления паховой грыжи. Как известно при ущемлениях часто приходится рассечение пахового кольца и передней стенки пахового канала, и пластика пахового канала по А. С. Мартынову. Недостатками этого способа являются: 1) излишняя травматизация тканей передней стенки пахового канала и нарушение анатомо-физиологических особенностей пахового канала; 2) несоблюдение сопоставления однородных тканей; 3) накладывается двухрядные шелковые швы на паховый канал, что может привести к натяжению тканей, прорезыванию швов и в последующем к послеоперационному рецидиву. Учитывая выше перечисленные данные, нами была поставлена задача усовершенствовать пластику пахового канала при рассечении с сохранением анатомо-физиологических особенностей пахового канала. Новизной предложенного способа оперативного лечения является: пришивание медиального листка апоневроза наружной косой мышцы к латеральному листку апоневроза наружной косой мышцы с предварительным сопоставлением краев раны с охватом паховой связки с наружи, что обеспечивает создание дубликатуры передней стенки пахового канала без натяжения апоневроза наружной косой мышцы. При данной методике пластики пахового канала отмечается:

- минимальное нарушение анатомо-физиологических особенностей пахового канала;
- сопоставления однородных тканей;
- сокращение времени операции;
- устранение натяжения тканей.

По предложенному способу Государственной Патентной службой Кыргызской Республики выдан патент на изобретение № 1275 от 30.07.2010 г. Данная методика пластики пахового канала у детей нами применены у 125 больных с ущемленными паховыми грыжами прооперированных в ХОДП и экстренной хирургии ГДКБ СМП в 2009–2016 гг. При изучении ближайших и отдаленных периодов после операции отмечено благоприятное течение послеоперационного периода при применении усовершенствованной методики пластики пахового канала и отсутствие рецидивов.

#### **Выводы**

1. Отмечено преобладание больных с паховыми грыжами старше 2-х лет — 85,8 %;
2. Односторонняя локализация — у 96,7 %, из них справа — у 61,9 %, слева — у 34,8 % больных с паховыми грыжами;
3. Частота рецидива после грыжесечения у детей наблюдается при вскрытии передней стенки пахового канала (81,8 %), и предложенный метод пластики является оптимальным методом хирургического лечения у детей.

#### **ЛИТЕРАТУРА**

1. *Ашкрафт, К. У.* Детская хирургия / К. У. Ашкрафт, Т. М. Холдер; пер. с англ. — СПб.: Хардфорд, 1996. — Т. 2.
2. *Долецкий, С. Я.* Паховые грыжи у детей / С. Я. Долецкий, А. Б. Окулов // Хирургия. — 1978. — № 10. — С. 55–63.
3. *Дронов, А. Ф.* Эндоскопическая хирургия у детей / А. Ф. Дронов, И. В. Поддубный, В. И. Котлобовский. — М., 2002. — С. 208–213.
4. Inguinal hernia: A common problem of premature infants weighing 1000 grams or less at birth / R. G. Harper [et al.] // Pediatrics. — 1975. — Т. 56. — С. 112–115.
5. *Schier, F.* Laparoscopic inguinal herniorrhaphy in children: a three-centre experience with 933 repairs / F. Schier, P. H. Montupert, C. Esposito // J. Pediatr. Surg. — 2002. — Vol. 37. — P. 395–397.

УДК 616.712-007.24-053.2-089

### **ВОЗМОЖНЫЕ ОСЛОЖНЕНИЯ И ИХ ПРОФИЛАКТИКА ПОСЛЕ КОРРИГИРУЮЩЕЙ ТОРАКОПЛАСТИКИ ВОРОНКООБРАЗНОЙ ДЕФОРМАЦИИ ГРУДНОЙ КЛЕТКИ У ДЕТЕЙ**

*Мирзакаримов Б. Х., Джумабаев Ж. У., Юлчиев К. С.,  
Юлдашев М. А., Гафурова М. Ш.*

**«Андижанский государственный медицинский институт»  
г. Андижанск, Узбекистан**

#### **Введение**

Воронкообразная деформация грудной клетки (ВДГК) представляет собой различная по форме искривления грудины передних отделов ребер, приводящей к уменьшению объема грудной клетки, сдавлению и смещению органов средостения, вызывающие функциональные нарушения со стороны сердечно-сосудистой и дыхательной систем. Единственной способ устранения воронкообразной деформации грудной клетки это корригирующая торакопластика. Существуют множество методов коррекции, и большинство из которых сопровождается резекцией реберных хрящей и стернотомией. Для удерживания грудино-реберного комплекса после операции используют внешнее или внутреннее фиксирующее устройство, которое удаляют в различные сроки. Все существующие способы коррекции деформации имеют определенные недостатки, отличаются травматичностью, различными местными осложнениями и частичными или полным рецидивам.

#### **Цель**

Изучить причины осложнений влияющие на результат лечения ВДГК и пути профилактики.

#### **Материал и методы исследования**

В хирургическое отделение Андижанского областного детского многопрофильного медицинского центра были госпитализированы на обследование и лечения 230 детей с ВДГК различного возраста и степени деформации (таблица 1).

Таблица 1 — Характеристика больных детей с ВДГК в зависимости от возраста и степени деформации

№ п/п	Возраст обследованных	II степень		III степень		IV степень		Всего	
		абс.	%	абс.	%	абс.	%	абс.	%
1	1–6 года	31	13,5	34	14,8	40	17,4	105	45,6
2	7–14 года	34	14,8	38	16,5	53	23,0	125	54,4
	<b>Всего</b>	<b>65</b>	<b>28,3</b>	<b>72</b>	<b>31,3</b>	<b>93</b>	<b>40,4</b>	<b>230</b>	<b>100</b>

Всем детям после предварительного обследования и подготовки было проведено корригирующая торакопластика по методу Равича — Гроссу с модификацией, с наружной тракцией грудины и вытяжением к шине Маршева, с последующей смены ее на более компактную пластину из винипласта сроком до 3 месяцев.

#### **Результаты исследования и их обсуждения**

Непосредственный результат у всех оперированных детей был признан хорошим. Отдаленные результаты были изучены у 106 детей в сроках от 1 года до 4 лет. Оценку результатов производили по данным местного осмотра, показателям антропометрических и рентгенологических исследований, функции внешнего дыхания. Оценивали по трехбалльной системе. В группе с хорошими результатами были 73 (68,9 %) обследованных, у которых косметически была ровная грудь, хорошие состояния операционного рубца, жалоб никаких нет. На рентгенологическом исследовании смещение средостения нет, показатели ЭКГ и внешнего дыхания в норме. Удовлетворительные результаты признаны у 24 (22,6 %) оперированных детей. При местном осмотре отмечалось частичное западения какого-либо участка груди. В 4 (3,7 %) случаях гиперкоррекция нижнего сегмента грудины. У 15 (14,1 %) обследованных особых жалоб нет, у остальных сохранилось утомляемость при физической нагрузке. На ЭКГ у 3 (2,8 %) больных отмечено частичный блок правой ножки пучка Гиса и снижение вольтажа. Неудовлетворительный результат признан у 9 (8,5 %) оперированных детей в отдаленные сроки от 2–3 лет. У 5 (4,7 %) больных, у которых признан неудовлетворительный результат, в течение первого же года после операции наблюдались признаки повторного западения. В 4 (3,8 %) случаях отмечена выраженная гиперкоррекция. В 2-х случаях рецидив наступил в связи с отрывом тракции в амбулаторных условиях. Анализ наблюдений с различными деформациями грудной клетки, наступившими после корригирующей торакопластики воронкообразной груди, показала, что при неполных рецидивах деформации у больных с сопутствующим синдромом Морфана и болезнью Дауна обычный срок фиксации оказался недостаточным в связи с чем мы продлили срок вытяжения. Причиной западения ребер в местах остеотомии явилось недостаточная резекция деформированных сегментов ребер, в связи с чем образовалось углообразные искривление. Увеличения на 1–2 см при резекции каждого сегмента ребер удалось избежать этих осложнений, чрезмерное вытяжение за грудину привело к гиперкоррекции. Контроль за положением грудины в течение срока вытяжения позволило избежать гиперкоррекцию в отдаленные сроки после операции.

#### **Выводы**

Корригирующая торакопластика при воронкообразной деформации это полная реконструкция передней грудной стенки. Возможно различные осложнения в отдаленные сроки.

С целью профилактики необходимо учитывать эти причины во время и после коррекции. Так же необходимо вручать родителям памятку по уходу за ребенком в домашних условиях, и режим диспансерного наблюдения в течение 6 месяцев.

#### **ЛИТЕРАТУРА**

1. Азизов, М. Ж. Воронкообразная деформация грудной клетки: учеб. пособие / М. Ж. Азизов, И. Ю. Ходжанов. — Ташкент, 2014.
2. Гафаров, Х. З. Способ лечения воронкообразной деформации грудной клетки и устройство для его осуществления / Х. З. Гафаров, Ю. А. Плаксейчук, А. Ю. Плаксейчук // Пат. № 1800976. Бюл. изобретений. — 1993. — № 9.
3. Гурова, Н. И. Возрастное развитие гистоструктуры ребер человека / Н. И. Гурова // Труды Саратовского мед. инст. — 1971. — Т. 75. — С. 118–124.
4. Fonkalsrud, E. W. Surgical management of pectus carinatum — 30 years' experience / E. W. Fonkalsrud // World J Surg. — 2001. — № 25(7). — P. 898–903.
5. Ravich, M. M. Congenital Deformities of the Chest Wall and Their Operative correction / M. M. Ravich // Philadelphia. — 1977. — P. 127–205.

УДК 618.1 + 616.64/.69] : 616-089.844-03.2

**РЕЗУЛЬТАТЫ ФЕМИНИЗИРУЮЩЕЙ ПЛАСТИКИ НАРУЖНЫХ ГЕНИТАЛИЙ  
У ДЕТЕЙ С НАРУШЕНИЕМ ФОРМИРОВАНИЯ ПОЛА***Морозов Д. А., Айрян Э. К.*

**Федеральное государственное бюджетное образовательное учреждение  
высшего профессионального образования  
«Первый Московский государственный медицинский университет им. И. М. Сеченова»  
Министерства здравоохранения Российской Федерации  
г. Москва, Российская Федерация**

**Введение**

Хирургическое лечение детей с неопределенным полом представляет собой одну из самых «загадочных» проблем детской урологии. Оперативная коррекция патологии у девочек преследует цель достичь как можно более нормального вида гениталий и их хорошей функции после хирургической реконструкции [1–3].

Эффективное решение этих проблем возможно лишь при совместной работе гинекологов, урологов и эндокринологов [1–3]. На сегодняшний день известны одно- и двухэтапные методы оперативного лечения уrogenитального синуса (УГС) [4, 5], отдаленные результаты которых не всегда расценивают как удовлетворительные.

**Цель**

Оценить результаты феминизирующей пластики с сохранением головки клитора по вентральной и дорзальной поверхностям у детей с вирилизацией наружных гениталий.

**Материал и методы исследования**

За период 2012–2016 гг. в нашей клинике 26 пациентам была проведена феминизирующая пластика наружных гениталий с сохранением головки клитора по вентральной и дорзальной поверхностям. Среди них у 18 (69,2 %) детей наблюдалась сольтеряющая форма врожденной дисфункции коры надпочечников (ВДКН), у 5 (19,2 %) — вирильная форма ВДКН, у 2 (7,6 %) — овотестикулярное НФП, у 2 (7,6 %) — дисгенезия гонад. Вирилизация наружных гениталий до пластики: Prader III — 15 (57,6 %) детей, Prader IV — 6 (23 %), Prader II — 3 (11,5 %) и Prader V — 2 (7,6 %). Контрольный осмотр осуществлялся на 30, 90, 360 день; производилась оценка внешнего вида гениталий на соответствие феминному типу и определение времени реперфузии головки клитора (ВРГК).

**Результаты исследования и их обсуждение**

На всех сроках наблюдения признаков редукции головки клитора не было отмечено. При оценке результатов на 30 и 90 день в 23 (88,4 %) случаях результат был хороший, в 3 (11,6 %) удовлетворительный. На 360 день — в 21 (80, 7%) случаях хороший, в 6 (19,3 %) удовл. ВРГК во всех случаях было < 5 с, что расценено как положительный результат.

**Вывод**

Феминизирующая пластика гениталий с сохранением головки клитора по вентральной и дорзальной поверхностям не вызвала нарушения кровоснабжения головки и привела к хорошему косметическому результату.

**ЛИТЕРАТУРА**

1. Дедов, И. И. Половое развитие детей: норма и патология / И. И. Дедов, Т. В. Семичева, В. А. Петеркова. — М.: КолорИтСтудио, 2002.
2. Кирпатовский, И. Д. Патология и коррекция пола / И. Д. Кирпатовский, И. В. Голубева. — М.: Изд-во РУДН, 1992.
3. Врожденная дисфункция коры надпочечников у детей (этиология, патогенез, диагностика, лечение) / В. А. Петеркова [и др.]. — М., 2003.
4. Протасов, А. А. Хирургическая коррекция маскулинизированных наружных гениталий у девочек с ВДКН: дис. канд. мед. наук / А. А. Протасов. — М.: РГМУ, 2001.
5. Савицкий, Г. А. Хирургическое лечение врожденных аномалий полового развития в гинекологической практике / Г. А. Савицкий. — М.: Медицина, 1975.

УДК 616.24-002.951.21-053.2

**МНОЖЕСТВЕННЫЙ И СОЧЕТАННЫЙ ЭХИНОКОККОЗ ЛЕГКОГО У ДЕТЕЙ***Мыкыев К. М.<sup>1</sup>, Омурбеков Т. О.<sup>1,2</sup>, Самсалиев А. Дж.<sup>2</sup>, Молдоисаев К. Б.<sup>2</sup>***<sup>1</sup>Государственное образовательное учреждение  
высшего профессионального образования****«Кыргызско-Российский Славянский университет имени Б. Н. Ельцина»,  
<sup>2</sup>«Городская детская клиническая больница скорой медицинской помощи»  
г. Бишкек, Кыргызская Республика****Введение**

В связи с сохранением распространенности природных очагов эхинококковой инвазии, ухудшением эпидемиологической обстановки в Республике, частота больных с множественными и сочетанными поражениями органов, колеблется от 9 до 22 % [2]. Эхинококкоз в детском организме обладает экспансивным ростом и за относительно короткий срок может достигать больших и гигантских размеров, с осложнениями, частота которых колеблется от 26 до 52 % [1, 3, 4]. Больные дети часто лечатся или обследуются как деструктивная пневмония, плеврит, абсцесс легкого, пиопневмоторакс [5, 6]. Несмотря на значительное количество исследований по эхинококкозу, тактика оперативного лечения особенно при множественной и сочетанной формы поражения у детей остается актуальным вопросом.

**Цель**

Изучить частоту множественной и сочетанной формы поражения эхинококкоза легкого для оптимизации метода лечения.

**Материал и методы исследования**

Изучены данные 245 пролеченных больных детей с эхинококкозом легких в 2006–2016 гг. в отделении торакальной хирургии ГДКБ СМП г. Бишкек. Кроме общеклинических методов исследования применялись УЗИ внутренних органов, рентгенография органов грудной клетки, ЭКГ, по показаниям КТ, МРТ органов грудной клетки и брюшной полости.

**Результаты исследования и их обсуждение**

Из 245 больных с эхинококкозом легких множественные и сочетанные формы обнаружены у 44 (17,9 %). Из них в возрасте до 3-х лет — 4 (9,1 %), 3–7 лет — 22 (50 %), 7–16 лет — 18 (40,9 %) больных. Мальчики — 33 (75,5 %), девочки — 11 (24,5 %). 245 больным с эхинококкозом легких произведено 289 эхинококкэктомий. Из множественных форм изолированная двусторонняя локализация в легких обнаружена у 20 (8,2 %) больных, у 3 (1,2 %) от 2 до 7 кист в одном легком. При множественных и сочетанных кистах в легких сочетанная форма обнаружена у 8 (3,3 %) больных, и у всех локализовались в печени, из них множественные кисты у 5 больных, и количество колебалось от 2 до 9 кист, у 3-х — солитарные. Таким образом, сочетанные формы (поражения других органов) наблюдалось у 28 (11,4 %) больных. Сочетанная локализация в других органах при солитарных кистах легкого наблюдался у 16 (6,5 %). При поражении легких сочетанная локализация в печени у 8 больных, при солитарных кистах легкого сочетанная локализация в печени у 18, селезенке у 1, в средостении у 1 больного. Учитывая множественные формы поражения в обоих легких и сочетанные формы в других органах, иногда с множественными эхинококковыми кистами, мы рекомендуем выделять в диагнозе у детей «Первично-множественный эхинококкоз». Осложненные формы, нагноения эхинококковой кисты, разрыв в бронхи, в плевральную полость отмечено у 12 (4,9 %), или 27,3 % из числа множественных и сочетанных поражений. Основным методом диагностики являются жалобы, анамнез, общеклинические анализы, УЗИ печени и внутренних органов. При первичном выявлении эхинококковой кисты в легких на обзорной рентгенографии грудной клетки, обязательным методом в обследовании является УЗИ внутренних органов и малого таза. При трудности диагностики, особенно осложненных формах эхинококкоза легкого проводили КТ, МРТ исследования, что применено у 9. У 23 больных с множественными поражениями в легких и печени проведено поэтапно 46 оперативных вмешательств.

Одновременные удаления эхинококковых кист при правосторонней локализации в легких через диафрагму была осуществлена у 5 больных, при локализации кист в 7,8 сегментах печени. Одномоментная эхинококкэктомия с отдельными доступами торакотомия и лапаротомия при солитарных кистах легкого и печени осуществлена у 6 больных. Первично в легких оперировались кисты наиболее напряженные с угрозой к разрыву при двусторонних поражениях. Вторым этапом удаляли кисты из другого легкого не выписывая больных. Тактика была обоснована с активизацией эхинококковых кист в оставшихся легких, т. е. вторая киста увеличивается в объеме, что подтверждается на контрольных рентгенологических исследованиях грудной клетки.

#### **Выводы**

1. Множественные и сочетанные формы поражения эхинококкоза легких у детей встретились у 17,9 % больных.
2. Отмечено преобладание у мальчиков — 75,5 %.
3. При сочетанных поражениях осложнения наблюдались у 27,3 %.
4. Первично проводились удаления эхинококковых кист в легких, где больше опасность разрыва.

#### **ЛИТЕРАТУРА**

1. Абдуфатов, Т. А. Сравнительная оценка методов эхинококкэктомии легкого у детей: дис. канд. мед. наук / Т. А. Абдуфатов. — Душанбе, 1991. — 155 с.
2. Акматов, Б. А. Современная диагностика эхинококк-коза печени / Б. А. Акматов, Э. Р. Рыскулов // Здоровоохранение Кыргызстана. — 2001. — № 3. — С. 28–31.
3. Эхинококкоз печени у детей / М. Б. Кубергер [и др.] // Педиатрия. — 1990. — № 3. — С. 93–95.
4. Кулакеев, О. К. Профилактика осложнений при хирургическом лечении эхинококкоза легких: автореф. дис. ... канд. мед. наук / О. К. Кулакеев. — М., 1991. — 19 с.
5. Mack, M. J. Operative Thoracoscopy / M. J. Mack, S. R. Hazelling // Ann. Thorac. Surg. — 1993. — № 56. — P. 86–91.
6. Sarsam, A. Surgery of pulmonary hydatid cysts Review of 155 cases / A. Sarsam // J. Thorac. cardiovasc. Surg. — 1971. — Vol. 62, № 4. — P. 663–668.

УДК 616.617-007.271-053.2

### **СОНОЛОГИЧЕСКИЕ ПРЕДИКТОРЫ ПУЗЫРНО-МОЧЕТОЧНИКОВОГО РЕФЛЮКСА У ДЕТЕЙ**

*Наконечный Р. А.*

**«Львовский национальный медицинский университет имени Данила Галицкого»  
г. Львов, Украина**

#### **Введение**

Только в последние годы клиническая важность проблемы пузырно-мочеточникового рефлюкса (ПМР) стала очевидной. Это наиболее распространенная динамическая обструктивная уропатия, которая занимает ведущее место в структуре детской урологической патологии [1]. На сегодняшний день «золотым стандартом» диагностики ПМР остается ретроградная цистография. Однако, кроме неоспоримых преимуществ, она имеет и довольно существенные недостатки [3, 5].

Основные критерии, которые выдвигаются к диагностическим тестам в детской хирургии — это неинвазивность, эффективность и низкая стоимость исследований. В контексте этих дискуссионных проблем среди перспективных направлений исследований следует выделить разработки и внедрения объективных, точных и неинвазивных методов динамической оценки уродинамики у детей на фоне ПМР.

Совершенствование лучевых методов исследований в последние годы значительно улучшило диагностику урологических заболеваний у детей всех возрастных групп. В частности, УЗИ позволяет объективно оценить топографические особенности мочеточниково-пузырного соединения [4]. Если в В-режиме не всегда удается зафиксировать мочеточниково-пузырные выбросы (МПВ), то в режиме цветного доплеровского картирования они регистрируются в подавляющем большинстве случаев. Использование импульсной доплерографии в исследование МПВ позволило расширить информацию о выбросах мочи за счет количественных показателей спектральной доплеровской кривой [2].



Однако продолжается дискуссия, какие именно параметры МПВ следует использовать в качестве диагностических критериев. Мы согласны с мнением, что усовершенствование и повышение чувствительности аппаратуры для УЗИ позволяет надеяться на улучшение визуализации и диагностики при сонографии. Несмотря на достаточно высокий технологический уровень современного развития медицины, комплексное обследование и лечение больных ПМР с привлечением именно неинвазивных и безопасных методик остается до конца нерешенной проблемой.

### **Цель**

Изучить диагностические предикторы ПМР по результатам эхолокации МПВ.

### **Материал и методы исследования**

УЗИ мочевых путей и МПВ у больных ПМР проведено с помощью цифровых систем ультразвуковой диагностики экспертного класса Toshiba Xario и Accuvix. МПВ изучали у 65 больных ПМР II–IV ст. в возрасте от 9 месяцев до 14 лет. Детей обследовали на 3 этапах: I — до оперативного вмешательства и II — на 3-и сутки после миниинвазивной коррекции ПМР по 65 больных, а также III — через 6 месяцев после первого эндовезикального лечения — 58 пациентов. Норму проанализировали у 25 практически здоровых детей без патологии органов мочевыделительной системы также в возрасте от 9 месяцев до 14 лет.

Статистические расчеты проведены с использованием коммерческого статистического пакета прикладных программ «Statistica» 10.0 (StatSoft Inc. USA) и интернет-портала «Медицинская статистика» <http://medstatistic.ru/calculators/calcrisk.html>.

### **Результаты исследования и их обсуждение**

Качественные и количественные показатели МПВ при ПМР у детей охарактеризовали с помощью ROC анализа. Среди скоростей МПВ наиболее весомыми прогностическим фактором можно считать соотношение максимальной скорости МПВ к минимальной. Это подтверждено очень хорошим качеством модели с AUC равным 0,85 [0,76–0,92] и статистически высокозначимыми различиями. При этом точка отсечения составила  $> 3,33$  при низкой чувствительности — 0,65 [0,52–0,76], однако высокой специфичности — 0,92 [0,74–0,99] с посредственным отношением правдоподобия положительного результата теста — 8,08 и низким отрицательного — 0,38.

Такие же характеристики были присущи и для индекса резистентности МПВ. В частности, площадь под кривой ROC анализа также составляла 0,85 [0,76–0,92],  $p < 0,001$ , точка отсечения  $> 0,7$ , чувствительность — 0,65 [0,52–0,76], специфичность — 0,92 [0,74–0,99], отношение правдоподобия положительного результата теста — 8,08 и отрицательного — 0,38.

Среди индексов МПВ слабым предиктором ПМР оказался индекс пульсативности, который имел хороший показатель качества модели. Так, AUC равнялся 0,73 [0,62–0,82] также со статистически высокозначимыми различиями. Точка отсечения для индекса пульсативности МПВ превышала  $> 1,11$  при средней специфичности — 0,76 [0,55–0,91], но низкой чувствительности — 0,57 [0,44–0,69] и низких отношениях правдоподобия положительного результата теста — 2,37 и отрицательного — 0,57.

К определяющим предикторам ПМР у детей можно отнести и угол МПВ. Его площадь под кривой ROC анализа попадала в пределы очень хорошего качества модели — 0,81 [0,72–0,89] со статистически высоко значимыми различиями. Для угла МПВ порог отсечения оказался на уровне  $> 46^\circ$  с высокой специфичностью — 0,92 [0,74–0,99] и низкой чувствительностью — 0,62 [0,49–0,73]. При этом отношение правдоподобия положительного результата теста имело посредственное значение — 7,69, а отрицательного неудовлетворительное — 0,42.

К прогностическим факторам ПМР у детей попало и расстояние от устья мочеточника к средней линии мочевого пузыря с хорошим показателем качества модели по площади под кривой ROC анализа — 0,72 [0,62–0,81] и статистически высоко значимыми различиями. Точка отсечения лежала на уровне  $> 5,3$  мм со средней специфичностью — 0,72 [0,51–0,88] и низкой чувствительностью — 0,62 [0,49–0,73]. А вот отношение правдоподобия положительного результата теста — 2,2 и отрицательного — 0,53 были только неудовлетворительными.

В принципе показатели МПВ, которые мы изучали у больных ПМР, нельзя считать «золотым стандартом» в диагностике порока. Однако, применение УЗИ МПВ при скрининговых обследованиях больных ПМР, а также после эндовезикальной коррекции порока у детей, позволяет уменьшить частоту использования инвазивных методов диагностики ПМР с лучевой нагрузкой — цистографий.

### **Вывод**

Среди прогностических факторов ПМР у детей следует выделить такие сонологические показатели как соотношение максимальной скорости МПВ к минимальной, индексы резистентности и пульсативности, расположение устья мочеточника латеральнее средней линии мочевого пузыря и угол МПВ.

### **ЛИТЕРАТУРА**

1. Эндоскопическое лечение пузырно-мочеточникового рефлюкса у детей / А. Г. Буркин [и др.] // Урология. — 2014. — № 5. — С. 93–97.
2. Дыбунов, А. Г. Оценка мочеточничко-пузырного выброса у здоровых детей методом доплерографии / А. Г. Дыбунов, И. В. Дворяковский, С. Н. Зоркин // Ультразвуковая диагностика. — 2000. — № 1. — С. 73–77.
3. Кассараба, М. М. Природжені аномалії сечової системи у дітей: посібник для лікарів (науково-методичне видання) / М. М. Кассараби; за ред. М. М. Кассараби, Д. Д. Иванова, О. О. Добрик. — Донецьк: Видавець О. Ю. Заславський, 2010. — 416 с.
4. Квятковский, Е. А. Ультрасонография и доплерография в диагностике заболеваний почек / Е. А. Квятковский, Т. А. Квятковская. — Днепропетровск: Новая идеология, 2005. — 318 с.
5. EAU Guidelines on Vesicoureteral Reflux in Children / S. Tekgül [et al.] // Published online on <http://europeanurology.com>. — 2012. — P. 534–542.

УДК 616.329-001.17-007.271-053.2

## **ОСЛОЖНЕНИЯ ЭЗОФАГОПЛАСТИКИ У ДЕТЕЙ С ПОСЛЕОЖОГОВЫМИ СТЕНОЗАМИ ПИЩЕВОДА**

*Нестерук Л. Н.<sup>1</sup>, Аверин В. И.<sup>2</sup>, Гриневиц Ю. М.<sup>1</sup>, Рустамов В. М.<sup>2</sup>,  
Паталета О. А.<sup>1</sup>, Болбас Т. М.<sup>1</sup>, Жинь И. Г.<sup>1</sup>*

<sup>1</sup>Государственное учреждение

«Республиканский научно-практический центр детской хирургии»,

<sup>2</sup>Учреждение образования

«Белорусский государственный медицинский университет»

г. Минск, Республика Беларусь

### **Введение**

Химические ожоги пищевода (ХОП) занимают первое место по частоте среди всех заболеваний пищевода у детей [1, 2, 3]. Формирование послеожогового рубцового стеноза пищевода (ПОРСП) происходит только при III степени ожога и, по данным разных авторов, колеблется от 3 до 20 % [2]. В последнее время все чаще встречаются электрохимические ожоги пищевода (ЭХОП).

Показаниями к хирургическому лечению ПОРСР являются длительность и неэффективность консервативного лечения, невозможность его выполнения, появление осложнений, а также его бесперспективность [3].

### **Цель**

Анализ осложнений эзофагопластики у детей с послеожоговыми рубцовыми стенозами пищевода.

### **Материал и методы исследования**

С февраля 2000 по апрель 2017 гг. в РНПЦ детской хирургии оперировано 25 детей с осложнениями химической и электрохимической травмы пищевода. У 18 пострадавших был ХОП, у 7 — ЭХОП. В 17 случаях ХОП повреждающим агентом явилась щелочь с высоким уровнем рН, в одном — кислота. ЭХОП был вызван проглоченной батареей напряжением 3 В диаметром 2 см. Возраст детей на момент травмы пищевода находился в пределах от 1 года 16 дней до 3 лет 7 месяцев (Me = 2,0, 1,0:3,0 г.), 1 пациент был в возрасте 14 лет 3 месяца.

Ближайшие и отдаленные результаты оценивались общеклиническими, эндоскопическим и рентгенологическим методами [1].

### **Результаты исследования и их обсуждение**

Для пластики пищевода дети поступили в РНПЦ детской хирургии в срок от 6 месяцев до 7 лет 7 месяцев после ожоговой травмы. На момент операции они были в возрасте от 1 года 7 месяцев до 10 лет 6 месяцев (Me = 4,0, 3,0;5,0 г.), одному пациенту было 14 лет 10 месяцев.

Одному пациенту с ЭХОП выполнена сегментарная пластика шейного отдела пищевода участком тощей кишки, двум – местная пластика пищевода, у 22 детей — эзофагоколопластика. У 21 пациента эзофагоколопластика выполнена традиционным способом, у 2 — местная эзофагопластика и у 2 с применением микрохирургической техники.

Пластика пищевода в один этап выполнена у 17 детей, в два этапа — у 8 детей. Операция длилась в среднем  $6,47 \pm 2,05$  часов.

У 4 (16 %) пациентов во время операции произошли следующие осложнения (n = 6): повреждение плевры правой плевральной полости — 1, повреждение стенки трахеи — 3, краевое повреждение грудного отдела аорты — 1, краевое повреждение нижней полой вены — 1. Все осложнения были замечены и ликвидированы во время операции.

Непосредственно после операции у 15 пациентов возникли различные осложнения, которые мы разделили на ранние хирургические и ранние нехирургические. Наиболее грозным среди ранних осложнений является частичный или полный некроз трансплантата. У нас это осложнение встретилось 1 (4 %) раз. Наиболее частым осложнением после завершения пластики пищевода была несостоятельность эзофагоколоанастомоза — 8 (33 %) случаев [2, 3]. Слюнные свищи зажили самостоятельно до выписки из стационара. Рубцовый стеноз шейного анастомоза (РСША) развился у 2 (8 %) детей. Одному пациенту выполнена реконструкция анастомоза на  $\frac{1}{2}$  диаметра, с последующим бужированием по нити и постановкой стента, другому выполнялись баллонные дилатации. Также у 2 (8%) оперированных выявлена кишечная непроходимость, которая устранена оперативно. Несостоятельность культи толстокишечного трансплантата, внутрибрюшное кровотечение, рубцовая стриктура кологастроанастомоза и хилоторакс слева диагностированы по 1 (по 4 %) разу. Первые два осложнения устранены оперативно: ушивание толстой кишки; лапароскопия, санация и дренирование брюшной полости. При рубцовой стриктуре кологастроанастомоза выполняли баллонную дилатацию. С хилотораксом справились консервативно классическим способом: парентеральное питание в сочетании с дренированием плевральной полости.

Все ранние нехирургические осложнения лечились консервативно.

Поздние послеоперационные осложнения изучены у 24 детей в сроки от 2 месяцев до 15 лет 10 месяцев после завершения пластики пищевода. Все пациенты обследованы в условиях стационара. В результате обследования выявлены хирургические и нехирургические осложнения.

РСША диагностирован у 11 (47,8 %) пациентов. Из них у 3 детей РСША был субкомпенсированный без нарушения его проходимости и не потребовал никаких лечебных манипуляций. Дети с умеренной дисфагией и умеренным (до 6–7 мм) РСША неоднократно проходили лечение бужированием по проводнику или им выполнялись баллонные дилатации. У двух пациентов развился выраженный (до 2–5 мм) РСША. Им выполнена реконструкция анастомоза. При последнем обращении эти пациенты жалоб не предъявляли, проходимость анастомозов хорошая, сужений и деформаций нет, длина трансплантата не избыточна.

Избыточная длина кишечного трансплантата диагностирована у 3 (14,3 %) детей. У 2 из них проведена резекция избытка трансплантата.

Острая поздняя спаечная кишечная непроходимость возникла дважды у одного и того же пациента, был произведен лапароскопический адгезиолизис.

Рефлюкс-анастомозит кологастроанастомоза выявлен 2 (10 %) раза, фибринозно-эрозивный рефлюкс-эзофагит дистального сегмента собственного пищевода — 1 (8 %) раз. При поступлении пациенты жалоб не предъявляли. Им назначено консервативное лечение (Н-2 блокаторы, антациды, прокинетики).

Рубцовое сужение кологастроанастомоза диагностировано у 2 (10 %) детей эндоскопически. Лечение консервативное — баллонные дилатации.

Из поздних нехирургических осложнений следует отметить паралич левой половины гортани у 2 (8%) детей, по поводу которого они наблюдались и лечились у отоларингологов и фоноиатров.

Летальных исходов не было.

#### **Выводы**

1. Показаниями к хирургическому лечению ХОП и ЭХОП являются длительность и неэффективность консервативного лечения более 2 лет.

2. Наиболее частым ранним послеоперационным хирургическим осложнением является несостоятельность пищеводно-кишечного анастомоза.

3. РСША после пластики пищевода встречаются чаще остальных болезней искусственного пищевода.

4. Основной и эффективный способ лечения стриктур анастомозов — систематическое бужирование или баллонная дилатация, позволяющие добиться стойкой ремиссии.

#### **ЛИТЕРАТУРА**

1. Джафаров, Ч. М. Ближайшие и отдаленные результаты хирургического лечения больных с рубцовыми стриктурами пищевода после химического ожога / Ч. М. Джафаров // Вестник хирургии. — 2007. — № 5. — С. 36–38.
2. Искусственный пищевод у детей / Ю. Ф. Исаков // Хирургия. — 2003. — № 7. — С. 6–16.
3. Кожевников, М. А. Хирургическое лечение рубцовых сужений пищевода у лиц, заболевших в детском возрасте, и оценка его эффективности: автореф. дис. ... канд. мед. наук: 14.00.27 / М. А. Кожевников; Иркут. гос. мед. ун-т. — Иркутск, 2006. — 23 с.

УДК 616.36-002.951.21-002.191

### **МНОЖЕСТВЕННЫЕ ЭХИНОКОККОВЫЕ КИСТЫ ПЕЧЕНИ**

*Никифоров А. Н., Дегтярев Ю. Г., Новицкая С. К.*

**Учреждение образования**

**«Белорусский государственный медицинский университет»**

**г. Минск, Республика Беларусь**

#### **Введение**

В связи с повышением уровня миграции населения эхинококкоз встречается не только в эндемических очагах, но и в других регионах. По данным разных авторов [1, 2, 5] множественное поражение печени у детей встречается в 6,4–44 % наблюдений. Имеют место и рецидивы после произведенных операций [1]. Самой распространенной операцией является эхинококкэктомия. Ряд авторов [3, 4] рекомендуют производить радикальное лечение с удалением фиброзной оболочки с целью профилактики рецидивов заболевания. Но при этих операциях увеличивается частота печеночной недостаточности.

#### **Цель**

Разобрать клинические случаи лечения пациентов с эхинококковыми кистами печени по нашим наблюдениям.

#### **Материал и методы исследования**

В Белорусском центре детской хирургии с 1970 по 2015 гг. лечилось 7 детей с эхинококковыми кистами печени. Из эндемических очагов был лишь один пациент. Все остальные связи с эндемическими очагами не имели. Множественные эхинококковые кисты печени были у 2 (28 %) детей.

#### **Результаты исследования и их обсуждение**

У ребенка Б., 10,5 лет, находившегося на диспансерном учете по поводу врожденного порока сердца, при плановом обследовании с применением сонографии в правой доле по задней боковой поверхности (VII сегмент) выявлена киста диаметром до 30 мм. В левой доле по передней поверхности (III сегмент) подкапсульно также обнаружена киста 62 × 37 мм. В обеих кистах

тах определяются плоскостные включения в виде перегородок толщиной до 2 мм. Капсулы обеих кист неравномерно утолщены. У ворот печени лимфатические узлы 9–11 мм в диаметре.

Заключение: УЗИ признаки паразитарных (эхинококковых) кист печени. При исследовании крови была выявлена эозинофилия (12 %). Ребенку проводилось консервативное лечение, и через год показатели крови улучшились (эозинофилы — 2 %), а размеры кист не изменились. Ребенок был госпитализирован в хирургическое отделение и прооперирован. Разрезом Рио-Бранко вскрыта брюшная полость. При ревизии обнаружено опухолевидное образование в передне-нижнем отделе левой доли печени 8 × 6 см. Второе аналогичное образование расположено в наружно-задне-нижнем отделе правой доли печени 4 × 4 см. Поочередно сначала слева, затем справа произведены атипичные резекции обеих долей печени вместе с имеющимися патологическими образованиями. Гемостаз. Раны в печени ушиты. При контрольном обследовании брюшной полости другой патологии не выявлено. Рана ушита с оставлением дренажа. Послеоперационный период протекал без осложнений и ребенок через 10 дней выписан домой.

Морфологическое исследование препаратов: однокамерные эхинококковые кисты печени, представленные внутренней хитиновой оболочкой (пристеночно фрагменты дочерних пузырей с очагами обызвествления), зоной некроза, фиброзной капсулой, в которой отмечаются сосуды с утолщенными стенками, а также диффузная и местами очаговая, преимущественно круглоклеточная инфильтрация с примесью эозинофилов и небольшим количеством инородных тел. Прилежащая к капсуле ткань печени несколько атрофирована.

У мальчика В., 11 лет, появилось желание заняться каким-либо видом спорта, поэтому он обратился к одному из тренеров спортивной школы. Последний предложил ему пойти в поликлинику и обследоваться в УЗИ-кабинете, куда ребенок и обратился. При проведении ультразвукового исследования органов брюшной полости установлено, что в обеих долях печени (S<sub>2</sub>, S<sub>3</sub>, S<sub>6</sub>, S<sub>7</sub>) визуализируются округлые анэхогенные структуры с четким ровным контуром, с плотной капсулой, с внутренними пристеночными включениями, в капсуле S<sub>2</sub> имеются внутренние перегородки размером до 42 мм в диаметре. В S<sub>7</sub> визуализируется скопление анэхогенных структур общим размером 56 × 60 мм. В S<sub>6</sub>, S<sub>7</sub> и S<sub>8</sub> визуализируются гиперэхогенные структуры с эхотенью до 12 мм в диаметре. Заключение: эхоскопически — эхинококковые кисты печени, кальцинаты печени, гепатомегалия. Желчный пузырь, поджелудочная железа, селезенка без видимых эхоструктурных изменений.

Анализ крови: эритроциты —  $4,78 \times 10^{12}$ ; гемоглобин — 141, гематокрит — 37,7 %, лейкоциты — 6,2, П/я — 1 %, Ю, с/я — 38 %, лимфоциты — 34 %, базофилы — 1 %, эозинофилы — 12 %, СОЭ — 7 мм/ч. При повторном исследовании крови — эозинофилы — 33 %. Показатели биохимического исследования крови были нормальными.

Поставлен диагноз: множественные эхинококковые кисты печени. Больной был направлен в детское хирургическое отделение для операции. Поскольку состояние ребенка было абсолютно компенсированным в предоперационной подготовке не было необходимости и ему произведена операция.

Разрезом Рио-Бранко вскрыта брюшная полость. При ревизии обнаружено 9 кистозных опухолей в обеих долях печени размерами от 1,0 × 1,0 до 7,0 × 6,0 см. Две кисты располагались в левой доле печени. Произведена типичная резекция обеих долей печени с удалением кист, имеющих размеры 6 × 5 × 4 см и 5 × 5 × 4 см. Все остальные кисты оперированы методом эхинококкэктомии с удалением хитиновых оболочек и гемостазом. Послеоперационный период протекал без осложнений и через 11 дней ребенок был выписан домой. Рекомендовано провести 3–4 курса лечения альбендозолом.

При морфологическом исследовании биопсийного материала в препаратах видны фрагменты хитиновых оболочек эхинококка и дочерних пузырей со сколексами. Стенка капсулы представлена фиброзной тканью с распространенной плазмодитарной инфильтрацией с примесью большого количества эозинофилов, единичными многоядерными клетками типа инородных тел.

Оба ребенка неоднократно обследовались, рецидива заболеваний не выявлено.

### **Заключение**

Таким образом, эхинококкоз печени может наблюдаться у детей и не в эндемических очагах. Заболевание может протекать бессимптомно и выявляться случайно. Но при наличии изменений показателей крови (эозинофилия) дети подлежат обследованию в УЗИ-кабинетах. Ультразвуковое исследование является методом выбора для диагностики данной патологии.

### **ЛИТЕРАТУРА**

1. Профилактика рецидива множественного эхинококкоза печени у детей / А. Т. Аллаберганов // Вестн. хир. — 2001. — Т. 6, № 160. — С. 51–53.
2. Байбатов, С. П. Ликвидация остаточных полостей при множественном эхинококкозе печени / С. П. Байбатов, Р. С. Гайбатов // Хирургия. — 1999. — № 1. — С. 29–31.
3. Эволюция методов хирургического лечения эхинококкоза печени / М. А. Кахаров [и др.] // Анналы хир. Гепатологии. — 2002. — Т. 7, № 1. — С. 18–22.
4. Пулатов, А. Т. Эхинококкоз в детском возрасте / А. Т. Пулатов. — М.: Медицина, 2004. — С. 224.

**УДК 616.34-007.272-053.31 : 616.381-072.1**

## **ЛАПАРОСКОПИЧЕСКИЕ ВМЕШАТЕЛЬСТВА ПРИ МАЛЬРОТАЦИИ У НОВОРОЖДЕННЫХ**

*Никуленков А. В.*

**Учреждение здравоохранения  
«Минская областная детская клиническая больница»  
г. Минск, Республика Беларусь**

### **Введение**

Протекающий внутриутробно с пятой недели гестации процесс трансформации первичной кишки в полностью сформированный желудочно-кишечный тракт (ЖКТ) новорожденного является сложным физиологическим механизмом. Происходящая при этом ротация и фиксация средней кишки, отделов ЖКТ, кровоснабжаемых из верхней брыжеечной артерии, может быть нарушена на различных этапах, что приводит к формированию различных врожденных пороков развития, имеющих общее происхождение и объединенных термином «мальротация». Клинические проявления различных вариантов мальротации обычно встречаются в периоде новорожденности и на первом году жизни ребенка. Они характеризуются как явлениями высокой кишечной непроходимости, частичной либо полной, рецидивирующей, так и картиной острой ишемии средней кишки при завороте, с угрозой развития некроза значительной ее части. При поздней диагностике и несвоевременном оперативном лечении это является причиной обширной гангрены кишечника и, как следствие, неблагоприятных исходов при данной патологии.

Традиционное оперативное лечение детей с мальротацией кишечника до недавнего времени проводилось только через лапаротомный доступ. Принципы выполнения оперативного пособия при данной патологии, сформулированные Ladd в 1936 г., сохраняют актуальность до настоящего времени. Это деторсия при завороте средней кишки, рассечение эмбриональных тяжей, сдавливающих двенадцатиперстную и фиксирующих слепую кишку, перемещение толстой кишки в левую половину брюшной полости, а петель тонкой кишки — в правую.

Развитие современных технологий в эндоскопической хирургии в последнее десятилетия позволяет выполнять многие оперативные вмешательства при врожденных пороках развития органов брюшной полости у новорожденных с использованием лапароскопических технологий.

### **Цель**

Внедрение в практику лапароскопических вмешательств при наличии мальротации у новорожденных и оценка полученных возможностей.

### **Материал и методы исследования**

С января 2014 по март 2017 гг. оперативные вмешательства при мальротации у детей в хирургическом детском отделении УЗ «Минская областная детская клиническая больница» выполнялись с использованием лапароскопического доступа. За этот период было опериро-

вано 5 детей в возрасте от 10 суток до 3 месяцев с различными проявлениями мальротации. Предоперационное обследование, кроме обычного общеклинического и лабораторного, включало в себя рентгенологическое исследование включающее обзорную рентгенографию брюшной полости, контрастное исследование верхних отделов ЖКТ и ирригоскопию. При ультразвуковом исследовании органов брюшной полости определялась интенсивность мезентериального кровотока и взаиморасположение магистральных мезентериальных сосудов, расположения двенадцатиперстной кишки, признаков ее деформации и дилатации.

Оперативные вмешательства выполнялись с использованием инструментария для новорожденных (Karl Storz, Германия). Ребенок располагался на операционном столе в поперечном направлении, в положении на спине, с приподнятым головным краем стола. Устанавливались три троакара, в области пупка и обеих подвздошных областях. Хирург располагался у ног пациента, ассистент — слева от него. Накладывался карбоксиперитонеум 7–8 мм рт. ст. Использовалась монополярная коагуляция.

### **Результаты исследования и их обсуждение**

Трое пациентов были оперированы нами по экстренным показаниям в связи с клинкорентгенологической картиной заворота средней кишки. Предоперационная подготовка в этих случаях была минимальной. Некроза кишки во всех случаях не было. Средняя продолжительность операции составила 75 минут. Интраоперационных осложнений и летальных исходов не было.

Первую операцию у девочки 3-х месяцев с анамнезом заболевания 4 часа мы начали выполнять по классической методике Ледда. Сначала была выполнена лапароскопическая деторсия заворота средней кишки. Однако это вызвало большие трудности при попытке рассечения эмбриональных тяжей в подпеченочной области. Сложности заключались в том, что после деторсии петли средней кишки сместились из нижних отделов брюшной полости в верхние, что привело к резкому уменьшению «рабочего пространства». Учитывая высокий риск ятрогенного повреждения внутренних органов, была выполнена конверсия на поперечную лапаротомию и операция закончилась классической процедурой Ледда.

Учитывая этот опыт в дальнейшем, мы изменили последовательность действий при выполнении лапароскопического вмешательства. У двух детей в возрасте 10 и 14 суток, с анамнезом заболевания до 1 суток нами сначала было выполнено рассечение эмбриональных тяжей и высвобождение «замурованной» ими двенадцатиперстной кишки. При этом находящаяся «в узле» и «прижатая» к задней брюшной стенке средняя кишка не мешала выполнению этого ответственного этапа операции. Далее путем осторожной тракции за двенадцатиперстную кишку производили устранение заворота. Одновременно монополярной коагуляцией на минимальных режимах отсекались сращения между двенадцатиперстной и слепой кишкой, выполнялось расширение корня брыжейки с перемещением тонкой кишки вправо от позвоночного столба, а слепой кишки — в левый верхний квадрант брюшной полости. Операцию заканчивали лигатурной аппендэктомией с удалением червеобразного отростка через порт в области пупка, проводили санацию брюшной полости. Проподимость верхних отделов ЖКТ контролировалась визуально при введении по зонду в желудок 50–80 мл воздуха с последующей его аспирацией. Послеоперационный период в данных случаях протекал без осложнений, пассаж по желудочно-кишечному тракту восстанавливался на 3–5 сутки, после чего начинали энтеральное питание. При наблюдении этих детей в течение 1 года и 4 месяцев соответственно, отклонений в их развитии не выявлено.

У двух детей ребенка в возрасте 1-го и 2-х месяцев, периодически отмечался синдром рвоты, как проявление интермиттирующей высокой кишечной непроходимости. При контрастном рентгенологическом исследовании верхних отделов ЖКТ и на ФГДС патологии выявлено не было, на ирригоскопии обнаружено высокое стояние слепой кишки. Заподозрен незавершенный поворот кишечника.

Сроки предоперационной подготовки у этих детей составили 3 и 5 суток. При выполнении диагностической лапароскопии обнаружено наличие эмбриональных тяжей, сдавливающих двенадцатиперстную кишку, заворота средней кишки нет. После рассечения эмбриональных тяжей явления высокой кишечной непроходимости купировались.

**Выводы**

На основании полученного опыта, можно утверждать о дальнейшей перспективности применения лапароскопии при мальротации у новорожденных и грудных детей как для диагностики в клинически сложных случаях, так и для радикального оперативного вмешательства, в том числе в ургентных ситуациях.

Лапароскопический вариант операции Ледда может быть показан при отсутствии признаков некроза средней кишки и выраженного вздутия ее петель. При этом важно сначала производить рассечение эмбриональных тяжей, а уже затем выполнять деторсию заворота средней кишки.

Следует отметить, что такие вмешательства возможны только в неонатальных хирургических центрах, оснащенных современным эндоскопическим оборудованием для новорожденных, с соответствующим анестезиологическим обеспечением и условиями для выхаживания маленьких пациентов в послеоперационном периоде.

УДК 616.348-002-053.31-089

**ОРГАНИЗАЦИЯ ОКАЗАНИЯ ХИРУРГИЧЕСКОЙ ПОМОЩИ  
НОВОРОЖДЕННЫМ С НЕКРОТИЗИРУЮЩИМ ЭНТЕРОКОЛИТОМ***Никуленков А. В., Мустайкин С. Н., Пыжык В. Н., Сосновский Д. С.*

**Учреждение здравоохранения  
«Минская областная детская клиническая больница»  
г. Минск, Республика Беларусь**

**Введение**

Некротизирующий энтероколит (далее — НЭК) до настоящего времени остается актуальной проблемой детской хирургии. Увеличение удельного количества недоношенных и маловесных новорожденных, наличие у них внутриутробного инфицирования и врожденных пороков развития внутренних органов, приводит к росту заболеваемости НЭК. Кроме того, актуальность проблемы обусловлена не только известными сложностями в лечении недоношенных новорожденных, но иногда и отсутствием единой тактики обследования и лечения у врачей разных специальностей, оказывающих помощь таким детям — реаниматологов, педиатров-неонатологов и хирургов.

**Цель**

Оценить результаты лечения пациентов с НЭК, по данным УЗ «Минская областная детская клиническая больница».

**Материал и методы исследования**

С 2012 г. в Минской области была предпринята тактика, направленная на раннее выявление «хирургической стадии» НЭК. Все дети из «группы риска» по развитию НЭК, находившиеся в неонатальных центрах второго и третьего клинических уровней Минской области, при возникновении начальных симптомов данного заболевания, подлежали незамедлительному осмотру детским хирургом. Проводилось обследование, направленное на определение стадии заболевания (по М. Walsh, R. M. Kliegman, 1984 г.): серийные рентгенограммы и УЗИ органов брюшной полости, комплекс лабораторных исследований в динамике.

Целью этих мероприятий являлось определение дальнейшей лечебной программы. При стадиях НЭК 1а-2а консервативная терапия проводилась в отделении реанимации по месту пребывания ребенка, с контрольным выполнением специальных и лабораторных методов исследования в динамике. При отсутствии положительной динамики проводились повторные осмотры детского хирурга. Выявление у ребенка стадий НЭК 2б-3б служило показанием к незамедлительному переводу ребенка в детский хирургический стационар. Перед транспортировкой таким детям обязательно проводился лапароцентез для декомпрессии брюшной полости с лабораторным исследованием выпота на флору и ее чувствительность к антибактериальным препаратам, наличие мекония и кишечной слизи. Транспортировка ребенка проводилась бригадой реаниматологов специализированным реанимобилем.



Целями оперативного вмешательства являлись: «экономная» резекция явно некротизированных петель кишечника, исключение из пассажа участков кишечника с признаками нарушения перфузии кишечной стенки, декомпрессия кишечника путем наложения кишечных стом, при необходимости на нескольких участках, тщательная санация брюшной полости.

#### **Результаты исследования и их обсуждение**

За период с января 2012 г. по январь 2017 г. в учреждении здравоохранения «Минская областная детская клиническая больница» было оперировано 22 ребенка с диагнозом «НЭК», из них в стадии 2б — 10 детей, в стадии 3а — 5 детей, в стадии 3б — 7 детей. Операции проводились в возрасте детей от 4-х до 26 суток. Одному из детей, с массой тела 960 г, ввиду тяжести его состояния, удалось выполнить только лапароцентез. Диагностическая лапароскопия проводилась 2-м детям.

В послеоперационном периоде умерло 4 ребенка, все они были оперированы по поводу 3б стадии НЭК, у них имелась клиничко-лабораторная картина сепсиса, причиной смерти были прогрессирующие явления СПОН. В 2016 г. смертности от данной патологии в Минской области не наблюдалось.

Наиболее благоприятно послеоперационный период протекал у детей, оперированных в стадии НЭК 2б, то есть при наличии начальных стадий перитонита, некроза кишечной стенки, но без ее перфорации. Пассаж по ЖКТ у таких детей восстанавливался на 4–6-е сутки, что значительно упрощало их выхаживание в послеоперационном периоде.

Закрытие кишечных стом выполнялось в сроки от 2 недель до 2,5 месяцев после их наложения, в зависимости от уровня их наложения. Послеоперационных осложнений после закрытия стом не наблюдалось.

#### **Заключение**

Таким образом, одним из основополагающих факторов в организации медицинской помощи детям с НЭК является ранняя диагностика начальных стадий этого заболевания благодаря настороженности педиатров-неонатологов и реаниматологов в отношении развития НЭК у новорожденных из «группы риска».

При развитии стадии НЭК 2б необходим срочный перевод ребенка в хирургический стационар для проведения неотложного хирургического лечения по жизненным показаниям. Перед транспортировкой ребенка показано выполнение лапароцентеза для купирования абдоминального компартмент-синдрома (повышенного давления в брюшной полости).

Применение лапароскопии для диагностики и лечения «хирургической стадии» НЭК представляется нам спорным и даже рискованным мероприятием, способным ухудшить гемодинамический статус ребенка, способствовать распространению воспалительного процесса по брюшной полости.

Применение активной хирургической тактики при некротическом энтероколите с некрозом кишечной стенки, но до ее перфорации и развития перфоративного перитонита, позволяет значительно улучшить результаты лечения новорожденных с этим грозным заболеванием, сократить уровень смертности и инвалидизации.

УДК 616-006.311.03-053.2-08

### **ЛЕЧЕНИЕ ГЕМАНГИОМ У ДЕТЕЙ**

*Новосад В. В., Ковальчук В. И., Бондарева П. В.*

**Учреждение образования**

**«Гродненский государственный медицинский университет»**

**г. Гродно, Республика Беларусь**

#### **Введение**

Гемангиома — доброкачественная опухоль, состоящая из эндотелиальных клеток. Существуют хирургические и консервативные методы лечения гемангиом. Особенностью тече-

ния гемангиом является непредсказуемость их «поведения». Несмотря на свою доброкачественность, гемангиомы отличаются быстрым прогрессирующим ростом. Разрастаясь, они разрушают окружающие ткани и наносят ребенку значительный косметический ущерб. Помимо этого, сосудистые опухоли могут изъязвляться, вызывать кровотечения и инфицироваться. Характерная особенность изъязвившихся и нагноившихся гемангиом — продолжительное течение заболевания и отсутствие тенденции к быстрому заживлению язвенных поверхностей. В настоящее время существуют хирургические и консервативные методы лечения гемангиом.

Существует множество методов лечения гемангиом, которые в целом подразделяются на хирургические и консервативные. К первой группе относятся: хирургическое удаление опухоли с пластикой местными тканями; лазеротерапия; криолечение (используют «снег» угольной кислоты или жидкий азот); склеротерапия; рентгенотерапия; электрокоагуляция.

Вторая группа представлена консервативными методами: компрессионное лечение; назначение цитостатических лекарственных средств; гормональная терапия; назначение тимоловых и пропранололовых препаратов.

### **Цель**

Проанализировать результаты лечения гемангиом у детей.

### **Материал и методы исследования**

В ГрОДКБ с 2005 по 2015 гг. было госпитализировано 548 детей с доброкачественными опухолями кожи. Из них, 522 детям предварительно был выставлен диагноз гемангиома и 26 детям — диагноз лимфангиома. Мальчиков было 175 (33,5 %), девочек — 347 (66,5 %). Возрастные группы выглядели следующим образом: ранний неонатальный период — 3 (0,6 %) детей, поздний неонатальный период 3 (0,6 %) детей, грудной возраст — 380 (72,8 %) детей, дошкольный возраст — 100 (19,2 %) детей, дошкольный возраст — 12 (2,3 %) детей, младший школьный возраст — 15 (2,8 %) детей, старший школьный возраст — 6 (1,1 %) детей, юношеский возраст — 3 (0,6 %) детей. Из них городских жителей — 411 (78,7 %), сельских — 21,3 %.

### **Результаты исследования и их обсуждение**

При госпитализации в стационар дети поступали с предварительным диагнозом: капиллярная или простая гемангиома — 8 (1,6 %) случаев, кавернозная гемангиома — 472 (90 %) случая, смешанная гемангиома — 16 (3,1 %) случаев, изъязвившаяся гемангиома — 6 (1,5 %) случаев и рецидив гемангиомы — 20 (3,8 %) случаев.

Основным методом лечения являлось хирургическое удаление гемангиомы — 420 (80,5 %) случаев, электрокоагуляция — 25 (4,8 %) случаев, криотерапия — 24 (4,6 %) случая, склеротерапия — 22 (4,2 %) случая, лазерное удаление гемангиомы — 8 (1,5 %) случаев.

Результаты морфологического исследования следующие: простая гемангиома — 48 (9,2 %) случаев, кавернозная гемангиома — 211 (40,4 %) случая, смешанная гемангиома — 137 (26,2 %) случаев, ангиофиброма — 7 (1,3 %) случаев, папиллома — 8 (1,5 %) случаев, лимфгемангиома — 7 (1,4 %) случаев, лимфангиома — 2 (0,5 %) случаев.

Из стационара дети были выписаны диагнозами: кавернозная гемангиома — 470 (90 %) детей, простая гемангиома — 14 (2,7 %) детей, смешанная гемангиома — 15 (3 %) детей, лимфангиома — 17 (3,3 %) детей, ангиофиброма — 6 (1 %) детей.

Анализ историй болезни показал несовпадение диагноза при поступлении, окончательного диагноза и морфологического заключения (таблица 1).

Таблица 1 — Параметрическая оценка морфологических форм опухолей

Вид гемангиомы	Диагноз при поступлении	Заключительный диагноз	Морфологическое заключение
Простая гемангиома	14 (2,7 %)	14 (2,7 %)	48 (11,5 %)
Кавернозная гемангиома	472 (90,4 %)	470 (90 %)	211 (50,2 %)
Комбинированная гемангиома	36 (6,9 %)	15 (2,9 %)	137 (32,6 %)
Другие образования	—	23 (4,4 %)	24 (5,7 %)

Все дети выписаны домой в удовлетворительном состоянии.

Медикаментозное лечение гемангиом в нашей клинике начали использовать лишь с 2016 г.

**Выводы**

1. Сосудистые новообразования являются широко распространенной патологией у детей грудного возраста, но чаще встречаются у девочек.
2. По нашим данным наиболее частым методом лечения гемангиом в ГОДКБ является хирургический метод, что подлежит обсуждению.
3. Анализ историй болезни показал несовпадение окончательного диагноза и морфологического заключения в большом количестве случаев.
4. Медикаментозный метод лечения гемангиом в нашей клинике начал использоваться лишь с 2016 г.

**ЛИТЕРАТУРА**

1. Детская хирургия: учебник / под ред. Ю. Ф. Исакова, А. Ю. Разумовского; отв. ред. А. Ф. Дронов. — М.: ГЭОТАР-Медиа, 2015. — 1040 с.
2. Диагностика и лечение обширных комбинированных гемангиом и гемангиом сложной анатомической локализации у детей / Е. В. Кожевников [и др.] // Детская хирургия. — 2009. — № 6. — С. 31–34.

УДК 617.51-001-053.2

**ЭПИДЕМИОЛОГИЯ ЧЕРЕПНО-МОЗГОВОЙ ТРАВМЫ У ДЕТЕЙ***Олизарович М. В.<sup>1,2</sup>, Шумеева А. А.<sup>2</sup>*<sup>1</sup>Учреждение образования

«Гомельский государственный медицинский университет»,

<sup>2</sup>Учреждение

«Гомельская областная клиническая больница»

г. Гомель, Республика Беларусь

**Введение**

Черепно-мозговая травма (ЧМТ) у детей может являться причиной их инвалидизации, затрагивая разные возрастные группы [1, 2].

**Цель**

Провести анализ частоты обращаемости к дежурному нейрохирургу учреждения «Гомельская областная клиническая больница» за медицинской помощью детей с ЧМТ.

**Материал и методы исследования**

Проведен анализ частоты обращаемости детей с ЧМТ в приемное отделение ГОКБ с учетом фиксации возраста пациентов, нозологических форм, дней недели и времени суток. Для этого случайного анализа была проведена сплошная выборка пациентов за период с 07.11.16 по 20.11.16 гг.

**Результаты исследования и их обсуждение**

Половозрастная характеристика детей с ЧМТ, обратившихся в приемное отделение ГОКБ, была представлена в таблице 1.

Как следует из таблицы, травмировались дети всех возрастных категорий, при этом преобладал возраст от 6 до 10 лет (29,2 %). Дети до года составили 12,3 %. Гендерное преобладание мужского пола было несущественным.

Таблица 1 — Параметры (пол и возраст) обратившихся детей с ЧМТ

Возраст, лет	Всего		Пол			
			мужской		женский	
	п	%	п	%	п	%
До года	8	12,3	3	4,6	5	7,7
2–3	11	16,9	5	7,7	6	9,2
4–5	8	12,3	5	7,7	3	4,6
6–10	19	29,2	10	15,4	9	13,8
11–14	11	16,9	6	9,2	5	7,7
15–17	8	12,3	4	6,2	4	6,2
Всего	65	100	33	50,8	32	49,2

Изучена обращаемость по дням недели и времени суток, при этом получены данные о том, что наиболее интенсивно пациенты обращались в период времени с 18.00 до 24.00 (44,6 % пациентов), а днем наибольшей активности была среда (27,7 %).

Самым активным по частоте обращаемости был промежуток времени с 18.00 до 24.00 ч. в среду (18,5 %).

Половозрастная характеристика детей с ЧМТ, госпитализированных в нейрохирургическое отделение № 1 ГОКБ, представлена в таблице 2.

Таблица 2 — Пол и возраст детей, госпитализированных с ЧМТ

Возраст, лет	Всего		Пол			
			мужской		женский	
	n	%	n	%	n	%
До года	2	11,8	1	5,8	1	5,8
2–3	2	11,8	1	5,8	1	5,8
4–5	0	0	0	0	0	0
6–10	4	23,5	3	17,6	1	5,8
11–14	2	11,8	1	5,8	1	5,8
15–17	7	41,1	3	17,6	4	23,5
Всего	17	100	9	52,9	8	47,1

Согласно полученным данным, было госпитализировано в нейрохирургическое отделение 26,2 % от всех обратившихся за медицинской помощью с ЧМТ.

Чаще всего в госпитализации нуждались пациенты в возрасте от 15 до 17 лет (7 чел. — 41,1 %). Дети до года составили 11,8 %. Преобладание мужского пола было несущественным.

При оценке частоты госпитализации по дням недели установлено, превалирование вторника и пятницы (по 4 чел. — 23,5 %).

Получены данные о частоте встречаемости нозологических форм ЧМТ по дням недели. Наиболее часто пациенты обращались с ушибом мягких тканей головы (22 чел. — 33,8 %). Такая травма возникала преимущественно в среду (9 чел. — 13,8 %) и четверг (7 чел. — 10,8 %).

Учет обстоятельств травмы по дням недели показал, что чаще наблюдался ее бытовой характер (62 чел. — 95,5 %), с наибольшей обращаемостью в среду (17 чел. — 26,2 %).

Проанализированы нозологические единицы, встречающиеся у пациентов разного возраста. Ушибленные раны головы были характерны для детей от 4 до 10 лет (61,5 %). Ушибы мягких тканей головы — для детей от 6 до 10 лет (40,9 %). Сотрясение головного мозга — для подростков 15–17 лет (41,2 %). Переломы черепа — для детей до 3 лет (100 %).

Изучение обстоятельств получения травмы в зависимости от возраста показали, что преобладала бытовая травма в возрасте от 6 до 10 лет (29 % от всей бытовой).

При рассмотрении порядка обращения пациентов за медпомощью, установлено, что скорой помощью доставлено 28 чел. (43,1 %), обратились с сопровождающими самостоятельно 30 чел. (46,2 %), прибыли по направлению поликлиники или стационара 7 чел. (10,8 %).

За изученный период времени зарегистрировано 1 (1,5 %) повторное обращение и 3 (4,5 %) отказа родителей от госпитализации при сотрясении головного мозга.

### **Выводы**

1. В среднем обращаемость детей с ЧМТ к нейрохирургу в г. Гомеле за исследуемый период составила до 5 детей в сутки.

2. В среднем показания к госпитализации из числа обратившихся детей с ЧМТ составила за исследуемый период 1,2 случаев в сутки.

3. Каждый десятый ребенок из числа обратившихся с черепно-мозговой травмой и числа затем госпитализированных в нейрохирургическое отделение ГОКБ за период исследования были грудного возраста.

4. Переломы черепа у детей за указанный период исследования в основном были диагностированы у детей до 3 лет (3 чел. — 100 %).

## ЛИТЕРАТУРА

1. Лекманов, А. У. Неотложная медицинская помощь детям, пострадавшим в дорожно-транспортных происшествиях. / А. У. Лекманов, В. И. Петлах // Рос. вест. дет. хирург., анестезиол. и реаниматол. — 2012. — №4. — С. 79–87.
2. Семенова, Ж. Б. Этапы оказания помощи детям с черепно-мозговой травмой. Задачи нейрохирурга / Ж. Б. Семенова // Журн. неврол. и нейрохирург. детского возраста. — 2012. — № 3–4. — С. 75–83.

УДК 616.345-006.5 : 616.34

**ОСОБЕННОСТИ МИКРОФЛОРЫ КИШЕЧНИКА  
У ПАЦИЕНТОВ С ПОЛИПАМИ ТОЛСТОЙ КИШКИ***Пикас П. Б.***«Национальная медицинская академия последипломного образования имени П. Л. Шупика»  
г. Киев, Украина****Введение**

Более 500 видов микроорганизмов существует у здорового человека [2]. Микроорганизмы принимают участие в защите кишечного барьера и в других функциях кишечника [1]. У здорового человека она способствует обновлению клеток кишечника и защищает его стенку от колонизации патогенными и условно патогенными микроорганизмами, увеличение количества которых может приводить к образованию канцерогенных веществ [1, 3, 4].

**Цель**

Оценить качественный и количественный состав микрофлоры толстой кишки у больных с полипами в ней.

**Материал и методы исследования**

Нами было обследовано 35 (35,4 %) здоровых лиц (I группа, сравнения) и 64 (64,6 %) больных с полипами толстой кишки (II группа). Возраст обследованных 30–75 лет. Среди больных с полипами желудочно-кишечного тракта было 38 (59,4 %) мужчин и 26 (40,6 %) женщин. Обследованные лица были однородными по многим показателям их клинической характеристики, что дало возможность сравнивать цифровые показатели.

Больные находились на амбулаторном или стационарном лечении в клинике Государственного учреждения «Национальный институт хирургии и трансплантологии им. А. А. Шалимова» НАМН Украины, где проводились исследования. Изучались клиничко-анамнестические и клиничко-лабораторные данные, учитывались жалобы пациентов, анамнез заболевания и жизни.

Проводился проктологический осмотр больных, фиброколоноскопия, фиброгастро-дуоденоскопия. Микробный состав толстой кишки изучали бактериологическим методом (забор кала и посев его на специальную среду), оценивали его облигатную и факультативную флору, ее качественный и количественный состав.

При эндоскопическом исследовании визуально оценивали состояние слизистой оболочки гастроуденальной зоны и толстой кишки, выявляли полипы и проводили прицельную биопсию слизистой оболочки желудка, толстой кишки и полипов для дальнейшей морфологической и гистологической оценки (с целью подтверждения или исключения малигнизации), срезы тканей красили гематоксилином и эозином.

При эндоскопических исследованиях и полипэктомии использовали эндоскопические аппараты с эндовидеосистемой (производство фирмы «Olympus», Япония) и набором стандартных инструментов.

Данные комплексного клинического, лабораторного, инструментального, морфологического и бактериологического исследований, были основанием для установления диагноза заболевания.

**Результаты исследования и их обсуждение**

У здоровых лиц (I группа) была обнаружена только облигатная микрофлора (*Bifidobacterium*, *Lactobacillus* и *Escherichia coli*), которая является антагонизмом по отношению к условно патогенным и патогенным микроорганизмам (препятствует колонизации ими организма и развитию патологических процессов в нем).

У больных с полипами толстой кишки (II группа) микробиоценоз кишечника нарушен: обнаружена условно патогенная микрофлора (*Enterobacter cloacae*, *Staphylococcus aureus*, *Klebsiella pneumoniae*, *Klebsiella oxytoca*, *Escherichia coli hemolitica*) и изменено количество облигатной микрофлоры (*Bifidobacterium*, *Lactobacillus* и *Escherichia coli*).

У пациентов II группы значительно снижено общее количество бактерий облигатной микрофлоры и каждой из них в отдельности, что может существенно уменьшать ее иммуногенные свойства и показатели иммунитета.

Качественные и количественные изменения состава микрофлоры кишечника могут быть причиной нарушений метаболических процессов у лиц II группы. Облигатная микрофлора — биосорбент, проявляет детоксикационное действие и является сахаролитической флорой, метаболиты которой поддерживают гомеостаз кишечника. У больных II группы уровень облигатной микрофлоры снижен и соответственно нарушены биосорбционные и детоксикационные свойства. Уменьшение уровня облигатной микрофлоры у лиц II группы приводило к снижению колонизационной резистентности кишечника и появлению условно патогенных бактерий (*Enterobacter cloacae*, *Staphylococcus aureus*, *Klebsiella pneumoniae*, *Klebsiella oxytoca*, *Escherichia coli hemolitica*).

### **Выводы**

У больных с полипами толстой кишки на фоне сниженного количества облигатной микрофлоры появляется условно патогенная микрофлора.

Полученные результаты бактериологических исследований свидетельствуют о необходимости включения антимикробных препаратов и пробиотиков в схему комплексного лечения больных с полипами толстой кишки, что является важным в перспективе последующих наших исследований.

### **ЛИТЕРАТУРА**

1. Ардатская, М. Д. Микробиоценоз кишечника и его роль в развитии и поддержании заболеваний желудочно-кишечного тракта / М. Д. Ардатская // Газета «Новости медицины и фармации». — 2010. — № 11–12. — С. 331–332.
2. Янковский, Д. С. Микробная экология человека: современные возможности ее поддержания и восстановления / Д. С. Янковский. — Киев: Эксперт ЛТД, 2005. — 362 с.
3. Gill, H. Probiotics, immunomodulation, and health benefits / H. Gill, J. Prasad // Adv. Exp. Med. Biol. — 2008. — Vol. 606. — P. 423–454.
4. Jonkers, D. Review article: Probiotics in gastrointestinal and liver diseases / D. Jonkers, R. Stockbrugger // Aliment. Pharmacol. Ther. — 2007. — Vol. 26, Suppl. 2. — P. 133–148.

УДК 616.33/.34-003.6-053.2

## **ЛЕЧЕНИЕ ДЕТЕЙ С ИНОРОДНЫМИ ТЕЛАМИ ЖЕЛУДОЧНО-КИШЕЧНОГО ТРАКТА**

**Питкевич А. Э.<sup>1</sup>, Шмаков А. П.<sup>2</sup>, Янушкевич А. А.<sup>1</sup>**

<sup>1</sup>Учреждение здравоохранения

«Витебский областной детский клинический центр»,

<sup>2</sup>Учреждение образования

«Витебский государственный медицинский университет»

г. Витебск, Республика Беларусь

### **Введение**

Попадание инородных тел (ИТ) в желудочно-кишечный тракт (ЖКТ) ребенка происходит довольно часто. В основном это возникает в возрасте 1–3 года во время игр. Приблизительно 90 % всех ИТ без последствий для пациента проходят ЖКТ, до 10 % инородных тел требуют эндоскопического удаления, а 1 % детей подвергается операции. Несвоевременная диагностика ИТ вызывает тяжелые осложнения с возможным летальным исходом.

### **Цель**

Обобщить опыт лечения детей с ИТ ЖКТ в УЗ «Витебский областной детский клинический центр» (УЗ «ВОДКЦ») и представить алгоритм диагностики и лечения.

### **Материал и методы исследования**

Методом сплошной выборки была изучена медицинская документация всех детей, обратившихся с инородными телами желудочно-кишечного тракта в УЗ «ВОДКЦ» за период 2014–2016 гг. Проанализированы медицинские карты стационарного пациента (истории болезни) и журнал учета приема пациентов и отказов в госпитализации приемного отделения.

### **Результаты исследования и их обсуждение**

Всего в приемный покой УЗ «ВОДКЦ» за 2014–2016 гг. обратилось 468 детей. Из них мальчиков — 243, девочек — 225. Городских жителей было — 367, сельских — 101. Распределение пациентов по возрасту: дети до 1 года — 40 (8,5 %), от 1 года до 3-х лет — 205 (43,8 %), от 3-х до 6 лет — 161 (34,4 %), старше 6 лет 62 (13,3 %) ребенка. Основное число пациентов (86,7 %) приходится на возрастной период 7 месяцев — 6 лет. Все попавшие в желудочно-кишечный тракт инородные тела разделены на 4 группы. 1 группа — дисковый элемент питания (батарейка) — 128 (27,3 %) пациентов, 2 группа — монеты — 118 (25,2 %) детей, 3 группа — ИТ с острыми краями — 79 (17 %), 4 группа — ИТ округлой формы (закругленными краями). У 6 детей проглотивших батарейки, в ЖКТ находилось 2 и более инородных тела. Необходимо отметить, что за 2 года 6 месяцев с проглоченными монетами обратилось 68 детей, а 1 июля 2016 г. — 50 пациентов, что связано с введением в обращение новых денежных знаков.

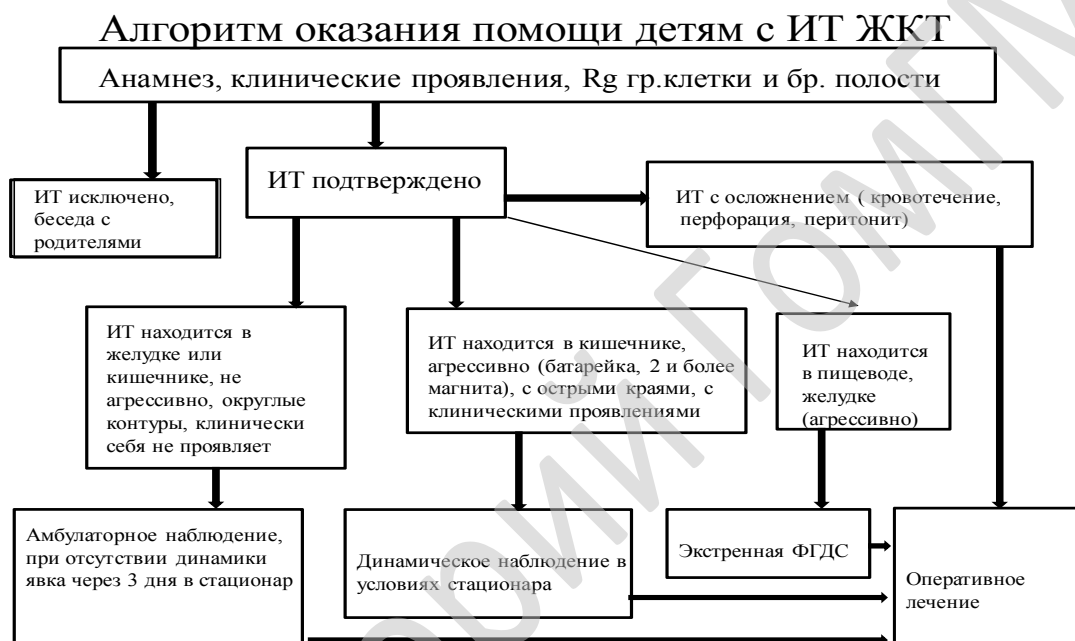К инородным телам с острыми краями встретившимися у наших пациентов мы отнесли: значки, булавки, запонки, иголки, рыболовный крючок, шпилька, шуруп, гвоздь, бегунок от молнии, сережка, пружина. В группе инородных тел округлой формы (закругленные края) были: элементы игрушек, шарики (металлические, пластмассовые, стеклянные), пробка от ПЭТ — бутылки, кольцо, магнит, пуговица, болт, клавиша от ПК, сим-карта, фильтр от сигареты.

Время до момента обращения за медицинской помощью составило: до 1 часа — 69 (14,7 %) детей, от 1 часа до 3-х часов — 296 (63,1 %), от 3-х до 6 часов — 29 (6,2 %), от 6 до 12 часов — 13 (2,9 %), 12–24 часа — 14 (3 %), и позже 24 часов обратилось 47 (10 %) пациентов. Подавляющее число пациентов 325 (69,4 %) обратились в первые 3 часа от начала заболевания. Необходимо отметить, что только у 24 (5,1%) детей попадание инородного тела в ЖКТ сопровождалось клиническими проявлениями. Отмечались боль в горле, в грудной клетке, животе, отказ от еды, рвота, беспокойство. По годам пациенты распределены следующим образом: в 2014 г. обратилось — 133 пациента, в 2015 г. — 179, в 2016 г. — 156 детей. При обращении все дети распределены по уровню оказания медицинской помощи. Первую группу составили пациенты 141 (30,1 %), у которых ИТ после проведения клинического осмотра и выполнение обзорной рентгенограммы грудной клетки и брюшной полости было исключено. После проведение профилактической беседы с родителями пациенты были отпущены домой. Вторую группу — 220 (47 %) составили дети с подтвержденным инородным телом в ЖКТ, у которых заболевание клинически себя не проявляло, ИТ было округлой формы, по данным обзорной рентгенографии грудной клетки и брюшной полости находилось дистальнее 12-перстной кишки, электрохимически не агрессивно, имеющая небольшие размеры. Родителям таких пациентов были даны рекомендации и дети направлены под амбулаторное наблюдение хирурга. В дальнейшем у этих детей инородное тело благополучно покинуло ЖКТ. Возврата за оказанием медицинской помощи в стационар у этой категории пациентов не отмечено. Третью группу — 66 (14,1 %) составили пациенты с ИТ, нуждающимися в оказании экстренной помощи. А именно любые инородные тела, расположенные в пищеводе — 37, либо агрессивно — механически, электрохимически, расположенные в желудке — 29 детей. Этим пациентам выполнена экстренная фиброгастродуоденоскопия (ФГДС) под наркозом. При этом 61 инородное тело было эндоскопически удалено, 2 ИТ из пищевода низведено в желудок, 7 инородных тел вышли за пределы эндоскопической визуализации. В дальнейшем эти дети подверглись динамическому наблюдению в стационаре и в течение 2–3 суток ИТ покинули желудочно-кишечный тракт. Четвертую группу, 41 (8,8 %) пациент составили дети со следующими ИТ — инородное тело находится вне зоны эндоскопической визуализации, при этом агрессивно (с острыми краями, батарейка, 2 и более магнита, имеет клинические проявления). Эти пациенты наблюдались в течение 2–7 дней, не имели осложнений, связанных с

наличием ИТ в ЖКТ и были выписаны с выздоровлением по мере выхождения инородного тела естественным путем. За наблюдаемый срок у пациентов, обратившихся в УЗ «ВОДКЦ» не было осложнений, потребовавших оперативного лечения. Наблюдались следующие осложнения у 12 (2,6 %) пациентов, локализованные в с/3 и н/3 пищевода: 9 — электрохимический ожог от батарейки, некроз от давления, вызванный монетой — 1, бегунком от молнии — 1. Возраст пациентов составил 1 год 4 месяца — 7 лет, время экспозиции инородного тела от 2 до 18 часов. В дальнейшем все эти дети получили консервативное лечение и после контроля ФГДС выписаны в удовлетворительном состоянии.

### Вывод

Нами предложен алгоритм помощи детям, имеющим инородные тела в желудочно-кишечном тракте:



### ЛИТЕРАТУРА

1. Эндоскопия пищеварительного тракта у детей / С. Я. Долецкий [и др.]. — М.: Медицина, 1984. — С. 277.
2. Ионов, Д. В. Диагностика и лечебная тактика при инородных телах желудочно-кишечного тракта у детей: автореф. дис. ... канд. мед. наук. — М., 2015. — 18 с.

УДК 616.559-006.2-053.2-089

## ДИАГНОСТИКА И ХИРУРГИЧЕСКОЕ ЛЕЧЕНИЕ ДЕТЕЙ С КРЕСТЦОВО-КОПЧИКОВЫМИ ТЕРАТОМАМИ

Прокопеня Н. С.<sup>1</sup>, Говорухина О. А.<sup>1</sup>, Аверин В. И.<sup>2</sup>

<sup>1</sup>Государственное учреждение

«Республиканский научно-практический центр детской хирургии»,

<sup>2</sup>Учреждение образования

«Белорусский государственный медицинский университет»

г. Минск, Республика Беларусь

### Введение

Тератома — это опухоль, растущая из клеток эмбриона. Опухоль имеет характерную локализацию в области крестца и ягодич, переходит на промежность, сдвигая ее кпереди. Кожа над опухолью может быть не изменена, а может иметь эмбриональные рубцы и расширенные ветвистые сосуды, но иногда резко истончена и мацерирована, с выраженным венозным рисунком. Пальпаторно удается выявить неоднородность тератомы: наличие плотных и мягких



участков, места с флюктуацией (кисты), опухоль безболезненна. Основание тератомы широкое, четко не определяется, уходит под ягодичные мышцы. При наружно-внутреннем расположении опухоли узлы ее прощупываются в толще ягодич, обычно асимметрично. Располагаясь между копчиком и прямой кишкой, опухоль сдавливает органы промежности, но не прорастает их. Пальцевое исследование через прямую кишку позволяет уточнить расположение и протяженность новообразования [1–4]. Согласно морфологической классификации, выделяют 3 вида тератом: 1) зрелые тератомы; 2) незрелые тератомы; 3) злокачественные тератомы [2, 3, 4]. Большинство тератом выявляют в сроки от 22 до 34 недель беременности. Приблизительно 80 % младенцев являются женского пола. Американская Академия Педиатрии (APPSS) выделила 4 типа крестцово-копчиковых тератом (ККТ): тип I — преобладают внешние повреждения, опухоль, покрыта кожей с минимальным пресакральным компонентом, выступает из области промежности; тип II — преобладает наружная опухоль со значительным пресакральным компонентом и распространением наружу; тип III — превалирует сакральный компонент и наружное распространение; тип IV — пресакральная опухоль без наружного компонента [2, 3].

### **Цель**

Обобщить опыт обследования и хирургического лечения детей с ККТ в РНПЦ детской хирургии с 1994 по 2016 гг.

### **Материал и методы исследования**

В нашей клинике за период 1994–2016 гг. находился на лечении 61 ребенок с ККТ, девочек — 43 (71 %), мальчиков — 18 (29 %).

### **Результаты исследования и их обсуждение**

ККТ являются наиболее распространенной врожденной опухолью у новорожденных, и встречается приблизительно у одного из 35–40 тыс. живых новорожденных. [2] Антенатально диагноз был установлен в 46 % случаях, у 12 % детей ВПР при УЗИ не был выявлен, у остальных — данные об антенатальном УЗИ отсутствовали. В отделение детской хирургии дети поступали в первые сутки жизни, только 7 детей поступили в возрасте от 1,5 до 14 месяцев.

У 26 детей были МВПР. Чаще встречались аномалия развития костей таза и позвоночника (11,5 %), врожденная патология почек (20 %), ВПС (6,5 %) — от общего детей.

В РНПЦ детской хирургии разработан протокол обследования детей с ККТ, который включает в себя: УЗИ, компьютерную томографию (КТ) или магнитно-резонансную томографию (МРТ), рентгенографию грудной клетки, живота и малого таза, анализ крови на альфа-фетопротеин. Но так же необходимо особо уделять внимание УЗИ плода. При УЗИ плода основным симптомом, который должен привлечь внимание, является увеличение размеров матки за счет собственно тератомы или многоводия. В зоне крестца плода определяется гетерогенная масса, состоящая из мягких тканей, кистозных образований и многочисленных сосудов [3].

УЗИ тератомы у ребенка направлено на оценку природы образования (кистозное или солидное), его распространенности (в брюшную полость), степени васкуляризации, вовлечения прилежащих органов. УЗИ, КТ, МРТ дают возможность установить связь опухоли с окружающими тканями [1–4].

Рентгенологический метод имеет большое значение для диагностики в комплексе клинического обследования новорожденного с ККТ. Выполнялась рентгенография грудной клетки, живота и малого таза для определения степени распространенности опухоли, выявления сопутствующей патологии или метастазов. Также следует обратить внимание на форму дужек пояснично-крестцовых позвонков — наличие дефекта в них позволяет заподозрить спинномозговую грыжу [2].

Анализ на альфа-фетопротеин в нашей клинике исследовался только у детей, которые оперировались в плановом порядке. Величина альфа-фетопротеина на первом месяце жизни не имеет прогностического значения, однако после операции, сохраняющееся его высокое значение можно расценивать, как маркер рецидива опухоли или ее злокачественности. Прогностический имеет значение не столько абсолютная величина альфа-фетопротеина, а сколько его градиент до и после операции [2, 3].

Лечение тератомы только хирургическое. Сроки операции определяются клиническим течением опухоли, но принцип здесь только один — операция нужна как можно раньше, по-

тому как, опухоль, диагностированная после 2 месяцев жизни ребенка, имеет большой риск малигнизации. Поэтому детей из роддома следует переводить в специализированное детское хирургическое отделение [3].

Техника операции. Положение ребенка на операционном столе, на животе. Разрез кожи в виде перевернутой буквы V с вершиной в проекции копчика. Если опухоль распространяется в краниальном направлении в ретроперитонеальное пространство, то может понадобиться и абдоминальный доступ для мобилизации верхней части тератомы. Опухоль отделяют тупо и остро от ягодичных мышц, копчик пересекают и удаляют вместе с опухолью. Ягодичная складка формируется путем подшивания леватора к пресакральной фасции [1, 2, 4].

Из 61 пациента умерло — 3 (6 %), у этих детей морфологически была незрелая опухоль. 1 ребенок не был оперирован.

После хирургического лечения дети направляются к онкологам и осматриваются ежемесячно в течение первых 3 месяцев после операции. Затем один раз в 3 месяца в течение года. Ребенка следует наблюдать в течение 5 лет. При каждом осмотре необходимо проводить ректальное исследование (с целью не пропустить рецидив) и определять уровень альфа-фетопротеина, чтобы выявить отдаленные метастазы и возможный рецидив опухоли [2, 4].

Отдаленные результаты у детей после своевременного радикального оперативного лечения ККТ вполне благоприятные [1, 2, 3].

#### **Выводы**

1. Особое внимание необходимо уделить антенатальной диагностики.
2. Протокол обследования детей с ККТ включает в себя: УЗИ, КТ или МРТ, анализ крови на альфа-фетопротеин.
3. Во время операции копчик пересекают и удаляют вместе с опухолью, это предотвращает рецидивы опухоли.
4. После хирургического лечения все дети должны наблюдаться онкологом.

#### **ЛИТЕРАТУРА**

1. Ашкрафт, К. У. Детская хирургия / К. У. Ашкрафт, Т. М. Холдер. — СПб.: Харфорд, 1996. — Т. 3. — С. 193–206.
2. Детская хирургия национальное руководство / под ред. Ю. Ф. Исакова, А. Ф. Дронова. — М.: ГЭОТАР-Медиа, 2009. — С. 546–550.
3. Горелова, Е. М. Крестцово-копчиковая тератома / Е. М. Горелова // Детская хирургия. — 2016. — № 4. — С. 194–199.
4. Неонатальная хирургия: рук-во / под ред. Ю. Ф. Исакова, Н. Н. Володина, А. В. Гераськина. — М.: Династия, 2011. — С. 579–587.

УДК 616-089.843-073

### **АНОМАЛИИ БИЛИДИГЕСТИВНОЙ СИСТЕМЫ: ТРУДНОСТИ ДИАГНОСТИКИ**

**Прудникова Т. А., Дьяконова Е. Ю., Аникин А. В., Кузнецова Г. В., Гусев А. А.,  
Окулов Е. А., Тимофеев И. В., Бекин А. С., Романова Е. А., Хроленко П. В.**

**Федеральное государственное автономное учреждение  
«Национальный научно-практический центр здоровья детей»  
Министерства здравоохранения Российской Федерации  
г. Москва, Российская Федерация**

#### **Введение**

Многообразие аномалий и пороков билиодигестивной системы требует мультидисциплинарного подхода с использованием высокотехнологичных методов обследования. Применение определенных диагностических алгоритмов в условиях хорошо оснащенного хирургического стационара позволяет избежать ошибок при постановке диагноза у данной категории пациентов.

#### **Цель**

На конкретных клинических примерах показать особенности клинических проявлений у детей с пороками и аномалиями развития билиодигестивной системы, диагностические тонкости при их обследовании.

### **Материал и методы исследования**

В исследование вошли 3 детей с пороками развития панкреато-биллиарной зоны, обследованных по месту жительства, у которых отмечены расхождения диагнозов. Диагнозы при поступлении: непаразитарная киста печени — ребенок дважды оперирован по месту жительства, киста холедоха, портальная гипертензия. Всем детям выполнено стандартное общеклиническое обследование, УЗИ, МРТ-диагностика.

### **Результаты исследования и их обсуждение**

Выявлены следующие диагнозы: гигантская ложная киста поджелудочной железы — выполнено двухэтапное удаление кисты с формированием цистодуоденоанастомоза, кистозная трансформация пузырного протока — выполнена лапароскопическая холецистэктомия, болезнь Кароли — ребенок передан под наблюдение гепатолога, направлен на консультацию трансплантолога.

### **Выводы**

1. Аномалии и пороки развития билиодигестивной системы требуют повышенного внимания, комплексного подхода, тщательной диагностики, осмысления с привлечением высококвалифицированных специалистов.
2. Наибольшую информацию о характере и анатомии порока можно получить при использовании лучевых методов диагностики и МРТ.
3. Неправильная оценка результатов обследования может привести к неоправданным хирургическим вмешательствам, не соответствующим характеру заболевания.

### **ЛИТЕРАТУРА**

1. Pediatric choledochal cysts: diagnosis and current management / K. C. Soares [et al.] // *Pediatric Surgery International*. — 2017. — Mar 31.
2. Choledochal Cysts: Presentation, Clinical Differentiation, and Management / K. C. Soares [et al.] // *Journal of the American College of Surgeons*. — 2014. — Vol. 219(6). — P. 1167–1180.
3. Туманян, Г. Т. Хирургия кистозной трансформации желчевыводящих протоков у детей: от пройденного к настоящему / Г. Т. Туманян, А. И. Ленюшкин // *Детская хирургия*. — 2005. — № 4.
4. Ленюшкин, А. И. Клинико-диагностические аспекты и тактика лечения кист желчевыводящих путей в детском возрасте / А. И. Ленюшкин, Г. Т. Туманян. // *Вопросы современной педиатрии*. — 2005. — № 3.
5. Эргашев, Н. Ш. Выбор хирургической тактики и способа операции при кистозных трансформациях внепеченочных желчных протоков у детей. / Н. Ш. Эргашев, Э. А. Якубов, Ш. Н. Эргашев // *Детская хирургия*. — 2012. — № 3.

УДК 616.12-008.331.1-053.2-089

## **ПОВТОРНЫЕ ОПЕРАЦИИ У ДЕТЕЙ С ПОРТАЛЬНОЙ ГИПЕРТЕНЗИЕЙ**

**Прудникова Т. А., Дьяконова Е. Ю., Аникин А. В., Кузнецова Г. В., Гусев А. А.,  
Окулов Е. А., Тимофеев И. В., Бекин А. С., Романова Е. А., Хроленко П. В.**

**Федеральное государственное автономное учреждение  
«Национальный научно-практический центр здоровья детей»  
Министерства здравоохранения Российской Федерации  
г. Москва, Российская Федерация**

### **Введение**

Кровотечение из варикозно расширенных вен пищевода и желудка является грозным осложнением портальной гипертензии. Единственным методом пожизненной профилактики кровотечений из варикозно расширенных вен является портосистемное шунтирование.

### **Цель**

Оценить результаты первичных и повторных шунтирующих операций у детей с портальной гипертензией за последние семь лет.

### **Материал и методы исследования**

Мы провели анализ за период 2010-2016 г.г. лечившихся 113 детей в возрасте от 9 месяцев до 16 лет с внепеченочной портальной гипертензии (ВПГ) — 98 больных и врожденным фиброзом печени (ВФП) — 15 пациентов.

Первая группа — первичные больные — 87 пациентов, вторая — ранее оперированные по месту жительства — 26 пациентов.

Проведенные операции: спленэктомия в 13 случаях, гастротомия с прошиванием варикозных вен кардиального отдела желудка — 7 случаев; сосудистое шунтирование в 6 случаях. Варикозное расширение вен пищевода, вторичные изменения в верхних отделах желудочно-кишечного тракта, кровотечения из расширенных вен были отмечены во всех случаях. Во второй группе частые кровотечения из расширенных вен отмечены у 85 % больных.

#### **Результаты исследования и их обсуждение**

Результаты показали высокую эффективность шунтирования у первичных больных. В отдаленном катамнезе успешные результаты были зафиксированы у 93,9 % пациентов, что было подтверждено эндоскопическими и УЗ исследованиями. Контрольные обследования показали отсутствие, или максимально 1 степень ВРВП и отсутствие риска кровотечения. Во 2-й группе только в 7 случаях (после спленэктомии) нам удалось выполнить шунтирующие операции: формирование спленоренального (1) или мезентерико-кавального анастомоза (6). В других случаях в связи с явлениями тотального тромбоза сосудов портальной системы — было возможно проведение только паллиативных операций.

#### **Выводы**

Шунтирование, как радикальный метод декомпрессии портальной гипертензии является лучшим способом лечения детей с портальной гипертензией. Возможность проведения успешного шунтирования возрастает при состоятельности, т. е. проходимости основных вен портальной системы.

После ранее проведенного шунтирования или паллиативных операций риск тромбоза портальной системы и, как следствие, невозможность выполнения повторных шунтирующих операций, прогрессивно возрастает.

#### **ЛИТЕРАТУРА**

1. Monitoring Editor: Johannes Mayr. Laparoscopic distal splenoportal shunt for the treatment of portal hypertension in children with congenital hepatic fibrosis // Jin-Shan Zhand [et al.] // *Medicine* (Baltimore). — 2017. — Vol. 96(3). — P. 5843.
2. Portosystemic shunting for paediatric portal hypertension / A. Shun [et al.] // *J Pediatr Surg*. — 1997. — Vol. 32(3). — P. 489–493.
3. *Сенякович, В. М.* Патогенетические основы повышения эффективности портосистемного шунтирования при внепеченочной портальной гипертензии у детей: автореф. дис. ... д-ра мед. наук / В. М. Сенякович. — М., 1992.
4. Хирургическое лечение острых кровотечений при портальной гипертензии у детей / А. Ю. Разумовский [и др.] // *Анналы хирургической гепатологии*. — 2007. — № 3.
5. *Разумовский, А. Ю.* Хирургическое лечение портальной гипертензии у детей / А. Ю. Разумовский, В. Е. Рачков. — М., 2012. — С. 170–188.

УДК 616.71-018.46-002-053.2-07-08

### **ОСТРЫЙ МЕТАЭПИФИЗАРНЫЙ ОСТЕОМИЕЛИТ У ДЕТЕЙ РАННЕГО ВОЗРАСТА, ОСОБЕННОСТИ ТЕЧЕНИЯ, ДИАГНОСТИКИ И ЛЕЧЕНИЯ**

**Румянцева Г. Н., Горшков А. Ю., Сергеечев С. П., Михайлова С. И.**

**Федеральное государственное бюджетное образовательное учреждение  
высшего профессионального образования  
«Тверской государственный медицинский университет»  
Министерства здравоохранения Российской Федерации  
г. Тверь, Российская Федерация**

#### **Введение**

В последнее десятилетие острый гематогенный метаэпифизарный остеомиелит (МЭО) занимает одно из первых мест в гнойно-септической хирургии по частоте исхода в бактериальный сепсис. Динамика количества случаев заболевания не имеет четкой тенденции к снижению. Значимым в этиологии является патоморфоз возбудителей последнего десятилетия, характеризующийся уменьшением частоты роста культур моностафилококковой флоры (*Staphylococcus aureus*) до 50 %. Отмечается активный рост микст-культур эпидермального стафилококка с другими микроорганизмами (клебсиеллами, энтерококками), их ассоциации с анаэробами и культурами грибов рода Кандида.

Исходом заболевания являются ортопедические осложнения, влекущие инвалидизацию ребенка, от 10 до 40 % случаев).

### **Цель**

Изучить особенности клинического течения метаэпифизарного остеомиелита, провести сравнительный анализ возможностей различных методов диагностики и лечения.

### **Материал и методы исследования**

В исследование было включено 64 ребенка в возрасте от 0 до 3-х лет с острым гематогенным метаэпифизарным остеомиелитом, находившихся на стационарном лечении по поводу данного заболевания в отделении гнойной и экстренной хирургии ДОКБ г. Твери. С 2005 по 2015 гг. Для уточнения особенностей клинического течения различных форм МЭО был проведен анализ результатов стандартного комплекса клинико-диагностических мероприятий, проведенного у всех поступивших. Диагноз ставился на основании клинико-anamnestических данных, использовались методы бактериологической, лабораторной диагностики, медицинской визуализации (рентгенография, УЗИ, КТ, МРТ). В лечении применяли хирургический и консервативный метод.

### **Результаты исследования и их обсуждение**

В структуре обследуемых больных наибольшую группу составили дети до 1 года 48 (75 %), самая высокая частота заболеваемости отмечалась у детей в возрасте до 1 месяца 30 (46,8 %), по половой принадлежности преобладали мальчики 39 (60,9 %). Анализ сроков поступления в специализированный хирургический стационар показал, что в первые трое суток болезни был госпитализирован 21 (32,8 %) ребенок. Наибольшее количество пациентов — 33 (51,5 %) обратилось за специализированной помощью на 4–7 сутки. По клиническому течению встречалась местная форма 53 (82,8%) случая, септикопиемическая у 11(17,2%), токсическая форма не отмечалась. Из септических осложнений на первом месте оказалась пневмония — 6 (54,5%) человек. Результаты оценки степени тяжести состояния показали, что дети поступали в стационар преимущественно в состоянии средней степени тяжести — 36 (56,2 %) пациентов. В типичных случаях заболевание начиналось остро — у 52 (81,2 %), возникла резкая боль в пораженной конечности в 49 (76,5 %) случаев. Появлялись и нарастали симптомы интоксикации. При клиническом осмотре у 56 (87,5 %) пациентов обращало на себя внимание вынужденное положение конечности, ограничение или отсутствие активных движений, болезненность при пальпации и попытке пассивных движений. У 48 (75 %) заболевших отмечалась выраженная стойкая контрактура суставов. В более поздние сроки появлялось увеличение объема сустава, гиперемия над очагом поражения. Факторы риска развития заболевания выявлены в 34 (53,1 %) случаях (неблагоприятный антенатальный период, очаги хронической инфекции, у матери, оперативные роды, недоношенность, перинатальное поражение ЦНС, предшествующие гнойные заболевания). По локализации очага воспаления преобладало поражение эпифиза бедренной кости с поражением тазобедренного сустава — 26 (40,6 %) случаев. При первичном заборе биоматериала идентифицирован возбудитель у 46 (71,8 %) больных. В 28 (43,7 %) случаях выделен *Staphylococcus aureus*. Наиболее часто при МЭО выявлялись изменения состава периферической крови: анемия была выявлена у 34 (53,1 %) пациентов, лейкоцитоз у 57 (89 %) больных. В 28 (43,7 %) случаях отмечалось ускорение СОЭ. У всех пациентов имелись признаки системного воспалительного ответа (нейтрофильный лейкоцитоз со сдвигом формулы влево). В биохимическом анализе крови в 58 (90,6 %) случаев сохранялась нормогликемия. Умеренная гипопропротеинемия отмечалась у 29 (45,3 %) пациентов. Лабораторные показатели, характеризующие функцию почек, оставались в пределах референтных значений. Повышение уровня С-реактивного белка, как неспецифического маркера воспаления определялось качественным методом и было положительным у 44 (68,7 %) больных. Для ранней диагностики бактериального сепсиса в случае ухудшения состояния ребенка с МЭО, проводился прокальцитонинный тест сыворотки крови экспресс-методом по Brachms. Обследовано 14 (21 %) больных, что позволило определить клиническую форму заболевания. Из методов медицинской визуализации рентгенография в боль-

шинстве случаев являлась стартовым методом диагностики. У 47 (73,4 %) — на 10–14 день болезни регистрировалась периостальная реакция и очаги деструкции в метаэпифизарной зоне. УЗИ-диагностика выполнена всем 64 (100 %) пациентам с МЭО, методика показала высокую информативность (80 %). Основной УЗ-признак МЭО — изменения в метаэпифизарной зоне появлялся на 4–7 день болезни.

Компьютерная томография выполнялась у 8 (12,5 %) детей с МЭО, проявляется отчетливыми рентгенодеструктивными изменениями костных структур в кортикальном слое уже на 2-е сутки заболевания. МРТ использовали в интрамедуллярную фазу в качестве уточняющей методики у 4 (6,25 %) пациентов. Консервативно был пролечен 21 (33 %) ребенок. Применена комплексная терапия с учетом общих принципов ведения гнойной инфекции.

Хирургическое лечение выполнено у 43 (67 %) пациентов, заключалось в проведении пункции пораженного сустава: под контролем УЗИ — 27 (63 %).

### **Выводы**

1. Наибольшая частота встречаемости заболевания выявлена в группе новорожденных детей, у каждого из которых обнаружены факторы риска возникновения МЭО; у большинства пациентов заболевание началось с общей симптоматики; основным этиологическим фактором является золотистый стафилококк; первичный очаг воспаления локализовался преимущественно в эпифизах длинных трубчатых костей нижних конечностей.

2. В ранней диагностике заболевания методом выбора является КТ и УЗ-исследование.

3. Приоритетный метод хирургического лечения: пункция пораженного сустава под контролем УЗИ.

### **ЛИТЕРАТУРА**

1. Абушкин, И. А. Ранняя неинвазивная диагностика острого гематогенного остеомиелита у детей / И. А. Абушкин, В. А. Привалов, И. В. Крочек // Детская хирургия. — 2001. — № 1. — С. 31–34.
2. Домарев, А. О. Диагностика и комплексное лечение метаэпифизарного остеомиелита у детей: автореф. дис. ... канд. мед. наук (14.00.35) / А. О. Домарев; ГОУВПО РГМУ. — М., 2008. — С. 2–4.
3. Железнов, А. С. Диагностика и лечение острого гематогенного остеомиелита у новорожденных: дис. ... канд. мед. наук / А. С. Железнов — Уфа, 2009. — С. 9–27.
4. Завадовская, В. Д. Возможности ультразвукового исследования в диагностике острого гематогенного метаэпифизарного остеомиелита у детей / В. Д. Завадовская, С. А. Полковникова, В. М. Масликов // Медицинская визуализация. — 2013. — № 5. — С. 121–128.
5. Морозова, О. Л. Особенности течения острого гематогенного остеомиелита у детей младшего возраста / О. Л. Морозова, С. Н. Гисак, В. В. Моррисон // Саратовский научно-медицинский журнал. — 2007. — № 16. — С. 31–33.

УДК 616.613-007.63-007-053.1

## **СОСТОЯНИЕ КОНТРАЛАТЕРАЛЬНОЙ ПОЧКИ ПРИ ВРОЖДЕННОМ ГИДРОНЕФРОЗЕ ПО ДАННЫМ ЛУЧЕВЫХ МЕТОДОВ ОБСЛЕДОВАНИЯ**

*Румянцева Г. Н., Карташёв В. Н., Аврасин А. Л.,  
Бурчёнкова Н. В., Медведев А. А.*

**Федеральное государственное бюджетное образовательное учреждение  
высшего профессионального образования  
«Тверской государственный медицинский университет»  
Министерства здравоохранения Российской Федерации,  
Государственное бюджетное учреждение здравоохранения Тверской области  
«Детская областная клиническая больница»  
г. Тверь, Российская Федерация**

### **Введение**

Врожденный гидронефроз — это обструктивная уродопатия, приводящая к нарушению уродинамики, почечного кровообращения и функционального состояния почек, что в последующем может привести к склеротическим изменениям паренхимы. Структурные нарушения длительное время компенсируются контралатеральным органом, особенно при односто-

роннем поражении [1]. Часто этот порок сопровождается хроническим вторичным пиелонефритом, что приводит к прогрессирующей потере функциональной паренхимы. Учитывая высокую частоту развития пиелонефрита в контралатеральной почке целесообразно всегда контролировать состояние обеих почек. Применение лучевых методов исследования является основным методом диагностики повреждения почечной паренхимы и оценки степени нарушения ее функции [2].

### **Цель**

Изучить состояние контралатеральной почки и вовлеченность ее в патологический процесс при одностороннем врожденном гидронефрозе 2–3 степени с помощью лучевых методов диагностики.

### **Материал и методы исследования**

Работа основана на ретроспективном анализе историй болезни 285 детей в возрасте от 3-х месяцев до 17 лет, находившихся на обследовании и лечении в урологическом отделении Детской областной клинической больницы г. Твери в период с 1994 г. по настоящее время. Соотношение мальчиков и девочек составило 191 (67 %) к 94 (33 %). Левосторонний гидронефроз встречался у 178 (62,5 %) детей, правосторонний — у 95 (33,3 %), двухсторонний — у 12 (4,2 %). По степеням гидронефроза пациенты распределены следующим образом (классификации Society of fetal urology (SFU)): 2 ст. — 23 (8 %) больных, 3 ст. — 203 (71 %), 4 ст. — 59 (21 %). В исследуемую группу вошли 112 детей с односторонним гидронефрозом. Следует отметить, что у каждого третьего больного заболевание протекало бессимптомно и впервые диагностировано при поступлении в детский коллектив в возрасте 7 лет. Из методов обследования всем детям выполнена: внутривенная урография, инфузионный вариант, ультразвуковое исследование почек с доплерографией сосудов, диуретическая ультрасонография оценена у 98 детей, статическая нефросцинтиграфия у 78, компьютерная томография у 12. Большинству пациентов статическая нефросцинтиграфия проведена в возрасте старше 7 лет.

### **Результаты исследования и их обсуждение**

По данным внутривенной урографии анатомо-функциональное состояние контралатерального органа во всех случаях было без патологии. При оценке доплерографии сосудов кровотоков был равномерный в 97,3 %, в 3 (2,7 %) случаях отмечено снижение индекса резистентности ниже 0,6. При качественной оценке статических нефросцинтиграмм использовалась упрощенная классификация [1], по которой выделяется 3 типа поражений: 1-й тип — снижение накопления РФП без формирования очагов нефросклероза, 2-й тип — снижение накопления РФП с формированием единичных очагов нефросклероза, 3-й тип — снижение накопления РФП с формированием множественных очагов нефросклероза, сопровождающееся уменьшением размера органа. Анализ  $^{99m}\text{Tc}$  — DMSA-сцинтиграмм выявил следующие изменения в почке с гидронефротической трансформацией: у 16 (14,3 %) детей со 2 степенью гидронефроза отмечался преимущественно 2 тип поражения, у 96 (85,7 %) детей с 3 степенью гидронефроза отмечался 2 и 3 тип поражения. При оценке контралатерального органа в 89,3 % имелся 1 тип поражения со снижением накопления РФП в разных сегментах почки, а при одностороннем гидронефрозе 3 степени в 10,7 % имелся 2 тип поражения, при этом накопительная функция почки не нарушалась. При оценке количественного показателя захвата РФП почками при гидронефрозе 2 степени, индексы были в пределах нормы, как по отдельности, так и в общем, при гидронефрозе 3 степени отмечалось снижение в пораженном органе. Также следует отметить, что у 19 (17 %) детей имелось снижение секреторной функции не только в больном органе, а также снижение объема общей функционирующей паренхимы.

### **Выводы**

1. Статическая нефросцинтиграфия является наиболее объективным и эффективным способом определения структурных изменений в почечной паренхиме у детей с гидронефрозом.

2. По данным статической нефросцинтиграфии при одностороннем гидронефрозе 2 степени в контралатеральном органе фиксируются структурно-функциональные поражения 1 типа в 89,3 % случаев, при гидронефрозе 3 степени, наряду с 1-м типом поражения в 10,7 % случаев имелся 2 тип.

3. Полученная информация о состоянии почечной паренхимы используется для оценки эффективности проведенного вмешательства, выбора комплекса лечебных мероприятий при проведении 3 этапа реабилитации больного.

#### ЛИТЕРАТУРА

1. Радионуклидные исследования структурно-функционального состояния почек при гидронефрозе у детей / И. Е. Смирнов [и др.] // Российский педиатрический журнал. — 2013. — № 3. — С. 7–12.
2. Возможности индивидуального прогнозирования развития гидронефроза у детей грудного возраста методом статической нефросцинтиграфии / В. В. Ростовская [и др.] // Детская хирургия. — 2016. — № 20(3). — С. 116–122.
3. Особенности клинической картины врожденного гидронефроза у детей в зависимости от латерализации поражения / Х. Х. Ель-Шазли [и др.] // Вопросы практической педиатрии. — 2011. — Т. 6, № 5. — С. 27–31.
4. Обструкция верхних мочевыводящих путей у детей / С. М. Шарков [и др.]. — М.: Союз педиатров России, 2012. — 208 с.
5. . Хворостов, И. Н. Обструктивная уропатия / И. Н. Хворостов, С. Н. Зоркин, И. Е. Смирнов // Урология. — 2005. — № 4. — С. 73–76.

УДК 616-008.856.6-053.2-08

### ЛЕЧЕБНАЯ ТАКТИКА ПРИ ИНОРОДНЫХ ТЕЛАХ У ДЕТЕЙ

*Румянцева Г. Н., Минько Т. Н., Никифорова Л. М., Бревдо Ю. Ф.*

**Федеральное государственное бюджетное образовательное учреждение  
высшего профессионального образования  
«Тверской государственный медицинский университет»  
Министерства здравоохранения Российской Федерации,  
Государственное бюджетное учреждение здравоохранения Тверской области  
«Детская областная клиническая больница»  
г. Тверь, Российская Федерация**

#### **Введение**

Инородные тела (ИТ) пищевода являются часто встречающейся патологией. Зонами внедрения инородных тел служат физиологические сужения пищевода.

#### **Цель**

Разработать рациональную тактику при инородных телах пищевода.

#### **Материал и методы исследования**

Нами был проведен анализ 168 истории болезни детей, поступивших в хирургическое отделение ДОКБ г. Твери с инородными телами пищевода за период 2012–2016 гг.

#### **Результаты исследования и их обсуждение**

Чаще всего ИТ глотали дети в возрасте от 1 г до 3 лет. Длительность нахождения ИТ в просвете пищевода у 69,4 % пациентов была до 6 часов, у 16,7 % человек — от 6 до 24 часов и у 13,9 % — более суток.

Надо отметить, что дети, обратившиеся в сроки более суток, проживают в районных центрах области и получали лечение в ЦРБ по поводу дисфункций ЖКТ, либо бронхита. ИТ являлось случайной находкой при выполнении Rg-графии. Из сельской местности дети поступали в 1 сутки.

Практически все ИТ локализовались в крикофарингеальном или бронхиальном сужение пищевода.

Типы ИТ — монеты, заколки, фрагменты украшений одежды и постельного белья (бусины, пуговицы), батарейки, магниты, скрепки, булавки и т.д.

При поступлении больных с подозрением на инородное тело пищевода нами использовался следующий диагностический алгоритм: сбор анамнеза, осмотр хирурга, дополнительные методы обследования (Rg-графия, ЭГДС) [1, 3].

Целью ЭГДС являлось удаление инородного тела и оценка степени повреждения пищевода. Исследование во всех случаях проводилось по экстренным показаниям под общим обезболиванием.



Работа с детьми младшего возраста вызывает определенные сложности. Затруднено выведение инструмента из рабочего канала эндоскопа, так как, учитывая анатомические особенности строения пищевода ребенка, манипуляцию приходится производить при сгибании дистального конца эндоскопа до угла  $90^\circ$ . Этими же факторами обусловлена проблема отсутствия жесткой фиксации аппарата в просвете пищевода и необходимость постоянной коррекции с помощью рулевых тяг. Использовался аппарат с диаметром рабочего канала 2,8 мм, и наружным диаметром 9,0 мм. К сожалению, для аппаратов с каналом 2,0 набор инструментов ограничен (биопсийные щипцы).

Для удаления ИТ из просвета пищевода чаще всего был использован захват «крысиный зуб» другие варианты щипцов (биопсийные) не всегда способны хорошо фиксировать ИТ, что приводит к увеличению попыток захвата ИТ и удлинению времени процедуры [2].

После удаления ИТ обязательно проводится контрольная ЭГДС для оценки состояния места его пребывания.

При удалении ИТ с ровными, гладкими краями (монеты), находящихся в пищеводе более 12 часов мы сталкивались с определенными трудностями: плотная фиксация к стенке, наличие перифокального отека тканей.

ИТ неправильной формы, с острыми краями вызывают подобные повреждения органа уже через 3–4 часа с момента нахождения в пищеводе.

После извлечения ИТ в месте стояния определялись линейные эрозии. Таким пациентам проводилось лечение в хирургическом стационаре с проведением контрольной ЭГДС на 7–8 сутки, после чего, обычно дети выписывались с выздоровлением.

В отдельную группу ИТ следует выделить дисковые батарейки, вызывающие глубокие повреждения стенки пищевода [2].

Мы наблюдали 6 пациентов с ИТ пищевода — батареейкой, из них 2 пациента были до 1 года и 4 до 3-х лет.

В сроки до 3 часов от момента попадания инородного тела поступило 4 пациента и 2 пациента через 4 и 12 часов соответственно.

Эндоскопическое пособие практически всем детям было оказано в течение 2 часов с момента поступления.

В пищеводе, у всех детей в зависимости от сроков нахождения батареейки наблюдались патологические изменения от отека, гиперемии и линейных эрозий до глубоких язв стенки пищевода.

Все дети после удаления батареек находились на лечении в хирургическом отделении, двое детей (с большими сроками стояния ИТ) первые двое суток после удаления — в отделении реанимации. Терапия назначалась в зависимости от тяжести поражения пищевода.

С поверхностными повреждениями дети получали антибактериальную терапию, обволакивающие средства, облепиховое масло.

При наличии глубоких поражений в первые двое суток всем назначалась инфузионная терапия с целью регидратации и восполнения физпотребности, так как энтеральное питание в это время исключалось. Проводился курс антибактериальной, гормональной терапии (из расчета 5 мг на кг в сутки в расчете на преднизолон), обволакивающих средств.

При угрозе развития стеноза проводилось профилактическое и лечебное бужирование пищевода с 21 суток по схеме, с последующим гипербужированием в течение 3–6 недель (при эндоскопической картине ожога 3 степени). Всем пациентам этой группы проводились контрольные ЭГДС.

У 4 пациентов отмечалась полная эпителизация дефектов слизистой. У 2 пациентов развилось стенозирование пищевода.

Ребенку 1 года, у которого батареейка находилась в пищеводе более 6 часов, проводилось бужирование в течение 6 месяцев с периодической госпитализацией для обследования (ЭГДС, Rg).

В дальнейшем, в течение года, этому больному осуществлялось бужирование пищевода по схеме, разработанной для лечения ожогов пищевода.

При проведении контрольной ЭГДС через год после химической травмы выявлено, что проходимость пищевода восстановлена, но остаются рубцовые изменения стенки пищевода в области стояния батареек.

Летальных исходов и случаев перфорации пищевода не было.

#### **Выводы**

1. Пациенты с подозрением на инородные тела пищевода нуждаются в проведении неотложной диагностической ЭГДС.
2. Любое инородное тело пищевода должно быть удалено в максимально короткий срок.
3. Удаление инородного тела следует производить в условиях многопрофильного хирургического стационара, чтобы в случае возникновения осложнения не тратить время на транспортировку и госпитализацию больного.
4. Больные после удаления инородного тела при наличии травм пищевода подлежат лечению в хирургическом стационаре с обязательным эндоскопическим контролем.

#### **ЛИТЕРАТУРА**

1. *Королев, М. П.* Эндоскопия в диагностике и удалении инородных тел пищевода и желудка / М. П. Королев, М. В. Антипова. — М.: МИА, 2010.
2. Электрохимический ожог пищевода у детей / Б. А. Кравчук [и др.] // Хирургия детского возраста. — 2009. — Т. 4, № 2 (23). — С. 66–70.
3. *Сотников, В. Н.* Эндоскопическая диагностика и удаление инородных тел верхних отделов пищеварительного тракта / В. Н. Сотников, Н. Т. Павловская. — М., 1988.

УДК 616.24-002.153-053.2

### **ОПТИМИЗАЦИЯ СПОСОБА ЛЕЧЕНИЯ ОСТРОЙ ГНОЙНОЙ ДЕСТРУКТИВНОЙ ПНЕВМОНИИ У ДЕТЕЙ ПО ДАННЫМ УЛЬТРАЗВУКОВОГО ИССЛЕДОВАНИЯ**

*Румянцева Г. Н., Юсуфов А. А., Горшков А. Ю., Сергеев С. П., Алехова Е. Л.*

**Федеральное государственное бюджетное образовательное учреждение  
высшего профессионального образования  
«Тверской государственный медицинский университет»  
Министерства здравоохранения Российской Федерации,  
Государственное бюджетное учреждение здравоохранения Тверской области  
«Детская областная клиническая больница»  
г. Тверь, Российская Федерация**

#### **Введение**

Гнойно-воспалительные заболевания легких и плевры — широко распространенное заболевание, при котором гнойная интоксикация сочетается с дыхательной и сердечно-сосудистой недостаточностью. Одной из актуальных проблем детской хирургии является выбор наиболее эффективной лечебно-диагностической тактики у детей с острой гнойной деструктивной пневмонией (ОГДП).

#### **Цель**

Выработать оптимальную лечебно-диагностическую тактику у детей с острой гнойной деструктивной пневмонией по результатам ультразвукового метода исследования.

#### **Материал и методы исследования**

Настоящее исследование основано на анализе лечения 114 детей в возрасте от 1 месяца до 17 лет, находившихся на обследовании и лечении в отделении гнойной хирургии ДОКБ г. Твери с 2008 по 2016 гг. Среди них мальчиков было 51 (44,7 %), девочек — 63 (55,3 %). По форме заболевания пациенты распределились следующим образом: легочные формы острой гнойной деструктивной пневмонии (мелкоочаговая и множественная внутрислоевая деструкция, абсцесс и буллезная форма) — 22 (19,3 %); легочно-плевральные формы (пневмоторакс, пиоторакс, пиопневмоторакс) — 92 (80,7 %).

До 2008 г. в диагностике легочно-плевральных осложнений решающее значение в ДОКБ придавалось рентгенологическому исследованию, пункционным методам удаления выпота из плевральной полости «вслепую». В этот период более 30 % пролеченных пациентов выписаны с фибринотораксом для амбулаторного долечивания. С 2008 г., в связи с приобретением новой диагностической аппаратуры был разработан и внедрен алгоритм обследования больных с ОГДП, который включал помимо сбора анамнеза, клинического наблюдения с динамическим объективным исследованием пациента от момента поступления в стационар до выписки, рентгенологических методов, диагностических пункций, ультразвуковое сканирование плевральных полостей с применением аппарата Philips iU22.

При подозрении на внутрилегочные осложнения и врожденные аномалии развития в качестве дополнительных высокоинформативных методов стали использоваться компьютерная томография (КТ) или магнитно-резонансная томография (МРТ) органов грудной клетки (19 пациентов).

#### **Результаты исследования и их обсуждение**

Определены ультразвуковые признаки стадии эмпиемы плевры: серозно-гнойная (35 детей), гнойно-фибринозная (43) и стадия организации (15).

Внутрилегочные формы ОГДП выявлены у 21 пациента на фоне инфильтрации легочной паренхимы. В серозно-гнойной стадии эмпиемы лечение проводилось пункционным методом под контролем УЗИ или же после определения по УЗИ оптимальной «точки пункции». При этом достигалась максимальная санация плевральной полости, не требующая дальнейшего инвазивного лечения. В стадиях гнойно-фибринозной и организации выпота, когда гной становится густым и пронизывается фибробластами, проводим комбинированное лечение: пункции и дренирование плевральной полости под УЗИ контролем. Показаниями для дренирования плевральной полости являлись: наличие у пациента серозно-гнойного и гнойно-фибринозного выпота в первые 7–10 дней заболевания, неэффективность пункционного метода лечения, появление пневмоторакса в гнойно-фибринозную стадию. В последние годы в подобных случаях все чаще используем видеоторакоскопическое лечение (ВТЛ). Показаниями для ВТЛ по УЗИ является визуализация фибриновых нитей и шварт в виде линейных структур высокой эхогенности, напоминающих пчелиные соты, и утолщение листков париетальной и висцеральной плевры с гиперэхогенным сигналом из-за наложений на их поверхности организующегося фибрина. Видеоторакоскопические операции (10) выполнены 8 пациентам, из них в двух случаях — повторно. При внутрилегочных формах осуществлялось консервативное лечение в виде санации трахеобронхиального дерева с помощью бронхоскопии. В двух случаях ликвидирован субплеврально расположенный абсцесс легкого под контролем УЗИ с использованием инструментов, разработанных доктором В. Г. Ившиным (г. Тула). Анализ результатов лечения показал: из 114 больных выписаны в удовлетворительном состоянии 112. Наблюдались 2 летальных исхода, связанных с возникновением сепсиса, двусторонними легочно-плевральными осложнениями, формированием бронхоплевральных свищей, полиорганной недостаточностью. Результаты исследования оценивались по следующим критериям: хорошим считался результат, когда больной выписывался с расправленным легким, отсутствовал фибриноторакс, не наблюдалось булл и ограниченного пневмоторакса (86 пациентов — 76,76 %); при удовлетворительном исходе появлялся риск перехода в хронизацию процесса — сохранялись явления фибриноторакса (20 больных — 17,86 %); при неудовлетворительном результате, помимо фибриноторакса, отмечено наличие воздушных полостей в легочной ткани и плевральной полости (6 детей — 5,36 %).

#### **Выводы**

Ультразвуковой метод исследования является определяющим в констатации формы ОГДП и выборе оптимальной лечебной тактики. Число положительных исходов, достигающее более 76 %, свидетельствует о правильности и эффективности избранной диагностической и лечебной тактики. Торакоскопический адгезиолизис с санацией плевральной полости — эффективный метод лечения эмпиемы плевры у детей, преимущество которого составляет хорошая визуализация всей плевральной полости, позволяющая провести максимальную санацию, разделение спаек и расправление легкого.

## ЛИТЕРАТУРА

1. Аллаберганов, К. О. Ультразвуковая диагностика деструктивных пневмоний у детей / К. О. Аллаберганов // Рос. педиатр. журнал. — 2007. — С. 4–5.
2. Васильева, Н. П. Оптимизация диагностики и выбора тактики лечения пороков развития и заболеваний органов грудной полости у детей методом эхографии: автореф. дис. ... д-ра мед. наук / Н. П. Васильева. — Уфа, 2005. — 45 с.
3. Горшков, А. Ю. Диагностика и хирургическое лечение бактериальной деструктивной пневмонии у детей и лиц молодого возраста: дис. ... канд. мед. наук / А. Ю. Горшков. — Тверь, 2015. — 162 с.
4. Кашин, А. С. Диагностика и лечение легочно-плевральных осложнений острой деструктивной пневмонии с применением видеоторакоскопии у детей раннего возраста: дис. ... канд. мед. наук / А. С. Кашин. — Уфа, 2010. — 109 с.
5. Подкаменев, В. В. Хирургические болезни у детей / В. В. Подкаменев. — М.: ГЭОТАР-Медиа, 2012. — 432 с.

УДК 616.34-007.272-053.2

## К ВОПРОСУ ПРИОБРЕТЕННОЙ НЕПРОХОДИМОСТИ КИШЕЧНИКА У ДЕТЕЙ

Русак П. С.<sup>1,2</sup><sup>1</sup>«Национальная медицинская академия последипломного образования имени П. Л. Шупика»,<sup>2</sup>«Житомирская областная детская клиническая больница»  
г. Житомир, Украина**Введение**

Приобретенная кишечная непроходимость (ПКН) относится к urgentным хирургическим заболеваниям, которые приводят к развитию спаечной болезни в 40 % среди оперированных на органах брюшной полости, 60 % всех релапаротомий в детском возрасте выполняется по причине спаечной кишечной непроходимости (Б. П. Бродский и др., 1982; В. В. Бакланов, 1988 г., А. Н. Горбатюк, 2007 г.; Ю. Ф. Исаков и др., 2008 г.; Ф. Рыбальченко и др., 2015 г.).

Одним из основных факторов, влияющих на рост количества детей с этой патологией является увеличение количества оперативных вмешательств, порой необоснованных, инфицирование брюшной полости микрофлорой, которая устойчива к антибиотикам, нерациональное их применения, реакции иммунной системы организма (М. Чудов, 1980 г., А. Deutch, 1989 г.).

Приобретенная кишечная непроходимость (А. Баирова, 1987 г.) рассматривается как последствия лапаротомии и инвагинации кишечника.

**Цель**

Осветить проблемные вопросы приобретенной кишечной непроходимости, которая является следствием лапаротомии.

**Материал и методы исследования**

В работе обобщен опыт лечения 183 больных, которые были госпитализированы в хирургическое отделение Житомирской областной детской клинической больницы с подозрением на спаечную болезнь брюшины (СББ) в период 2001–2014 гг.

**Результаты исследования и их обсуждение**

В период с 2001–2014 гг. в клинике находилось на лечении и обследовании 183 больных, которые были госпитализированы в хирургическое отделение с подозрением на (СББ). Из них: впервые — 141 (76,5 %) ребенок; во второй раз — 22 (12,02 %) ребенка; в третий раз — 20 (10,9 %) детей.

Среди госпитализированных детей мальчиков 107 (58,5 %), девочек 76 (41,5 %). 81 (44,3 %) больной в возрасте 15–18 лет. Из 183 больных, которые были госпитализированы с подозрением на СББ, после обследований был снят диагноз в 81 (44 %) случае. Различие в диагнозе при поступлении и выписке наблюдалось в  $31,1 \pm 6,2$  % ( $p \leq 0,05$ ). Больше различий было у детей с поздней спаечной непроходимостью. Среди прооперированных детей первенство составила поздняя спаечная непроходимость — 77 (75,49 %) больных, на втором месте ранняя спаечная непроходимость — 25 (24,50 %) больных. Среди госпитализированных скорой помощи было доставлено 111 (67,6 %) детей, 72 (39,3 %) ребенка были госпитализированы в плановом порядке. Абдоминальный болевой синдром присутствовал во всех случаях, хотя его интенсивность была разной: при острой спаечной кишечной непроходимости с 83

(100 %) случаев, во всех болевой синдром был резко выражен; тогда как при хронической спаечной кишечной непроходимости с 19 случаев — у 10 (52,63 %) болевой синдром был резко выражен. В дальнейшем определенное количество пациентов лечились с другими диагнозами. Рвота наблюдалась у 78 (76,5 %) больных, нарушение отхождения газов — в 60 (58,8 %) больных, вздутие брюшной полости — у 38 (37,3 %) больных, задержка стула у 41 (40,2 %) больного.

Установлена закономерность зависимости верификации диагноза от количества симптомов. Чем больше симптомов, тем больше вероятность спаечной кишечной непроходимости (СКН).

Вероятность диагноза СКН при наличии одного симптома были зафиксированы: рвота — 76,5 %, нарушение отхождения газов — 59 %, вздутие брюшной полости — 37,3 %, задержка стула — 40,2 %. В период между приступами болевого синдрома деформация живота, участие его в акте дыхания, изменение в перистальтике отсутствовали. При признаках кишечной обструкции эти симптомы указывали на нарушения пассажа, а не на этиологию. Боль при пальпации брюшной полости тоже указывала на локализацию процесса. Патогенетические симптомы (гиперперистальтика, шум «падающей капли») были характерны для ранней диагностики кишечной обструкции в 63 % случаев, а при хронической — 12,5 %. Исследование пассажа бария по кишечнику проводилось у 24 больных. В 18 (75 %) случаях признаков хронической спаечной непроходимости обнаружено не было. Рентгенологические признаки для хронической и острой спаечной кишечной непроходимости были разными. Так, нарушение проходимости кишечной трубки при острой форме наблюдалась у 83 %, в то время как при хронической — только у 47 %. Признаки внутрикишечного накопления жидкости и газов при острой форме наблюдались у 91 % случаев, при хронической — в 6,8 %. Ультразвуковая картина была информативна в 41 (40 %) случае, а именно: гиперперистальтика кишечника перед участком возможного инфильтрата, скопление содержимого кишечника в зоне обструкции.

Для уточнения диагноза возникла необходимость проведения анализа болевого синдрома, в частности: схваткообразный характер, интенсивность, периодичность, иррадиации, связь с зоной послеоперационного рубца от предыдущего вмешательства, а также определение причин, вызвавших боль. Боль ноющего характера присутствовала у больных с хронической формой, без признаков обструкции у 40 % больных, и практически отсутствовала при острой форме. В то же время у больных с острой формой выраженный болевой синдром зафиксирован у  $77 \pm 2,53$  % случаев ( $p \leq 0,05$ ).

Учитывая результаты анализа можно обсудить полученные результаты:

- общепринятыми методиками спаечная болезнь диагностируется в  $31,1 \pm 6,2$  % ( $p \leq 0,05$ );
- инструментальные методы в диагностике СКН недостаточно информативны в  $46,8 \pm 5,5$  % ( $p \leq 0,05$ ), тогда как при наличии кишечной непроходимости информативность повышается до  $68,9 \pm 4,8$  % ( $p \leq 0,05$ );
- использование ультразвукового и рентгенологического исследования не может обеспечить безошибочное выявление признаков спаечной болезни брюшины или острой спаечной обструкции.

Было проведено лапароскопическое обследование и лечение 78 (67,2 %) детей из 111 детей, которые были госпитализированы в отделение с СКН. Из них 47 (60,2 %) детей госпитализированы в стационар по поводу urgentных ситуаций, 31 (39,7 %) ребенку или лапароскопия была выполнена, как один из этапов диагностики. В 47 случаях выполнения адгезиотомии лапароскопическим методом среди детей, поступивших в urgentной порядке, выполнено 28 (59,6 %) вмешательств. Из них 19 (40,4 %) больных в прошлом были прооперированы по поводу выраженных деструктивных процессов в брюшной полости. Конверсия проведена у 6 (21 %) пациентов и была обусловлена выраженным спаечным процессом, что спровоцировало интраоперационное осложнения, в виде кровотечения с рассеченных спаек у одного больного, наличие ожога серозной оболочки толстой кишки, перфорацию в двух случаях, кровотечение из пряди сальника в одном.

### **Выводы**

1. При определении тактики лечения СКН есть необходимость учета в совокупности всех патогенетических симптомов, поскольку ни один из них всегда присутствует в клинической картине заболевания.

2. В связи с обслуживанием детского населения в возрасте до 18 лет, где клиническая картина схожа со взрослой есть необходимость пересмотра классификации спаечной кишечной болезни (болевая форма), внести изменения в алгоритм обследования и лечения соответственно.

3. Роль лапароскопии при подозрении на спаечную кишечную непроходимость является одной из основных, которая позволяет выполнить как диагностическую так и лечебную операцию.

#### ЛИТЕРАТУРА

1. Баиров, Г. А. Срочная хирургия детей / Г. А. Баиров. — СПб.: Питер, 1997. — 462 с.
2. Горбатюк, А. Н. Релапаротомия в urgentной хирургии детского возраста / А. Н. Горбатюк, А. Н. Урин, С. В. Димо // Вестник Винницкого национального медицинского университета им. М. И. Пирогова. — 2007. — № 11 (1/1). — С. 79–85.
3. Дронов, А. Ф. Лапароскопическая аппендэктомия у детей. Опыт 2300 операций / А. Ф. Дронов, В. И. Котлобовский, И. В. Поддубный // Хирургия. — 2000. — № 6. — С. 30–36.
4. Материалы научно-практического симпозиума «Хирургические аспекты заболеваний кишечника у детей», 22–24 октября 2008 г. — Черновцы: МОЗ Украины, 2008. — 122 с.
5. Современные аспекты оказания хирургической помощи детям: материалы научно-практической конференции. — Житомир: Полесье, 2015. — 272 с.
6. Сборник научных работ XXIII съезда хирургов Украины, Киев // Клиническая хирургия. — 2015.

УДК 616.34-007.272-053.2-089

### ХИРУРГИЧЕСКОЕ ЛЕЧЕНИЕ НЕПРОХОДИМОСТИ КИШЕЧНИКА У ДЕТЕЙ

*Рыбальченко В. Ф.<sup>1</sup>, Доманский О. Б.<sup>3</sup>, Брагинская С. А.<sup>2</sup>,  
Урин О. М.<sup>2</sup>, Ринзберг Б. С.<sup>2</sup>, Бондаренко С. И.<sup>3</sup>, Гнатюк С. Н.<sup>3</sup>*

<sup>1</sup> «Национальная медицинская академия последипломного образования  
имени П. Л. Шупика»,

<sup>2</sup> «Київська городская детская клиническая больница № 1»,

<sup>3</sup> «Київська городская детская клиническая больница № 2»  
г. Киев, Украина

#### **Введение**

Непроходимость кишечника (НК) имеет зачастую атипичную симптоматику, отличается тяжелым клиническим течением и составляет до 25–30 % больных детей хирургических отделений. Около 50–83,8 % больных имеют на этапах обследования и лечения в соматических отделениях диагностические, прогностические и тактические просчеты, что в дальнейшем меняют тактику ведения, которая обычно и приводит к непрогнозируемым последствиям — резекциям кишечника [1–5].

#### **Цель**

Улучшить результаты хирургического лечения непроходимости кишечника (НК) у детей за счет совершенствования диагностики и хирургических технологий.

#### **Материал и методы исследования**

В клиниках детской хирургии находилось на лечении 352 детей, имевших НК. Возраст пациентов составил от 6 месяцев до 17 лет. С целью верификации болезни использовали клиничко-лабораторные, рентгенологические и рентгенконтрастные, ультразвуковое и доплерографическое исследования кишечника, эндоскопические в том числе лапароскопические и морфологические методы исследования. Причинами НК были врожденные: незавершенный поворот кишечника в 25 (7,1 %), пороки развития стенки кишечника в 67 (19 %), удвоение кишечника в 3 (0,8 %) сопутствующие пороки развития мочевыделительной системы установлены у 32 (9 %) пациентов. Первичные операции проведены по причинам: различных форм аппендицита, дивертикула Меккеля и пороков развития стенки кишечника в 293 (83,2 %), апоплексии яичников в 21 (5,9 %) травматических повреждений органов брюшной полости у 38 (10,9 %). Повторное оперативное лечение проведено во всех 352 больных. 11 (3,1 %) пациентов перенесли более 3-х операций. По результатам повторных операций больные разделены на 4 группы. Странгуляционная НК установлена у 294 (83 %), смешанная непроходимость — у 32 (9,1 %), заворот и узлообразование — у 18 (5,1 %), и панцирная спаечная непроходимость — у 8 (2,8 %) пациентов.

### **Результаты исследования и их обсуждение**

По результатам исследования время госпитализации составило: до 12 часов — 104 (29,55 %), от 12 до 24 часов — 142 (40,34 %); на вторые сутки — 88 (25 %), и после третьего дня — 18 (5,11 %). Анализ исследования показал, что атипичная клиническая симптоматика установлена у 187 (53,12 %) больных, из которых у 119 (33,80 %) больных с I стадией, у 39 (11,07 %) — со II стадией, у 18 (5,11 %) с III стадии и у 11 (2,01 %) с IV стадией болезни, что указывает на сложность верификации как первичного патологического процесса так и его последствий (В. Ф. Рыбальченко, 2008).

Хирургическое лечение странгуляционной НК проведения в 294 (83,01 %). Первичными операциями были: простые формы аппендицита у 58 (16,47 %), деструктивные формы аппендицита у 83 (23,58 %), сочетание с дивертикулектомией у 26 (7,38 %), лапаротомии по причине травматического повреждения брюшной полости в 27 (7,67 %) — разрывы селезенки, печени, кишечника. Атипичность клинической симптоматики имели 152 (43,18 %) пациентов. У 6 (1,7 %) пациентов этой подгруппы причиной непроходимости был дивертикул Мекеля. Большой сальник принимал участие в формировании спаечного процесса в 42 (11,93 %) пациентов. В виду перитонита на первой операции дренирования брюшной полости проводилось в 21 (5,96 %) пациента. Восстановление проходимости без резекции кишки проведено в 178 (50,57 %) пациентов, а сегментарная резекция кишки до 10–15 см выполнена у 16 (4,54 %) пациентов.

Хирургическое лечение смешанной НК проведено у 32 (9,09 %) пациентов. Причинами первичных операций были: различные формы инвагинации кишечника без анатомических факторов у 18 (5,11 %), первичный перитонит — у 6 (1,70 %) простые формы аппендицита — у 8 (2,27 %). Атипичность клинической симптоматики установлена у 19 (5,39 %) пациентов. Установлено, что причиной смешанной непроходимости были: рецидив илеоцекальной инвагинации на фоне выраженной связи Лейна в 17 (4,82 %), полипы кишечника — у 4 (1,13 %), полипоз кишечника — у 3 (0,89 %), опухоли илеоцекального угла — у 2 (0,56 %), после травматические гематомы стенки кишки — у 2 (0,56 %) регионарный мезаденит — у 4 (1,13 %). Восстановление проходимости кишечника было проведено без резекции кишки у 27 (7,67%) детей, из которых энтеротомия выполнена у 9 (2,55 %). Резекция кишечника проведена у 5 (1,42 %) пациентов, а объем резекции составил от 20 до 35 см, из которых резекция илеоцекального угла потребовалась у 3 (0,85 %) пациентов.

Хирургическое лечение заворота и узлообразования были сделаны 18 (5,1 %) пациентам. Причинами первичных операций были: различные по локализации формы деструктивного аппендицита с дренированием брюшной полости у 8 (2,27 %), инвагинации кишечника ликвидированы оперативным путем — у 6 (1,70 %) и повторные операции по поводу странгуляционной непроходимости — у 4 (1,13 %). При госпитализации установлена атипичная клиническая симптоматика у 11 (3,12%) пациентов. При хирургическом восстановлении проходимости установлено, что большой сальник принимал участие в узлообразование у 9 (2,55 %) больных. Резекции кишечника проведены 15 (4,26 %) пациентам с наложением прямого анастомоза конец в конец. У одного пациента после трех абдоминальных операций на фоне общей брыжейки возник заворот в 360° тонкого и толстого кишечника до селезеночного угла с некрозом последнего — удалено 80 %. Операция закончилась наложением высокой илеостомии.

Хирургическое лечения панцирной НК проведено 8 (2,8 %) пациентам. Причинами первичных операций были: различные формы гнойно-воспалительных перитонитов у 5 (1,42 %) и инвагинации кишечника с некрозом у 3 (0,85 %) пациентов. Всем больным на этапах лечения проводилась как интубация кишечника, так и дренирование брюшной полости. Атипичная клиническая симптоматика установлена у 5 (1,42 %) пациентов. В этой группе больных резекции кишечника проведены 6 пациентам от 50 до 100 см. После операции с целью декомпрессии проведена интубация кишечника через илеостому у 3 (0,85 %), цекостому — у 2 (0,56 %), апендикостому — у 1 (0,28 %) и трансанальная — у 3 (0,85 %) пациентов. Обширные резекции кишечника выполнены 9 (2,55 %) пациентам. Послеоперационная летальность соста-

вила 0,5 %. При хирургическом лечении использовали метод электросваривания живых мягких тканей. Метод позволяет уменьшить время операции, а также проводить резекции без кровопотери невзирая на степень изменений в органе.

#### **Выводы**

1. Атипичность клинической симптоматики имеет место у чуть более половины пациентов.
2. Отсутствие эффекта от консервативных мероприятий является показанием к оперативному лечению.
3. С целью минимизации кровопотери рационально использовать электросварку мягких тканей, что позволяет проводить резекции без кровопотери, а также уменьшить время операции.
4. В последние годы в Киевской области отмечается увеличение пациентов с панцирной кишечной непроходимостью, что требует дальнейшего изучения проблемы.

#### **ЛИТЕРАТУРА**

1. Исаков, Ю. Ф. Национальное руководство «Детская хирургия» / Ю. Ф. Исаков, А. Ф. Дронов. — М.: ГЭОТАР-Медиа, 2009. — 1168 с.
2. Рибальченко, В. Ф. Непрохідність кишечника у дітей: Діагностика та лікування: дис. ... д-ра мед. наук: 14.01.09 / В. Ф. Рибальченко. — Київ, 2008. — 365 с.
3. Хирургія дитячого віку: підручник / В. І. Сушко [та інш.]; під ред. В. І. Сушка, Д. Ю. Кривчені. — К.: Медицина, 2009. — 850 с.
4. National trends in the surgical management of Meckel's diverticulum / K. A. Ruscher [et al.] // J. Pediatr Surg. — 2011. — № 46(5). — P. 893–896.
5. Pediatric Surgery: Diagnosis and Management / A. Prasad [et al.]. — New Delhi, India, 2009. — 750 p.

УДК 616.24-002.951.21 + 616.36-002.951.21] : 616-089-053.2

## **РЕЗУЛЬТАТЫ ЭНДОВИЗУАЛЬНЫХ ОПЕРАЦИЙ ПРИ СОЧЕТАННОМ ЭХИНОКОККОЗЕ ЛЕГКОГО И ПЕЧЕНИ У ДЕТЕЙ**

*Салимов Ш. Т., Абдусаматов Б. З., Вахидов А. Ш.*

**«Ташкентская медицинская академия»,  
«Республиканский научно-практический центр малоинвазивной  
и эндовизуальной хирургии детского возраста»  
г. Ташкент, Узбекистан**

#### **Введение**

Публикуемые научные работы в периодической медицинской печати за последние десятилетия по эхинококкозам, свидетельствуют о том, что интерес к этой проблеме не угасает, а принимает статус одной из актуальных проблем, как в детской, так и общей хирургии [4, 5]. Особенно сложным в диагностическом, лечебном и прогностическом отношении является сочетанное поражение легких, печени и других органов брюшной полости эхинококкозом [1]. Вопрос о том, когда, на каком органе, с какой последовательностью и с каким интервалом между операциями проводить хирургическое лечение больных сочетанным эхинококкозом легких и печени, остается дискуссионным до настоящего времени [2, 3].

Новые технологии в хирургии способствовали относительно широкому использованию лапаро- и торакоскопических методов удаления эхинококковых кист печени и легкого. С широким внедрением современных видеотехнических инструментов возможности эндовизуальных операций с каждым годом расширяются.

#### **Цель**

Повышение эффективности хирургического лечения больных с сочетанным эхинококкозом легких и печени путем применения современных технологий.

#### **Материал и методы исследования**

В нашем центре в период с 2005 по 2016 гг. с диагнозом «сочетанный эхинококкоз легкого и печени» наблюдалось — 30 детей в возрасте от 3 до 18 лет.

Большинство детей с эхинококкозом легких были в возрасте от 11 до 15 лет (43,3 %). Мальчиков было 20 (66,7 %), девочек 10 (33,3 %).



Поводом для обращения явились следующие общие жалобы: кашель со скудной слизистой мокротой, боль в области грудной клетки, в правом подреберье, похудание, общая слабость.

Всем пациентам проводилась обзорная рентгенография грудной клетки в двух проекциях, УЗИ органов грудной, брюшной полости и забрюшинного пространства, при затруднении в постановке диагноза, определении локализации, объема кисты проводилась компьютерная томография. В предоперационном периоде проводилось комплексное обследование — клинико-биохимические анализы крови, коагулограмма, серологические реакции на эхинококкоз (ИФА).

У 17 (56,6 %) больных было сочетанное поражение правого легкого и печени, у 9 (30 %) — левого легкого и печени, у 4 (13,3 %) больных — обеих легких и печени. По расположению в ткани легкого чаще отмечалось периферическое расположение эхинококковых кист (ЭК) 19 (63,3 %), это относилось в основном к большим и средним кистам.

По расположению ЭК в печени из 30 детей одиночный эхинококкоз печени выявлен у 23 (76,7 %) пациентов, множественный (две и более кист) — у 7 (23,3 %) пациентов.

### **Результаты исследования и их обсуждение**

Оперативному вмешательству были подвергнуты все 30 детей. В 17 (56,6 %) случаях было выполнено поэтапное оперативное лечение традиционным методом. При сочетанном эхинококкозе в первую очередь отдавали предпочтение удалению паразитарных кист легкого. Разница между плановыми операциями торакотомии и лапаротомии была не менее 4–8 недель.

Из существующих традиционных способов капитонажа остаточной полости (ОП) при эхинококкозе легких мы использовали способы по Дельбе — у 11 (36,6 %), А. В. Вишневному — у 4 (13,3 %) и А. Т. Пулатову — у 2 (6,6 %). Резекция доли легкого проведена — у 1 (3,3 %) пациента.

При открытой методике хирургического лечения ЭК печени мы применяли следующие доступы: верхне-срединная лапаротомия — у 9 (30 %), по С. П. Федорову — у 8 (26,6 %). У этих больных были выполнены: полузакрытая ЭЭ с резекцией, выступающей из паренхимы фиброзной капсулы с дренированием ОП — у 4 (13,3 %), закрытая ЭЭ с пластикой ОП путем капитонажа — у 8 (26,6 %), ЭЭ с оментопластикой ОП — у 5 (16,7 %).

У 13 (43,3 %) детей нами была выполнена одновременно торако- и лапароскопическая ЭЭ легкого и печени. В 7 (23,4 %) случаях проводилось торако- и лапароскопическая ЭЭ правого легкого, после удаления ЭК легкого была проведена лапароскопическая ЭЭ печени из висцеральных сегментов.

У 3 (10 %) детей была проведена торако- и лапароскопическая ЭЭ левого легкого, по завершении которой, выполнена лапароскопическая ЭЭ печени.

У 3 (10 %) детей была сочетанное поражение правого легкого с поддиафрагмальных сегментов печени. В этих случаях была проведена одновременная ЭЭ, легкого, затем из поддиафрагмальных сегментов печени через диафрагму. После пункции ЭК проводилась френикотомия, антипаразитарная обработка полости кисты с удалением хитиновой оболочки, затем полость вновь обрабатывалась 80 % раствором глицерина с экспозицией 10 минут. Следующим этапом проводился капитонаж ОП с ликвидацией желчных свищей методом коагуляции или ушивания. У 1 больного провести капитонаж ОП через плевральную полость не удалось, и она была дренирована силиконовой трубкой и выведена через плевральную полость наружу.

Результаты оперативных эндовидеальных вмешательств при сочетанном эхинококкозе легких и печени были вполне удовлетворительными. Осложнений во время вмешательств не было.

Как правило, больных выписывали из стационара на 6–8-е ( $7,2 \pm 1,2$  к/д), сутки после хирургического вмешательства.

Больные, оперированные традиционно, были выписаны в среднем на 13–15 суток. В послеоперационном периоде осложнения наблюдались у 6 (20 %) больных: ОП — у 1 (3,3 %), экссудативный плеврит — у 1 (3,3 %), у 2 (6,6 %) больных отмечалось подтекание желчи по дренажу, которое прекратилось на 12 сутки. Нагноение послеоперационной раны отмечалось у 1 (3,3 %), которому была проведена открытая ЭЭ печени, нагноение ОП печени было у 1 (3,3 %) больного.

### **Вывод**

Наш небольшой опыт показывает, что при сравнительной оценке результатов традиционной ЭЭ при сочетанном поражении легкого и печени с эндовидеальными вмеша-

тельствами, последние, обладая такой же радикальностью, но при этом меньшей травматичностью, позволяют увеличить объем оперативного вмешательства, исключая поэтапную ЭЭ легкого и печени. При этом значительно сокращаются сроки пребывания пациентов в стационаре, особенно в послеоперационный период ( $7,2 \pm 1,2$  к/д), сроки восстановления физической активности больного, получается хороший косметический эффект, уменьшается расход медикаментов.

#### ЛИТЕРАТУРА

1. Иванов, С. А. Варианты хирургической тактики при лечении сочетанного эхинококкоза легких и печени / С. А. Иванов, Е. А. Корымасев, С. В. Мешков // Известия Самарского научного центра Российской академии наук. — 2015. — Т. 17, № 1(2). — С. 517–520.
2. Черноусов, А. Ф. Современные методы хирургического лечения эхинококкоза легких и печени / А. Ф. Черноусов, Г. Х. Мусаев, М. В. Абаршалина // Хирургия. Журнал им. Н. И. Пирогова. — 2012. — № 7. — С. 12–17.
3. Шангареева, Р. Х. Тактика лечения при двухстороннем и сочетанном эхинококкозе легких у детей / Р. Х. Шангареева // Уральский медицинский журнал. — 2011. — № 14. — С. 34–39.
4. Kir, A. Simultaneous operation for hydatid cyst of right lung and liver / A. Kir, E. Baran // Thorax. Cardiovasc. Surg. — 1995. — Vol. 43 (1). — P. 62–64.
5. Comparison between pulmonary and hepatopulmonary hydatidosis / O. K. Aribas [et al.] // Eur J Cardio-thorac Surg. — 2002. — Vol. 21. — P. 489–496.

УДК 616.381-007.274-053.2-084-08

### ПАТОГЕНЕТИЧЕСКИЙ ПОДХОД К ЛЕЧЕНИЮ И РАННЕЙ ПРОФИЛАКТИКЕ СПАЕЧНОЙ БОЛЕЗНИ БРЮШНОЙ ПОЛОСТИ У ДЕТЕЙ

Салимов Ш. Т., Бердиев Э. А.

«Ташкентская медицинская академия»  
г. Ташкент, Узбекистан

#### Введение

Несмотря на то, что длительность изучения проблемы спаечной непроходимости кишечника (СНК) соответствует всей истории развития абдоминальной хирургии детского возраста, она остается весьма актуальной и в настоящее время. Вопросы диагностики, лечебной тактики, реабилитации и профилактики этого грозного осложнения операций на органах брюшной полости вновь и вновь становятся предметом изучения и дискуссий и до сих пор остаются в центре внимания исследователей и практических врачей. Актуальность и нерешенность вопросов СНК у детей обусловлены высокой частотой встречаемости патологии, склонностью к рецидивирующему течению (до 7–10 %), высоким уровнем осложнений и летальности (до 31,5–40 %).

#### Цель

Изучение индивидуальной склонности к спаечному процессу в брюшной полости у детей, которым выполнены оперативные вмешательства.

#### Материал и методы исследования

Нами проанализированы истории болезни больных за период 2008–2016 гг., оперированных по поводу острой хирургической патологии брюшной полости. Анализ показал, что из 6506 прооперированных детей с различной патологией с картиной спаечной болезни поступил 780 (12 %) больных, с периодическими болями в животе обратились 1280 (19,7 %) детей. Эти данные свидетельствуют о том, что не у всех пациентов спаечный процесс бывает одинаков. Наряду с этим при беседе с родителями у 86 детей было выявлено, что 53 (61,1 %) из них перенесли операцию в брюшной полости (аппендэктомия — 42, перфорация язвы 12-перстной кишки — 5, резекция желудка — 3, и по поводу травмы органов брюшной полости — 3). Но только у 17 (32 %) была спаечная болезнь и 5 из них оперированы по поводу спаечной кишечной непроходимости.

Известно, что одним из ключевых моментов в патогенезе формирования послеоперационных спаек является нарушение в системе тканевого фибринолиза [2, 3, 5]. Мы решили изучить состояние фибринолиза и концентрации фибриногена, до операции, во время операции, и в послеоперационном периоде в течение 5 суток. Обследованы 53 больных с острым деструктивным аппендицитом (флегмонозный, гангренозный). Из них мальчиков — 34, девочек — 19, в

возрасте от 5 до 17 лет. Больных условно разделили на две группы. В первую группу вошли 29 (54,7 %) детей, которым до операции, было сообщено, что планируется оперативное вмешательство. А во вторую группу вошли 24 (45,2 %), которым об операции сведений не давалось, было сказано, что планируется обследование. У всех детей через 2 часа взята венозная кровь для исследования концентрации фибриногена и фибринолитической активности крови.

#### **Результаты исследования и обсуждение**

У больных, относящихся к первой группе 29 (54,7 %), было выявлено повышение концентрации фибриногена у 11 (37,9 %), который составил  $412 \pm 18,4$  мг %, но из них у 3 (10,3 %), фибриноген нарастал от 468 до 488 мг %. У остальных (18 %) больных фибриноген был в пределах 364–400 мг %. Эти показатели также считаются, высокими по сравнению с нормой (в норме в среднем  $338 \pm 26$  мг %). У больных, относящихся ко второй группе 24 (45,2 %) только у двоих отмечено увеличение концентрации фибриногена до 394 мг %. А у остальных показатели были близки к нормальным цифрам. Эти данные свидетельствуют о том, что если больной знает, что планируется операция, организм готовится к этому, что является защитной реакцией. Во время лапароскопических оперативных вмешательств повторили анализы крови на концентрацию фибриногена и фибринолитическую активность. При этом у всех больных нарастание концентрации фибриногена была различной от 480 до 1240 мг % и в среднем составила  $844 \pm 28$  мг %. Наряду с этим выявлено резкое угнетение фибринолитической активности крови, которая колебалась от 96 до 158 мг % (при норме  $310 \pm 8,7$  мг %), в среднем составила  $136 \pm 7,6$  мг %. Эти показатели свидетельствовали о том, что на фоне резкого угнетения фибринолитической активности крови создаются оптимальные условия для превращения фибриногена в фибрин, а фибрин переходит в коллаген, что является началом спаечного процесса. Кроме того, можно сказать, что повышение концентрации фибриногена у некоторых больных было до 1,5–3 раза. А фибринолитическая активность также совпадала с концентрацией фибриногена. Эти данные позволили предположить, что у тех больных, у которых ингибиторы фибринолиза в пределах нормы, концентрация фибриногена нарастала в 1,5–2 раза и фибринолитическая активность выражена, и не угнетена. Только у тех (17 %) больных, у которых имелась недостаточность ингибиторов, отмечалось резкое повышение концентрации фибриногена и угнетение фибринолитической активности крови. Полученные данные исследований свидетельствовали, что больные, у которых резко нарастает концентрация фибриногена и угнетается фибринолиз, являются склонными к спаечному процессу. Естественно эти больные требуют соответствующей коррекции фибринолитической активности для раннего предотвращения спаек. С этой целью в конце операции всем больным в брюшную полость вводили фибринолитическую смесь состоящую из гепарина 10000 ЕД + фибринолизин 20000 ЕД + гидрокортизон 125 мг + гентамицин 80 мг + раствор новокаина 0,25 % — 200. У (17 %) больных, которым был оставлен микроирригатор в брюшной полости, эту же смесь вводили через 6–8 часов. Через 6 часов после вливания вновь исследовали венозную кровь. При этом отмечено снижение, концентрации фибриногена по сравнению с исходными данными до  $614 \pm 14$  мг %  $P < 0,001$  (исходно  $844 \pm 28$  мг %), повышение фибринолитической активности крови до  $248 \pm 8,4$  мг % против  $136 \pm 7,6$  мг %. Известно, что при высокой концентрации фибриногена, естественно фибринолиз остается несколько угнетенным. Учитывая выше изложенное, продолжали внутривнутрибрюшинное введение фибринолитической смеси 2 раза в день. В конце вторых и начале третьих суток отмечено постепенное снижение концентрации фибриногена, но показатели были различны у всех больных. Из 53 больных у 38 (71,7 %) выявлено снижение концентрации фибриногена в среднем  $402 \pm 12$  мг %, а у 15 (28,3 %), фибриноген оставался высоким по сравнению с нормой, и составило  $486 \pm 16$  мг %. Наряду с этим отмечается увеличение фибринолитической активности соответственно  $288 \pm 18$  мг % и  $212 \pm 14$  мг %. Только тем больным, у которых есть дренажная трубка (15), в комплексе лечения введение фибринолитической смеси продолжалось. На 5-е сутки после операции все больные были активными, перистальтика кишечника хорошо выслушивалась и пассаж кишечника был. Повторно взятые анализы показали снижение концентрации фибри-

ногена в среднем  $386 \pm 16$  мг % и увеличение фибринолитической активности в среднем  $302 \pm 6$  мг %. Эти показатели особо не отличались от нормальных величин.

### **Выводы**

Склонными к спаечному процессу можно считать тех больных, у которых резко повышается концентрация фибриногена более 1 млн. мг% и снижение фибринолитической активности до 60–80 мг %.

Для ранней профилактики с момента оперативного вмешательства в комплексе лечения необходимо внутрибрюшное введение фибринолитической смеси через дренаж под контролем концентрации фибриногена и фибринолитической активности венозной крови.

При адекватной коррекции фибринолиза в течение 5–6 суток отмечается постепенная нормализация этих показателей. Наряду с этим благодаря ранней профилактике спаечного процесса наблюдается быстрое восстановление моторики кишечника, которая также препятствует спаечному процессу.

Настоящей профилактикой спаечного процесса считаем, предотвращение спаек с начала образования фибрина и коллагена, а после появления соединительной ткани проводимая терапия является малоэффективной.

### **ЛИТЕРАТУРА**

1. Тараканов, В. А. Вопросы лечебной тактики, реабилитации и профилактики спаечной непроходимости кишечника в детском возрасте / В. А. Тараканов // Кубанский научный медицинский вестник. — 2012. — № 6 (135). — С. 113–115.
2. Смоленцев, М. М. Оперативное лечение детей со спаечной кишечной непроходимостью на современном этапе / М. М. Смоленцев // Фундаментальные исследования. — 2015. — № 1. — С. 1680–1684.
3. Алиханов, Д. М. Гемостазиограмма в оценке нарушений в системе гемостаза у хирургических больных / Д. М. Алиханов // Вестник хирургии им. Грекова. — 1985. — № 10. — С. 58–64.
4. Миннуллин, М. М. Хирургическая тактика при ранней послеоперационной спаечной кишечной непроходимости / М. М. Миннуллин // Инновационные технологии в медицине. — 2014. — Т. 2. — С. 86–91.
5. Гуляев, В. А. Нарушение гемостаза и его коррекция при операциях на печени» (обзор литературы) / В. А. Гуляев // Анналы хирургической гепатологии. — 2005. — № 1. — С. 122–130.

УДК 616.24-001.4-07-08

## **ВИДЕОТОРАКОСКОПИЯ В ДИАГНОСТИКЕ И ЛЕЧЕНИИ РАНЕНИЙ ЛЕГКОГО**

*Салимов Ш. Т., Усманов Х. С., Абдусаматов Б. З.*

**«Ташкентская медицинская академия»,  
«Республиканский научно-практический центр малоинвазивной  
и эндовизуальной хирургии детского возраста»  
г. Ташкент, Узбекистан**

### **Введение**

При повреждении грудной клетки и ранении груди оценка тяжести повреждений является принципиальной задачей, в решении которой торакоскопия может играть важную роль. По данным авторов [1], в 52,5 % наблюдений рана легкого является причиной внутриплеврального кровотечения. Мировой опыт применения видеоторакоскопии свидетельствует об уменьшении количества неоправданных торакотомий и показывает высокую эффективность торакоскопию при открытых и закрытых повреждениях и осложнениях травмы груди [4, 5].

### **Материал и методы исследования**

Видеоторакоскопия была применена в нашем центре в лечении 30 больных, характер травмы: колото-резанные раны в 24 (80 %) наблюдений, колотые раны — у 4 (13 %), ошибочно рваная рана груди — у 2 (7 %). Всем больным была проведена раздельная интубация бронхов и односторонняя вентиляция. При проведении операции торакопорт для введения видеоптики устанавливали в VI межреберье по средней подмышечной линии. Дополнительные 10 мм торакопорты для инструментов устанавливали в VII и IX межреберье по передней и задней подмышечным линиям. Выявили при ревизии грудной полости наличие поверхностных ран легкого, глубина которых не превышала 0,5 см у 16 (53 %) пострадавших, неглубо-

кие раны глубиной от 0,6 до 1,5 см у 12 (40 %) больных, глубокие раны у 2 (7 %) больных. При эндоскопической оценке кровотечения из раны легкого различали: интенсивное кровотечение, умеренное кровотечение и состоявшееся кровотечение. При поверхностных ранах легкого коагуляция поврежденного кровотока была проведена в 12 (75 %) случаях, а 4 (25 %) больным произведено эндовидеохирургическое ушивание. После операции внутрилегочных осложнений не наблюдалось. У больных с не глубокими ранами легкого наблюдалось поступление воздуха в 2 (16,6 %) случаях.

В связи с ранением диафрагмы произвели лапароскопию с подозрением на ранение органов брюшной полости в трех случаях, дефект диафрагмы ушивали эндоскопическими зажимами и нитью Ethibond № 2.0. Послеоперационный период у 10 (83,3 %) больных после ушивания раненого легкого протекал гладко. У 2 (7 %) больных с глубокими ранами выявлено умеренное кровотечение и поступление воздуха из раны, напряженная внутрилегочная гематома диаметром до 6,0 см. Им была произведена торакотомия в связи повреждением бронхов: сегментарных — у 1, субсегментарных — у 1 пациента. При этом у 1 больного отмечалось ранение субсегментарных сосудов.

Таким образом, из 30 пострадавших эндовидеохирургическое вмешательство было выполнено 28 (93,3 %) детям. Конверсия (торакотомия) потребовалась 2 (6,7 %) пациентам, в связи с травмой бронхов и повреждений сосудов.

#### **Результаты исследования и их обсуждение**

По мнению авторов [2, 3], при ранении легкого в большинстве случаев происходит самостоятельная герметизация раневого канала в легочной паренхиме. При данном подходе, возможен ряд осложнений, таких как остаточный и свернувшийся гемоторакс, пневмоторакс, эмпиема плевры, которые требуют в дальнейшем повторных вмешательств или длительной консервативной терапии. По данным В. В. Бояринцева [2], у 24 % пациентов, которым при ранениях груди выполнялась неотложная торакотомия, видеоторакоскопия могла бы быть окончательным методом лечения. Оценка тяжести повреждений легких является принципиальной задачей диагностики ранений груди, в решении которой видеоторакоскопия играет важную роль.

По данным А. Г. Бебурашвили [1], глубина раны и наличие внутрилегочной гематомы являются определяющими в выборе метода хирургического лечения ран легких в пользу видеоассистированной мини торакотомии. Полноценная ревизия раны легкого позволяет выбрать адекватный метод ее герметизации и дает наименьшее количество послеоперационных осложнений. Мы считаем, на нашем небольшом опыте, что торакоскопическое ушивание раны легкого возможно в случае, если определена глубина раневого канала и исключено повреждение бронхов.

Выполнение торакоскопии под общим обезболиванием с отдельной вентиляцией легких обеспечивает проведение полноценной ревизии с надежной диагностикой повреждений легких. И это, безусловно, визуализируется интраоперационно, ушивания раны легкого на выключенном из вентиляции, спавшемся легком делает процедуру простой и надежной.

Таким образом, применение видеоторакоскопии с ранениями легких является эффективным методом диагностики и лечения ранений. Эндовидеохирургическое ушивание ран легкого является наиболее надежным методом герметизации раневого канала и уменьшает частоту послеоперационных осложнений, если интраоперационно не выявлено повреждение элементов корня доли или легкого, требующих конверсии.

#### **ЛИТЕРАТУРА**

1. Бебурашвили, А. Г. Комбинированные малоинвазивные вмешательства при травме груди / А. Г. Бебурашвили, А. В. Земцов, О. А. Баранова // 9-й Московский Международный Конгресс по эндоскопической хирургии: сб. тез. — М., 2005. — С. 33–35.
2. Клинико-статистическое обоснование эндовидеохирургических неотложных операций при ранениях и травме груди / В. В. Бояринцев [и др.] // Тезисы докладов 6-го Всероссийского съезда по эндоскопической хирургии. — М., 2003. — С. 24.
3. Ефименко, Н. А. Диагностическая и лечебная видеоторакоскопия при ранениях и повреждениях груди / Н. А. Ефименко, В. Е. Розанов, Н. Ю. Уразовский // Тезисы докладов 6-го Всероссийского съезда по эндоскопической хирургии. — М., 2003. — С. 54–55.
4. The role of videothoracoscopy in management of precordial thoracic penetrating injuries / R. K. Freeman [et al.] // Eur J Cardiothorac Surg. — 2002. — Vol. 22. — P. 7–12.
5. Vassiliu, P. Timing safety, and efficacy of thoracoscopic evacuation of undrained post-traumatic hemothorax / P. Vassiliu, G. C. Velmahos, K. G. Toutouzas // Am Surg. — 2001. — Vol. 67, № 12. — P. 1165–1169.

УДК 616.24-002-053.2 : 616.25

**ТОРАКОСКОПИЧЕСКАЯ САНАЦИЯ ПЛЕВРАЛЬНОЙ ПОЛОСТИ  
У ДЕТЕЙ С ОСТРОЙ ДЕСТРУКТИВНОЙ ПНЕВМОНИЕЙ***Сварич В. Г.***Государственное учреждение  
«Республиканская детская клиническая больница»  
г. Сыктывкар, Республика Коми, Российская Федерация****Введение**

Острая деструктивная пневмония является тяжелым заболеванием, в ряде случаев требующим хирургического вмешательства [2, 3]. В последнее время при ее лечении стала достаточно широко применяться торакоскопическая санация пораженной плевральной полости [1, 4].

**Цель**

Определение оптимального срока санации плевральной полости в процессе лечения острых деструктивных пневмоний у детей.

**Материал и методы исследования**

С 1991 по 2016 гг. на лечении находились 116 детей с легочно-плевральной формой острой деструктивной пневмонии. В первой группе было 100 детей, которым была проведена пункция и дренирование плевральной полости. Во второй группе из 16 пациентов всем проведена торакоскопическая санация пораженной плевральной полости.

**Результаты исследования и их обсуждение**

В первой группе послеоперационный период протекал без осложнений. Рентгенологические признаки фибриноторака сохранялись от 1 до 6 месяцев после выписки. Средний койко-день составил  $24,2 \pm 2,2$ . Во второй группе у 6 пациентов лечение начато пункционным методом, поэтому торакоскопическая санация проведена через 6 суток на фоне формирующегося фибриноторака. Рентгенологические признаки последнего сохранялись от 1 до 3 месяцев после выписки. У 3 пациентов сформировались бронхо-плевральные свищи, потребовавшие проведения активной аспирации. Средний койко-день составил  $32,4 \pm 4,8$ . У 10 пациентов торакоскопическая санация проведена в 1-е сутки от поступления при наличии жидкого содержимого в пораженной плевральной полости. Послеоперационный период протекал без осложнений. Рентгенологические признаки фибриноторака сохранялись до 1 месяца после выписки. Средний койко-день составил  $17,5 \pm 2,7$ .

**Заключение**

Торакоскопическая санация плевральной полости при легочно-плевральной форме острой деструктивной пневмонии является предпочтительным методом лечения, по возможности, до формирования фибриноторака.

**ЛИТЕРАТУРА**

1. Дронов, А. Ф. Эндоскопическая хирургия у детей / А. Ф. Дронов, И. В. Поддубный, В. И. Котлобовский. — М., 2002. — 266 с.
2. Исаков, Ю. Ф. Стафилококковая деструкция легких у детей / Ю. Ф. Исаков, В. И. Гераськин, Э. А. Степанов. — М., 1978. — 160 с.
3. Исаков, Ю. Ф. Руководство по торакальной хирургии у детей / Ю. Ф. Исаков, Э. А. Степанов, В. И. Гераськин. — М., 1978. — 157 с.
4. Video-assisted thoracoscopic surgery for children with stage II empyema / J. A. Rodrigues [et al.] // Am. Surg. — 2000. — Vol. 66, № 9. — P. 569–572.

УДК 616.348-002-053.31

**ОБОСНОВАНИЕ СРОКОВ ЗАКРЫТИЯ СТОМ У ДЕТЕЙ, ПЕРЕНЕСШИХ  
НЕКРОТИЗИРУЮЩИЙ ЭНТЕРОКОЛИТ В НЕОНАТАЛЬНОМ ПЕРИОДЕ***Свирский А. А., Клецкий С. К., Севковский И. А., Мараховский К. Ю.,  
Махлин А. М., Силина Е. В., Стринкевич Г. А., Жук Е. Н.***Государственное учреждение  
«Республиканский научно-практический центр детской хирургии»  
г. Минск, Республика Беларусь****Введение**

Совершенствование акушерской, неонатальной и хирургической помощи существенно изменило показатели выживаемости недоношенных новорожденных с низкой массой тела

при некротизирующем энтероколите. Проявление и прогрессирование патологических изменений со стороны кишечника при НЭК требует высокоспециализированного хирургического лечения. Существует разнообразная хирургическая тактика для ликвидации этих изменений: ушивание перфорации, резекция некротизированной кишки с первичным анастомозом, резекция некротизированных участков кишки и стомирование. Стомы рассматриваются как наиболее безопасный вариант хирургического лечения.

Выхаживание новорожденных, после резекционных оперативных вмешательств на кишке, вызывает значительные трудности и зависит не только от интенсивной терапии, качества питания, его видов и способов реализации, но и длительности периода существования стом у пациента. Оптимальные сроки закрытия стом не определены и выбираются на основе предпочтений хирургов или местных протоколов. Раннее восстановление непрерывности кишечной трубки позволит избежать соматических и хирургических осложнений, уменьшить потери жидкости и электролитов, а также снизить замедление роста. Хирургическая тактика должна определять наиболее благоприятные для здоровья ребенка сроки и полноценную интеграции в социум.

### **Цель**

Выявить оптимальные сроки закрытия стом у пациентов, перенесших некротизирующий энтероколит.

### **Материал и методы исследования**

Ретроспективно проведен анализ 46 карт стационарных пациентов ГУ РНПЦ ДХ, которые получали лечение НЭК в период с 2014 по 2016 гг. Внимание уделялось акушерскому анамнезу, антропометрическим параметрам новорожденного, объему первичных и вторичных оперативных вмешательств, типу стомирования, времени между открытием и закрытием стом, возрасту, массе тела. Изучен биопсийный и архивный материалы в отделении детской патологии ГКПАБ г. Минска. Проведен анализ гистоморфологических срезов тканей кишечника для установления закономерностей в изменении структуры кишечной стенки.

### **Результаты исследования и их обсуждение**

В исследование были включены результаты лечения 23 пациентов с диагнозом некротизирующий энтероколит, которые получали медицинскую помощь, имевших полные данные подлежащие оценке. Так же у этих пациентов изучено 23 гистоморфологических срезов участков кишечника, несущих стомы.

При анализе акушерского анамнеза было выявлено, что у большинства пациентов (87 %) средний срок гестации составил 33,5 недели (от 29 до 39 недель). Масса тела при рождении в среднем имела значение 2060 г. (870–4180 г.). Период вынашивания ребенка протекал с различными экстрагенитальными и генитальными инфекциями и осложнениями, такими как кольпит, ИЦН, ХВГП, преждевременное излитие околоплодных вод и др. Внутриутробная инфекция плода отмечена у 62 % детей.

Начало энтерального питания новорожденных после рождения осуществлялось не ранее 3–4 суток, до которых дети преимущественно находились на режиме голода, учитывалось количество и характер отделяемого по желудочному зонду. Кормление осуществляли по зонду, смесями, болюсно с медленным наращиванием объема, не более 5–7 мл за сутки. Манифестация НЭК чаще всего происходила на 2–4 неделе жизни. Стадия развития заболевания при поступлении в хирургический стационар соответствовала Пб–Шб, и при статистическом анализе не отмечено достоверно значимого влияния стадии на объем оперативного вмешательства и тяжесть послеоперационного периода.

Возраст детей, которым проводили первичное оперативное вмешательство и стомирование кишечника составлял от 2 до 37 дней (средний возраст — 14 дней жизни). Наиболее часто встречаемое место перфорации (56 %) — это терминальный отдел подвздошной и купол слепой кишок. Дополнительное оперативное вмешательство, с выведением новой кишечной стомы, потребовалось у 37 % пациентов (от 2 до 4 релапаротомий). Наиболее частый вид формируемой кишечной стомы — концевая илеостома (78 %).

Кормление после стомирования кишечника начинали в среднем на 9–12 день послеоперационного периода, после нормализации количества и характера отделяемого по желудоч-

ному зонду и стоме. Кормление производили молочной смесью на основе высоко гидролизованного белка, концентрация молочной смеси — 25 %, способ введения — фракционное 8 раз в сутки в среднем по 5–10 мл. По достижению возрастного объема питания пациенты, при отсутствии осложнений требующих хирургического вмешательства, переводились на следующие этапы выхаживания.

Возраст детей перед закрытием стомы составлял — от 3 до 88 недель. Среднее значение — 25 недель (Me — 20,5). Длительность срока между открытием и закрытием стомы составила от 20–581 дня (среднее значение — 177 дня (Me — 189)).

Энтеральную поддержку после формирования анастомоза кишечника начинали в среднем на 5–6 день после операции, с учетом количества и характера отделяемого по желудочному зонду, а также наличия самостоятельного регулярного стула у пациента.

Для определения оптимального срока восстановления непрерывности кишечника были изучены морфологические срезы удаленных участков кишки, несущих приводящие и отводящие стомы. Проанализированы в биоптатах морфоструктура кишечника: слизистая оболочка, ее тип, атрофические изменения, замещение ее фиброзной тканью и очагами ангиоматоза, а также наличие воспалительных изменений. При исследовании были выявлены: укорочение и отсутствие ворсинок, гиперплазия крипт — данные признаки свидетельствуют об атрофии слизистой оболочки, развившейся в результате нарушения питания кишечной стенки, повреждении нервных волокон в стенке кишки, в некоторых случаях наблюдали воспалительные изменения, способствующие в дальнейшем развитию атрофии и фиброза. Об этом свидетельствовало повышенное количество межэпителиальных лимфоцитов, наличие лимфогистиоцитарной инфильтрации в подслизистой оболочке, отек, ангиоматоз и расширение сосудов. С целью установления зависимости выявленных изменений от сроков прошедших до закрытия стомы была проведена стандартизация, и принято, что значение «0» — соответствует отсутствию признаков атрофии, значение «1» соответствует наличию атрофии, применен статистический анализ в программе «Statistica» 10 и «MedCalculator.net.».

С учетом полученных данных изменения слизистой отключенной кишки были выявлены у 11 пациентов. Не установлено достоверной разницы указанных изменений от сроков прошедших до оперативного вмешательства. Установлена линейная зависимость показывающая, что атрофия слизистой оболочки кишки более выражена у пациентов, которым закрытие кишечной стомы проводилось в более ранние сроки, и чем больше времени проходило до восстановления целостности кишечника, тем меньше выражена атрофия ( $p = 0,0029$ ). Единственным объяснением, которое представляется логическим, этого факта, по нашему мнению, можно считать дальнейшее «созревание» кишечной стенки у недоношенных пациентов с возрастом.

Связь между массой тела при рождении пациента и временем прошедшим до наложения кишечного анастомоза является обратной, статистически достоверна ( $p = 0,0196$ ), и логически объяснима. Чем ниже масса ребенка при рождении, тем позже начало энтерального кормления, соответственно более поздние сроки проявления НЭК и более длительный период до оперативного вмешательства по закрытию стомы, связанный с достижением пациента определенного веса.

Реконструктивные операции на кишечнике проводились в более ранние сроки тем пациентам, которые первично были прооперированы в более раннем возрасте ( $p = 0,0221$ ). Новорожденные с большей массой тела при рождении также получали оперативное пособие в более раннем возрасте ( $p = 0,0150$ ). Оба показателя имеют линейную зависимость.

### **Выводы**

1. Не установлено достоверной разницы выявленных изменений слизистой оболочки кишки от сроков прошедших до оперативного вмешательства. Вместе с тем, атрофия слизистой оболочки кишечника более выражена у пациентов, которым закрытие кишечной стомы проводили раньше.

2. Реконструктивные операции на кишечнике проводились в более ранние сроки тем пациентам, которые первично были прооперированы в более раннем возрасте.



3. Экстренным показанием к раннему закрытию стом можно считать некомпенсируемые нарушения гомеостаза, связанные с потерями по стоме.

4. Закрытие кишечной стомы после перенесенного наркотизирующего энтероколита нужно выполнять по окончании периода формирования стриктур отключенной части кишки (в среднем 3–4 месяца), после ее обязательного рентгенологического контрастного исследования.

УДК 616.381-002-053.2

## МИКРОБИОЛОГИЧЕСКАЯ ХАРАКТЕРИСТИКА И АНТИБИОТИКОРЕЗЕСТЕНТНОСТЬ ВТОРИЧНОГО ПЕРИТОНИТА У ДЕТЕЙ НА СОВРЕМЕННОМ ЭТАПЕ

Сергиенко В. К.<sup>1</sup>, Кажина П. В.<sup>1</sup>, Кажина В. А.<sup>2</sup>, Новомлинова Л. В.<sup>3</sup>, Чернова Н. Н.<sup>4</sup>

<sup>1</sup>Учреждение образования

«Гродненский государственный медицинский университет»,

<sup>2</sup>Учреждение здравоохранения

«Гродненская областная детская клиническая больница»,

<sup>3</sup>Государственное учреждение

«Гродненский областной центр гигиены, эпидемиологии и общественного здоровья»,

<sup>4</sup>Учреждение здравоохранения

«Гродненская областная клиническая больница»

г. Гродно, Республика Беларусь

### Введение

У детей наиболее частыми причинами вторичного перитонита (ВП) являются: острый аппендицит, дивертикулит и перфорация кишечника [1, 2]. Этиология ВП традиционно ассоциируется с микроорганизмами кишечника, в частности, с семействами *Enterobacteriaceae* и *Pseudomonadaceae* [1, 3, 4]. Несмотря на внедрение новых хирургических технологий и применение дорогостоящих антибактериальных средств, проблема лечения ВП остается актуальной. Клинические микробиологи связывают эту проблему с быстрым формированием антибиотирезистентности, особенно у семейства *Enterobacteriaceae* [4]. В феврале 2017 г. Всемирная организация здравоохранения (ВОЗ) опубликовала список из 12 бактерий, разделенных на 3 группы так называемых «приоритетных патогенов», представляющих наибольшую угрозу для здоровья человека и мотивирующих ученых на создание новых антибиотиков. К первой категории приоритетности (критически высокий уровень) отнесены *Acinetobacter baumannii*, *Pseudomonas aeruginosa* и различные виды семейства *Enterobacteriaceae* (включая трибы *Klebsiellae*, *E. coli*, *Serratii*, *Proteae*). Они могут вызывать тяжелые и часто смертельные инфекции в силу сформированной устойчивости к действию широкого ряда антибиотиков, включая карбапенемы и цефалоспорины III поколения. Вторая и третья категории приоритетности включают в том числе метициллин-резистентные стафилококки, сальмонеллы, стрептококки и др. [5].

Формирование антибиотикорезистентности напрямую связано с применяемыми в различных странах (клиниках) антибактериальных средств, видов и методов дезинфекции, индивидуального антибактериального опыта пациента. Поэтому исследования, направленные на изучение микробиологического профиля гнойно-септических заболеваний, в частности ВП, носят эпидемиологический характер и являются актуальными с точки зрения оптимизации лечебно-диагностического процесса в хирургической практике и интенсивной терапии в детских стационарах.

### Цель

Изучение микробиологического профиля и антибиотикорезистентности ВП у детей.

### Материал и методы исследования

Дизайн исследования — ретроспективное обсервационное, глубина исследования — 10 лет (2006–2016 гг.). Проанализированы данные «Медицинских карт стационарного пациента» 80 детей, находящихся на лечении в отделении анестезиологии и реанимации УЗ «Гродненская

областная детская клиническая больница» с диагнозом аппендикулярный перитонит. Диагноз верифицирован клинически, хирургически, культурально, гистологически. Взятие экссудата из брюшной полости производилось интраоперационно до начала применения антибактериальной терапии. По гендерному признаку дети распределились на 52 (65 %) мальчика и 28 (35 %) девочек. Средний возраст варьировался от 2 до 16 лет. Статистический анализ проводился с использованием компьютерной программы «Excel» (Microsoft Software, USA).

### **Результаты исследования и их обсуждение**

При культуральном анализе воспалительного экссудата брюшной полости у 69 пациентов наблюдался рост микроорганизмов, у 11 (13,75 %) — роста микрофлоры не было. Микробиологический рейтинг ВП выявил преобладание роста семейства *Enterobacteriaceae* в 29 (36,25 %) случаях, устойчивых к цiproфлоксацину, гентамицину (25 %); к доксициклину, канамицину, цефтазидиму (50 %), к цефазолину, цефотаксиму (40 %), к цефуроскиму (90 %), к ампициллину (76 %). В 25 % случаев выявлен рост монофлоры *Escherichia coli*, резистентной к ампициллину (75 %), пиперациллину (87 %), триметоприм-сульфаметоксазолу (53 %), цефалотину (67 %), цефепиму (12,5 %), цефподоксиму, цефуроскиму, цефуроским-аксетилу (50 %), цефтазидиму (22 %). К азтреонаму, миноциклину, тикарциллину определена 100 % устойчивость микроорганизма.

В 7 (8,75 %) случаях отмечался рост грамотрицательных палочек семейства *Ps. aeruginosae*, устойчивых к тетрациклину, цiproфлоксацину, цефепиму, цефотаксим (25 %), триметоприм-сульфаметоксазолу (50 %). К азтреонаму, амоксиклаву, амоксициллину, ампициллину, канамицину, карбенициллину, цефазолину, цефаклору, цефокситиму, цефуроскиму определена 100 % устойчивость *Ps. aeruginosae*.

В 4 (5 %) случаях высевались грамположительные кокки семейства *Streptococceae*, резистентные к эритромицину, цефазолину, оксациллину, бензилпенициллину (50 %). К ампициллину, кларитромицину, метронидазолу, стрептомицину определена 100 % устойчивость микроорганизмов.

В 3 (3,75 %) случаях выделены микроорганизмы триба *Klebsiella pneumoniae spp.*, устойчивые к амикацину, амоксиклаву, ампициллину, гентамицину, имипенему, нитрофурантоину, норфлоксацину, пиперациллину, пиперациллин-газобактаму, триметоприм-сульфаметоксазолу, цефазолину, цефепиму, цефокситиму, цефтазидиму, цiproфлоксацину (50 %). К азтреонаму, ампициллин-сульбактаму, левофлоксацину, моксифлоксацину, пиперациллину, триметоприму, цефепиму, цефиксиму, цефтриаксону, цефуроскиму, хлорамфениколу определена 100 % устойчивость микроорганизмов.

В 2 (2,5 %) случаях высеяны *Serratia liquefaciens grup*, устойчивые к колистину, цефиксиму, цефуроскиму, цефуроским-аксетилу, хлорамфениколу.

По одному случаю пришлось на *St. aureus* (1,25 %), устойчивому к оксациллину, сульфазомидину; *Providencia rettgeri*, устойчивой к азтреонам, гентамицину, колистину, миноциклину, пefлоксацину, пиперациллину, тикарциллину, тобрамицину, триметоприм-сульфаметоксазолу, и умеренно устойчивой к цефтазидиму; *Burkholderia cepacia*, резистентной к амоксиклаву, ампициллину, нитрофурантоину, тетрациклину, триметоприм-сульфаметоксазолу, цефазолину, цефокситиму и *St. epidermidis*, устойчивому к оксациллину, хлорамфениколу.

### **Выводы**

Изучение микробиологического профиля пациентов, оперированных по поводу ВП, выявило преобладание грамотрицательных палочек семейства *Enterobacteriaceae* (включая *E. coli*) и *Pseudomonadaceae* (включая *Ps. aeruginosae*), что согласуется с данными литературы и определяет общемировую тенденцию антибактериальной терапии ВП.

Изучение антибиотикорезистентности позволяет оптимизировать выбор стартовой терапии, минимизировать риски послеоперационных осложнений и при этом избежать антибактериальной агрессивной полипрагмазии в детской практике.

### **ЛИТЕРАТУРА**

1. The Microbiology of Community-acquired Peritonitis in Children / R. Dumont [et al.] // *Pediatr Infect Dis J.* — 2011. — Vol. 30, № 2. — P. 131–135.

2. Antibiotic therapy and interval appendectomy for perforated appendicitis in children: a selective approach / S. Emil [et al.] // Am Surg. — 2007. — Vol. 73, № 9. — P. 917–922.
3. Antibiotic usage in appendicitis in children / S. Kaplan [et al.] // Pediatr Infect Dis J. — 1998. — Vol. 17, № 11. — P. 1047–1048.
4. Bacteriology of acute appendicitis and its implication for the use of prophylactic antibiotics / C. Chen [et al.] // Surg Infect (Larchmt). — 2012. — Vol. 13, № 6. — P. 383–390.
5. Электронный ресурс. — Режим доступа: <http://www.who.int/mediacentre/news/releases/2017/bacteria-antibiotics-needed/ru/>. — Дата доступа: 29.04.2017.

УДК 616.381-053.6-08

## СТРУЙНЫЙ ГИДРОСКАЛЬПЕЛЬ В ЛЕЧЕНИИ ИНФИЛЬТРАТОВ БРЮШНОЙ ПОЛОСТИ У ПОДРОСТКОВ

Скиба В. В.<sup>1,4,5</sup>, Рыбальченко В. Ф.<sup>2,4</sup>, Иванько А. В.<sup>1,4,5</sup>,  
Зинчук О. Г.<sup>4</sup>, Бадах В. Н.<sup>3</sup>, Бочаров В. П.<sup>3</sup>

<sup>1</sup>«Национальный медицинский университет имени А. А. Богомольца»  
Министерства здравоохранения Украины,

<sup>2</sup>«Национальна медицинская академия последипломного образования  
имени П. Л. Шупика»

Министерства здравоохранения Украины,

<sup>3</sup>«Национальный авиационный университет»,

<sup>4</sup>Частное высшее учебное заведение

«Киевский медицинский университет украинской ассоциации народной медицины»

<sup>5</sup>«Киевская городская клиническая больница № 1»

г. Киев, Украина

### **Введение**

Осложненные формы острого аппендицита с проявлениями инфильтратов и аппендикулярный абсцессов составляют до 75 % больных хирургических отделений, которым проводятся urgentные оперативные вмешательства. Между тем, по данным исследований, на сегодняшний день деструктивные формы острого аппендицита составляют до 76 % случаев, из которых в 43 % случаев имеется перфорация аппендикулярного отростка, что приводит к развитию инфильтратов и абсцессов брюшной полости. Обычно при таком течении болезни как осложнение аппендикулярный инфильтрат диагностируется от 0,2 до 14,6 % клинических наблюдений, а сопутствующее контактное гнойное воспаление большого сальника наблюдается у 30 % детей в возрасте до 7 лет и у 70 % пациентов старше 7 лет [1, 2]. В литературе отсутствуют работы о разделении инфильтративного процесса гидроструйным скальпелем у детей и подростков [3, 4, 5].

### **Цель**

Улучшение результата хирургического лечения больных с инфильтративно-воспалительными процессами брюшной полости у подростков с использованием струйной гидроскальпеля.

### **Материал и методы исследования**

В хирургических отделениях Киевской городской клинической больницы № 1 находилось на лечении 52 подростков в возрасте 17–18 лет на инфильтраты брюшной полости. Больных мужского пола было 31 (59,61 %), женского — 21 (40,39 %). При госпитализации проводилось общеклиническое исследование крови и мочи. Рентгенологическое исследование у 25 (41,17 %) больных. УЗ исследование органов брюшной полости проведено у всех больных, а цветное дуплексное картирование кишечника — у 48 (92,30 %) больных.

### **Результаты исследования и их обсуждение**

Установлено, что причинами развития воспалительного процесса было воспаление аппендикулярного отростка в 49 (94,23%) и дивертикула Меккеля у 3 (5,77%) больных. По результатам анализа установленный срок госпитализации, который составил: в течение первых суток были госпитализированы 8 (15,38 %), на вторые сутки — 19 (36,53 %), на третьи сутки — 25 (48,09 %) больных. Рентгенологическое исследование — чаши Клойберга в 5 (9,61 %) боль-

ных, а у 20 (38,46 %) кишечные петли дилатированы в стадии субкомпенсации. По данным УЗИ инфильтраты брюшной полости установлено у всех больных, из которых у 23 (44,23 %) правый нижний квадрант, а у 29 (55,77 %) вся правая и средняя часть брюшной полости. У 6 (11,53 %) больных по данным УЗИ установлено отсутствие перистальтики в средних и нижних отделах кишечника, а у 2 (3,84 %) — маятниковые движения в средней части. Свободная жидкость установлена в полости малого таза у 34 (65,39 %) пациентов, а у 18 (34,61 %) по правому фланку. Ультразвуковые признаки абсцедирования установлены у 47 (90,38 %) больных. Цветное картирование инфильтратов указывало на сохранение кровотока, а участками и увеличение его за счет отека. Атипичная клиническая симптоматика имели 6 (11,54 %) больных.

В работе использован отечественный аппарат «Струйный гидроскальпель», который был разработан в аэрокосмическом институте Национального авиационного университета Украины. Проведенные исследования с использованием струйного гидроскальпеля позволили предотвратить значительное количество недостатков стандартного разделения воспалительного и спаечного процесса брюшной полости: десерозации, гематом, кровотечения. Установлено, что струя физиологического раствора разделяет живые ткани, которые имеют разную плотность и разное клеточное строение. Сущность анатомического метода разделения тканей струйным гидроскальпелем заключается в возможности дозированного давления струи раствора и позволяет осуществить разделение тканевых слоев различной эластичности и прочности. Таким образом, благодаря селективности действия, удастся провести щадящее прецизионное анатомическое рассечение тканей в их пограничной зоне с учетом конкретных анатомических свойств тканей. Установлено, что водный поток раствора образует пространство, раздвигая ткань, рассекает ее.

*Хирургическое лечение.* Хирургический доступ определяли индивидуально. Срединный доступ выполнили 39 (75 %), а 13 (25 %) — правосторонний трансректальный. При ревизии установлено, что содержимое брюшной полости было гнойным у 33 (63,46 %), серозно-гнойным — у 15 (28,84 %) и серозным — у 4 (7,7 %) больных. Установлено, что большой сальник принимал участие во всех инфильтративно-воспалительных образованиях, а у 18 (34,61 %) — пряди сальника кроме инфильтрата были фиксированные в полости малого таза. Установлено, что у всех больных аппендикулярный отросток был изменен: гангренозный — у 37 (71,15 %), флегмонозный — у 12 (23,07%). После разделения инфильтративно-воспалительного процесса была установлена прикрытая перфорация аппендикулярного отростка в 42 (80,76 %), из которых на вертушке у 12 (23,07 %), а каловые камни, которые послужили причиной перфорации были обнаружены у 18 (34,61 %) больных. В 3 (4,41 %) случаях после разделения инфильтративно-воспалительного процесса установлено деструктивные изменения дивертикула Меккеля. С помощью струйного гидроскальпеля удалось отделить все составляющие инфильтративно-воспалительного процесса, а именно отделить весь большой сальник. У всех больных установлено инфильтративно-воспалительные изменения в большом сальнике после его отделения. В виду гнойно-воспалительного процесса в самом сальнике (наличие микроабсцессов) проведена его резекция: ограниченная в 15 (28,84 %), субтотальная — у 29 (55,76 %), тотальная — у 8 (15,4 %) пациентов.

Таким образом, метод хирургического лечения с использованием струйной гидроскальпеля имеет щадящее, нетравматическое действие на стенку кишки и брюшину и сосуды при разделении воспалительного процесса, способствует более адекватному восстановлению состояния кишечника, уменьшение отека, и, как следствие, раннее восстановление перистальтики после хирургического лечения, а в дальнейшем отсутствие абдоминальных дискомфортных проявлений. Резекции кишечника проведенные в 3 (5,76 %) по причине дивертикула Меккеля. После проведения резекции выполнена декомпрессия с последующим наложением анастомоза конец в конец двухрядным швом.

### **Выводы**

Инфильтративно-воспалительные процессы брюшной полости в 11,54% больных имеют атипичность клинической картины.

Использование струйного гидроскальпеля позволяет прецизионное отделение органных структур кишечника без повреждения анатомических структур.

## ЛИТЕРАТУРА

1. *Аверин, В. И.* Лечение аппендикулярного перитонита у детей на современном этапе / В. И. Аверин // Хирургия. Восточная Европа. — 2015. — № 3. — С. 82–86.
2. *Рибальченко, В. Ф.* Гострий оментит у дітей: класифікація та вибір хірургічної тактики / В. Ф. Рибальченко // Шпитальна хірургія. — 2014. — № 1 — С. 88.
3. *Скиба, В. В.* Использование жидкостной струи высокого давления диссекции тканей в хирургической практике / В. В. Скиба // Хірургія України. — 2008. — № 4 (28). — С. 94–97.
4. *Скиба, В. В.* Використання рідинно-струминного диссектора при хірургічному лікуванні запальних інфільтратів черевної порожнини / В. В. Скиба // Актуальні проблеми сучасної медицини: Вісн. Укр. мед. стомат. академії. — 2011. — Т. 11, Вип. 1(33). — С. 121–123.
5. *Dissecting with the high-pressure water-jet. Standards of Surgical Techniques in Liver Metastases / H. G. Rau [et al.] // Chirurgische Gastroenterologie. — 2003. — Vol. 19. — P. 333–339.*

УДК 616.517-053.2-07 (477.64)

## РАСПРОСТРАНЕННОСТЬ ПСОРИАЗА (АРТРОПАТИЧЕСКОЙ ФОРМЫ) У ДЕТЕЙ В ЗАПОРОЖСКОЙ ОБЛАСТИ И МЕТОДЫ ДИАГНОСТИКИ

Соколовская И. А., Пак Е. А.

«Запорожский государственный медицинский университет»  
г. Запорожье, Украина

**Введение**

По данным Международной Федерации ассоциаций псориаза (International Federation of Psoriasis Associations) средний показатель распространенности псориаза среди взрослых и детей в мире составляет около 3 %. Эпидемиологическое, клиническое и социальное значение псориаза в современных условиях весьма значимо. Псориаз во всех его клинических формах является одним из наиболее распространенных хронических воспалительных заболеваний кожи. Заболевание характеризуется длительными рецидивами, потерей трудоспособности, высокими уровнями инвалидизации и социально-психологической дезадаптацией пациентов.

**Цель**

Выявить региональные особенности развития псориаза и его самой сложной формы — артропатического псориаза у детей Запорожья и области и их возможные причины

**Материал и методы исследования**

Статистический, гигиенический, клинический, биохимический. Диагностика псориаза включала осмотр, лабораторные исследования согласно протоколам при данной патологии.

**Результаты исследования и их обсуждение**

Результаты исследования распространенности псориаза в Запорожской области среди детского населения в 2015–2016 гг. представлены в таблице 1.

Таблица 1 — Распространенность псориаза в Запорожской области среди детского населения в 2015–2016 гг.

Административная единица	2015 г.		2016 г.	
	абс.	распространенность, сл./100 тыс.	абс.	распространенность, сл./100 тыс.
Запорожье	234	179,9	249	201,7
Мелитополь	18	51,0	18	50,5
Энергодар	3	29,5	1	9,9
Новониколаевский	3	100,7	1	42,8
Куйбышевский	7	183,9	5	133,3
Акимовский	2	30,9	1	15,4
Вольнянский	1	11,4	1	11,4
Каменско-Днепровский	4	50,9	5	63,4
Токмакский	5	52,6	4	95,4
Веселовский	2	45,9	1	23,1
Гуляйпольский	1	19,9	1	20,2
Приморский	4	72,6	5	91,8
Васильевский	7	59,8	8	67,7
Приазовский	5	94,6	6	114,4
Пологовский	3	38,8	—	—

Самая высокая распространенность псориаза зарегистрирована в г. Запорожье (179,9–201,7 сл./100 тыс.), в Куйбышевском (133,3–183,9 сл./100 тыс.) и Приазовском (94,6–114,4 сл./100 тыс.) районах. Единичные случаи артропатических форм были зарегистрированы в г. Запорожье и Куйбышевском районе Запорожской области. Данная форма псориаза развивается под действием как наследственных, так и экзогенных факторов (травмы, интенсивные физические нагрузки), а также при снижении иммунитета (стрессы, неудовлетворительная экология).

Запорожье входит в пятерку крупнейших промышленных городов Украины. В связи с большим количеством заводов, была зафиксирована самая высокая по опасности степень загрязнения фенолом (оказывает алергизирующее действие на о-м и сероуглеродом (развиваются различные формы нарушений нервной и эндокринной системы). Мониторинг состояния питьевого водоснабжения показал, что в некоторых районах области (Приазовский, Куйбышевский и др.) населению на протяжении последних 10/15 лет подается вода, наиболее опасная в эпидемиологическом отношении. Процент отклонений колеблется от 15 до 20 %.

#### **Заключение**

Наиболее частые случаи псориаза, включая осложненные формы, встречаются в районах с плохой экологической ситуацией. Наличие факторов, ослабляющих иммунитет и пагубно влияющих на обмен веществ в макроорганизме, являются пусковыми факторами развития псориаза.

#### **ЛИТЕРАТУРА**

1. Насонова, В. А. Ревматические болезни: рук-во для врачей / В. А. Насонова, Н. В. Бунчук; под ред. В. А. Насоновой.
2. Артропатический псориаз // Медицинские новости. — 2003. — № 12.
3. Областная СЭС Запорожской области, протокол (от 05.04.16).

УДК 616-006.311-08

### **КОМБИНИРОВАННОЕ ЛЕЧЕНИЕ ГЕАНГИОМ С ОСЛОЖНЕННЫМ ТЕЧЕНИЕМ**

*Сухарев С. А.<sup>1</sup>, Говорухина О. А.<sup>1</sup>, Прокопеня Н. С.<sup>1</sup>,  
Махлин А. М.<sup>1,2</sup>, Рустамов В. М.<sup>2</sup>*

<sup>1</sup>Государственное учреждение

«Республиканский научно-практический центр детской хирургии»,

<sup>2</sup>Учреждение образования

«Белорусский государственный медицинский университет»

г. Минск, Республика Беларусь

#### **Введение**

Гемангиома — доброкачественная опухоль, состоящая из эндотелиальных клеток, чаще всего появляется во время первых дней или недель жизни. Является наиболее распространенной опухолью у 2–12 % новорожденных. Может быть заметна сразу или в первые дни после рождения, девочки болеют чаще [1]. В 80 % случаев на теле имеется один очаг, в 20 % — проявляются в нескольких местах. К году жизни около 10 % детей имеют сосудистые опухоли. Голова, лицо, шея поражаются более чем в 80 % случаев. Актуальность гемангиом в практической работе детского хирурга связана с косметическими и функциональными результатами лечения, что может отражаться на дальнейшем качестве жизни. Особую группу составляют дети с осложненным течением сосудистой опухоли. В этих случаях важен индивидуальный и комплексный подход к лечению.

#### **Цель**

Определить тактику и возможные комбинации методов при лечении детей с осложненным течением гемангиом, оценить непосредственные результаты лечения.

#### **Материал и методы исследования**

На базе УЗ «1-я ГКБ», ДХЦ г. Минска и РНПЦ ДХ с января 2013 г. пролечено 5 детей с осложненным течением гемангиом: 4 девочки и 1 мальчик в возрасте от 2 недель до 2 месяцев.

Локализация гемангиом: лицо и волосистая часть головы — 1 пациент, левая височная область — 1 ребенок, шея — 1, левая ягодица — 1 пациент, 1 ребенок с обширным пораже-

нием в области левого надплечья, плечевого сустава и плеча. У всех детей гемангиома определялась с рождения и осложнялась крупными участками некроза, изъязвлениями, присоединением вторичной инфекции и умеренной кровоточивостью. При этом суммарная площадь некроза составляла более  $6,25 \text{ см}^2$ . Выполнялись общеклинические исследования, ультразвуковое исследование, а также ЭКГ, ЭхоКГ, компьютерная томография.

Всем пациентам проводилось комбинированное лечение.  $\beta$ -блокатор назначался в дозе 1 мг/кг/ в первые сутки в 4 введения и 2 мг/кг со вторых суток в 2 введения [2, 3]. Хирургический метод представлял собой некрэктомию. Лазерная коагуляция выполнялась Nd:YAP КТР Q<sub>sw</sub> — лазером с диаметром пятна 3 мм, плотность энергии 24–32 Дж/см<sup>2</sup>, частота 2–3 Гц, абляция осуществлялась ErYAG — лазером, с рабочим пятном 5 мм, плотностью энергии 4 Дж/см<sup>2</sup>, частотой 3 Гц. Применялись многокомпонентные мази, антибактериальная терапия.

#### **Результаты исследования и их обсуждение**

У детей с локализацией опухолевого процесса в области шеи, левой височной области, лица и волосистой части головы лечение ограничилось назначением  $\beta$ -блокатора, антибактериальной терапией, сложными мазевыми повязками. Эпителлизация зон некроза наступила в течение 14–45 дней, что не потребовало ни хирургического вмешательства, ни лазерной коррекции.  $\beta$ -блокатор отменен через 1 год 4 месяца.

Пациенту с обширной гемангиомой в области левого надплечья, плечевого сустава и плеча проводилось лечение  $\beta$ -блокатором. Выполнялась некрэктомия, совмещенная с ErYAG-лазерной абляцией зоны некроза, антибактериальная терапия, сложные мазевые повязки. Эпителлизация через 42 дня. Хирургическая коррекция не требуется,  $\beta$ -блокатор отменен через 1 год и 2 месяца.

Родители ребенка с опухолью в области левой ягодицы отказались от приема  $\beta$ -блокатора. Выполнялась некрэктомия, ErYAG-лазерная абляция, NdYAP-лазерная коагуляция гемангиомы, антибактериальная терапия, многокомпонентные мазевые повязки. В течение 3 месяцев опухолевый процесс купировался, с удовлетворительным косметическим результатом, не требующим хирургической коррекции. Эпителлизация — 21 день.

#### **Выводы**

1. Применение  $\beta$ -блокаторов является основным методом лечения пациентов с гемангиомами сложной анатомической локализации и осложненным течением опухолевого процесса.
2. NdYAP-лазерная коагуляция дает возможность эффективного лечения гемангиом в тех случаях, когда не проводится терапия  $\beta$ -блокаторами.
3. ErYAG-лазерная абляция эффективно saniрует очаг некроза, и стимулирует рост грануляций.
4. Комбинация методов дает возможность эффективного лечения пациентов с осложненным течением гемангиом, снижает объем хирургического вмешательства, что улучшает косметический и функциональный результат проводимого лечения.

#### **ЛИТЕРАТУРА**

1. Гемангиомы и их лечение / Д. Д. Мельник [и др.]-Т.: Изд. «СТТ», 2006. С.8 – 26.
2. Propranolol for Severe Hemangiomas of Infancy // N Engl J Med. — 2008. — Vol. 358. — P. 2649–2651.
3. Young, T. E. Neofax A manual of drugs used in neonatal care / T. E. Young, O. B. Mangum // PharmD For the doses of medications used in the NBSCU.

УДК 616.348-007.61-053.2-07-089

### **ОПТИМИЗАЦИЯ ПОСЛЕОПЕРАЦИОННОГО ВЕДЕНИЯ ДЕТЕЙ С БОЛЕЗНЬЮ ГИРШПРУНГА**

**Сытьков В. В., Поддубный И. В., Боровик Т. Э., Козлов М. Ю.,  
Окулов Е. А., Гусев А. А., Малащенко А. С.**

**Федеральное государственное автономное учреждение  
«Национальный научно-практический центр здоровья детей»  
Министерства здравоохранения Российской Федерации  
г. Москва, Российская Федерация**

#### **Введение**

Заболевание было описано в 1887 г. датским педиатром Гаральдом Гиршпрунгом под названием врожденный гигантизм толстой кишки. За последние 40–50 лет было предложено

очень много разнообразных методов хирургического лечения болезни Гиршпрунга и их модификаций. Однако даже после выполненных операций не всегда наблюдается полное восстановление функции кишечника. Причиной такого состояния могут быть какие-то погрешности при оперативном вмешательстве или замедление восстановительно-адаптационных процессов у пациентов, имевших до операции ярко выраженные вторичные изменения и сопутствующие им поражения органов.

### **Цель**

Изучить роль пробиотиков и лечебного питания в профилактике развития энтероколита у детей, оперированных по поводу болезни Гиршпрунга (БГ).

### **Материал и методы исследования**

Проанализированы истории болезней 40 детей с БГ, оперированных лапароскопически по поводу аганглиоза толстой кишки (за исключением тотальной формы), находившихся на лечении в отделении неотложной и плановой хирургии ФГАУ «ННПЦЗД» Минздрава России и отделении плановой хирургии Морозовской ДГКБ. В основную группу были включены 20 детей (мальчиков — 18, девочек — 2) в возрасте от 3 до 15 лет, средний возраст ( $8,6 \pm 5,2$  года). Дети данной группы за 7 дней до операции и в послеоперационном периоде дополнительно к основным лечебным мероприятиям (очистительные и сифонные клизмы, антибактериальная терапия) получали пробиотический препарат в возрастной дозировке и отечественную специализированную смесь для энтерального питания «Нутриен Иммуно». Группу сравнения составили 20 больных той же возрастной категории (мальчиков — 16, девочек — 4) с аналогичным диагнозом, которые пробиотик не получали и находились на традиционном для стационара питании. Пациентам обеих групп в соответствии с медико-экономическим стандартом проводили обследование, оценивали общесоматический статус, общеклинический анализ крови (ОАК), концентрацию острофазных и короткоживущих белков сыворотки крови, дополнительно — проводили качественный анализ кала на токсины А и В *Clostridium difficile* (Duo Toxin A + B-Test VEDA.LAB). Антибактериальная терапия в основной группе проводилась с учетом анализа. В группе сравнения применялась традиционная антибактериальная схема без учета экспресс-анализ кала на токсины А и В *Clostridium difficile*. Динамика указанных показателей отслеживалась после оперативной коррекции на 5 и 14 сутки. Статистическая обработка осуществлялась с использованием пакета прикладных программ «Microsoft Exel 2003», «Statistica» 6.0. Содержание острофазных белков и С-реактивного белка, «нутрициологического маркера» (альбумина) определяли методом лазерной нефелометрии на иммунном анализаторе «Image» Beckman coulter USA с использованием коммерческих моноспецифических антисывороток и калибраторов той же фирмы. Показатели периферической крови определялись на проточном счетчике среднего класса Cobas Micros 18 OT (ABX, Франция), позволяющем одновременно анализировать 18 гематологических параметров, включая также процентное содержание и абсолютный подсчет 3-х популяций лейкоцитов. У всех детей до операции отмечалось сниженный Z-score ИМТ/возраст, а также снижение общего белка, альбумина и трансферрина ( $p < 0,05$ ). Динамика указанных показателей отслеживалась после оперативной коррекции на 5 и 14 сутки. Статистическая обработка осуществлялась с использованием пакета прикладных программ «Microsoft Exel 2003», «Statistica» 6.0.

### **Результаты исследования и их обсуждение**

У пациентов обеих групп показатели ОАК до операции не выходили за пределы референсных значений. В основной группе на 5-ые послеоперационные сутки отмечалось увеличение с/я нейтрофилов, СОЭ, СРБ по сравнению с исходными показателями ( $p < 0,05$ ), на 14-е сутки указанные показатели вновь принимали референсное значение ( $p < 0,05$ ). В группе сравнения на 5-е сутки после операции также отмечалось увеличение с/я нейтрофилов, СОЭ, СРБ по сравнению с исходными показателями ( $p < 0,05$ ), на 14-е сутки у всех пациентов сохранялись изменения лабораторных показателей. Продолжительность лихорадки в основной группе составила  $1,7 \pm 1,3$  дня. В группе сравнения отмечался более длительный лихорадочный период  $8,2 \pm 1,1$  дня ( $p < 0,05$ ) В обеих группах до оперативного вмешательства были выявлены



дети с положительным анализом кала на токсины А и В Clostridium difficile: в основной — 4 (20 %) пациента, в группе сравнения — 3 (15 %) пациента, в связи с чем был проведен курс лечения Ванкомицином. Все дети основной группы имели отчетливую прибавку в массе тела и восстановили уровни общего белка, альбумина и трансферрина до референсных значений ( $p < 0,05$ ), в отличие от пациентов группы сравнения. В основной группе после проведения эрадикации патогена антибиотиком с добавлением в лечебную схему пробиотиков и специализированной смеси «Нутриен Иммун» в послеоперационном периоде не зафиксировано ни одного случая энтероколита и ААД ( $p < 0,05$ ). В группе контроля практически все дети имели различной степени выраженности диарейный синдром, у 3 детей развилась клиника энтероколита.

#### **Заключение**

Сочетанное использование пробиотического препарата, оказывающего влияние на иммунный статус ребенка и продукта энтерального питания, стабилизирующего нутритивный статус, позволяет облегчить течение послеоперационного периода, снижает воспалительные изменения в периферической крови, сокращает лихорадочный период у больных с БГ.

УДК 616-018 : 616.8-009.85] : 616-089-053.2

### **ВАКУУМ-ТЕРАПИЯ В ДЕТСКОЙ ХИРУРГИИ ПРИ ГНОЙНО-ВОСПАЛИТЕЛЬНЫХ ЗАБОЛЕВАНИЯХ И ТРОФИЧЕСКИХ НАРУШЕНИЯХ МЯГКИХ ТКАНЕЙ**

*Талько М. А., Данилов А. А., Рыбальченко В. Ф.*

**«Национальная медицинская академия последипломного образования  
имени П. Л. Шупика»**

**Министерства здравоохранения Украины,**

**«Киевская городская детская клиническая больница № 1»**

**г. Киев, Украина**

#### **Введение**

Гнойно-воспалительные заболевания мягких тканей занимают значительное место среди гнойной патологии детского возраста [1]. Трофические нарушения составляют небольшой процент и чаще всего встречаются у детей с патологией нервной системы, прежде всего ДЦП, но особенности патогенеза определяют большие сложности в их лечении. Полноценная и адекватная хирургическая обработка раны, вскрытие и дренирование гнойника является основным. Осуществление санации раны и борьбы с раневой инфекцией проводится за счет последовательных перевязок. Вследствие тактика местной терапии играет значительную роль, при этом применение вакуум-терапии является весьма актуальным [2].

Вакуум-терапия (VAC-therapy) — это использование постоянного или переменного отрицательного давления на рану путем наложения на нее вакуум-повязки. Последняя представляет собой стерильный набор из мягкой полиуретановой губки, коннектора и изолирующего покрытия. При этом создаются оптимальные условия для процессов регенерации, развития грануляций и предупреждения бактериальной контаминации [2, 3, 4]. На данный момент существует много устройств, в частности портативных, что позволяет проводить лечение амбулаторно. Данный аспект является крайне важным в педиатрической практике, учитывая особенности детского возраста. Однако отечественных литературных сведений по ее применению в детской хирургии очень мало. Существуют зарубежные работы по использованию вакуум-терапии у новорожденных при патологии передней брюшной стенки, в кардиохирургической и травматологической практике. Чаще всего используются устройства VAC® фирмы КСИ (США), PICO™ (Великобритания). Также они выпускают к ним соответствующие вакуум-асистовани повязки. [4, 5].

#### **Цель**

Поделиться опытом применения вакуум-терапии при гнойно-воспалительных и трофических заболеваниях мягких тканей у детей.

### **Материал и методы исследования**

В течение 2016 – апреля 2017 гг. на базе хирургического отделения № 2 ДГКБ № 1 методом вакуум-терапии было пролечено 12 детей в возрасте от 5 до 17 лет с следующей патологией: 2 нейтропатические язвы стопы II степени (по Вагнером), 1 нагноенная киста копчика, 2 после инъекционных абсцессы ягодиц, 4 гнойных лимфадениты (2 паховые, 2 подмышечные, 1 шейный), 1 аденофлегмона подчелюстной области и 1 карбункул области шеи. После оперативного вмешательства использовались портативные аппараты (VAC Via и Prevena 125), а также Vario 8 Medela с вакуум — повязками фирмы KCI при отсутствии активного кровотечения из послеоперационной раны.

Вакуум терапия осуществлялась в режиме постоянного или попеременного отрицательного давления в диапазоне 75–125 мм рт. ст. Проводилась оценка динамики локального процесса, субъективные впечатления пациента при данной терапии, сроков пребывания в стационаре.

### **Результаты исследования и их обсуждение**

При лечении данной группы пациентов первично осуществлялось оперативное вмешательство, которое заключалось в раскрытии гнойной полости или хирургической обработке раны. В дальнейшем проводилось наложение вакуум-повязки. Только в 1 случае (нагноенная киста копчика) было отложено проведение данной терапии до следующего дня, в связи с умеренным количеством геморрагических выделений из послеоперационной раны. Удаление гнойного экссудата и вакуумирования ран при гнойно-воспалительных процессах осуществлялась в режиме постоянного отрицательного давления величиной 125 мм. При значительной глубине полости дополнительно проводили ее дренирование. При лечении нейтропатических язв и карбункула шеи мы применяли попеременное отрицательное давление в пределах 75–125 мм (интермиттирующий режим) Оценивая результаты лечения установлено, что средняя продолжительность вакуум-терапии при гнойно-воспалительных заболеваний мягких тканей (гнойный лимфаденит, аденофлегмона, абсцесс, нагноенный киста копчика, карбункул) составила 3 суток, общий объем экссудата — 15–20 мл. Отмечена выраженная положительная динамика раневого процесса, в первую очередь, уменьшение локального отека, который исчезал через 2–2,5 суток. Средний койко-день составил 5,5 дней. При лечении нейтропатических язв стопы продолжительность вакуум-терапии составила 10 дней с одноразовой заменой повязки. За данный срок установлено выполнение раневого дефекта грануляционной тканью и уменьшения площади поражения вдвое. Общий объем экссудата составил к 8 мл. Основной эффект в данном случае осуществлялся за счет стимуляции грануляций, процессов макро- и микродеформации раневого ложа. При этом, койко-день составил 12 суток. В дальнейшем данные пациенты были переведены на амбулаторное лечение. Полное заживление раневого дефекта произошло за 1 месяц.

Положительными сторонами данного вида терапии является ускорение регенеративно-репаративных процессов, отсутствие ежедневных перевязок и сокращение койко-дня по сравнению с традиционными методами лечения. Среди трудностей, которые возникли при этом были обеспечения герметичности повязки в определенных анатомических участках (при гнойном шейный лимфаденит), невозможность применения у детей раннего возраста при данной патологии (возрастные особенности). Негативных субъективных ощущений (боль, зуд, дискомфорт) в области послеоперационной раны пациенты не отмечали. Единственным замечанием со стороны пациентов — умеренный периодический шум при работе вакуум-аппарата. За время лечения никаких осложнений не возникло.

### **Вывод**

Вакуум-терапия является перспективным методом в детской хирургии, в частности в лечении гнойно-воспалительных заболеваний мягких тканей, трофических поражений за счет ускорения регенеративно-репаративных процессов в ране, эффективного удаления экссудата, профилактики раневой инфекции и уменьшения перевязок детям.

### **ЛИТЕРАТУРА**

1. *Бережний, В. В.* Педиатрія: національний підручник / В. В. Бережний; за ред. В. В. Бережного. — Київ. — 2013. — Т. 1. — С. 971–973.
2. *Винник, Ю. С.* Современные методы лечения гнойных ран / Ю. С. Винник, Н. М. Маркелова, В. С. Тюрюмин // Сибирское медицинское обозрение. — 2013. — № 1. — С. 18–24.

3. Зюбрицкий, Н. М. Дренирование ран и полостей в хирургии / Н. М. Зюбрицкий, Н. Л. Козак. — Киев: Книга Плюс, 2015. — С. 56–67.

4. Brigid M Gillespie, Tracey Finigan, David Kerr, Gordon Lonie & Wendy Chaboyer End-users' assessment of prophylactic negative pressure wound therapy products Wound Practice and Research. Volume 21 Number 2 – June 2013.

5. Mechanisms and clinical applications of the Vacuum-Assisted Closure (VAC) Device / M. L. Venturi // Am J Clin Dermatol. — 2005. — № 6(3). — P. 185–194.

УДК 616.71-08.46-002-053.2-083.98

## ТАКТИКА ОКАЗАНИЯ НЕОТЛОЖНОЙ ПОМОЩИ ДЕТЯМ С ОСТРЫМ ГЕМАТОГЕННЫМ ОСТЕОМИЕЛИТОМ

*Тарасов А. А., Зузова А. П.*

**Федеральное государственное образовательное учреждение  
высшего профессионального образования  
«Смоленский государственный медицинский университет»  
Министерства здравоохранения Российской Федерации  
г. Смоленск, Российская Федерация**

### **Введение**

На протяжении многих лет острый гематогенный остеомиелит (ОГО) у детей является важной проблемой ранней диагностики и адекватной неотложной терапии. Несмотря на применение современных методов диагностики и лечения, к сожалению, не исключается возможность быстрого развития системного воспалительного ответа и отсутствия ответа на эмпирическую антимикробную терапию, что в свою очередь является предиктором тяжелого и длительного течения, перехода в хроническую форму (до 15 %). Предлагаемые в комплексном лечении методы локального и системного воздействия (малоинвазивные хирургические вмешательства, гипербарическая оксигенация, иммунокоррекция, антибиотикотерапия) позволяют обеспечить благоприятный исход при условии оказания неотложной (в течение 2–3 дней с момента заболевания) помощи.

### **Цель**

Анализ оказания помощи детям с ОГО в условиях детского хирургического отделения многопрофильного стационара

### **Материал и методы исследования**

Рентгенография и компьютерная томография, клинический и биохимический анализ крови, микробиологическое исследование, оперативное вмешательство, антибактериальная терапия.

### **Результаты исследования и их обсуждение**

В течение 3-х лет (2014–2016 гг.) в клинику были госпитализированы 27 детей от 0 до 14 лет с диагнозом ОГО. В возрасте от 1 до 3 мес. — 3; от 3 до 6 мес. — 3; от 6 мес. до 1 года — 2; от 1 года до 4 лет — 11; от 4 до 14 лет — 8. Преобладали мальчики — 18 (66,6 %), дети из районов области — 25 (72 %). Пациенты направлялись педиатром или хирургом на 2–3 день заболевания с диагнозом артрит (тазобедренный, коленный, плечевой, голеностопный) — 20 (74 %) детей, на 3–4 сутки и позже с диагнозом остеомиелит, флегмона, сепсис (множественные локусы) — 7 (26 %). Клинический диагноз формировался на основании локальной симптоматики, данных рентгенографии и компьютерной томографии, уровня лейкоцитов (нейтрофилов, палочкоядерных), CRP (С-реактивный белок), результатов микробиологического исследования (материал получен при пункции сустава, остеоперфорации, вскрытия флегмоны, из кровеносного русла). Изменения в костных структурах на момент поступления отсутствовали в 94 % случаев. Расширение суставной щели было выявлено у 10 (37 %) детей. Повышение уровня CRP (до 5,5 мг/дл), лейкоцитов, палочкоядерных (до 4 %) на момент поступления наблюдалось в 83 % случаев. Положительные результаты микробиологического исследования (аспират из костномозгового канала, отделяемое из раны, полости сустава) получены у 9 (30 %) пациентов. Идентифицированы Г (+) и Г (–) возбудители в монокультуре (чаще) и микстах (при повторных исследованиях) *S. aureus*, *S. saprophyticus*, *E.coli*, *A. haemolyticum*,

*K. pneumoniae*, *E. cloacae* с чувствительностью к ЦС II–III, амоксициллину/клавуланату, амикацину. ESBL продуценты и MRSA не обнаружены. Оперативное вмешательство (остеоперфорация, вскрытие флегмоны) выполнялось у 19 (70 %) детей. Проведение остеоперфорации в интрамедулярную фазу воспаления позволило избежать дальнейшего прогрессирования деструктивных костных изменений, что подтверждалось компьютерной томографией у 6 (33 %) детей. Этому способствовала также антибактериальная терапия, начатая еще на догоспитальном этапе. В среднем курс ступенчатой антибактериальной терапии составил 28–36 дней. Коррекция проводилась по получению результатов микробиологического исследования в сопоставлении с клинической симптоматикой. Всем детям с поражением костей нижних конечностей выполнялась иммобилизация (по Шеде, шине Беллера с вытяжением). Контрольные осмотры выполнялись через 1–3 месяца после выписки. Случаев хронизации процесса не выявлено.

### **Вывод**

Ранние сроки госпитализации в детское хирургическое отделение детей с ОГО (фаза интрамедулярного воспаления) и оказание неотложной специализированной помощи (малоинвазивное хирургическое вмешательство и адекватная антибактериальная терапия) являются основой для минимизации деструктивных костных изменений и развития хронического процесса.

### **ЛИТЕРАТУРА**

1. Острый гематогенный остеомиелит у детей / М. А. Барская [и др.] // Международный журнал прикладных и фундаментальных исследований. — 2015. — № 12–7. — С. 1217–1219.
2. Машков, А. Е. Особенности комплексного лечения острого гематогенного остеомиелита у детей / А. Е. Машков, В. В. Слесарев // Universum: Медицина и фармакология: электрон. научн. журн. — 2015. — № 4 (17). — Режим доступа: URL: <http://7universum.com/ru/med/archive/item/2068>.
3. Минаев, С. В. Комплексное лечение острого гематогенного остеомиелита у детей / С. В. Минаев, Р. А. Моторина, В. В. Лескин // Хирургия. Журнал им. Н. И. Пирогова. — 2009. — № 8. — С. 41–43.
4. Paakkonen, M. Antibiotic treatment for acute haematogenous osteomyelitis of childhood: moving towards shorter courses and oral administration / M. Paakkonen, H. Peltola // Int J Antimicrob Agents. — 2011. — Vol. 38(4). — P. 273–280.

УДК 616.124.2-053.2 : 616.124.3-008.313.315-08

## **ВЛИЯНИЕ ОДНОКАМЕРНОЙ ЭПИКАРДИАЛЬНОЙ ПРАВОЖЕЛУДОЧКОВОЙ КАРДИОСТИМУЛЯЦИИ НА ФУНКЦИЮ ЛЕВОГО ЖЕЛУДОЧКА У ДЕТЕЙ**

*Тимошок В. Л., Гаринов А. С., Засим Е. В., Белик О. Н., Дроздовский К. В.*

**Государственное учреждение  
«Республиканский научно-практический центр детской хирургии»  
г. Минск, Республика Беларусь**

### **Введение**

Одним из существенных недостатков постоянной электрокардиостимуляции является аномальная электрическая активация камер сердца. Поскольку постоянная стимуляция осуществляется пожизненно, дети подвержены более высокой частоте возникновения долгосрочных побочных эффектов и испытывают больше негативных последствия от неоптимального расположения электродов для постоянной кардиостимуляции [1]. Из-за небольших размеров поверхности тела, наличия врожденных дефектов с шунтированием кровотока справа налево, или вследствие послеоперационного отсутствия венозного доступа к целевой камере сердца, дети часто нуждаются в постоянной эпикардиальной стимуляции [2–4].

### **Цель**

Определение влияния на функцию левого желудочка (ЛЖ) постоянной однокамерной эпикардиальной кардиостимуляции правого желудочка у детей.

### **Материал и методы исследования**

В исследование включены 15 пациентов детского возраста, которым ранее были имплантированы постоянные однокамерные электрокардиостимуляторы (ЭКС) по поводу атриовентрикулярной блокады (АВ-блокады). ЭКС были имплантированы к правому желудочку. В ходе исследования были проанализированы данные эхокардиографического обследования (ЭХОКГ)

пациентов непосредственно до имплантации ЭКС и в отдаленном периоде. Для оценки систолической функции ЛЖ измеряли фракцию выброса ЛЖ (ФВ) и фракцию укорочения ЛЖ (ФУ). Количественные показатели представлены в виде Me — медианное значение показателя, и (Q25; Q75) — межквартильный разброс. Достоверность различий количественных признаков проверяли при помощи W-критерия Вилкоксона. Различия считали достоверными при  $p < 0,05$ .

#### **Результаты исследования и их обсуждение**

Возраст пациентов на момент имплантации ЭКС был 0,4 (0,58–1,17) года соответственно. Среди причин возникновения постоянной АВ-блокады преобладало послеоперационное нарушение АВ-проводимости. Частота послеоперационной АВ-блокады составила 93 %. Длительность наблюдения составила 2,6 (2,2–3,2) года, возраст на момент контрольного осмотра составил 3 (2,9–3,9) года. За период наблюдения отмечается выраженная негативная динамика сократительной способности ЛЖ, о чем свидетельствует значительное уменьшение ФВ ЛЖ и ФУ ЛЖ ( $p < 0,05$ ). При чем, медианы ФВ ЛЖ и ФУ ЛЖ меньше минимальных нормальных значений:  $26 < 28 \%$  и  $51 < 55 \%$  соответственно (таблица 1).

Таблица 1 — Результаты ЭХОКГ до и после имплантации ЭКС

Параметры	До	После	p
ФУ ЛЖ, %	42 (38–45)	26 (22–31)	$< 0,05$
ФВ ЛЖ, %	73 (65–78)	51 (46–61)	$< 0,05$

#### **Выводы**

Постоянная однокамерная эпикардиальная стимуляция правого желудочка у пациентов детского возраста с полной атриовентрикулярной блокадой может приводить в отдаленном периоде к нарушению насосной функции левого желудочка.

#### **ЛИТЕРАТУРА**

1. 2013 ESC Guidelines on cardiac pacing and cardiac resynchronization therapy // European Heart Journal. — 2013. — Vol. 34. — P. 2281–2329.
2. Berul. C. I. Indications and techniques of pediatric cardiac pacing / C. I. Berul, F. Cecchin // Expert Rev Cardiovasc Ther. — 2003. — № 1. — P. 165–176.
3. Permanent epicardial pacing in pediatric patients: seventeen years of experience and 1200 outpatient visits / M. I. Cohen [et al.] // Circulation. — 2001. — Vol. 103. — P. 2585–2590.
4. Transvenous pacing leads and systemic thromboemboli in patients with intracardiac shunts: a multicenter study / P. Khairy [et al.] // Circulation. — 2006. — Vol. 113. — P. 2391–2397.

УДК 616.132-089.844-053.2

### **РЕЗУЛЬТАТЫ ПЛАСТИКИ АОРТЫ МЕТОДОМ РАСШИРЕННОГО АНАСТОМОЗА ПРИ КОАРКТАЦИИ У ДЕТЕЙ**

*Тимошок В. Л., Дроздовская В. В., Дедович В. В., Дроздовский К. В.*

**Государственное учреждение**

**«Республиканский научно-практический центр детской хирургии»**

**г. Минск, Республика Беларусь**

#### **Введение**

Частота встречаемости коарктации аорты составляет от 0,2 до 0,6 на 1000 живых новорожденных. Коарктация аорты составляет от 5 до 8 % всех врожденных пороков сердца и является восьмым по частоте среди наиболее часто встречающихся пороков сердца и сосудов [2]. Предложенная J. Amato техника резекции коарктации с наложением расширенного анастомоза «конец в конец» позволяет увеличить гипоплазированную дугу и избежать таких недостатков других методов коррекции коарктации аорты, как циркулярный шов аорты на уровне перешейка, сохранение дуктальной ткани, использование синтетических заплат, лигирование левой подключичной артерии и не корригированная сопутствующая гипоплазия дуги аорты [3, 4]. M. Elliott модифицировал способ Amato, увеличив анастомоз до уровня бра-

хиоцефального ствола. Основным преимуществом данных методик, помимо резекции коарктации и всех дуктальных тканей, является целенаправленное устранение гипоплазии дуги [1].

### **Цель**

Изучение результатов лечения коарктации аорты у детей до 1 года методом расширенного анастомоза из боковой торакотомии.

### **Материал и методы исследования**

Были проанализированы результаты лечения детей в Республиканском научно-практическом центре детской хирургии по поводу коарктации аорты. В исследование включены 25 пациентов в возрасте до 1 года, которым была выполнена резекция коарктации с наложением расширенного анастомоза «конец в конец» из заднебоковой лево-сторонней торакотомии. Торакотомия выполнялась в 4 межреберье. Аорта выделалась от брахиоцефального ствола до середины нисходящей части. Далее лигировали открытый артериальный проток. Пережималась аорта у устья брахиоцефального ствола и ниже сужения. Иссекалось место коарктации и перешеек. Разрез продлевали за устье левой сонной артерии, нисходящая аорта рассекалась продольно по задней стенке. Во всех случаях накладывался расширенный аортальный анастомоз «конец в конец» обвивным швом пролен 8.0 или 7.0. Степень гипоплазии аорты определялась по Z-score.

### **Результаты исследования и их обсуждение**

Возраст пациентов на момент операции составил 23 (9–54) (Me (Q25–Q75)) дня. Отклонение размеров кольца аортального клапана по Z-score составило  $0,9 \pm 1,9$ ; восходящей аорты —  $1,6 \pm 1,3$ ; проксимальной дуги аорты —  $0,9 \pm 1,6$ ; дистальной дуги —  $2,7 \pm 2$ ; перешейка —  $5,1 \pm 2,1$ . Следует отметить, что у 2 пациентов имела умеренная гипоплазия кольца аортального клапана ( $Z = -2,7$  и  $-2,2$ ), все пациенты имели нормальные размеры восходящей аорты. Гипоплазия проксимального сегмента дуги аорты выявлена у 8 (32 %) пациентов ( $Z = -2,6 \pm 0,6$ ), у 20 (80 %) детей имела гипоплазия дистальной дуги ( $Z = -3,5 \pm 1$ ), и все пациенты имели гипоплазию перешейка аорты ( $Z = -5,1 \pm 2,1$ ). Период наблюдения в среднем составил 1 год 7 месяцев (от 7 месяцев до 3 лет). На госпитальном этапе и в отдаленном периоде летальных исходов не отмечено. Все пациенты были свободны от повторных вмешательств. Градиент давления в месте пластики аорты в отдаленном периоде составил  $12,7 \pm 5,4$  мм рт. ст. Трое (12 %) детей в отдаленном периоде имеют градиент по данным ультразвукового исследования более 20 мм рт. ст. (от 22 до 24 мм рт. ст.).

### **Вывод**

У детей младше одного года метод расширенного анастомоза «конец в конец» из боковой торакотомии позволяет адекватно и безопасно выполнять коррекцию коарктации аорты с хорошими отдаленными результатами.

### **ЛИТЕРАТУРА**

1. Elliot, M. J. Coarctation of the aorta with arch hypoplasia: improvements on a new technique / M. J. Elliot // Ann. Thorac. Surg. — 1987. — Vol. 44. — P. 321–323.
2. Keith, J. D. Coarctation of the aorta / J. D. Keith // Heart disease in infancy and childhood, ed 3. — New York, 1978.
3. Extended resection and end-to-end anastomosis for aortic coarctation in infants: results of a tailored surgical approach / G. Wright [et al.] // Ann. Thorac. Surg. — 2005. — Vol. 80. — P. 1453–1459.
4. Is extended arch aortoplasty the operation of choice for infants aortic coarctation? / A. Wood [et al.] // Results of 15 years' experience in 181 patients. Ann. Thorac. Surg. — 2004. — Vol. 77. — P. 1353–1358.

УДК 616.348-007.61-053.2-07-089

## **РЕЗУЛЬТАТЫ ИСПОЛЬЗОВАНИЯ ОПЕРАЦИИ ТРАНСАНАЛЬНОГО ЭНДОРЕКТАЛЬНОГО НИЗВЕДЕНИЯ В ЛЕЧЕНИИ БОЛЕЗНИ ГИРШПРУНГА У ДЕТЕЙ РАННЕГО ВОЗРАСТА**

**Фофанов А. Д., Борис О. Я., Фофанов В. А., Никифорок Р. И.**

**«Ивано-Франковский национальный медицинский университет»  
г. Ивано-Франковск, Украина**

### **Введение**

К концу XX в. в хирургическом лечении болезни Гиршпрунга (БГ) у детей доминировали классические методы операций. В 1998 г. L. De la Torre-Mondragon и J. A. Ortega-Salgado

предложили операцию трансанального эндоректального низведения — Transanal Endorectal Pull-Through (ТЕРТ), при которой мобилизация, низведение, резекция аганглионарного участка толстой кишки осуществляется трансанальным путем. Операция ТЕРТ быстро нашла своих сторонников во всем мире, активно внедряется в детских хирургических клиниках благодаря многим преимуществам, таким как малоинвазивность, радикальность, возможность выполнения у детей первых месяцев жизни [1–4].

### **Цель**

Сравнительная оценка клинической эффективности операции трансанального эндоректального низведения толстой кишки и традиционных методов операций при болезни Гиршпрунга у детей раннего возраста.

### **Материал и методы исследования**

Проведен анализ результатов лечения 20 детей в возрасте от 7 дней до 2 лет, оперированных в клинике детской хирургии Ивано-Франковского национального медицинского университета по поводу болезни Гиршпрунга. Среди оперированных детей было 17 мальчиков и 3 девочки. У 1 (5 %) ребенка была ректальная форма аганглиоза, у 4 (20 %) больных — субтотальная и у 15 (75 %) детей — ректосигмоидная. У 8 (40 %) младенцев была диагностирована острая форма БГ и у 12 (60 %) детей — подострая форма.

Основными диагностическими критериями у большинства детей (70 %) были клинические симптомы и ирригоскопия, у 7 больных диагноз БГ был верифицирован с помощью гистологического исследования. В связи с наличием серьезных дооперационных осложнений в первые дни и недели после рождения (обтурационная кишечная непроходимость, Гиршпрунг-ассоциированный энтероколит) у 12 (60 %) больных были наложены колостомы. Во всех случаях накладывали терминальные колостомы на кишку проксимальнее зоны аганглиоза.

Все оперированные дети были разделены на две группы (основную и группу сравнения). В основную группу вошли 12 детей, оперированных по методу ТЕРТ, в группу сравнения — 8 больных, которым выполнена операция Soave-Boley с первичным анастомозом. Сравнительную оценку непосредственных и отдаленных результатов хирургического лечения в группах осуществляли по следующим критериям: продолжительность операции, продолжительность послеоперационного обезболивания, срок восстановления моторики кишечника после операции, срок восстановления энтерального кормления, продолжительность лечения в отделении интенсивной терапии и стационарного лечения, наличие послеоперационных осложнений, степень восстановления функций толстой кишки.

### **Результаты исследования и их обсуждение**

В группе сравнения радикальная коррекция БГ осуществлялась после наложения превентивной колостомы у 7 (88 %) детей, в основной группе — у 5 (41,7 %) больных. Средний возраст на момент радикальной операции в группе сравнения составил  $18 \pm 2$  месяцев, в основной группе —  $11 \pm 1,5$  месяцев. У всех больных основной группы была ректосигмоидная форма аганглиоза, средняя длина резецированной кишки составила  $33 \pm 4$  см. У четырех детей группы сравнения была субтотальная форма аганглиоза и у одного ребенка — ректальная форма, в остальных случаях — ректосигмоидная. Средняя длина резецированной кишки в этой группе составила  $35 \pm 5$  см.

У детей основной группы достоверно сократилась длительность операции, среднее значение ее составило  $82 \pm 9$  минут (у детей группы сравнения  $184 \pm 21$  минут,  $p < 0,001$ ). Меньшая продолжительность операции и меньшая операционная травма благодаря отсутствию лапаротомии у детей, оперированных по технике ТЕРТ, обусловили более благоприятное течение послеоперационного периода. У детей этой группы сократился срок послеоперационного обезболивания с  $47 \pm 3,9$  до  $23 \pm 2,2$  часов ( $p < 0,01$ ), скорее восстанавливалась перистальтика кишечника (через  $91,2 \pm 8,2$  часов после операции в группе сравнения и через  $43,2 \pm 3,4$  часов в основной группе ( $p < 0,01$ )), раньше начинали энтеральное кормление. Это обусловило сокращение сроков лечения больных основной группы в отделении интенсивной терапии с  $134,4 \pm 10,3$  часов до  $84 \pm 4,2$  ( $p < 0,01$ ) часов и пребывания в стационаре с  $18,4 \pm 1,4$  су-

ток до  $13,3 \pm 1,7$  суток ( $p < 0,05$ ), уменьшение затрат на лечение. Частота послеоперационных осложнений в основной группе составила 16,7 %, в группе сравнения — 25 %. Летальных исходов не было.

Важными преимуществами операции ТЕРТ являются отличный косметический эффект и отсутствие спаечной кишечной непроходимости в дальнейшем. Кроме того, в отличие от традиционных методов операций, при трансанальном низведении совсем не остается аганглионарного участка кишки, так как резекция начинается сразу над анальным сфинктером.

Катамнез у оперированных детей изучен в сроки от 6 месяцев до 2 лет. У 75 % детей группы сравнения функциональные результаты расценены, как хорошие и удовлетворительные. У 2 (25 %) больных наблюдался стеноз колоректального анастомоза, что потребовало длительного лечения. Поэтому у этих больных признан неудовлетворительным функциональный результат хирургической коррекции. У 100 % детей основной группы результаты лечения расценены, как хорошие и удовлетворительные. В сроки до 6 месяцев прекращались понос и каломазание. Пассажа кала у всех оперированных детей нормализовался.

#### **Выводы**

1. Операция ТЕРТ менее травматична по сравнению с традиционными методами, позволяет проведение радикальной коррекции болезни Гиршпрунга в более раннем возрасте, значительно сокращается время проведения операции.

2. Существенными преимуществами операции являются отсутствие остатков аганглионарной зоны над анальным сфинктером, отсутствие спаечного процесса в брюшной полости, отличный косметический эффект.

3. После операции ТЕРТ наблюдается более благоприятное послеоперационное течение, быстрее восстанавливается моторика кишечника, раньше начинается энтеральное питание, не требуется длительное обезболивание, сокращаются сроки пребывания больного в стационаре и расходы на лечение.

#### **ЛИТЕРАТУРА**

1. Гераськин, А. В. Детская колопроктология: рук-во для врачей / А. В. Гераськин, А. Ф. Дронов, А. Н. Смирнов. — М.: Контэнт, 2012.
2. Dahal, G. R. Long-term outcome of children after single-stage transanal endorectal pull-through for Hirschsprung's disease / G. R. Dahal, J. X. Wang, L. H. Guo // World J. Pediatr. — 2011. — Vol. 7, № 1. — P. 65–69.
3. De la Torre-Mondragon, L. Transanal Endorectal Pull-Through for Hirschsprung's disease in infants and children / L. De la Torre-Mondragon, J. A. Ortega-Salgado // J. Pediatr. Surg. — 1998. — Vol. 33. — P. 1283–1286.
4. Georgeson, K. E. Primary laparoscopic pull-through for Hirschsprung's disease in infants and children / K. E. Georgeson, M. M. Fuenfer, W. D. Hardin // J. Pediatr. Surg. — 1995. — Vol. 30. — P. 1017–1022.

УДК 616.98-022.7 : 579-053.2-07-08

### **КЛИНИКА, ДИАГНОСТИКА И ЛЕЧЕНИЕ РОЖИСТОГО ВОСПАЛЕНИЯ У ДЕТЕЙ**

*Хартанович В. В.<sup>2</sup>, Шейбак В. М.<sup>1,2</sup>*

<sup>1</sup>Учреждение здравоохранения

«Гродненская областная детская клиническая больница»,

<sup>2</sup>Учреждение образования

«Гродненский государственный медицинский университет»

г. Гродно, Республика Беларусь

#### **Введение**

Современные эпидемиологические данные о рожистом воспалении свидетельствуют о сохраняющейся актуальности проблемы для медицины. Заболеваемость рожистым воспалением остается стабильной на протяжении последних тридцати лет и по-прежнему характеризуется склонностью к развитию частых и упорных рецидивов по литературным данным.

#### **Цель**

Проанализировать особенности клиники и результаты лечения рожистого воспаления у детей, находившихся в УЗ «ГОДКБ» с 2006 по 2016 гг.



### **Материал и методы исследования**

Под нашим наблюдением находилось 59 детей, которые проходили лечение в хирургическом отделении УЗ «ГОДКБ» с диагнозом «рожистое воспаление».

### **Результаты исследования и их обсуждение**

Среди пациентов 63 % составили девочки и 37 % мальчиков. Большинство пациентов обратились в приемное отделение сами (44 %), из поликлиники направлено 19 (32 %) больных, бригадой СМП доставлено 11 (19 %) детей. У 37 % обратившихся пациентов расходились диагнозы при поступлении, из них наиболее частым направляющим диагнозом был инфильтрат мягких тканей у 5 (8 %) больных, абсцесс и абсцедирующий фурункул у 4 (6,8 %) пациентов, флегмона мягких тканей — у 3 (5 %), аллергическая реакция на укус насекомого — у 3 (5 %) больных. У остальных госпитализированных были следующие диагнозы при поступлении: ушиб, гонит, артрит, нагноившаяся гематома, простой омфалит, ОГО, фитохимический ожог. Преобладающая часть больных обратилась в летнее время (35 %), меньше всего больных поступило в зимний период (8,5 %). Средний возраст госпитализированных больных составил 7 лет, младшая школьная группа — 16 (27 %) детей. Эритематозная форма воспаления диагностирована у 49 (83 %) детей, эритематозно-буллезная у 6 (10 %) детей, буллезная у 3 (5 %), флегмонозная — у одного ребенка. По локализации процесса: нижние конечности (68 %), из них наиболее частое поражение наблюдалось в области голени (у 19 больных) и в области стопы (у 11 пациентов). У 17 % пациентов рожистое воспаление локализовалось в области лица, а также в ягодичной области, в области шеи, локтевого сустава, надключичной и околопупочной области.

56 детей было госпитализировано по поводу данного заболевания впервые, 3 детей с рецидивами заболевания. Входными воротами инфекции у 18 больных детей явились микротравмы (чаще всего ссадины — 12, гематомы, колотая рана, мозоль, инфицированная и ожоговая рана), у 8 пациентов воспаление появилось вокруг места укуса насекомого, в единичных случаях — как осложнение вокруг элементов сыпи ветряной оспы, герпеса, псориазических папул. У 27 больных — не имелось входных ворот инфекции. Все дети жаловались на наличие ограниченного участка покраснения и отека кожных покровов, 69 % больных жаловались на боль в области данного участка. У половины пациентов (29 детей) отмечалась фебрильная температура тела. Средняя длительность температурной реакции на фоне проводимого лечения составила 3,7 дня. У 5 детей отмечался зуд в области участка рожистого воспаления. Средний койко-день составил 7,4. При поступлении лейкоцитоз с нейтрофилезом выявлены у 80 % пациентов. В общем анализе мочи патологии не выявлено у 45 детей, у 6 — микрогематурия, у 4 детей — лейкоцитурия, у 3 — кетоновые тела, протеинурия — у 3 больных. Биохимический анализ крови исследовался у 20 поступивших больных, из них у 4 — норма, у остальных наиболее часто отмечалось повышение уровня СРБ (у 10 детей), и снижение общего белка (у 5 пациентов), АСЛО повышен у 1 пациента. Гемостазиограмма исследовалась у 8 пациентов, из них у 5 без патологии, у 1 — удлинение АЧТВ, у 2 — повышение фибриногена. С целью дифференциальной диагностики рентгенологическое исследование проводилось 12 пациентам, из них у 10 — без патологии, у остальных — уплотнение и отек мягких тканей. Посев из пузырей исследовался у 3 пациентов, у всех высеян *Staphylococcus aureus*. 10 пациентам с целью дифференциальной диагностики выполнялись: пункция инфильтрата (2), пункция мягких тканей и н/3 голени, насечки в области обеих ягодиц (1), вскрытие флегмоны и остеоперфорация кости, ПХО раны, вскрытие пузырей. Антибактериальную терапию получали все пациенты. Наиболее часто назначалась комбинация цефалоспоринов с аминогликозидами (42 % пациентов). В качестве монотерапии чаще использовались цефалоспорины (32 % больных), аминогликозиды (амикацин, гентамицин) — (17 %). У двоих пациентов использовался пенициллин. В тяжелом случае ребенку с флегмонозной формой рожистого воспаления назначен ванкомицин с меропенемом. Инфузионная терапия была назначена 11 (18,6 %) пациентам. Иммунотерапия (нормальный человеческий  $\gamma$ -глобулин и антистафилококковый  $\gamma$ -глобулин) использовалась у двоих пациентов. Антигистаминные

препараты были назначены 37 (63 %) пациентам. Глюконат кальция получали 12 (20,3 %) пациентов. Блокаторы H1-гистаминовых рецепторов (лоратадин, фенкарол, димедрол, фенистил) назначены 15 (25,4 %) пациентам. Комбинация глюконата Ca с блокаторами H1-гистаминовых рецепторов использовалась у 9 пациентов (15 %). В единичном случае использована комбинация хлоропирамина с лоратадином. НПВС (ибуфен, диклофенак, ортофен) получали 9 (15,3 %) пациентов. Физиотерапевтическое лечение получали все пациенты. Наиболее часто использовался биоэлектрон — 23 (39 %) ребенка, УФО — 13 (22 %), УВЧ — 6 (10 %). В единичных случаях назначены магнитотерапия, электрофорез с димексидом, лазеротерапия и комбинация лазеротерапии с биоэлектрон. Из осложнений, которые возникли на фоне заболевания, наиболее часто встречалась анемия — у 16 (27 %) пациентов, лимфаденит (паховый, шейный, подмышечный) — у 6 (10 %) больных. В одном случае заболевание осложнилось присоединением стафилококковой инфекции с последующим развитием тяжелого сепсиса, инфекционно-токсической кардиопатии, ДВС 2–3 степени. Исходом заболевания в 86,4 % случаев явилось выздоровление; 13,6 % пациентов выписаны домой на амбулаторное лечение с улучшением.

#### **Выводы**

1. Диагностика рожистого воспаления достаточно сложна, особенно для врачей на догоспитальном этапе.
2. Наиболее часто встречается у лиц женского пола.
3. Выявлена сезонность госпитализации — наиболее частая заболеваемость в летнее время.
4. 17 % пациентов выполнялись пункция инфильтрата, мягких тканей и нижней трети голени, насечки, вскрытие флегмоны, остеоперфорация кости, ПХО раны, вскрытие пузырей.
5. Рецидив заболевания отмечался у 3 пациентов.

УДК 618.5-06-001-053.31-08

### **СОВРЕМЕННЫЕ АСПЕКТЫ ЛЕЧЕНИЯ НОВОРОЖДЕННЫХ С РОДОВОЙ ТРАВМОЙ**

*Чекмарева Д. В., Вечеркин В. А., Кузнецова В. О.*

**Государственное бюджетное образовательное учреждение  
высшего профессионального образования**

**«Воронежский государственный медицинский университет имени Н. Н. Бурденко»  
Министерства здравоохранения Российской Федерации  
г. Воронеж, Российская Федерация**

#### **Введение**

По данным Всемирной организации здравоохранения, основными причинами смерти новорожденных служат преждевременные роды и низкая масса тела при рождении, инфекции, асфиксия (недостаток кислорода при рождении) и родовые травмы. На долю этих причин приходится почти 80 % случаев смерти в этой возрастной группе [1]. Одним из часто встречающихся видов родового травматизма являются: кефалогематомы теменных и затылочных областей, повреждения смешанных и трубчатых костей. Родовой травматизм и связанные с ним особенности (малый возраст больных, неспособность к вербализации жалоб, отсутствие четкой стадийности травматического шока, низкая специфичность некоторых симптомов шока, особенности болевого синдрома и т. д.) обуславливают необходимость совершенствования оказания специализированной медицинской помощи новорожденным.

#### **Цель**

Улучшение качества оказания специализированной медицинской помощи новорожденным с родовой скелетной травмой.

#### **Материал и методы исследования**

Статистический. Математический. В отделении хирургии для новорожденных БУЗ ВО ВОДКБ № 1 за период 2014–2016 гг. мы наблюдали 88 новорожденных с различной родовой травмой скелета (36 девочек и 52 мальчика).

*Хирургическое лечение.* Пункция кефалогематом осуществлялась под местной поверхностной анестезией мазью «Эмла» на 10–11 сутки жизни пациента. Для пункции использовались иглы диаметром 1,5 мм. Процедура оканчивалась наложением компрессионной стерильной повязки под чепец. Больным с переломами ключиц выполнялась техника иммобилизации пояса верхней конечности по Дезо с использованием марлевого бинта и самофиксирующегося бинта «Реха-haft» на 7–10 суток с последующим рентгенологическим контролем. При переломах трубчатых костей выполнялась техника лейкопластырного вытяжения по Шеде с использованием гипоаллергенного пластыря «Omniplast» на 3–4 недели для верхних конечностей и на 4–5 недель для нижних конечностей с рентгенологическим контролем после наложения иммобилизации, на 5 сутки и далее 1 раз в 10 дней по клинической ситуации.

*Консервативное лечение.* Всем больным с диагностированным болевым синдромом проводилась обязательная аналгезия НПВС (свечи «Парацетамол 100 мг.» по  $\frac{1}{2}$  св.  $\times$  2 р/сутки, ректально на 1–3 дня в зависимости от степени болевого синдрома). При гемодинамических нарушениях проводилась внутривенная инфузионная терапия через периферический катетер (5 % раствор глюкозы 100–150 мл/сутки через инфузомат, внутривенно, со скоростью 5 мл/ч, на 2–3 дня). Следует отметить, что инъекции проводились внутривенным способом через периферический венозный доступ малого диаметра с инъекционным портом фирмы B\Braun. Катетеризация вен осуществлялась только после местной поверхностной анестезии.

#### **Результаты исследования и их обсуждение**

Распределение по диагнозу [2]: кефалогематомы теменных областей односторонние и двусторонние — 60 (68,2 %) детей; закрытые переломы плечевых костей — 10 (11,4 %); закрытые переломы ключиц — 16 (18,2 %); закрытые переломы бедренных костей — 2 (2,2 %) ребенка. В среднем масса тела у большинства была от 3,6 до 4 кг; матери детей — первородящие. У 82 (94 %) рожениц роды были самостоятельными, у 6 % путем кесарева сечения. Анализ рентгенограмм пораженных сегментов опорно-двигательного аппарата показал преимущественную локализацию перелома в диафизах длинных трубчатых и смешанных костей верхних конечностей; преобладала правосторонняя локализация. В местном статусе доминировал симптом ограничения движений («псевдопарез»); локальный отек в двух случаях при переломе бедренной кости и в трех случаях при переломах плечевой кости со смещением отломков. У большинства детей объем поднадкостничных кровоизлияний при кефалогематомах составил 40–50 мл. По данным нейросонографии у всех пациентов с родовой травмой отмечались признаки гипоксии, перивентрикулярного отека, а в 12 (14 %) случаях — внутрижелудочковые кровоизлияния. По данным УЗИ внутренних органов, у 40 (45 %) новорожденных отмечались диффузные изменения почек и печени, у 4 (4,5 %) больных — кровоизлияния в надпочечники. Для оценки болевого синдрома использовалась шкала NIPS (Neonatal infant pain scale) [3]. Так, 49 новорожденных с травмой испытывали боль средней интенсивности (значения от 4 до 6 баллов), 12 больных — сильную боль (значения от 7 до 10 баллов) и 27 новорожденных — слабую боль (значения от 1 до 3 баллов). У 49 % новорожденных отмечалось снижение систолического артериального давления менее 60 мм рт. ст. Брадикардия менее 120 уд./мин отмечалась у 10 %, тахикардия более 160 уд./мин — у 45 % пациентов. По данным электрокардиографии у большинства пациентов отмечалось укорочение «электрической систолы» (60 %), расширение комплекса QRS (46 %), укорочение интервала RR (50 %), повышение систолического показателя у 90 % больных.

#### **Выводы**

1. Анализ родового травматизма выявил существенные особенности: объективное наличие болевого синдрома, нарушения в функционировании сердечно-сосудистой системы (снижение систолического артериального давления, брадикардия, тахикардия, патологические изменения на электрокардиограмме), сопутствующее гипоксическое поражение головного мозга и внутренних органов по данным ультразвукового исследования.

2. Многообразие клинической картины родовой травмы, современные тенденции в неонатологии и детской хирургии (адекватное купирование болевого синдрома, максимальное

снижение негативного воздействия хирургических манипуляций) обуславливают необходимость и целесообразность комплексного лечения (адекватная аналгезия, использование современного перевязочного материала и другое).

#### ЛИТЕРАТУРА

1. Новорожденные: снижение смертности // Информационный бюллетень. — 2016. — № 333, январь [Электронный ресурс]. — Режим доступа: <http://who.int/mediacentre/factsheets/fs333/ru>.
2. Баиров, Г. А. Детская травматология / Г. А. Баиров. — 2-е изд., перераб. и доп. — СПб., 1999. — 384 с.
3. Оценка и ведение болевого синдрома у детей: краткий курс компьютерного обучения, включающий рекомендации ВОЗ 2012 года по обезболиванию. — М.: Р. Валент, 2014. — 88 с.

УДК 617.5-001-053.2-08

### РЕЗУЛЬТАТЫ ЛЕЧЕНИЯ АБДОМИНАЛЬНОЙ ТРАВМЫ РАЗЛИЧНОЙ ЭТИОЛОГИИ У ДЕТЕЙ

*Шамсиев Ж. А., Атакулов Д. О., Махмудов З. М., Бойжигитов Н. И.*

«2-клиника Самаркандского государственного медицинского института»  
г. Самарканд, Узбекистан

#### *Введение*

В последнее время наблюдается рост детских травматологических происшествий, который закономерным образом ведет к увеличению количества как сочетанной, так и изолированной абдоминальной травмы. По данным литературы, высокая летальность и инвалидность в группе больных с абдоминальной травмой обусловлены не только тяжестью повреждений и трудностью их диагностики, но во многом связаны с отсутствием единого подхода к оценке тяжести состояния пациентов, выбору хирургической тактики, методам пред- и послеоперационного ведения.

#### *Цель*

Анализ результатов абдоминальной травмы различной этиологии у детей.

#### *Материал и методы исследования*

За период 2006–2016 гг. во 2-клинике СамМИ пролечено 97 детей от 1 года до 17 лет с абдоминальной травмой.

#### *Результаты исследования и их обсуждение*

Изолированная травма наблюдалась у 71 (73,2 %), множественная — у 5 (5,2 %), сочетанная — у 21 (21,6 %). Частые причины травм: падение с высоты — 23 (24 %), удар об тупой предмет — 20 (21 %), автотравма — 18 (18,5 %), школьная травма — 12 (12,4 %). Наиболее высокий уровень госпитализации больных с множественной и сочетанной травмой пришелся на весну и лето (май по июль). Немаловажное значение в получении множественной и сочетанной травмы имеет не только возраст ребенка, но и его пол: мальчики составили 61 (63 %), девочки — 36 (37 %). Тяжелая черепно-мозговая травма и повреждения опорно-двигательного аппарата наблюдались у 9 детей.

Наличие тяжелых травм внутренних органов и (или) головы определяло экстренные показания к операциям по устранению повреждений (скелетное вытяжение, лапаротомия, трепанация черепа). Лечебная тактика выбиралась с учетом характера повреждения и осложнений, состояния гемодинамики и степени кровопотери. 16 (76 %) детям с повреждением селезенки при выявлении «малого» и «среднего» гемоперитонеума по данным УЗИ при отсутствии продолжающегося кровотечения и со стабильной гемодинамикой проведено консервативное ведение: строгий постельный режим, инфузионную, гемостатическую, антибактериальную и симптоматическую терапию, 5 (24 %) больных с клиникой продолжающегося внутрибрюшного кровотечения оперированы: в трех случаях выполнена спленорафия, двум больным с размождением органа — спленэктомия с аутооттрансплантацией селезеночной ткани в сальник. Больные с подкапсульной гематомой печени 3 (60 %) вылечены консервативно,

при чрескапсульном разрыве выполнено его ушивание 2 (40 %). При повреждении полых органов проведено: ушивание разрыва 12-перстной кишки — 2 (25 %), тощей — 1 (12,5 %), подвздошной — 1 (12,5 %), илеостомия — 2 (25 %), колостомия при проникающем ранении прямой кишки — у 3 (37,5 %). Ушивание разрыва почки выполнено — у 1, нефрэктомия — у 2 больных с размождением почки.

#### **Выводы**

1. Любая абдоминальная травма требует экстренной госпитализации ребенка в стационар.
2. Выбор лечебной тактики зависит от тяжести повреждения органов брюшной полости и направлен по возможности на органе сохраняющие мероприятия.
3. При повреждении паренхиматозного органа при выявлении «малого» и «среднего» кровотечения методом выбора является консервативное терапия.

УДК 616.66-007.26-053.2-08

### **ХИРУРГИЧЕСКОЕ ЛЕЧЕНИЕ ПЕРЕДНИХ ФОРМ ГИПОСПАДИИ У ДЕТЕЙ**

*Шамсиев Ж. А., Рахимов Ф. Э., Данияров Э. С., Даверанов Б. Л.*

**«2-клиника Самаркандского государственного медицинского института»  
г. Самарканд, Узбекистан**

#### **Введение**

Гипоспадия — это довольно часто встречающийся порок развития полового члена и уретры. Наблюдается в среднем у 1:200 новорожденных мальчиков. Отсутствие единого подхода к лечению, значительная частота послеоперационных осложнений и высокая социальная значимость проблемы хирургической коррекции гипоспадии является актуальным и оправданным.

#### **Цель**

Улучшение результатов хирургической коррекции передних форм гипоспадии у детей.

#### **Материал и методы исследования**

В урологическом отделении 2-клиники Самаркандского медицинского института в период 1997–2015 гг. пролечено 104 детей передними формами гипоспадии.

#### **Результаты исследования и их обсуждение**

Более половины больных было в возрасте до 7 лет 62 (59,6 %), остальные — 42 (40,4 %) оперированы в более старшем возрасте. У подавляющего количества детей хирургическая коррекция проведена до 14 лет — у 99 (95,2 %).

Больные в зависимости от метода оперативной коррекции были разделены на 2 группы: 1 (контрольная) 58 (55,8 %) больных получивших стационарное лечение в период с 1997 по 2004 гг. — им уретропластика проводилась по методике Матею (Mathieu) и 2 (основная) 46 (44,2) больных, оперированные в период с 2005 по 2015 гг. — им была применена модификация данной методики.

Одним из важных показателей эффективности проведенной операции является развитие тех или иных осложнений в послеоперационном периоде. В контрольной группе различные осложнения выявлены у 18,9 % из всех оперированных больных, чаще в виде свищей — 8 (13,8 %), у 2 (4,3 %) отмечалось расхождение швов. В основной группе количество осложнений значительно уменьшилось и отмечено только у 3 (6,5 %) больных, что составило, из них у 2 (4,3 %) развился свищ, и у 1 (2,2 %) отмечалась клиника уретрита, которая после консервативного лечения была устранена.

#### **Вывод**

Таким образом, уретропластика по Матею (Mathieu) в модификации клиники показала свою эффективность, что отразилось при анализе непосредственных результатов коррекции врожденного порока.

УДК 616.995.121-053.2-089

**ХИРУРГИЧЕСКОЕ ЛЕЧЕНИЕ ЭХИНОКОККОЗА У ДЕТЕЙ***Шамсиев Ж. А., Рузиев Ж. А., Имомов Д. О.***«2-клиника Самаркандского государственного медицинского института»  
г. Самарканд, Узбекистан****Введение**

Проблема эхинококкоза, несмотря на достигнутые успехи в его диагностике и лечении, в настоящее время остается до конца не изученной и весьма актуальной в детской хирургии. Ввиду отсутствия патогномичных симптомов, а также длительного бессимптомного течения эхинококкоз диагностируется в ряде случаев случайно при обследовании по поводу других заболеваний. Несмотря на значительное количество работ, посвященных хирургическому лечению эхинококкоза, на сегодняшний день проблема оперативного лечения данного заболевания у детей еще далека от своего окончательного решения.

**Цель**

Анализ результатов хирургического лечения эхинококкоза у детей.

**Материал и методы исследования**

За последние 2 года в отделениях торакальной и плановой хирургии 2-клиники СамМИ пролечено 45 больных с эхинококкозом различной локализации.

**Результаты исследования и их обсуждение**

Возраст больных колебался от 3 до 18 лет. Мальчиков было 28 (62 %), девочек 17 (38 %). Локализация эхинококковой кисты была следующей: в печени диагностирована у 26 (58 %), в легких у 16 (40 %), в большом сальнике у 1 (2 %), сочетанное поражение печени и левого легкого наблюдалось у 2 (4 %) больных. В печени чаще поражалась правая доля — у 23 (88 %), левая у 2 (8 %) и в 1 (4 %) случае отмечалось поражение обеих долей печени с множественными дочерними кистами. В легких в процентном соотношении одинаково поражалась как правое, так и левое легкое. В диагностике эхинококкоза у детей учитывались семейные анамнестические данные, результаты физикального и клиничко-лабораторного обследования, во всех случаях решающим и наиболее информативным являлись результаты ультразвукового и рентгенологического исследования (обзорная рентгенография, компьютерная томография). Больные оперированы открытым доступом. В ходе операции для обработки остаточной полости использовался подогретый до 70° глицерин с экспозицией до 3-х минут. При труднодоступных локализациях, а также при нагноении содержимого кисты дополнительно использовалась низкочастотная ультразвуковая кавитация. Остаточная полость ликвидировалась наложением вворачивающих швов. После выписке из стационара, с целью профилактики рецидива заболевания назначался курс химиотерапии альбендазолом в возрастной дозировке.

При изучении ближайших результатов 27 больных через год после лечения — рецидива заболевания не выявлено.

**Вывод**

Таким образом, своевременная ранняя диагностика, адекватное хирургическое лечение и послеоперационная химиотерапия с альбендазолом детей с эхинококкозом различной локализации позволяет улучшить результаты лечения и снижает риск рецидива заболевания.

УДК 617.577-007.274-089.844

**ПРИМЕНЕНИЕ АУТОДЕРМОПЛАСТИКИ В ЛЕЧЕНИИ  
ВРОЖДЕННЫХ СИНДАКТИЛИЙ КИСТИ И СТОПЫ У ДЕТЕЙ***Шамсиев Ж. А., Турсунов О. Д., Махмудов З. М., Давранов Б. Л.***«2-клиника Самаркандского государственного медицинского института»  
г. Самарканд, Узбекистан****Введение**

Синдактилия кисти лечится хирургическим путем в первые два года жизни, поскольку она может отрицательно влиять на формирование познавательных навыков и мышления, а значит и на последующее умственное развитие ребенка.

**Цель**

Оценка результатов применения аутодермопластики при лечении врожденных синдактилиях пальцев кисти и стопы.

**Материал и методы исследования**

В отделении общей хирургии № 2 2-клиники СамМИ за период 2007–2016 гг. получили стационарное лечение 33 детей с различными формами врожденных синдактилий кисти и стопы, из них у 5 (15,15%) была диагностирована костная форма врожденной патологии, у остальных 28 (84,85 %) кожная.

Больным после полного клинико-лабораторного обследования была проведена одномоментная операция. Через ногти сросшихся пальцев проводили шелковые нити для более удобного их растяжения и удержания в нужном положении. Межпальцевую спайку рассекали продольно до пальцевой ладонной складки, а на тыле до головок метакарпальных костей. На коже передне-наружной поверхности бедра дерматомом забирали соответствующей длины и ширины четырехугольный лоскут кожи. Одну из коротких сторон положенного на марлю лоскута обрезают в виде угла, затем весь лоскут, фиксировали по длине, разрезали по направлению к углу на две части, но участок, равный расстоянию от ладонной складки до головок метакарпальных костей, оставляли неразрезанным. Лоскут переносил на раневую поверхность и фиксировали в четырех точках, после чего на всем протяжении сшивали с краями кожной раны шелковыми швами и прокалывали во многих местах кончиком скальпеля и иглой, для оттока крови и лимфы. Резекцию добавочных костных структур выполняли как при нарушении сегментации, так и при костной форме сращения. В послеоперационном периоде всем пациентам проводили медикаментозную поддержку, направленную на купирование отека и профилактику возникновения дисциркуляторных нарушений.

**Результаты исследования и их обсуждение**

Возраст больных колебался от 14 месяцев до 15 лет. Мальчики было 26 (78,8 %), девочек — 7 (21,2 %).

В раннем послеоперационном периоде у 3 (9,09 %) больных отмечены осложнения в виде дисциркуляторных явлений, которые со временем спали, вторичное заживление не отмечено. В отдаленном периоде осложнений в виде рубцовых контрактур не было отмечено.

**Выводы**

Применение аутодермопластики при лечении врожденных синдактилий является эффективным в реконструктивной хирургии состояний, сопровождающихся дефицитом мягких тканей, и предотвращает развитие рубцовой контрактуры оперированной конечности.

УДК 616.34-007.272-053.2-08

**ВЫБОР ЛЕЧЕБНОЙ ТАКТИКИ ПРИ ИНВАГИНАЦИИ КИШЕЧНИКА У ДЕТЕЙ**

*Шамсиев А. М., Шамсиев Ж. А., Бургутов М. Д., Шодиева Н. Э., Рахматов Б. Н.*

«2-клиника Самаркандского государственного медицинского института»  
г. Самарканд, Узбекистан

**Введение**

Проблема диагностики и лечения инвагинации кишечника (ИК) и в настоящее время остается одной из актуальных в неотложной хирургии детского возраста.

**Цель**

Проанализировать результаты обследования и лечения детей с ИК.

**Материал и методы исследования**

За период 2007–2016 гг. в клинике было пролечено 79 детей с ИК.

Диагностика ИК включала: анамнез, оценку клинической симптоматики, обзорную рентгенографию, пневмоирригоскопию. С 2012 года в протокол обследования больных с подозрением на ИК в качестве основного метода диагностики внедрена ультрасонография. УЗИ

является простым, доступным и неинвазивным методом, позволяющим не только установить наличие инвагинации, но и идентифицировать его структуру, выявить прямые и косвенные признаки осложнений, что наиболее важно для определения тактики лечения.

Выбор лечебной тактики основывался на совокупности признаков, включающих длительность заболевания, тяжесть общего состояния, выраженность явлений кишечной непроходимости, наличие перитонеальных симптомов по результатам эхографического исследования.

С 2012 г. консервативное лечение ИК выполняем методом гидростатической дезинвагинации 1,5 % раствором хлорида натрия под УЗИ контролем. Лечение по данной методике начинаем детям с клиникой ИК независимо от давности заболевания и возраста ребенка при отсутствии перитонеальных явлений и признаков тонкокишечного внедрения.

#### **Результаты исследования и их обсуждение**

Преобладали дети в возрасте до 1 года — 52 (68 %). Наиболее частой причиной инвагинации явились нарушения пищевого режима ребенка, а также сопутствующие заболевания (ОКИ, дисбактериоз, респираторные заболевания и др.).

40 (52 %) больным было проведено консервативное лечение: из них в 23 случаях — пневматическая дезинвагинация под рентгенконтролем.

Гидростатическая дезинвагинация под УЗ-контролем была успешно применена 17 больным, из них в 1 случае полностью расправить инвагинат не удалось, на лапаротомии выявлена органическая причина — полип слепой кишки. Оперировано 39 (48 %) больных в связи с поздними сроками поступления, из них 8 больным в связи с некрозом кишки произведена резекция с созданием анастомоза.

#### **Заключение**

УЗИ является высоко информативным скрининговым методом диагностики и выбора лечебной тактики при инвагинации кишечника.

Методика гидростатической дезинвагинации под УЗИ-контролем является простым, безопасным и эффективным способом неоперативного лечения ИК у детей.

УДК 616.617-003.7-08

### **СОВРЕМЕННЫЕ ПОДХОДЫ ПРИ ЛЕЧЕНИИ КАМНЕЙ НИЖНЕЙ ТРЕТИ МОЧЕТОЧНИКА**

*Шамсиев Ж. А., Юсупов Ш. А., Пулатов П. А., Данияров Э. С.*

**«2-клиника Самаркандского государственного медицинского института»  
г. Самарканд, Узбекистан**

#### **Введение**

В современную урологическую практику активно внедряются эндоурологические методы лечения мочекаменной болезни. Благодаря постоянному совершенствованию медицинских технологий стало возможным использовать малоинвазивные методы лечения у пациентов различного возраста, в том числе и у детей.

#### **Цель**

Оценить эффективность использования трансуретрального стентирования при камнях нижней трети мочеточника.

#### **Материал и методы исследования**

За период с 2010–2016 гг. в отделении урологии 2-клиники СамМИ было пролечено 53 больных с диагнозом камень нижней трети мочеточника сопровождавшимся нарушением уродинамики.

#### **Результаты исследования и их обсуждение**

Больные были в возрасте от 1 года до 17 лет. До 3-х лет было 14 (26,4 %), 4–6 лет — 15 (28,3 %), 7–14 лет — 14 (26,4 %), старше 15 лет — 10 (18,9 %). Мальчиков было 34 (64,2 %), девочек 19 (35,8 %). Традиционная уретеролитотомия выполнена 24 (45,3 %) больным, а 29 (54,7 %) проведено трансуретральное стентирование мочеточника. Эндоскопическое лечение



камней нижней трети мочеточника включало в себя: ретроградную катетеризацию мочеточника сверхгладким проводником диаметром 0,32 дюйма на глубину 6–10 см от устья мочеточника с последующей установкой «низкого» трансуретрального мочеточникового стента оригинальной конфигурации (фирма «МИТ», Россия). Длительность трансуретрального дренирования мочевой системы при камнях нижней трети мочеточника составила до 10 дней.

Из 24 пациентов перенесших традиционную уретеролитотомию у 3 (12,5 %) в послеоперационном периоде отмечалось выделение мочи из послеоперационной раны, у 14 (58,3 %) макрогематурия в ряде случаев потребовавшая медикаментозную коррекцию. Среднее пребывание больных на койке после традиционной уретеролитотомии составило  $16,6 \pm 1,27$  дней. Применение трансуретрального стентирования позволило купировать болевой синдром в 100 % случаев. У 4 (13,7 %) больных удалось выполнить эндоскопическую литоэкстракцию (размер конкремента до 8 мм) с последующим оставлением стента. У 11 (38 %) пациентов после удаления стента наблюдалось самопроизвольное отхождение камней (размеры конкрементов менее 7 мм). У 14 (44,8 %) больных с размерами конкрементов 10–14 мм произведено интраоперационное стентирование и уретеролитотомия на стенте. Уродинамика почки во всех случаях была восстановлена. Интраоперационных осложнений не было. В послеоперационном периоде у 13 (42 %) детей отмечалась кратковременная макрогематурия, не требующая консервативной терапии. Среднее пребывание больных в клинике составило  $14,3 \pm 0,87$ .

#### **Вывод**

Применение эндохирургического лечения при камнях нижней трети мочеточника позволило уменьшить количество послеоперационных осложнений и сократить сроки пребывания больных в стационаре.

УДК 616.2 : 612.816-053.2

### **СУЧАСНЯ ПИТАННЯ ДИЯГНОСТЫКІ НЕРВОВА-МЫШАЧНАЙ ДИСФУНКЦІЙ МАЧАВОЙ БУРБАЛКІ Ў ДЗЯЦЕЙ**

*Шаўчук Д. В.<sup>1,2,3</sup>*

<sup>1</sup>«Жытомірская абласная дзіцячая клінічная бальніца»,

<sup>2</sup>«Жытомірскі дзяржаўны ўніверсітэт імя І. Франка»

г. Жытомір, Украіна,

<sup>3</sup>«Нацыянальная медыцынская акадэмія  
паслядыпломнай адукацыі імя П. Л. Шупика»

г. Кіеў, Украіна

Працэкол даследаванні нервова-мышачнай дысфункцыі мачавой бурбалкі (НМДСБ) у дзяцей павінен ўключаць у сябе ультрагукавое даследаванне нырак і мачавой бурбалкі, рэнтгеналагічнае даследаванне (рэнтгенаграфія крестцово-копчыковага аддзела хрыбетніка, мікціонную цистографію і іншае), уродинамічныя даследаванні. Пры камбінацыі НМДСБ дысфункцыі з рэцыдывавальнай інфекцыяй мачавых шляхоў павінна праводзіцца дынамічная реносцінціграфія для ўстанаўлення ступені пашкоджання нырак. Вялікае значэнне надаецца нейровізуалізацыйным метадам дыягностыкі тазавага дна (кампутарная тамаграфія (КТ) і магнітна-рэзанансная тамаграфія (МРТ). На этапах ўкаранення метаду МРТ, даследчыкі не адзначалі карысці ад яго прымянення ў хворых з НМДСБ [7]. Аднак, на дадзены момант вядзецца перспектыўны даследаванне метадаў візуалізацыі невральных трубкаў пры спінальных дысграфіях ў дзяцей. Да такога метаду ставіцца Diffusion Tensor Magnetic Resonance Imaging і Fiber Tractography крыжавога спляцення [6].

Каштоўным метадам дыягностыкі пры дызурічных засмучэннях, які не патрабуе дадатковых сродкаў і можа выкарыстоўвацца ў амбулаторных умовах, т. с. «сутачны рытм мачавыпускання», або bladder diary. Згодна з рэкамендацыямі ICCS (2014) для яго правядзення дастаткова 2 дзён [8].

Некоторые аутары показваюць на перавагі выканання урофлоуметрии ў хатніх умовах, што дае магчымасць атрымаць лепшыя вынікі даследаванні [1].

Важным метадам дыягностыкі парушэнні функцыі мачавой бурбалкі сярод дзяцей, якія негатыўна ставяцца да уродинамічнага даследаванні, з'яўляецца ультрагукавое даследаванне (УГД). У ходзе даследавання вызначаецца аб'ём мачавой бурбалкі і таўшчыня сценкі мачавой бурбалкі ў момант, калі дзеці показваюць на напаўненне мачавой бурбалкі і жаданне мікцыі. Потым УГД паўтараецца пасля мікцыі з мэтай вымярэння таўшчыні сценкі мачавой бурбалкі і аб'ёму рэшткавым мачы (пусты мачавая бурбалка лічыцца пры наяўнасці рэшткавым мачы менш за 10 % ад нармальнага аб'ёму). Пэўную дыягнастычную каштоўнасць мае і прамежынне УГД. Асаблівае значэнне перинеальнае УГД мае пры наяўнасці клапаны задняй ўрэтры (КЗУ) і запаленчых зменах у мачы, калі інвазивную микционную цистографию рабіць забаронена [4]. Пры антенатальном правядзенні УГД адзначаецца пашырэнне праксімальнай ўрэтры ў плёну — сімптом «замочнай свідравіны». Сценка мачавой бурбалкі вытанчаная, трабекулярна, мачавая бурбалка падоўжаны. Дыяметр праксімальнай ўрэтры пры постнатальном УГД больш за 6 мм лічыцца надзейным прыкметай наяўнасці КЗУ ў дзіцяці. Часам КЗУ можа візуалізаваться як анехогенна лінейная структура [3]. Па дадзеных Williams et al., адчувальнасць метаду УГД пры КЗУ у дзяцей да 4 гадоў складае 87 %, тады як у дзяцей, старэйшых за 4 гады — 98 % [9]. Адным з найбольш інфарматыўным і візуальным метадам дыягностыкі паталогіі ніжніх мачавых шляхоў з'яўляецца микционная цистография (МЦ), якая павінна выконвацца ў бакавы або касой праекцыі. МЦ дае магчымасць выявіць: пашырэнне і падаўжэнне задняй ўрэтры пры яе клапанах, якія выклікаюць НМДСБ (эквівалент сімptomу «замочнай свідравіны»), пузырная-мочеточниковый рэфлюкс, трабекулярнасць мачавой бурбалкі (псевдодивертикули) і інш [2, 5].

Такім чынам, дыягностыка НМДСБ ў дзяцей павінна быць індывідуальнай і комплекснай для ўстанаўлення прычыны і характару парушэння назапашвальнай/эвакуаторную функцыі мачавой бурбалкі з мэтай выбару эфектыўнай тактыкі лячэння.

#### ЛІТАРАТУРА

1. Данилов, В. В. Уродинамические исследования в отборе больных и оценке результатов операции TVT у женщин с недержанием мочи / В. В. Данилов, И. Ю. Вольных // Pacific Medical Journal. — 2004. — № 1. — P. 65–69.
2. Anomalies of the distal ureter, bladder, and urethra in children: embryologic, radiologic, and pathologic features / T. Berrocal [et al.] // Radiographics. — Vol. 22 (5). — P. 1139–1164.
3. Blews, D. E. Sonography of the neonatal genitourinary tract / D. E. Blews // Radiol. Clin. North Am. — 1999. — Vol. 37 (6). — P. 1199–1208.
4. Chowdhury, D. N. Posterior urethral valves: Transperineal ultrasonography — a diagnostic tool: Pictorial essay / D. N. Chowdhury, S. P. Kabiraj, A. K. Kundu // Indian J Urol. — 2002. — Vol. 18. — P. 140–142.
5. Urethral ratio on voiding cystourethrogram: a comparative method to assess success of posterior urethral valve ablation / R. K. Gupta [et al.] // J Pediatr Urol. — 2010. — Vol. 6(1). — P. 32–36.
6. Diffusion Tensor Magnetic Resonance Imaging and Fiber Tractography of the Sacral Plexus in Children with Spina Bifida / W. Haakma [et al.] // The Journal of Urology. — 2014. — Vol. 192, Is. 3. — P. 927–933.
7. Magnetic resonance imaging in children with voiding dysfunction: is it indicated? / J. L. Pippi Salle [et al.] // J Urol. — 1998. — Vol. 160, Pt. 2. — P. 1080–1083.
8. A two-day bladder diary for children: Is it enough? / I. Lopes [et al.] // J Pediatr Urol. — 2015. — Vol. 11, Is. 6. — P. 348.
9. Williams, C. R. Accuracy of renal-bladder ultrasonography as a screening method to suggest posterior urethral valves / C. R. Williams, L. M. Pérez, D. B. Joseph // J Urol. — 2001. — Vol. 165, Pt. 2. — P. 2245–2247.

УДК 616.33-008.3-053.3

### СИНДРОМ СРЫГИВАНИЯ У ДЕТЕЙ РАННЕГО ВОЗРАСТА

Шейбак В. М.<sup>1,2</sup>, Худовцова А. В.<sup>1,2</sup>, Ротко Н. В.<sup>2</sup>

<sup>1</sup>Учреждение образования

«Гродненский государственный медицинский университет»,

<sup>2</sup>Учреждение здравоохранения

«Гродненская областная клиническая больница»

г. Гродно, Республика Беларусь

#### Введение

Срыгивание и рвота отмечаются более чем у 80 % детей первого года жизни. При частой рвоте и срыгиваниях возникают метаболические расстройства, значительно ухудшающие состояние ребенка с возможным летальным исходом.

**Цель**

Проанализировать спектр патологии и результаты лечения пациентов раннего возраста с синдромом срыгивания.

**Материал и методы исследования**

проведен анализ 85 историй болезни пациентов, получавших лечение в клинике детской хирургии ГОДКБ в 2011–2016 гг.

**Результаты исследования и их обсуждение**

В отделении находилось на лечении 16 (18,8 %) пациентов в возрасте до 28 суток, 62 (72,9 %) ребенка — в возрасте от 29 суток до 2 месяцев, в возрасте 3 месяцев — 4 (4,7 %) детей, 4 месяцев — 1 (1,2 %) ребенок, 5 месяцев — 2 (2,4 %) ребенка. Девочек 38 (44,7 %), мальчиков — 47 (55,3 %). Время поступления в стационар от начала заболевания было следующим: до 6 часов — 10 (11,8 %) детей, 6–12 часов — 11 (12,9 %) детей, 12–24 часа — 8 (9,4 %) детей, более 24 часов — 56 (65,9 %) детей.

При поступлении пациенты предъявляли жалобы на рвоту 9 (10,6 %) человек, срыгивание — 54 (63,5 %) ребенка, рвота фонтаном — 47 (55,3 %) детей. Рвота отмечалась сразу после еды у 31 (36,5 %) ребенка, по частоте: 1–5 раз в сутки — у 16 (18,8 %) детей, 6–10 — у 10 (11,8 %) детей, более 10 — у 3 (3,5 %) пациентов. Рвотные массы в виде створоженного молока наблюдались у 45 (52,9 %) детей, с примесью желчи — у 4 (4,7 %), по типу «кофейной гущи» — у 2 (2,4 %). Так же у пациентов отмечались: беспокойство — 11 (12,9 %) человек, плохая прибавка массы тела — 5 (5,9 %) детей, вялость — 3 (3,5 %) ребенка, высыпание на коже — 3 (3,5 %) пациента, резкая потеря массы тела — 3 (3,5 %) человека, снижение диуреза — 3 (3,5 %) ребенка, жидкий стул — 2 (2,4 %) ребенка, запор — 1 (1,2 %), гипертермический синдром — 1 (1,2 %) ребенок, кашель — 1 (1,2 %) человек. Физическое развитие пациентов: высокое гармоничное — 5 (5,9 %) человек, высокое дисгармоничное, ИМТ 1 ст. — 4 (4,7 %) ребенка, высокое резко дисгармоничное, ДМТ 2 ст. — 1 (1,2 %) ребенок, высокое резко дисгармоничное, ИМТ 2 ст. — 2 (2,4 %) ребенка, вышесреднее гармоничное — 2 (2,4 %) ребенка, вышесреднее дисгармоничное, ИМТ 1 ст. — 3 (3,5 %) детей, вышесреднее резко дисгармоничное, ИМТ 2 ст. — 2 (2,4 %) ребенка, низсреднее гармоничное — 1 (1,2 %) ребенок, низсреднее дисгармоничное, ДМТ 1 ст. — 2 (2,4 %) детей, низсреднее дисгармоничное, ИМТ 1 ст. — 1 (1,2 %) ребенок, низсреднее резко дисгармоничное, ДМТ 2 ст. — 8 (9,4 %) детей, низкое резко дисгармоничное, ДМТ 2 ст. — 14 (16,4 %) пациентов, среднее гармоничное — 21 (24,7 %) ребенок, среднее дисгармоничное, ДМТ 1 ст. — 6 (7 %) детей, среднее резко дисгармоничное, ДМТ 2 ст. — 12 (14 %) детей, среднее резко дисгармоничное, ИМТ 2 ст. — 1 (1,2 %) ребенок.

В общем анализе крови при поступлении снижение гемоглобина имелось у 25 (29,4 %) пациентов. В общем анализе мочи повышенный удельный вес отмечался у 61 (71,8 %). В биохимическом анализе крови гипопроотеинемия у 4 (4,7 %) детей, повышение мочевины — у 3 (3,5 %), креатинина — у 6 (7 %), гипокалиемия — у 10 (11,8 %), гиперкалиемия — у 10 (11,8 %); гипонатриемия — у 10 (11,8 %), гипохлоремия — у 13 (15,3 %) пациентов, повышение АлАТ, АсАТ — у 9 (10,6 %) детей.

Фиброгастроуденоскопия выполнена 69 пациентам, пилоростеноз был выявлен у 18 (26,1 %) пациентов, пилороспазм — у 13 (18,8 %) детей. Рентгенологическое исследование органов брюшной полости выполнено 24 больным, пилоростеноз был выявлен у 17 (70,8 %) детей, ГЭР — у 3 (12,5 %) пациентов. Повышение уровня 17-оксипрогестерона отмечалось у 14 человек.

Основной диагноз пилороспазм выставлен 32 (37,6 %) пациентам, врожденный гипертрофический пилоростеноз — 29 (34,1 %) пациентам, ГЭР — 3 (3,5 %) детям, пищевая аллергия — 5 (5,9 %) пациентам, нарушение режима вскармливания — 15 (17,6 %) пациентам, функциональное расстройство пищеварения — 3 (3,5 %) детям. Симптом пальпируемого привратника был положительным у 3 (3,5 %) детей, симптом песочных часов был положительным у 4 (4,7 %).

Осложнение основного диагноза: БЭН 1 ст. — у 9 (10,6 %) человек, БЭН 2 ст. — у 3 (3,5 %) детей, БЭН 3 ст. — у 1 (1,2 %) ребенка, анемия легкой степени тяжести — у 2 (2,4 %) детей, эк-

сикоз 2 ст. — у 2 (2,4 %), кишечная колика — у 1 (1,2 %) ребенка, эзофагит 1 ст. — у 1 (1,2 %) ребенка, функциональная диспепсия — у 1 (1,2 %) ребенка, острый бронхит — у 1 (1,2 %) ребенка, реактивный гепатит — у 1 (1,2 %) ребенка. При ультразвуковом исследовании привратника были получены следующие средние показатели при пилоростенозе: длина — 17,14 мм, толщина стенки — 3,89 мм, ширина просвета — 2,89 мм. При пилороспазме: длина — 14,20 мм, толщина стенки — 2,32 мм, ширина просвета — 2,85 мм. Атропинизация проводилась 73 (85,9 %) детям. Прокинетики назначались 6 (7,1 %) пациентам, инфузионная терапия — 52 (61,2 %).

Оперативное лечение: пилоромиотомия по Фреде-Рамштедту — 15 (17,6 %) человек, лапароскопическая пилоромиотомия — 13 (15,3 %) человек, балонная дилатация привратника — 2 (2,4 %) пациентам. Средний койко-день у пациентов с пилоростенозом составил 15,7 дней, с пилороспазмом — 4,5 дня.

Исход заболевания у всех пациентов был благоприятным: улучшение — 44 (51,8 %) человека, выздоровление — 40 (47 %) детей, переведен в инфекционную больницу — 1 (1,2 %) пациент.

#### **Выводы**

1. Синдром срыгивания встречается достаточно часто в работе хирурга стационара и требует детального проведения дифференциального диагноза.
2. Для выяснения причины данного синдрома требуется применение всех доступных лабораторных и инструментальных методов обследования.
3. Данная патология является смежной для хирурга и педиатра, выяснение причин данного синдрома должно начинаться с исключения хирургической патологии.

УДК 37

### **ОПЫТ ОБУЧЕНИЯ И ВОСПИТАНИЯ**

*Шмаков А. П., Кузьменко Т. В., Зуев Н. Н., Питкевич А. Э.*

**Учреждение образования**

**«Витебский государственный медицинский университет»**

**г. Витебск, Республика Беларусь**

#### **Введение**

Образование и воспитание студентов на цикле детской хирургии является продолжением реализации единого учебного и воспитательного плана. Однако, работая со студентами 5–6 курсов, мы обнаруживаем зачастую, как много ещё надо сделать в процессе образования начинающих врачей, а так же в формировании их мировоззрения и даже характера. Проблемы эти стары, как мир, у каждого народа, в каждом историческом времени свои методы. Именно поэтому не было, нет, и никогда не будет общепринятой единой рекомендации с универсальными правилами и методами воспитания. Меняется время, меняется человек. Нами взяты на вооружение мысли Н. И. Пирогова из книги «О методах преподавания». «...Я остаюсь того мнения, что учитель, владеющий педагогическим тактом и опытный в искусстве изложения предмета, и при несовершенной программе может сделать то, что другой и при самой лучшей не сделает» [4, с. 90].

Самый главный вопрос, возникающий с первых минут общения с новой группой — как овладеть вниманием студентов. Н. И. Пирогов еще 150 лет назад отмечал, что студенты очень быстро дают качественную оценку знаниям преподавателя и реагируют соответственно. Бесспорно и то, что они отвечают и на способ, и на манеру изложения предмета. И здесь, на наш взгляд, выигрывают те педагоги, которые помимо великолепного знания специфического материала, выработали у себя способности оратора и даже артиста. Если работаешь в узкой области — этого добиться не так уж трудно [4]. Мы стремимся заставить слушать себя даже самых нерадивых, заинтересовать самых равнодушных. Казалось бы, цель достигнута. Так ли это? Лекция, практическое занятие — это не шоу, и задача педагога не аплодисменты сорвать, а все-таки любым способом пробудить желание студентов обдумывать учебный материал и самостоятельно делать выводы.

На первом занятии мы, делая переключку группы, стараемся запомнить имена студентов, впоследствии по имени обращаемся к ним, чаще к тем, кто явно не собран, не подготовлен, т.е. опрос идет не по порядковым номерам, когда ответивший успокаивается, и уже практически не работает. На нашем цикле с первого дня студенты вынуждены принять наш принцип обучения и воспитания: работаем все. И первый, и последующий уроки начинаются с блиц — опроса. Задаем конкретные вопросы по программе, требующие сообразительности, твердых знаний, быстрой реакции. На следующий день у неподготовленного студента обязательно требуем правильного ответа. Довольно часто обучаемый, надеясь, что педагог «забудет», «не спросит», не считает нужным устранить пробел в знаниях. И снова мы пользуемся рекомендацией Н. И. Пирогова, который говорил, что учебный и воспитательный процесс можно строить если не на «сознательности», то и на самолюбии тоже [4, с. 397]. Для большинства студентов такой «призыв к амбициям» становится достаточно действенным.

Наблюдая за молодежью, мы с тревогой отмечаем, что постижение жизни у них идет за счет преувеличенного требования исполнения своих прав, желание изучить обязанности, как правило, отсутствует. Пытаемся прививать и чувство ответственности абсолютно необходимое врачу. Мы подошли к сложному, щекотливому вопросу: издревле известно, что самым верным способом воспитания является пример личности воспитателя. Но можем ли мы быть уверенными в том, что достойны быть предметом для подражания? И второе: при известном нигилизме современного молодого человека, не смягченного ни природной деликатностью, ни хотя бы воспитанием — захочет ли он строить свою жизнь как слепок с чьей-то, пусть даже общепризнанной великой жизни?

О милосердии и самоотверженности — главных качествах врачебной профессии мы стараемся не говорить, зная, что студенты слышат об этом слишком часто, и понятия эти становятся для них ходульными, неискренними. Увы, к медикам Юрия Германа современная молодежь относится как к плакатным героям. Мы не спешим огорчаться по этому поводу. Пройдет время, молодой врач и умом, и сердцем самостоятельно поймет, что без милосердия и самоотверженности не стать ему полноценным специалистом.

Студенты с удовольствием проходят тесты, разработанные психологами. Разумеется, проводим их анонимно, молодое самолюбие необходимо шадить. Но, разбирая результаты вместе со всей группой, даем советы, как избавиться, например, от выявленной таким образом жестокости в характере, или неумении сосредоточиться на главном в проблеме и т.п., объясняя, что от врожденных отрицательных черт характера можно избавиться, понимая их природу и контролируя себя.

Такой неожиданный подход к собственной личности, индивидуальный, причем анонимный разбор характера очень нравится студентам. Создается впечатление, что они взрослеют после таких занятий. Неизбежно подходим и к теме любви. Н. И. Пирогов коснулся только, как он выразился, «пороков чувственности» [4]. С. Долецкий посвятил в своей книге более значительный раздел отношениям в молодой семье [3]. Мы тоже уделяем внимание крайне сложным проблемам любви, семьи, которые зачастую негативно влияют на здоровье ребенка. О любви, как о чувстве, мы, седовласые преподаватели, сами стараемся не говорить, даем высказаться молодежи. Говорят много, горячо, становится понятно, что как бы они не хотели оттащить за собой интимную сторону любви, помощь взрослых им все равно необходима. Если видим, что студенты нам полностью доверяют, даем очень осторожные советы и пояснения.

Для самовоспитания рекомендуем читать труды Юдина, Вишневого, Долецкого, Амосова, Пирогова, Вотчала, а в качестве настольных книг — двухтомник «Деонтология в медицине». День зачета также используем как учебный. Напоминаем студентам, что еще 10 дней назад, проводя блиц-опрос мы почти не слышали правильных ответов, а сейчас, на зачете, ответы на них не представляются трудными. Помимо профессиональных вопросов предлагаем решить ситуационные задачи по действиям врача в различных случаях. В самом конце зачетного дня, когда волнения улеглись, начинается, по-мнению студентов, самое интересное: мы, преподаватели, пытаемся «увидеть» специальность каждого нашего слушателя. Такое личностное обсуждение будущего, как мы заметили, очень важно для студентов: слово, ре-

комендация, сказанное, казалось бы посторонним человеком, которого знаешь всего-то 7–9 дней, нередко оказываются решающими или заставляют задуматься. И только одно не дает покоя преподавателю на протяжении всего времени обучения, а не «*vana est sapientia nostra*» (не окажутся ли тщетными усилия наши).

Подводя итоги, изложенное можно свести к следующему:

— с первого дня следует и вполне возможно оценить личность студента: умение сосредоточиться, сделать всесторонний анализ проблемы и найти правильное решение, его речь, словарный запас, причем неординарность мышления особенно ценится;

— необходимо стремиться получить информацию об умении обучаемого общаться с больным ребенком, с его матерью, оценить отношения данного студента с одногруппниками и педагогами качество подготовки к занятиям, степень образованности и глубину интеллекта. В этом помогает проведение блиц-опросов, тестирования, анализ ответов на заданные вопросы;

— персональные значения дисциплинированности о студенте применяются в учебном и воспитательном процессе с деликатной коррекцией заблуждений и качеств характера, недопустимых во врачебных профессиях;

— контроль знаний и навыков на зачете, обсуждение его будущей врачебной профессии с каждым слушателем — очень важные моменты учебно-воспитательного процесса.

#### ЛИТЕРАТУРА

1. Деонтология в медицине: в 2 т. / Б. В. Петровский [и др.]; под общ. ред. Б. В. Петровского. — М.: Медицина, 1988. — 352 с.
2. Долецкий, С. Мысли в пути / С. Долецкий. — Минск: Беларусь, 1985. — 637 с.
3. Пирогов, Н. И. Избранные педагогические сочинения / Н. И. Пирогов. — М.: Педагогика, 1985. — 485 с.

УДК 616-053.2

#### СЛОЖНЫЕ СИТУАЦИИ И РЕШЕНИЯ В ПЕДИАТРИИ

*Шмаков А. П.<sup>1</sup>, Никифоров А. Н.<sup>3</sup>, Питкевич А. Э.<sup>2</sup>, Кузьменко Т. В.<sup>2</sup>,  
Зуев Н. Н.<sup>1,2</sup>, Зуев Н. И.<sup>2</sup>, Мисюкевич А. А.<sup>2</sup>, Солонович А. П.<sup>2</sup>*

<sup>1</sup>Учреждение образования

«Витебский государственный медицинский университет»,

<sup>2</sup>Учреждение здравоохранения

«Витебский областной детский клинический центр»,

г. Витебск, Республика Беларусь

<sup>3</sup>Учреждение образования

«Белорусский государственный медицинский университет»

г. Минск, Республика Беларусь

#### **Введение**

В клинической практике встречаются эксклюзивные случаи, исход которых можно назвать чудом. Одним из таких хотим поделиться.

Ребенок Х. 10 лет, поступил в соматическое отделение «ВОДКБ» 20 февраля 2002 г., с жалобами на высокую температуру, слабость, кашель через 3 дня от начала болезни и проведения неэффективного амбулаторного лечения с подозрением на пневмонию. Состояние оценено как средне-тяжелое. Физикальные, рентгенологические и лабораторные данные подтвердили наличие правосторонней очаговой пневмонии, ОРВИ. Продолжено лечение антибиотиками, бронхолитиками, которое спустя 3 дня усилено добавлением второго антибиотика, иммуноглобулина, индометацина, в/в вливаний, носовых капель и антипиретиков по показаниям. Не смотря на это на 4 сутки температура приобрела гектический характер, на 5 (25.02) сутки утром состояние резко ухудшилось: спутанное сознание, аритмичное дыхание, сухость и бледность кожи, гиперемия лица, при субфебрильной температуре. Срочно переведена в ОРИТ. Констатирована утрата сознания, цианоз, брадикардия, зрачки одинаковы, менингеальных симптомов нет. Диагноз: мозговая кома, острая дыхательная (ОДН) и сердечно-

сосудистая недостаточность (ОССН). Сидирован, начата искусственная вентиляция легких, продолжена антибиотико терапия (клафоран, нетромицин), инфузионная терапия, симптоматическое лечение. Установлено повышение сахара крови (920,6 мг/л) и ЦРП (12 мг/л), проводилась корригирующая терапия. Заключение консилиума: менингоэнцефалит (вирусный?), правосторонняя очаговая пневмония, гипертермический синдром, ОДН, ОССН. Лечение дополнено противовирусным препаратом, октагамом, кортикостероидом, ноотропами. 28.02. (8-е сут.) УЗИ обнаружило выпот в животе, обилие жидкого содержимого в желудке. Живот вздут, мягкий, безболезненный, симптом Щеткина отрицательный, перистальтические шумы редкие, стул обильный после клизмы. 1 марта из желудка удалено 1,5 л зеленовато-коричневого содержимого. Физикальные данные прежние, печеночная тупость сохранена. При пункции живота, удалено 1,5 л подобного желудочному содержимого. Экстренная лапароскопия — мутный геморрагический экссудат, фибриновые наложения в верхнем этаже брюшной полости. *Лапаротомия I*: обильный грязно-черный выпот, желтые фибриновые наложения в верхнем этаже. Обнаружен разрыв верхней горизонтальной ветви двенадцатиперстной кишки (12ПК) на  $\frac{3}{4}$  окружности, края в виде вареного мяса, такие же пятна на передней стенке пилоруса и дне желчного пузыря. Визуальные признаки перитонита. Рана 12ПК ушита двухрядным швом, лаваж, назо-еюнальная интубация, зонд в желудок, сигарообразный подпеченочный и резиновые дренажи фланков, лапаротомия. ПО диагноз (в дополнение): острый некроз (стрессовые язвы) стенок желудка, желчного пузыря, 12ПК, разрыв верхней горизонтальной ветви ее, общий желчно-фибринозно-гнойный перитонит. 01.03 появились реакции на команды, открывание глаз. Дополнительно выявлена тетраплегия, нарушение чувствительности ниже С1.

02.03 признаки профузного кровотечения по подреберному дренажу. Консервативное лечение не эффективно. *Лапаротомия II*: обнаружена перфорация передней стенки пилорического отдела желудка (в области некротического пятна), кровотечение. Отверстие ушито двухрядным швом, лаваж, дренирование.

08.03 по дренажу из подпеченочного пространства обильное истечение желчи, средние и нижние этажи интактны. Подозрение на несостоятельность швов 12 ПК. Введенная в желудок синька не выделилась по дренажу в правом подреберье. Швы держат. Экстренная *лапаротомия III*: обнаружена перфорация дна желчного пузыря в области некротического пятна. Холецистэктомия, дренаж в подпеченочное пространство. ПО диагноз (в дополнение): острый гангренозный холецистит, перфорация, продолжающийся перитонит.

11.03. началось желудочно-кишечное кровотечение. ФГДС — язвы пищевода-желудочного перехода и луковицы 12ПК с состоявшимися эпизодами кровотечения, нестабильным гемостазом. Имеется подозрение на несостоятельность швов 12ПК. Коллегиальное решение — *лапаротомия IV*: кровь видна в терминальной подвздошной и толстой кишках, швы держат, лаваж, дренажи. ПО диагноз (в дополнение): эрозии желудка и 12ПК, гастро-дуоденальное кровотечение. Гемостатическая и заместительная терапия.

К 13.03 достигнут устойчивый гемостаз, начато энтеральное питание. В процессе лечения возникли осложнения: гнойный эндобронхит, ателектазы легкого, гидро-пневмоторакс, мокардит, перикардит, диффузные изменения в паренхиме почек, пиелэктазия. Выполнялись санационные бронхоскопии, торокоцентез и дренирование плевральных полостей, пункция перикарда.

К 16.03 нормализовались показатели гомеостаза, удалены дренажи. Показатели спинномозговой жидкости были близки к норме. Неэффективными оказались поиски вирусов и бактерий.

27.03 операция V-трахеостомия.

МРТ от 12.02 обнаружило истончение структуры спинного мозга до 3 мм ниже большого затылочного отверстия.

Экспертное заключение неврологов (Москва). Ухудшение состояния на 4-е сутки результат инфекционно-токсического шока (вирусно-бактериального) с развитием геморрагического синдрома, кардита, менингоэнцефаломиелополирадикулоневрита с атрофией ствола и шейного отдела спинного мозга.

Всего с 28.02 по 12.03 перелито: альбумина 600 мл, плазмы 4550 мл, крови и эритроцитарной массы 3850 мл, криопреципитата 300 мл.

До апреля 2007 г. сохранялось равновесие в течение процесса.

26.04.2007 года резко вздулся живот, слышимая перистальтика, тошнота, рвота зеленью, умеренные боли в животе, видны вздутые петли кишок, стула нет. По данным УЗИ: расширение до 4 см петель тонкой кишки, внутрипросветное депонирование жидкости, в малом тазу 1,5 л эксудата. На рентгенограмме: чаши Клойбера в проекции нисходящей ободочной кишки. Заключение: кишечная непроходимость. По данным лаборатории однократное увеличение альфа-амилазы крови в 10 раз. ОАК: изменения воспалительного характера, ЦРП 156 мг/л. Консилиум дополнительно выявил притупление в отлогих местах, шум плеска, отсутствие перистальтических шумов, сомнительные симптомы раздражения брюшины. С 6.00 до 12.00 из желудка удалено 1300 мл кишечного содержимого. Безуспешная консервативная терапия. Показана экстренная операция. Диагноз: острая спаечная кишечная непроходимость (тромбоз мезентериальных сосудов?).

27.04.07 лапаротомия V — в области пупка к рубцу припаяна петля тонкой кишки в виде двухстволки, приводящая — диаметром до 5 см, отводящая — спаившаяся. Разделение спаек, отделение кишки, восстановление проходимости, назо-еюнальная интубация, удаление содержимого. Туалет, глухой шов раны.

Послеоперационное течение: 30.04 развился гидропневмоторакс, (торакоцентез, дренирование), разрешился к 01.05. К этому же времени восстановилась моторная функция кишечника.

31.10.2007 г. по получении индивидуального дыхательного аппарата выписан домой. В стационаре провел 2080 койко-дней.

Описанная клиническая ситуация неплохо известна широкому кругу хирургов, как острое нарушение кровообращения внутренних органов при патологии ЦНС. Обсуждению подлежит выбор тактики: место превентивного удаления тканей сомнительной жизнеспособности, лапаротомии и др. Очевидно лишь одно, что последовательное решение возникавших клинических задач, этапное выполнение операций, даже при очень тяжелом состоянии больного, настойчивое проведение массивнейшей интенсивной терапии, устранение возникавших ее осложнений, все-таки позволили использовать все шансы для сохранения жизни.

В настоящее время это двадцатипятилетний мужчина, общающийся с помощью компьютера и чревовещания, получивший среднее-специальное образование. И это чудо!

УДК 616.381-08-07-089 : 616.8

## ОСОБЕННОСТИ КЛИНИКИ И ДИАГНОСТИКИ ОСТРЫХ ХИРУРГИЧЕСКИХ ЗАБОЛЕВАНИЙ БРЮШНОЙ ПОЛОСТИ ПРИ ОРГАНИЧЕСКИХ ПОРАЖЕНИЯХ НЕРВНОЙ СИСТЕМЫ

*Шмаков А. П., Питкевич А. Э., Зуев Н. Н., Кузьменко Т. В.*

Учреждение образования

«Витебский государственный медицинский университет»

г. Витебск, Республика Беларусь

### **Введение**

Острые хирургические заболевания брюшной полости (ОХЗБП), проявляющиеся сходными симптомами, чаще при отсутствии патогномичных, нередко лежат в основе диагностических ошибок. Особенно трудным является положение врача, когда по каким-либо причинам собрать анамнез невозможно. В этих случаях, если нет резко выраженных и достаточно известных симптомов болезни, диагностическая ошибка практически неизбежна [2]. Наиболее часто подобные ситуации возникают у больных психоневрологического профиля [1].

### **Цель**

Оптимизация диагностики ОХЗБП у пациентов с органическими дисфункциями нервной системы для улучшения результатов лечения.



**Материал и методы исследования**

Изучение случаев острых хирургических заболеваний живота у больных с неврологической патологией.

**Результаты исследования и их обсуждение**

По нашим клиническим наблюдениям.

Ребенок М., 4 года 9 месяцев, поступил в ОРИТ УЗ «ВОДКЦ» 29.10.10 г. в 14.50 с жалобами на рвоту кишечным содержимым, высокую температуру, вздутие живота. Заболела остро 21.10, диагностировано ОРВИ, лечение амбулаторное сумамедом. 27.10. госпитализирована в ОРИТ УЗ «Областная инфекционная больница» в тяжелом состоянии в ОРИТ. Имелось вздутие живота, реакция на его пальпацию, редкие перистальтические шумы, стул был накануне 2 раза, рвота съеденной пищи 6 раз, из желудка удалено 475 мл темно-зеленого содержимого. ОАК: анемия, лейкоцитоз, сдвиг лейкоцитарной формулы до миелоцитов, СОЭ — 24 мм/час; ОАМ: белок, ацетон. Биохимический анализ крови, коагулограмма, рентгенограмма легких – в пределах нормы. Лечение: тивомер, метаклопромид, инфузионная терапия. Неоднократно осматривалась хирургами. Ввиду отсутствия положительной динамики, наличия гектической температуры переведена в УЗ «ВОДКЦ». Диагноз: кишечная непроходимость вследствие органического поражения мозга, аскаридоз. С рождения страдает органическим поражением ЦНС, криптогенной эпилепсией с частыми миоклоническими припадками; выраженная ЗППР; ВПС (тетрада Фалло, санированная). Объективно: состояние тяжелое, пульс 120 в минуту, удовлетворительных свойств, тоны сердца ритмичные, в легких ослабленное везикулярное дыхание, язык влажный, живот вздут, мягкий, чувствительный при пальпации в верхней половине, симптомов раздражения брюшины нет, перистальтические шумы редкие. ОАК: лейкоцитоз, сдвиг лейкоцитарной формулы влево, ускоренное СОЭ, ЦРБ 36 мг/л. Биохимия крови без отклонений от нормы. Лечение: цефотаксим, амикацин, инфузионная терапия, симптоматические средства, диазепам в/в. Пассаж бария по кишечнику: через 12 часов контраст в тонкой кишке. Заключение: тонкокишечная непроходимость (механическая, ВПС). Сонография: тонкокишечная непроходимость, выпот в брюшной полости. В течение суток ребенка обследуют и наблюдают в динамике. 30.10. в 20:30 из-за невозможности исключить механическую кишечную непроходимость выполнена лапаротомия. В брюшной полости большое количество мутного выпота, в правой подвздошной ямке значительные фибриновые наложения, вздутие (до 5 см) и гиперемия прилежащей тонкой кишки. Здесь же аппендикулярный инфильтрат, при разделении которого выделился зловонный гной. Типичная аппендэктомия погружным способом, туалет брюшной полости, дренаж полости абсцесса резиновой полосой. ПО диагноз: острый гангренозный аппендицит, периаппендикулярный абсцесс, ранняя спаечная кишечная непроходимость, общий перитонит. Лечение в ОРИТ продолжено. УЗИ от 08.11: выпот в брюшной полости. Сняты швы, заживление первичным натяжением. 09.11. во время кашля ночью диагностирована эвентрация. Операция: в животе серозно-геморрагический выпот, туалет внутренности, ушивание раны передней брюшной стенки. К 10.11. состояние улучшилось, температура нормализовалась, но сохранялась ускоренная СОЭ. За время лечения получала цефотаксим, амикацин, метронидазол, тивомер, детоксикационную терапию и симптоматические средства. 21.11 сняты швы, заживление первичным натяжением. 24.11 с выздоровлением выписана домой.

Ребенок Д., 15 лет, поступила в хирургические отделение УЗ «ВОДКЦ» 13.03.17 в 17:15 с жалобами на высокую температуру, бледность, вялость. Заболела 01.03, когда появились боли в животе, рвота, высокая температура, госпитализирована в УЗ «Витебская областная инфекционная больница» с диагнозом ОРВИ. Лечение: цефотаксим, инфузионная и симптоматическая терапия. 07.03 по настоянию родителей в связи с улучшением состояния выписана под наблюдение педиатра с рекомендацией продолжить лечение азитромицином и биофлором. ОАК при выписке: Л —  $13,3 \times 10^9$ /л, нейтрофильный лейкоцитоз со сдвигом лейкоцитарной формулы влево, СОЭ — 42 мм/ч. С детства страдает ЗППР, не разговаривает, контакт затруднен. Объективно: состояние среднетяжелое, вялая, бледная, температура 38,2, пульс

108 уд./мин, язык суховат, живот мягкий, болезненный в правой подвздошной области, где нечетко пальпируется инфильтрат. Диагноз: острый аппендицит, инфильтрат брюшной полости. УЗИ: абсцесс около 50 мм в диаметре в правой подвздошной области, свободная жидкость в малом тазу. ОАК: лейкоцитоз, нейтрофилез, СОЭ — 12 мм/ч. ОАМ — норма. Биохимия крови: ЦРП — 54 мг/л. 13.03, в 19:00, после кратковременной предоперационной подготовки, произведено вскрытие и дренирование периаппендикулярного абсцесса, получено около 150 мл гноя с неприятным запахом, аппендикс не обнаружен. Сигарообразный дренаж. Лечение в ОРИТ: цефепим, амикацин, метронидазол, тейкопланин, симптоматические средства. 17.03. из-за сохранявшейся рвоты кишечным содержимым и застоем в желудке, задержки стула выполнена лапароскопия, конверсионная лапаротомия вскрытие гнойника и разделение спаек. ПО диагноз: абсцесс брюшной полости, продолжающийся перитонит, ранняя спаечная кишечная непроходимость. В послеоперационном периоде до 31.03 сохранялась рвота, сначала кишечным содержимым, а потом пищей, задержка стула до 03.04 (гипертонические, очистительные клизмы). 22.03 повысилась  $\alpha$ -амилаза крови до 1410 ед/л. Лечение панкреатита. Нормализация  $\alpha$ -амилазы к 12.04, ЦРП — к 26.03. С 03.04 до 14.04 лечилась в детском хирургическом отделении. После удаления дренажа рана зажила к 9.04.17 г. Выписана домой с выздоровлением.

#### **Результаты исследование, их обсуждение и выводы**

Следует выделить трудности диагностики при нарушениях контакта с больными и особенности проявления патологии при тяжелых психосоматических нарушениях. Если в первом случае, так же как и у детей раннего возраста, скудны субъективные проявления, при сохранении с трудом выявляющихся объективных, то во втором имеется смазанность признаков обеих групп. При этом, по видимому, из-за соматических и вегетативных нейродисфункций местные объективные симптомы приобретают необычный характер: не выражена болевая реакция при пальпации, отсутствует защитное напряжение мышц, манифестируют вздутие живота и выраженные нарушения моторной функции внутренностей (парез), нарастающие со временем. Антибактериальное лечение при ошибочном диагнозе не только не приводит к выздоровлению, но лишь затягивает сроки развития осложнений острого аппендицита. Особенно значимыми становятся данные лучевых методов диагностики — появление и нарастание внутрибрюшинного выпота; показатели ОАК соответствующие воспалительным изменениям, а так же динамика их развития. Выше описанные особенности делают обоснованным использование гипердиагностики при оказании помощи больным ОХЗБП с фоновыми нейродисфункциями.

#### **ЛИТЕРАТУРА**

1. Брагин, В. А. Острый аппендицит у больных психическими заболеваниями / В. А. Брагин // Экология человека. — 2004. — № 5. — С. 30–33.
2. Краковский, Н. И. Хирургические ошибки / Н. И. Краковский, Ю. Я. Грицман — М.: Медицина, 1967. — С. 1992.

**УДК 616-002.995 : 616.6-053.2**

### **ДИРОФИЛЯРИОЗ В ДЕТСКОЙ УРОЛОГИИ**

**Щербинин А. В., Фоменко С. А., Мальцев В. Н.,  
Щербинин А. А., Лепихов П. А., Литовка В. К.**

**«Донецкий национальный медицинский университет имени М. Горького»,  
«Клиника детской хирургии имени Н. Л. Куца»  
г. Донецк, Украина**

#### **Введение**

В связи с потеплением климата мы все чаще сталкиваемся с так называемыми тропическими заболеваниями, одно из которых диروفилляриоз [1, 5]. Это зоонозные, трансмиссивные гельминтозы домашних и диких плотоядных животных. Истинная заболеваемость людей диروفилляриозом неизвестна, так как не ведется ее официальная регистрация. Вследствие не-

достаточной информированности врачей дирофиляриоз часто проходит под различными диагнозами непаразитарной этиологии.

Всего описано несколько видов червей, из которых наибольшее распространение имеют *D. repens*, *D. immitis*. Паразитирует нематода в подкожно жировой клетчатке, слизистой и конъюнктиве глаза, половых органах (мошонка и яички), молочных железах, реже в тканях и органах брюшной полости [1, 2, 4, 5].

Клинические проявления болезни зависят от локализации паразита и могут быть весьма разнообразны. Паразитологическая диагностика затруднена, т. к. в крови человека микрофилярии отсутствуют, а эозинофилия периферической крови при дирофиляриозе не является характерной, из-за отсутствия сенсибилизации организма, но иногда она бывает увеличенной пределах 8–11 % [2, 3]. Все это создает серьезные трудности в процессе установления диагноза. Единственным методом на данный момент с помощью которого, можно поставить правильный диагноз является ультразвукография, позволяющая визуализировать живого гельминта.

#### **Материал и методы исследования**

За последние 5 лет в клинике было пролечено 6 детей с дирофиляриозом, из них 3-е в урологическом отделении. При поступлении дети и их родители предъявляли жалобы на наличие опухолевидных образований в яичке и под кожей мошонки. С диагнозами опухоль яичка? Дермоидная киста оболочек яичка?, без каких — либо клинических проявлений патологии мальчики были госпитализированы в отделение. В общеклинических и биохимических анализах крови отклонений от возрастных норм выявлено не было. Всем детям было проведено ультразвукографическое исследование, которое позволило поставить правильный диагноз.

#### **Результаты исследования и их обсуждение**

Данные УЗИ были практически идентичны во всех трех случаях. Были выявлены округлой формы образования (инфильтрат размерами от 10 до 15 мм) с утолщенными, отечными стенками и анэхогенным центром, размером 6–9 мм, в котором активно перемещаются тубулярные спиралевидные структуры диаметром 0,6–0,8 мм. В видеорежиме отмечаются ундулирующие движения. При проведении доплерографии (ЦДК, ЭД) на периферии образования визуализируется усиление сосудистого рисунка (гиперемия). Внутри образования кровотоков не определяется (рисунок 1).

Во всех случаях пациенты прооперированы — произведено удаление образования с хорошими ближайшими и отдаленными результатами.

Макроскопически: по вскрытию капсулы серозно-гнойное отделяемое и нитевидный червь диаметром 0,5–0,7 мм, длиной до 12 см (рисунок 2).

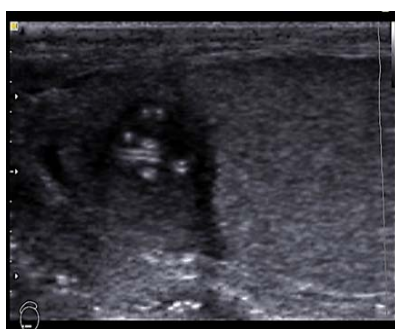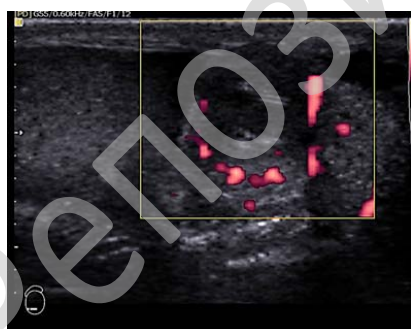


Рисунок 1 — Данные УЗИ патологического очага яичка

Рисунок 2 — Особь *D. Repens*, извлеченная из полости кисты

Заключение патогистологического исследования: стенка кисты представлена грануляционной тканью с созреванием ее в волокнистую соединительную ткань, с выраженным воспалением и наличием в воспалительном инфильтрате множества эозинофильных и нейтрофильных лейкоцитов.

#### **Выводы**

При дифференциальной диагностике опухолей и опухолеподобных заболеваний у детей необходимо помнить о возможности заражения редкими гельминтозами. Проведение УЗИ

практически в 100 % случаев (при правильном толковании результатов исследования) позволяет правильно установить диагноз.

#### ЛИТЕРАТУРА

1. Дирофиляриоз (*D. repens*) в Российской Федерации и некоторых странах СНГ: ситуация и тенденция ее изменения / Т. И. Авдюхина [и др.] // Мед. паразитология. — 2003. — № 4. — С. 44–48.
2. Дирофиляриоз / Л. Б. Сейдулаева [и др.] // Вестник КазНМУ. — 2015. — № 2. — С. 72–74.
3. Дирофиляриоз человека: диагностика и характер взаимоотношений возбудителя и хозяина / В. П. Сергиев [и др.] // Медицинская паразитология и паразитарные болезни. — 2009. — № 3. — С. 3–6.
4. *Dirofiliasis due to Dirofiliarepens in Italy, an emergent zoonosis: report of 60 new cases* / S. Pampiglione [et al.] // *Histopathology*. — 2001. — Vol. 4, № 38. — P. 344–354.
5. *Human subcutaneous/ocular dirofilariasis in the Russian Federation and Belarus, 1997–2013* / V. Kartashev [et al.] // *International Journal of Infectious Diseases*. — 2015. — Vol. 33. — P. 209–211.

УДК 616.61-002.191-053.2-08

### НАШ ОПЫТ ЛЕЧЕНИЯ ДЕТЕЙ С КИСТОЗНЫМИ АНОМАЛИЯМИ ПОЧЕК

*Щербинин А. В., Мальцев В. Н., Щербинин А. А.,  
Фоменко С. А., Харгаезов А. М.*

*«Донецкий национальный медицинский университет имени М. Горького»,  
«Клиника детской хирургии имени Н. Л. Куца»  
г. Донецк, Украина*

#### **Введение**

Несмотря на успехи, достигнутые в диагностике и лечении больных с урологической патологией, остается целый ряд открытых вопросов, одним из которых является тактика и показания к оперативному лечению детей с кистами почек.

Кистозные поражения относятся к аномалиям структуры почечной ткани и по нашим данным имеют место в 0,6–1 % случаев среди всех урологических заболеваний [1, 2, 5, 6].

В настоящее время, среди кистозных аномалий выделяют: мультикистоз почки, медуллярную кисту, солитарную кисту, смешанные кисты, а также поликистоз почек [3, 4]. Частота их встречаемости составляет 1 на 250 новорожденных.

#### **Цель**

Обобщить наш опыт диагностики и лечения пациентов с кистозными аномалиями почек.

#### **Материал и методы исследования**

За период с 2002 по апрель 2017 гг. включительно в клинике детской хирургии им. Н. Л. Куца, лечилось 69 детей с кистозными аномалиями почек в возрасте от 1,5 месяцев до 17 лет. Чаще всего имело место мультикистозное поражение почки — 35 (50,7 %) пациентов (почки поражаются примерно с одинаковой частотой: левая была поражена у 16 (45,7 %) детей, правая — у 19 (54,3 %)). Поликистоз почек имел место у 25 (36,2 %) больных, значительно реже нам встретились больные с солитарными кистами почек — 9 (13,1 %), причем у данной категории больных преобладала правосторонняя локализация — 62,5 %. Отмечается незначительное преобладание мальчиков — 39 (56,5 %) больных, на 30 (43,5 %) девочек соответственно.

Регистрируются два всплеска обращаемости у детского населения с данными заболеваниями: в младшем и в подростковом возрасте. Мультикистозное поражение почки и поликистоз почек выявляется чаще всего антенатально, поэтому дети госпитализируются в раннем возрасте. Среди всех пациентов с мультикистозом 60 %, а с поликистозом — 64 % соответственно были госпитализированы в возрасте до 3-х лет. Все дети с солитарными кистами почки были госпитализированы в возрасте 10–16 лет.

Небольшое количество пациентов с солитарными кистами, по нашему мнению, связано с тем, что при бессимптомном течении патология может быть выявлена только сонографически. И даже в случае выявления данного заболевания значительный процент пациентов ограничивается ультразвуковым и лабораторным скринингом в амбулаторных условиях.

Диагностика кисты почки базируется на основе объективных, лабораторных, сонографических и рентгенологических данных. Ультразвуковое исследование служит основным методом ве-

рификации кист почки. Около 90 % наших пациентов обратились к урологу со случайно выявленной на УЗИ кистозной трансформацией почки. Этот же метод позволяет вести наблюдение за состоянием кисты и оценивать результаты лечения. Всем пациентам в обязательном порядке проводили рентгеноурологическое обследование и по показаниям ультразвуковое исследование с доплерографией и диуретической нагрузкой, а также радиоренографию и сцинтиграфию.

### **Результаты исследования и их обсуждение**

Симптоматика и клиническое течение поликистоза почек зависит от выраженности и распространенности кистозной дисплазии, а также количества функционирующей почечной паренхимы. У детей со злокачественным течением, заболевание манифестирует уже в раннем возрасте и проявляется стойкой лейкоцитурией, транзиторной гематурией и протеинурией, гипоизостенурией. Происходит нарушение азотовыделительной функции почек, нередко развивается артериальная гипертензия. Прогрессирующее течение заболевания приводит к развитию ХПН. При относительно торпидном течении, поликистоз проявляется в старшем возрасте. Дети жалуются на тупые боли в пояснице, быструю утомляемость. При осложненном течении выявляют признаки пиелонефрита и артериальной гипертензии.

Лечение данной категории больных преимущественно симптоматическое, при развитии ХПН показаны сеансы гемодиализа. Следует отметить, что мы в своей практике, ни разу не наблюдали описанного в литературе склерозирования кистозных полостей [2].

Дети с мультикистозом почки жалоб практически не предъявляют, помимо типичной ультразвуковой картины иногда патология манифестирует себя явлениями пиелонефрита и артериальной гипертензией.

Больным в настоящее время проводится динамическое наблюдение, контроль УЗИ, более 50 % мультикистозных почек склерозируются и не требуют операции, риск развития осложнений в данном возрасте (повышение артериального давления, кровотечение, онкология и др.) — минимальный. Оперативное лечение, а именно — нефруретректомию, была выполнена у одного пациента, с прогрессирующим увеличением в размерах кистозно-трансформированной почки.

Солитарные кисты почек чаще всего диагностируют при случайном ультразвуковом исследовании, иногда больные предъявляют жалобы на тупую боль в области пораженной почки, транзиторную гематурию и лейкоцитурию. Осложненное течение кисты (ее нагноение) проявляется клиникой острого пиелонефрита. Очень важно в процессе обследования, локализовать кисту, определить ее размеры, соотношение с коллекторной системой почки и оценить размеры кисты по мере роста ребенка.

Дети с данной патологией находятся на диспансерном учете у уролога. Показанием к оперативному лечению кист, мы считаем, присоединение осложнений: опережающий рост кисты, ренальная гипертензия, воспаление. Мы применяем транскутанную пункцию кисты под контролем УЗИ с последующим исследованием (биохимическим, цитологическим) содержимого кисты, а также введением склерозантов в полость кисты [1, 5]. Данная манипуляция проводилась у 5 пациентов, с удовлетворительными ближайшими и отдаленными результатами.

Существуют показания к оперативному вмешательству: быстрое увеличение кисты в размерах, диаметр более 30 мм, признаки сдавления соседних участков паренхимы почки. При наличии сообщения с коллекторной системой почки или при внутриорганным расположении кисты показано оперативное пособие — резекция кисты. Нефрэктомия — операция вынужденная и должна производиться по строгим показаниям (большого размера киста с не функционирующей почечной тканью).

### **Выводы**

1. Антенатальная ультразвуковая диагностика является скрининг методом и позволяет выявить кистозные аномалии почек.
2. Все дети с данной патологией подлежат углубленному урологическому обследованию.
3. Пациенты с кистозными аномалиями почек требуют наблюдения уролога и регулярный сонографический контроль.
4. Показания к оперативному лечению: опережающий рост кисты, ренальная гипертензия, воспалительные осложнения. Мы отдаем предпочтение пункционному методу.



## ЛИТЕРАТУРА

1. Албинбаев, М. К. Современная диагностика и эндоскопические методы лечения кистозных заболеваний почек / М. К. Албинбаев, С. М. Кусымжанов. — Алма-Ата, 1998. — С. 6.
2. Диагностика и лечение жидкостных образований почек / Ю. Г. Аляев [и др.] // Журнал «SonoAce-International». — 2004. — № 12. — С. 24–26.
3. Ашкрафт, К. У. Детская хирургия / К. У. Ашкрафт, Г. М. Холдер. — СПб.: Раритет; М., 1999. — Т. 3. — 400 с.
4. Хинман, Ф. Оперативная урология: атлас, пер. с англ. / Ф. Хинман, под ред. Ю. Г. Аляева. — М.: ГЭОТАР-Медиа, 2007. — 1192 с.
5. Barreto, H. Ultrasoundguided renal cyst puncture and 95 % ethanol instillation / H. Barreto, J. Doubler // Prog. Urol. — 1995. — Vol. 5, № 3. — P. 384–389.

УДК 617.557-007.43 + 616.683-008.8]: 616.681-005-053.2

**ОСОБЕННОСТИ КРОВОТОКА ЯИЧЕК В ПЕРИОПЕРАЦИОННОМ ПЕРИОДЕ  
У ДЕТЕЙ С ПАХОВОЙ ГРЫЖЕЙ И ГИДРОЦЕЛЕ**

*Щербинин А. В., Москаленко А. С., Фоменко С. А., Москаленко С. В.*

**«Донецкий национальный медицинский университет имени М. Горького»  
г. Донецк, Украина**

**Введение**

Заболевания, связанные с нарушением облитерации влагалищного отростка брюшины, наиболее часто требуют планового хирургического лечения в детском возрасте. Гидроцеле диагностируется у 2–4,6 % детей, а врожденные паховые грыжи — у 1–5 % детей, что составляет 92–95 % всех видов грыж в детском возрасте [2, 3].

Паховые грыжи сопровождаются развитием бесплодия от 3–5 % до 30 % случаев, гидроцеле — в 17–20 % случаев [1, 5]. Не вызывает сомнения необходимость оперативного лечения при патологии влагалищного отростка брюшины для сохранения репродуктивной функции. Вместе с тем, сама операционная травма может повлиять на функцию яичка [4].

На текущий момент изменения тестикулярного кровотока в периоперационный период у больных с патологией влагалищного отростка брюшины предметно не изучены. Эта проблема требует решения для определения необходимости и степени коррекции нарушенного тестикулярного кровообращения у детей с указанной патологией.

**Цель**

Изучить изменения параметров кровотока яичек у детей с патологией влагалищного отростка брюшины, требующей хирургической коррекции, на основании анализа данных ультразвукового исследования яичек до и после оперативного лечения.

**Материал и методы исследования**

Под нашим наблюдением находилось 87 мальчиков в возрасте от 3 до 17 лет, оперированных в Республиканской детской клинической больнице Министерства здравоохранения Донецкой Народной Республики по поводу врожденной паховой грыжи (55 пациентов) и гидроцеле (32 ребенка). У всех детей патологический процесс был односторонним. Пациенты были разделены по возрасту на 3 подгруппы в зависимости от стадии становления сперматогенеза: от 3 до 6 лет, от 7 до 11 лет, от 12 до 17 лет.

В качестве контрольной группы были обследованы 34 мальчика, находившихся на стационарном лечении с хирургической патологией, не связанной с органами половой системы (гемангиома, лимфангиома, пупочная грыжа, грыжа белой линии живота). Они также были разделены на 3 аналогичные возрастные подгруппы.

Всем пациентам с патологией влагалищного отростка брюшины проводилось ультразвуковое исследование яичек накануне оперативного лечения, через 1 и 7 суток после него. Пациенты контрольной группы проходили обследование однократно перед операцией. Исследование проводилось в положении лежа на спине с помощью аппарата Sonoace X8 фирмы Medison, оснащенного датчиками с длиной волны 5–12 МГц в В-режиме и триплексном режиме цветного доплеровского картирования.

Были изучены следующие параметры: пиковая систолическая скорость кровотока, конечная диастолическая скорость кровотока, индекс резистентности. Все параметры определяли одновременно с больной и с контрлатеральной стороны.

#### **Результаты исследования и их обсуждение**

Значения индекса резистентности у детей контрольной группы не имели достоверных различий в зависимости от возраста пациентов. Показатели пиковой систолической и конечной диастолической скоростей кровотока повышались с увеличением возраста детей ( $p < 0,05$ ).

До оперативного пособия индекс резистентности на стороне поражения во всех подгруппах был существенно выше по сравнению с контрольной группой ( $p < 0,05$ ). При этом его значения у детей разных возрастов из основной группы существенно не отличались. Значения пиковой систолической и конечной диастолической скоростей кровотока были ниже показателей группы сравнения в аналогичных подгруппах ( $p < 0,05$ ). Это говорит об исходном обеднении кровотока яичка пораженной стороны.

При анализе изменений скоростей кровотока и индекса резистентности контрлатеральной стороны было выявлено, что между значениями показателя до операции, через сутки и через неделю после операции во всех возрастных группах отсутствуют достоверные различия. При сравнении этих значений с показателями контрольной группы существенных отличий не выявлено.

В основной группе через 1 сутки после операции индекс резистентности стороны поражения достоверно ( $p < 0,05$ ) повышался по сравнению с предоперационным периодом. Значения скоростных показателей кровотока, напротив, снижались на 4–9 % по сравнению с показателями до операции в соответствующих подгруппах. Данные изменения свидетельствуют об усилении ишемии яичка вследствие операционной травмы. Через неделю после оперативного пособия происходило снижение показателя индекса резистентности ( $p < 0,05$ ) практически до исходных цифр. Это говорит о прекращении негативного влияния хирургического пособия на кровотоки в бывшем больном органе. Примечательно, что изменения индекса резистентности происходили в одинаковой степени во всех возрастных группах. Стоит отметить, что через 7 суток после оперативного вмешательства кровообращение в яичке переходило на новый уровень: пиковая систолическая и конечная диастолическая скорости кровотока повышались на 15–21 % по сравнению с предоперационным периодом. Однако интенсивность кровообращения на пораженной стороне оставалась значительно ниже, чем в группе сравнения ( $p < 0,05$ ).

Учитывая широкую вариативность значений скоростных показателей кровотока в зависимости от возраста ребенка, а также идентичность изменений индекса резистентности в различных возрастных группах, мы считаем, что последний параметр наиболее информативно отображает изменения тестикулярного кровотока.

#### **Выводы**

У детей с врожденной патологией влагалищного отростка брюшины наблюдается исходное обеднение кровотока в сосудах паренхимы яичка стороны поражения. Кровоток в контрлатеральном органе не изменен по сравнению с показателями у детей без патологии влагалищного отростка брюшины.

Ранний послеоперационный период характеризуется усилением ишемии паренхимы яичка стороны оперативного пособия. Через неделю после операции улучшается кровообращение яичка пораженной стороны, однако сохраняется недостаточность его кровоснабжения.

Индекс резистентности является наиболее информативным параметром, отображающим изменения тестикулярного кровотока.

#### **ЛИТЕРАТУРА**

1. Репродуктивный статус мужчин после классической герниопластики, выполненной в детском возрасте при паховой грыже / Н. Р. Акрамов [и др.]. // Казанский медицинский журнал. — 2014. — Т. 95, № 1. — С. 7–11.
2. *Карташев, В. Н.* Профилактика инфертильности у пациентов, перенесших в детстве хирургические заболевания органов репродуктивной системы: автореф. дис. ... д-ра. мед. наук: 14.00.35 / В. Н. Карташев. — Тверь, 2009. — 47 с.
3. *Омаров, Т. И.* Совершенствование хирургического лечения врожденных паховых грыж у мальчиков: дис. ... канд. мед. наук: 14.01.19 / Т. И. Омаров. — Казань, 2014. — 101 с.
4. Особенности яичкового кровотока и патогенетические аспекты нарушения фертильности у пациентов с паховыми грыжами / А. А. Соловьев [и др.]. // Вестник хирургии им. И. И. Грекова. — 2009. — Т. 168, № 3. — С. 103–106.
5. *Тарусин, Д. И.* Факторы риска репродуктивных расстройств у мальчиков и юношей-подростков: автореф. дис. ... д-ра. мед. наук: 14.00.35 / Д. И. Тарусин. — М., 2005. — 60 с.

УДК 616.71-007.151 + 616.348-002] : 612.115.32-053.32

**СОДЕРЖАНИЕ ОСТЕОКАЛЬЦИНА В СЫВОРОТКЕ КРОВИ ПРИ РАХИТЕ НА ФОНЕ ЯЗВЕННО-НЕКРОТИЧЕСКОГО ЭНТЕРОКОЛИТА У НЕДОНОШЕННЫХ ДЕТЕЙ***Яблонь О. С., Русак Н. П.***«Винницкий национальный медицинский университет имени Н. И. Пирогова»  
г. Винница, Украина****Введение**

Практически 100 % недоношенных детей болеют рахитом даже при идеальном уходе и полноценном питании (А. В. Тяжкая и др., 2014). Рахит является негативным фоном для течения сопутствующих заболеваний. Одним из таких заболеваний есть язвенно-некротический энтероколит (ЯНЭК), который относится к одним из самых тяжелых заболеваний у новорожденных и детей грудного возраста. Остеокальцин (ОК) — один из сывороточных маркеров рахита, который сопровождается снижением его уровня в крови, а степень снижения зависит от выраженности процесса рахита.

**Цель**

Исследовать уровень остеокальцина в сыворотке крови у недоношенных детей с рахитом, перенесших в неонатальном периоде ЯНЭК и установить взаимосвязь с тяжестью течения рахита.

**Материал и методы исследования**

Проведено обследование 20 недоношенных детей с рахитом в возрасте от 2 недель до 1,5 месяцев, которые имели гестационный возраст от 26 до 34 недель, с массой тела от 700 до 1800 г, в период с января 2016 до сентября 2016 гг. Их было разделено на две группы: 10 детей родившихся недоношенными (гестационный возраст  $28,87 \pm 0,56$  недель, масса тела  $1214 \pm 77,91$  г), что перенесли в неонатальном периоде ЯНЭК (первая группа) и 10 недоношенных детей такого же возраста без ЯНЭК (вторая группа). Всем детям исследовали уровень остеокальцина в сыворотке крови.

**Заключение**

У детей первой группы содержание остеокальцина в сыворотке крови был ниже аналогичному показателю у детей из группы сравнения —  $2,40 \pm 1,70$  ( $p > 0,05$ ). Также установлено, что детям с ЯНЭК был присущ острый ход течения рахита с более выраженными клиническими симптомами и степенью тяжести рахита.

Наличие ЯНЭК в сочетании с недоношенностью усугубляют течение рахита у этих детей, что подтверждается более тяжелыми нарушениями костной ткани, маркером которой является более низкий уровень остеокальцина. Данная группа детей требует повышения эффективности обследования, улучшения профилактики и коррекции лечения рахита.

УДК 616.322 : 616.2-002.182

**САРКОИДОЗ НОСОГЛОТОЧНОЙ МИНДАЛИНЫ. СЛУЧАЙ ИЗ ПРАКТИКИ***Якимцова А. В., Куницкий В. С.***Учреждение образования****«Витебский государственный медицинский университет»  
г. Витебск, Республика Беларусь****Введение**

Саркоидоз — системное заболевание, характеризующееся развитием продуктивного воспаления с формированием эпителиоидно-клеточных гранул без некроза и исходом в рассасывание или фиброз. Этиология саркоидоза неизвестна. Гистологическое сходство саркоидной и туберкулезной гранул, обнаружение у больных саркоидозом ультрамелких форм микобактерий дает основание предполагать, что саркоидоз вызывается измененными микро-



бактериями. Обсуждается этиологическая роль различных бактерий, вирусов и грибов, а также неизвестного пока возбудителя.

Саркоидоз органов дыхания сочетается с экстрапульмональными поражениями почти у 20 % больных. Наиболее частыми внелегочными локализациями процесса являются периферические лимфатические узлы (до 40 %), кожа и подкожная клетчатка (около 20 %), почки, печень, селезенка, сердце, нервная система. Реже поражаются щитовидная железа, глотка, кости, молочные железы, поражение ЛОР-органов при саркоидозе встречается в 1–15 % случаев. На сегодня наиболее эффективным средством терапии саркоидоза являются кортикостероиды, которые оказывают мощное противовоспалительное действие, подавляя выработку иммуноглобулинов, интерлейкинов и других медиаторов воспаления. Вопрос о показаниях к началу кортикостероидной терапии не решен однозначно. В соответствии с одной крайней точкой зрения, наличие активного воспалительного процесса и возможности формирования необратимых фиброзных изменений в органах требуют начинать лечение сразу же после установления диагноза. С другой стороны, высокая вероятность спонтанной регрессии с полным рассасыванием воспалительных изменений и вероятность возникновения осложнений от лечения делают нецелесообразным раннее начало лечения во всех случаях. Причина затруднений в определении лечебной тактики заключается в том, что у большинства пациентов при выявлении заболевания нельзя достоверно прогнозировать его дальнейшее течение. При первичном выявлении саркоидоза, вопрос о необходимости лечения решается после 3–6 месяцев наблюдения за больным.

#### **Материал и методы исследования**

Девочка, 15 лет поступила в отделение оториноларингологии УЗ «ВОДКЦ» 1.07.2015 по направлению из поликлиники по месту жительства с диагнозом: Аденоиды 2–3 степени. Острый аденоидит. Вазомоторный ринит.

#### **Результаты исследования и их обсуждение**

При поступлении: носовое дыхание затруднено, в носоглотке образование, прикрывающее просвет хоан на две трети, покрытое грязновато-серым налетом. Нижние носовые раковины синюшны, отечны, сокращаются под воздействием сосудосуживающих средств хорошо. В подчелюстной области справа пальпируется увеличенный, безболезненный лимфатический узел около 1,5 на 1,0 см. Диагноз при поступлении Новообразование носоглотки? Хронический вазомоторный ринит. Проведено следующее обследование: ОАК от 1.07.2015 г.: эритроциты — 4,0, гемоглобин — 138 г/л, лейкоциты — 6,9, эозинофилы — 1 %, палочки — 1 %, сегменты — 59 %, лимфоциты — 37 %, моноциты — 2 %, СОЭ — 3 мм/час. 02.07.2015 г. выполнена мультисрезовая компьютерная томография с внутривенным контрастным усилением. Область исследования — околоносовые синусы, глотка. Заключение: на серии компьютерных томограмм определяется увеличение размеров глоточной миндалины, сужение просвета носоглотки на две трети. Пневмотизация ППН, барабанных полостей ячеек сосцевидных отростков височных костей сохранена с обеих сторон. Костно-деструктивные изменения, переломы костей лицевого черепа не выявлены. Лимфоузлы овоидной формы, подчелюстные справа до 13 мм, заднее-шейные справа до 12 мм в поперечнике. Дополнительные образования в проекции мостомозжечковых углов с обеих сторон не выявлены. 02.07.2015 г. произведена биопсия образования. Заключение: в участке глоточной миндалины — продуктивное гранулематозное воспаление с наличием эпителиоидно-клеточных гранул, в которых определяется небольшое количество гигантских многоядерных клеток типа Пирогова-Лангханса и «инородных тел». В центре отдельных гранул имеются некрозы. Данная картина может соответствовать гранулематозному воспалению при туберкулезе. Рентгенография органов грудной клетки 10.06.2015 г. — Патологии ОГК не выявлено. Девочка консультирована в РНПЦ «Пульмонологии и фтизиатрии». После анализа гистологического материала выставлен диагноз: Саркоидоз носоглоточной миндалины. Данных за саркоидоз, туберкулез органов дыхания не выявлено. Рекомендовано — удаление носоглоточной миндалины и экстирпация шейного лимфоузла, с последующим гистологическим исследованием. 04.08.2015 г. выполнена экстирпация лимфатического узла шеи. Аденомотомия (рисунок 1).

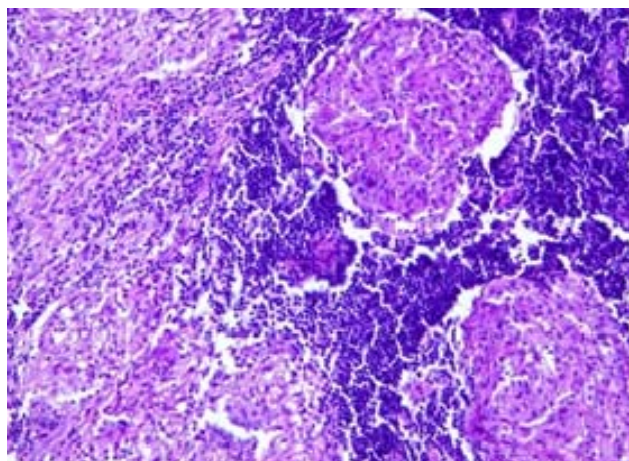


Рисунок 1 — Гистологическая картина микропрепарата

Гистологическое исследование — конгломерат лимфатических узлов и фрагменты носоглоточной миндалины с наличием большого количества эпителиоидноклеточных гранул (в т. ч. сливающихся) с единичными гигантскими многоядерными клетками Пирогова — Лангханса. В центре отдельных гранул определяется коагуляционный некроз. Заключение — общая гистологическая картина соответствует диагнозу саркоидоз лимфоузлов и носоглоточной миндалины.

Послеоперационный период протекал без особенностей. Девочка осмотрена через 3, 6 и 12 месяцев после оперативного лечения — ЛОР-статус без патологии.

#### **Вывод**

Данное наблюдение интересно тем, что экстрапульмональные проявления саркоидоза (в частности саркоидоз носоглоточной миндалины лимфатических узлов шеи) был диагностирован при отсутствии поражения органов дыхания, а также тем, что хирургическое лечение проводилось без кортикостероидной терапии, которая не понадобилась и в дальнейшем из-за отсутствия рецидива.

#### **ЛИТЕРАТУРА**

1. Саркоидоз: От гипотезы к практике / под ред. А. А. Визеля. — Казань: ФЭН, Академия наук РТ, 2004. — 348 с.
2. Илькович, М. М. Саркоидоз органов дыхания: рук-во для врачей / М. М. Илькович, Л. Н. Новикова, В. С. Лучкевич. — СПб., 1996.
3. Диагностика и лечение саркоидоза органов дыхания: метод. рекомендации. — М., 1994.

УДК 616.61-002.3-036.12-053.2-07

### **МАРКЕРЫ ДИАГНОСТИКИ ХРОНИЧЕСКОГО ОБСТРУКТИВНОГО ПИЕЛОНЕФРИТА У ДЕТЕЙ**

**Яцык С. П.<sup>1,2</sup>, Ахмедов Ю. М.<sup>1,2</sup>, Мавлянов Ф. Ш.<sup>1,2</sup>**

**<sup>1</sup>Федеральное государственное автономное учреждение  
«Научный центр здоровья детей»**

**Министерства здравоохранения Российской Федерации  
г. Москва, Российская Федерация,**

**<sup>2</sup>«Самаркандский государственный медицинский институт»  
г. Самарканд, Узбекистан**

#### **Введение**

Тяжелые случаи обструктивных уропатий приводят к инвалидизации пациентов, так как выраженные нарушения уродинамики ведут к резкому снижению или даже утере ренальных функций с формированием терминальной стадии хронической болезни почек. Так, по данным М. С. Игнатовой, в группе детей с III, IV и V стадиями хронической болезни почек среди причин преобладали врожденные заболевания почек.

**Цель**

Улучшить диагностику обструктивного хронического пиелонефрита у детей.

**Материал и методы исследования**

Проведен анализ активности воспаления и склерозирования почечной ткани у 110 детей с врожденными обструктивными уropатиями. Из них с врожденным гидронефрозом (ВГ) было 50 (45 %) детей, с обструктивным мегауретером (ОМУ) 21 (19 %) больной и рефлюксирующим мегауретером (РМУ) — 39 (36 %). В моче определялось содержание следующих веществ: лейкоциты, бактерии, интерлейкин-10 — противовоспалительный цитокин, RANTES — хемокин, фактор некроза опухолей TNF- $\alpha$  — провоспалительный цитокин, трансформирующий фактора роста TGF- $\beta$ .

**Результаты исследования и их обсуждение**

У детей с врожденными обструктивными уropатиями этиологически значимая бактерурия выявлена у 67,9 % больных. Из них у 42,3 % была высеяна кишечная палочка — *E. coli*, у 14,5 % — *Stafilococcus*, у 21,6 % — *Enterobacter*, у 8,7 % — *Streptococcus*, у 4,7 % — *Citobacter* и у 8 больных, которые составили 3,1 % был высеян *Ps. Aureginosa*. *Klibsiela* обнаружена у 5,1 % детей. Наиболее высокий уровень интерлейкина-10 отмечен у детей с РМУ и ВГ — 32,9 + 3,5 и 25,8 + 3 пг/мл, соответственно. В группах больных с ОМУ повышение уровня несколько ниже 13,2 + 2,7 пг/мл, но достоверно различно с нормой 8,1 + 0,7 пг/мл. Содержание цитокина TGF- $\beta$  в моче детей с врожденными обструктивными уropатиями превысило нормальный уровень в среднем в 30 раз (с РМУ и ВГ 35,2 + 6,4 и 35,6 + 4,2 пг/мл, соответственно), за исключением только больных с ОМУ, у которых уровень был повышен в меньшей степени 8,6 + 3,2 (норма — 1,25 + 0,2). Обращает внимание максимально высокий уровень TGF- $\beta$  у детей с обострением обструктивного пиелонефрита.

**Выводы**

Основным клиническим проявлением мочевого инфекции, проявляющимся у больных на фоне врожденной обструкции верхних мочевыводящих путей, является лейкоцитурия и бактерурия. У пациентов с признаками хронического обструктивного пиелонефрита бактериальная инфекция была обусловлена в основном микроорганизмами семейства *E. coli*, *Stafilococcus*, *Enterobacter*, *Proteus*, степень бактериурии —  $10^5$ – $10^{12}$  микробных тел в 1 мл мочи. Как видно из приведенных данных, у обследованных детей выявлены избирательные изменения факторов иммунной системы, способных участвовать в патогенезе хронического обструктивного пиелонефрита у детей. Поэтому активация различных факторов воспалительного процесса, миграция клеток иммунной системы и аномальный синтез цитокинов выражается в повышении IL-10 и TGF- $\beta$ . Данные показатели иммунного статуса являются ранними и доступными биомаркерами нефросклероза. Изучение их позволит оптимизировать способы лечения данной группы пациентов с позиций современных представлений о патогенезе врожденных обструктивных уropатий, проводить мониторинг и своевременно вносить коррективы в выбранные схемы лечения.

**ЛИТЕРАТУРА**

1. Раннее выявление прогрессирования хронической болезни почек: стандартные и модифицированные методы диагностики / О. В. Борисова [и др.] // Педиатрия. — 2012. — № 6. — С. 50–54.
2. Игнатова, М. С. Детская нефрология: рук-во для врачей / М. С. Игнатова. — 3-е изд., перераб. и доп. — М.: Медицинское информационное агентство, 2011. — 696 с.
3. Уровень мочевого TGF-бета как показатель дисплазии почек при обструктивных уropатиях у детей раннего возраста / Л. В. Леонова [и др.] // Педиатрия. — 2007. — № 6. — С. 20–24.
4. Междисциплинарный подход к ведению детей с обструктивными уropатиями, как основа профилактики прогрессирования хронической болезни почек / Г. А. Маковецкая [и др.] // Клиническая нефрология. — 2011. — № 4. — С. 55–59.

Научное издание

**АКТУАЛЬНЫЕ ВОПРОСЫ  
ДЕТСКОЙ ХИРУРГИИ**

**Материалы VIII Республиканской  
научно-практической конференции  
с международным участием  
(г. Гомель, 25–26 мая 2017 года)**

*В авторской редакции*

**Компьютерная верстка С. Н. Козлович**

Подписано в работу 12.06.2017.  
Тираж 150 экз. Заказ 310.

Издатель и полиграфическое исполнение:  
учреждение образования «Гомельский государственный медицинский университет».  
Свидетельство о государственной регистрации издателя,  
изготовителя, распространителя печатных изданий № 1/46 от 03.10.2013.  
Ул. Ланге, 5, 246000, Гомель.