тричная гипертрофия миокарда, хронической аневризмы, расширение полостей сердца или стенозирующий атеросклероз коронарных артерий.

Выводы

Из полученных данных видно, что наиболее частой локализацией является инфаркт мозга в области левой гемисферы с локализацией преимущественно в теменно-височной области. При этом возраст умерших от изучаемых патологий пациентов составляет от 48 до 99 лет. Инфаркт головного мозга выявлен в 48 % случаев, внутримозговое кровоизлияние в 30 %.

ЛИТЕРАТУРА

1. *Johnston, S. C.* Global variation in stroke burden and mortality: estimates from monitoring, surveillance, and modelling / S. C. Johnston, S. Mendis, C. D. Mathers. // Lancet Neurol. — 2009. — № 9. — P. 56–59.

2. *Гулевская, Г. С.* Факторы риска сосудистых поражений мозга у больных сахарным диабетом / Г. С. Гулевская, Ю. К. Миловидов // Журнал неврологии и психиатрии им. С. С. Корсакова. — 2001. — № 8. — С. 25–27.

3. *Hart, R. G.* The end of the long-term decline in stroke mortality in the United States? / R. G. Hart. // Lancet. — 1992. — Vol. 339. — P. 589–594.

4. Догоспитальная помощь больным с мозговыми инсультами в Санкт-Петербурге / А. А. Скоромец [и др.] // Сосудистые заболевания нервной системы: матер. Всерос. науч.-практ. конф. — СПб., 2011. — С. 5–18.

УДК 616.611:616.61]-076

ОСОБЕННОСТИ ПОРАЖЕНИЯ ПОЧЕЧНЫХ КЛУБОЧКОВ ПРИ БОЛЕЗНИ БЕРЖЕ ПО ДАННЫМ БИОПСИЙНОГО МАТЕРИАЛА

Чумакова Е. В., Цумерова В. О.

Научный руководитель: к.м.н., ассистент *Г. В. Тищенко*

Учреждение образования
«Гомельский государственный медицинский университет»
г. Гомель, Республика Беларусь

Введение

Болезнь Берже является вариантом мезангиопролиферативного гломерулонефрита, характеризующегося пролиферацией мезангиальных клеток и наличием субэндотелиальных и мезангиальных отложений иммуноглобулина А [1].

Французский исследователь J. Berger был первым, кто указал на гистопатологические особенности мезангиопролиферативного гломерулонефрита, известного как IgA-нефропатия. критерий, который позволяет поставить диагноз, несмотря на разнообразие патологических изменений при световой микроскопии: «Нефробиопсия у этих пациентов позволяет выявить различные гистологические изменения, начиная от нормы и до хронического гломерулонефрита, который чаще носит фокальный характер без типичных признаков острого постинфекционного (постстрептококкового) гломерулонефрита [2].

При оценке гистологических изменений клубочков наиболее широко используется Оксфордская гистопатологическая классификация IgA-нефропатии, которая включает 5 характерных гистопатологических признаков, определяющих прогноз этой болезни: мезангиальную гиперклеточность (M), эндокапиллярную гиперклеточность (E), сегментарный склероз (S), тубулярную атрофию / интерстициальный склероз (T) и обнаруженные недавно клеточные полулуния (C) [2, 3].

Цель

Оценить патоморфологические особенности изменений в почечных клубочках при IgA-нефропатии (болезни Берже) согласно классификации MEST-C по данным биопсийного материала пациентов Гомельской области за 2018–2021 гг.

Материал и методы исследования

Для оценки патоморфологических особенностей использовался изменений в клубочках архивный материал ГУЗ «Гомельское областное клиническое патологоанатомическое бюро». Материалом для исследования стали 31 патогистологи-

Репозиторий ГомГМУ

ческое заключение пациентов Гомельской области с болезнью Берже за период с 2018 по 2021 гг.

Для анализа использовались следующие данные: возраст и пол пациентов, патогистологическое описание и диагноз. Статистическая обработка данных осуществлялась с использованием программы «Microsoft Excel 2016».

Результаты исследования и их обсуждение

Количество пациентов мужского пола (23 мужчины — 75,2 %), было существенно больше количества лиц женского пола. (8 женщин — 25,8 %). Возраст пациентов на момент взятия биопсийного материала был от 18 до 67 лет. Наибольшее количество больных наблюдалось в возрасте от 18 до 30 лет (32,2 %) и от 40 до 50 лет (29 %), что в целом составило 61,2 % от общего количества пациентов. Медианный возраст составил 34,5 (24,45) лет.

Мезангиальная гиперклеточность (M) наблюдалась у 18 (54,8 %) пациентов (рисунок 1). Эндокапиллярная гиперклеточность (E) встретилась только у 1 (3,2 %) больного. Сегментарный гломерулосклероз (S) был выявлен у 9 (29 %) пациентов (рисунок 2). Фиброз интерстиция (T) наблюдался у 5 (16,1 %) пациентов (рисунок 1). А экстракапиллярная пролиферация (C) наблюдалась у 9 (29 %) пациентов.

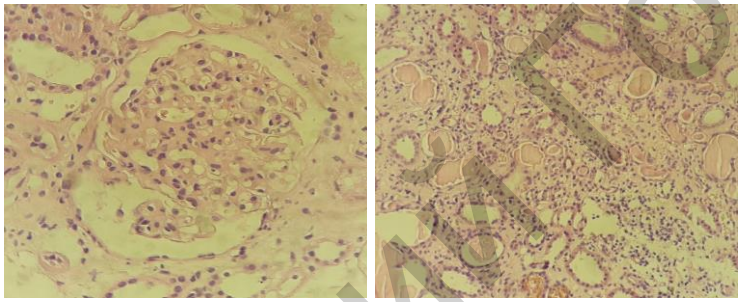

Рисунок 1 — Мезангиальная гиперклеточность (слева). Фиброз интерстиция (справа). Окраска гематоксилином и эозином

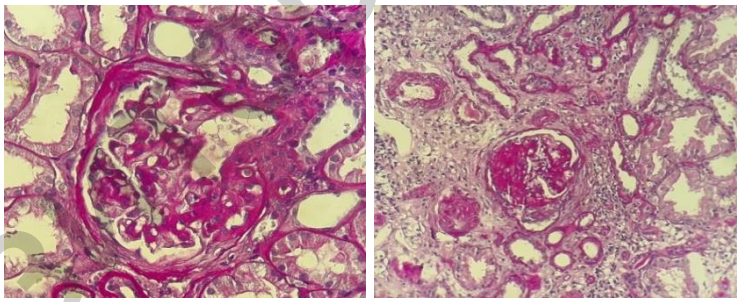

Рисунок 2 — Сегментарный гломерулосклероз (слева). Глобальный гломерулосклероз(справа). Окраска гематоксилином и эозином

Выводы

Таким образом, исходя из исследований можно сделать вывод о том, что данное заболевание встречается чаще у мужчин. При этом наибольшее количество больных обнаружилось в возрасте от 28 до 38 и от 40 до 48 лет. При болезни Берже у пациентов чаще наблюдаются изменения в виде мезангиальной гиперклеточности различной степени выраженности (54,8 %). Редко можно наблюдать картину эндокапиллярной гиперклеточности (3,2 %).

ЛИТЕРАТУРА

1. Современный взгляд на заболевания почек, имеющие эпонимическое название / А. М. Осадчук [и др.] // Современные проблемы науки и образования. — 2019. — № 6. — С. 195–195.

2. Иммунофлуоресцентная микроскопия у пациентов с IGA-нефропатией / К. С. Комиссаров [и др.] // Известия Национальной академии наук Беларуси. Серия медицинских наук. — 2019. — Т. 16, № 3. — С. 317–323.

3. Oxford Classification of IgA nephropathy 2016: an update from the IgA Nephropathy Classification Working Group / H. Trimarchi [et al.] // Kidney Int. — 2017. — Vol. 91, № 5. — P. 1014–1021.

Репозиторий ГомГМУ