

## Нейропатия верхних и средних ягодичных нервов: Методические аспекты диагностических блокад

© А. М. Юрковский, И. В. Назаренко, А. С. Мельникова

УО «Гомельский государственный медицинский университет», г. Гомель, Республика Беларусь

### РЕЗЮМЕ

**Цель исследования:** выбрать наиболее удобную для применения в широкой клинической практике методику диагностической блокады верхних и средних ягодичных нервов на основании анализа данных литературных источников.

**Материал.** Изучены и проанализированы оригинальные публикации, содержащие информацию об использовании диагностических блокад при нейропатии верхних и средних ягодичных нервов, депонированные в ресурсах PubMed и информационного портала eLIBRARY.RU.

**Результаты.** Выделены наиболее важные аспекты, касающиеся возможностей применения диагностических блокад при нейропатии верхних и средних ягодичных нервов.

**Заключение.** Выявлено разнообразие подходов к проведению блокад и оценке их результатов, а потому требуется разработка пошаговой методики проведения лечебно-диагностических блокад при нейропатии верхних и средних ягодичных нервов, удобной для применения в широкой клинической практике.

**Ключевые слова:** блокада верхнего и среднего ягодичных нервов, синдром боли в нижней части спины, ультразвуковое исследование.

**Вклад авторов:** Юрковский А.М., Назаренко И.В., Мельникова А.С.: концепция и дизайн исследования, сбор материала и создание базы данных, редактирование, обсуждение данных, обзор публикаций по теме статьи, проверка критически важного содержания, утверждение рукописи для публикации.

**Конфликт интересов:** авторы заявляют об отсутствии конфликта интересов.

**Источники финансирования:** исследование проведено без спонсорской поддержки.

### ДЛЯ ЦИТИРОВАНИЯ:

Юрковский АМ, Назаренко ИВ, Мельникова АС. Нейропатия верхних и средних ягодичных нервов: методические аспекты диагностических блокад. *Проблемы здоровья и экологии.* 2020;4:05–11

## Neuropathy of the superior and middle cluneal nerves: methodological aspects of diagnostic blocks

© Aliaxei M. Yurkovskiy, Irina V. Nazarenko, Anastasia S. Melnikova

Gomel State Medical University, Gomel, Republic of Belarus

### ABSTRACT

**Objective:** on the basis of a literature review, to select the most convenient method of a diagnostic block of the superior and middle cluneal nerves that can be used in wide clinical practice.

**Material.** Publications that are deposited in PubMed resources and information portal eLIBRARY.RU and contain information on the application of diagnostic blocks of the superior and middle cluneal nerves were studied and analyzed.

**Results.** The most important aspects dealing with the prospects of the application of diagnostic blocks in neuropathy of the superior and middle cluneal nerves have been selected.

**Conclusion.** There is a variety of approaches to nerve block techniques and assessment of its results. Therefore, it is necessary to develop a step-by-step method for conducting diagnostic and therapeutic blocks in neuropathy of the superior and middle cluneal nerves that is convenient for use in wide clinical practice.

**Key words:** block of the superior and middle cluneal nerves, lower back pain syndrome, ultrasound examination.

**Author contributions:** research concept and design, collecting material and creating a database, editing, discussing data, reviewing publications on the topic of the article, checking critical content, approving the manuscript for publication.

**Conflict of interests:** authors declare no conflict of interest.

**Funding:** study conducted without sponsorship.

### FOR CITATION:

Yurkovskiy AM, Nazarenko IV, Melnikova AS. Neuropathy of the superior and middle cluneal nerves: methodological aspects of diagnostic blocks. *Health and Ecology Issues.* 2020;4:05–11. (In Russ.)

## Введение

Одной из причин возникновения синдрома боли в нижней части спины (синдрома БНЧС) является нейропатия верхних и средних ягодичных нервов. Инцидентность указанной патологии по разным данным находится в пределах 1,6–14 %, однако доверять этим данным сложно, поскольку получены они при помощи недостаточно надежных физикальных критериев, диагностическая ценность которых неясна (речь идет прежде всего о таких признаках, как наличие боли в области гребня подвздошной кости и наличие триггерной точки в 70 мм от срединной линии и в 45 мм от задней верхней ости подвздошной кости при нейропатии верхних ягодичных нервов, а также в 35 мм каудальнее задней верхней ости подвздошной кости при нейропатии средних ягодичных нервов) [1–6].

Что касается лучевых критериев, то на данный момент они отсутствуют [1]. Отсюда следует необходимость применять такой способ верификации нейропатии верхних и средних ягодичных нервов, как диагностическая блокада. Но здесь вопрос заключается в том, что, несмотря на наличие довольно большого количества публикаций, обсуждающих данную проблему, согласованных подходов к проведению диагностических блокад нет, существуют только общие рекомендации по выбору точки введения, причем без учета вариабельности месторасположения и поперечного сечения указанных нервов. Не исключено, что именно этим и объясняется значительный разброс данных об эффективности блокад верхних и средних ягодичных нервов (со-

гласно данным разных авторов, от 28 до 100 %) [1, 7–9].

Исходя из вышеизложенного, существует необходимость не просто систематизации, а отбора из различных источников именно той информации, которая наиболее полезна с практической точки зрения.

## Цель исследования

Выбрать методику диагностической блокады верхних и средних ягодичных нервов, наиболее удобную для применения в широкой клинической практике, на основании анализа данных литературных источников.

## Материал исследования

Изучены и проанализированы оригинальные публикации, содержащие информацию об использовании диагностических блокад при нейропатии верхних и средних ягодичных нервов, депонированные в ресурсах PubMed и информационного портала eLIBRARY.RU.

## Результаты и обсуждение

### Выбор точки введения анестетика

Оптимальными для введения анестетика большинство авторов считают триггерные точки, расположенные следующим образом: для верхнего ягодичного нерва — на гребне подвздошной кости в 70 мм от срединной линии [1–3], для среднего ягодичного нерва — в 35 мм каудальнее задней верхней ости подвздошной кости (рисунок 1) [4–6].

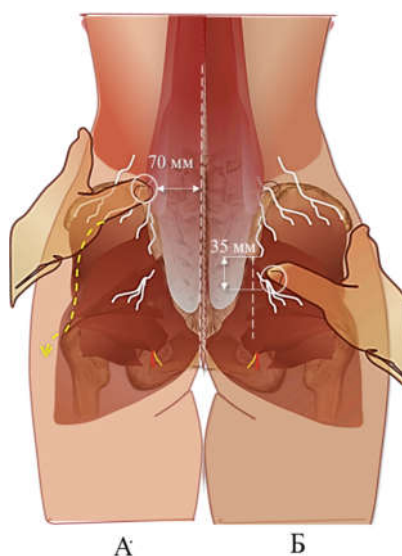
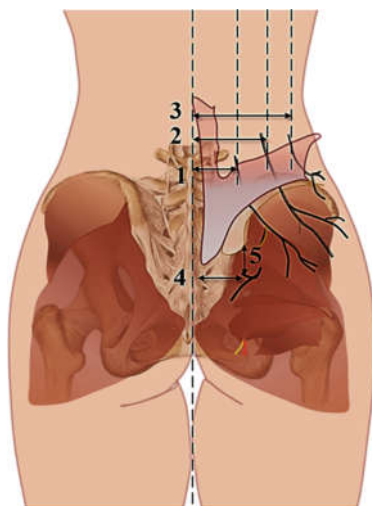


Рисунок 1 — Схематичное отображение месторасположения триггерных точек верхних (А) и средних (Б) ягодичных нервов

Нужно отметить, что при таком упрощенном подходе адресность введения анестетика может оказаться под вопросом, поскольку имеет место вариабельность расположения медиальной и латеральной ветвей верхних ягодичных нервов как относительно линии остистых отростков (52,6–86,2 мм и 54,8–102,5 мм соответственно), так и относительно задней верхней ости подвздошной

кости (от 30,7 до 71,8 мм и от 45,9 до 91,6 мм соответственно) [10]. Аналогичная ситуация и с месторасположением точки выхода среднего ягодичного нерва: расстояние от указанной точки до срединной линии и задней верхней ости подвздошной кости колеблется в пределах 23,5–45,2 мм и 9,1–53,7 мм соответственно [11]. Наглядно это представлено на рисунке 2.



**Рисунок 2 — Схематичное отображение точек выхода верхних ягодичных нервов (1 — расстояние до медиальной ветви; 2 — расстояние до промежуточной ветви; 3 — расстояние до латеральной ветви) и средних ягодичных нервов (4 — расстояние от срединной линии; 5 — расстояние от задней верхней ости подвздошной кости)**

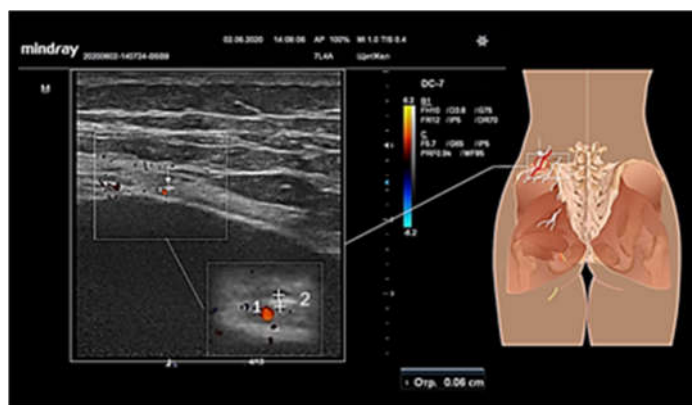
Последнее означает, что нервы не всегда будут находиться в точках, рекомендуемых для введения анестетика.

*Способы идентификации верхних и средних ягодичных нервов*

Для визуализации верхних ягодичных нервов и, соответственно, для адресного введения анестетика рекомендуют использовать высокоразрешающие ультразвуковые системы, позволяющие с уверенностью идентифицировать нервы, имеющие поперечное сечение менее 1 мм (то есть указан-

ные системы должны иметь датчики с рабочей частотой от 18 МГц) [12].

Однако возможно использование датчиков с меньшей рабочей частотой — например, 10–12 МГц, для этого достаточно использовать в качестве ориентира для наведения иглы доплеровские метки сосудов, сопровождающих вышеуказанные нервы (рисунок 3). Эта же тактика может использоваться и у пациентов с ожирением, поскольку применение для них высокочастотных датчиков достаточно проблематично.

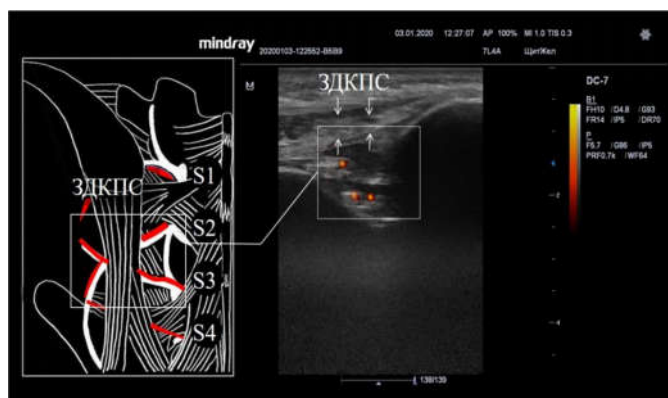

**Рисунок 3 — Сонограмма латеральной ветви верхнего ягодичного нерва: 1 — сосуд, сопровождающий нерв; 2 — латеральная ветвь верхнего ягодичного нерва. Датчик с рабочей частотой 10 МГц**

Что касается средних ягодичных нервов, то без использования в качестве маркеров доплеровских сосудистых меток визуализация указанных нервов затруднительна даже при наличии условий для применения высокочастотных датчиков.

Впрочем, необходимость в этом если и возникает, то только тогда, когда не удается купировать болевой синдром путем введения анестетика под заднюю длинную

крестцово-подвздошную связку (ЗДКПС) [9, 13, 14], то есть в то место, где в узком пространстве под ЗДКПС [9, 14] или через ЗДКПС (в 16 %) [11] проходят ветви заднего крестцового сплетения (рисунок 4), из которых и формируется указанный нерв (в 48 % средний ягодичный нерв формируется из ветвей S1-S2, в 4 % — из ветвей S1-S3, в 20 % — из ветвей S1-S4, в 8 % — из ветвей S2-S3, в 20 % — из ветвей S2-S4) [15].

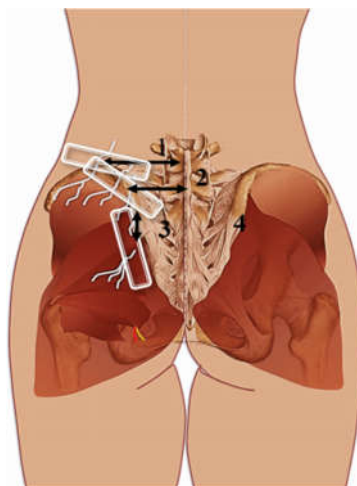


**Рисунок 4 — Схематичное отображение пространства под ЗДКПС: S1, S2, S3, S4 — боковые ответвления задних крестцовых нервов и сопровождающие их сосуды (сосудистые пятна при энергетическом доплеровском картировании)**

Наиболее вероятные точки месторасположения верхних ягодичных нервов на крыле подвздошной кости приведены выше, однако для диагностического поиска удобнее пользоваться другими показателями: средним расстоянием от срединной линии до наиболее медиальной ( $67,4 \pm 9,6$  мм) и наиболее латеральной ( $81,2 \pm 11,4$  мм) ветвей или же средним расстоянием от задней верхней ости подвздошной кости до наиболее медиальной ( $51,4 \pm 12,9$  мм) и наиболее латеральной ( $65,3 \pm 13,4$  мм) ветвей [10]. Для среднего ягодичного нерва подобным ориентиром будет точка, распо-

ложенная на расстоянии  $28,5 \pm 11,2$  мм от задней верхней ости подвздошной кости и  $36,0 \pm 6,4$  мм – от срединной линии [11].

Расположение центра сканирующей поверхности (ширина – 45-50 мм) датчика на гребне подвздошной кости в точках, учитывая вышеуказанные параметры, то есть на расстоянии 70 и 80 мм от срединной линии для визуализации ветвей верхнего ягодичного нерва и 35 мм от задней верхней ости подвздошной кости для визуализации среднего ягодичного нерва, позволит перекрыть все возможные точки выхода ветвей вышеуказанных нервов (рисунок 5).



**Рисунок 5 — Схематичное отображение месторасположения центра сканирующей поверхности датчика: 1 — 80 мм; 2 — 70 мм; 3 — 35 мм; 4 — ЗВОПК**



При этом, как уже указывалось выше, в качестве ориентира целесообразно использовать сосудистые доплеровские метки, поскольку поперечное сечение медиальной, промежуточной и латеральной ветвей верхнего ягодичного нерва (0,70–2,69 мм, 0,45–3,36 мм и 0,57–2,96 мм соответственно) [16] и среднего ягодичного нерва (0,5–3,1 мм) [17] весьма вариабельно, а потому, ориентируясь на сосудистые метки, проще будет идентифицировать нервы с поперечным сечением менее 1 мм, что особенно важно при использовании датчиков с рабочими частотами менее 12 МГц.

*Объем анестетика и оценка результатов блокады верхнего и среднего ягодичного нервов*

В литературных источниках чаще всего указывается объем анестетика в пределах 2,0 мл 1 % лидокаина. С нашей точки зрения, это действительно тот объем, который в случае адресного введения по координатам, приведенным выше, обеспечивает необходимый эффект как при блокаде среднего ягодичного нерва [9, 13, 14], так и при блокаде ветвей верхних ягодичных нервов [2–4, 7, 8, 10]. При введении большего количества анестетика, как это предлагают некоторые авторы [18, 19], ни о какой избирательности воздействия и, соответственно, верификации нейропатии верхнего и/или среднего ягодичного нервов речи идти не может.

Что касается оценки результатов блокады верхнего и среднего ягодичного нервов, то по данному вопросу единого мнения нет. Есть те, кто считает блокаду эффективной, если боль уменьшилась более чем на 75 % в течение 2 часов после указанной манипуляции [3, 10] или даже 3 часов [4].

Однако наш опыт и опыт других авторов показывает, что в случае адресного введения анестетика обезболивающий эффект появляется сразу же в момент введения или, в крайнем случае, через 5 минут после введения [9, 20]. Отсутствие же быстрого эффекта ставит под вопрос либо адресность введения анестетика, либо причастность верхних и/или средних ягодичных нервов к возникновению болевого синдрома.

### Заключение

Нами выявлено разнообразие подходов к проведению блокад и оценке их результатов, а потому требуется пошаговая методика проведения лечебно-диагностических блокад при нейропатии верхних и средних ягодичных нервов, понятная и удобная для применения в широкой клинической прак-

тике. В качестве первого шага для ее разработки был проведен обзор литературы, на основании которого получено представление о состоянии затронутой проблемы и намечены пути для дальнейшей работы.

### ЛИТЕРАТУРА

- Kim K, Isu T, Morimoto D, Iwamoto N, Kokubo R, Mtsumoto J, Kitamura T, Sugawara A, Morita A. Common diseases mimicking lumbar disc herniation and the irtreatment. *Mini-invasive Surg.* 2017;1:43-51. doi: 10.20517/2574-1225.2017.05
- Chiba Y, Isu T, Kim K, Iwamoto N, Morimoto D, Yamazaki K, Hokari M, Isobe M, Kusano M. Association between intermittent low-back pain and superior cluneal nerve entrapment neuropathy. *J Neurosurg Spine.* 2016;24(2):263-67. doi: 10.3171/2015.1.SPINE14173
- Miki K, Kim K, Isu T, Matsumoto J, Kokubo R, Isobe M, Inoue T. Characteristics of low back pain due to superior cluneal nerve entrapment neuropathy. *Asian Spine J.* 2019 May 14;13(5):772-78. doi: 10.31616/asj.2018.0324
- Aota Y. Entrapment of middle cluneal nerves as an unknown cause of low back pain. *World J Orthop.* 2016 Mar 18;7(3):167-70. doi: 10.5312/wjo.v7.i3.167
- Matsumoto J, Isu T, Kim K, Miki K, Fujihara F, Isobe M. Middle cluneal nerve entrapment mimics sacroiliac joint pain. *Acta Neurochir (Wien).* 2019; 161(4):657-61. doi: 10.1007/s00701-019-03861-0
- Kim K, Isu T, Matsumoto J, Yamazaki K, Isobe M. Low back pain due to middle cluneal nerve entrapment neuropathy. *Eur Spine J.* 2018;27(3):309-13. doi: 10.1007/s00586-017-5208-2
- Nielsen TD, Moriggl B, Barckman J, Jensen JM, Kolsen-Petersen JA, Søballe K, Børglum J, Bendtsen TF. Randomized trial of ultrasound-guided superior cluneal nerve block. *Reg Anesth Pain Med.* 2019. pii: rapm-2018-100174. doi: 10.1136/rapm-2018-100174
- Nielsen TD, Moriggl B, Barckman J, Jensen JM, Kolsen-Petersen JA, Søballe K, Børglum J, Bendtsen TF. Cutaneous anaesthesia of hip surgery incisions with iliohypogastric and subcostal nerve blockade: a randomised trial. *Acta Anaesthesiol Scand.* 2019;63(1):101-10. doi: 10.1111/aas.13221
- Юрковский АМ, Назаренко ИВ, Ачинович СЛ. Результаты диагностической блокады в области задней длинной крестцово-подвздошной связки под сонографическим контролем при синдроме боли в нижней части спины. *Журн. Гродн. Гос. Мед. Ун-та.* 2017;15(5):516-20. doi: 10.25298/2221-8785-2017-15-5-516-520
- Iwamoto N, Isu T, Kim K, Chiba Y, Kokubo R, Morimoto D, Shirai S, Yamazaki K, Isobe M. Low back pain caused by superior cluneal nerve entrapment neuropathy in patients with parkinson disease. *World Neurosurg.* 2016;87:250-54. doi: 10.1016/j.wneu.2015.11.043
- Konno T, Aota Y, Saito T, Qu N, Hayashi S, Kawata S, Itoh M. Anatomical study of middle cluneal nerve entrapment. *J Pain Res.* 2017;10:1431-35. doi: 10.2147/JPR.S135382
- Bodner G, Platzgummer H, Meng S, Brugger PC, Gruber GM, Lieba-Samal D. Successful identification and assessment of the superior cluneal nerves with high-resolution sonography. *Pain Physician.* 2016;19(3):197-202
- Юрковский АМ, Назаренко ИВ, Ачинович СЛ. Диагностическая блокада под сонографическим контролем при пояснично-крестцовых лигаментозах. *Проблемы Здоровья и Экологии.* 2020; 64(2):57-63.

14. Юрковский АМ, Аникеев ОИ, Ачинович СЛ. Сонография задних крестцово-подвздошных связок: топографо-анатомические и методические аспекты. *Журн. Гродн. Гос. Мед. Ун-та*. 2014; 47(3):12-16.
15. Kikuta S, Iwanaga J, Watanabe K, Tubbs RS. Revisiting the middle cluneal nerves: an anatomic study with application to pain syndromes and invasive procedures around the sacrum. *World Neurosurg*. 2019;127:e1228-e1231. doi: 10.1016/j.wneu.2019.04.109
16. Iwanaga J, Simonds E, Schumacher M, Yilmaz E, Altafulla J, Tubbs RS. Anatomic study of the superior cluneal nerve and its related groove on the iliac crest. *World Neurosurg*. 2019;125:e925-e928. doi: 10.1016/j.wneu.2019.01.210
17. Konno T, Aota Y, Saito T, Qu N, Hayashi S, Kawata S, Itoh M. Anatomical study of middle cluneal nerve entrapment. *J Pain Res*. 2017;10:1431-35. doi: 10.2147/JPR.S135382
18. Loubser L, Raath RP, Van Schoor AN. Clinical anatomy of the superior cluneal nerve in relation to easily identifiable bony landmarks. *Southern African J Anaesthesia Analgesia*. 2015;21(3):77-80. doi: 10.1080/22201181.2015.1054612
19. Talu GK, Ozyalçin S, Talu U. Superior cluneal nerve entrapment. *Reg Anesth Pain Med*. 2000; 25(6):648-50.
20. Ermis MN, Yildirim D, Durakbasa MO, Tamam C, Ermis OE. Medial superior cluneal nerve entrapment neuropathy in military personnel; diagnosis and etiologic factors. *J Back Musculoskelet Rehabil*. 2011;24(3):137-44. doi: 10.3233/BMR-2011-0287
8. Nielsen TD, Moriggl B, Barckman J, Jensen JM, Kølsen-Petersen JA, Søballe K, Børglum J, Bendtsen TF. Cutaneous anaesthesia of hip surgery incisions with iliohypogastric and subcostal nerve blockade: a randomised trial. *Acta Anaesthesiol Scand*. 2019;63(1):101-10. doi: 10.1111/aas.13221
9. Yurkovskij AM, Nazarenko IV, Achinovich SL. Rezul'taty diagnosticheskoj blokady v oblasti zadnej dlinnoj krestczovo-podvzdoshnoj svyazki pod sonograficheskim kontrolem pri sindrome boli v nizhnej chasti spiny. *Zhurn. Grodn. Gos. Med. Un-ta*. 2017;15(5):516-20. doi: 10.25298/2221-8785-2017-15-5-516-520 (in Russ.)
10. Iwamoto N, Isu T, Kim K, Chiba Y, Kokubo R, Morimoto D, Shirai S, Yamazaki K, Isobe M. Low back pain caused by superior cluneal nerve entrapment neuropathy in patients with parkinson disease. *World Neurosurg*. 2016;87:250-54. doi: 10.1016/j.wneu.2015.11.043
11. Konno T, Aota Y, Saito T, Qu N, Hayashi S, Kawata S, Itoh M. Anatomical study of middle cluneal nerve entrapment. *J Pain Res*. 2017;10:1431-35. doi: 10.2147/JPR.S135382
12. Bodner G, Platzgummer H, Meng S, Brugger PC, Gruber GM, Lieba-Samal D. Successful identification and assessment of the superior cluneal nerves with high-resolution sonography. *Pain Physician*. 2016;19(3):197-202
13. Yurkovskij AM, Nazarenko IV, Achinovich SL. Diagnosticheskaya blokada pod sonograficheskim kontrolem pri poynasnichno-krestczovyx ligamentozax. *Problemy Zdorov'ya i Ekologii*. 2020;64(2):57-63. (in Russ.)
14. Yurkovskij AM, Anikeev OI, Achinovich SL. Sonografiya zadnix krestczovo-podvzdoshnyx svyazok: topografo-anatomicheskie i metodicheskie aspekty. *Zhurn. Grodn. Gos. Med. Un-ta*. 2014;47(3):12-16. (in Russ.)
15. Kikuta S, Iwanaga J, Watanabe K, Tubbs RS. Revisiting the middle cluneal nerves: an anatomic study with application to pain syndromes and invasive procedures around the sacrum. *World Neurosurg*. 2019;127:e1228-e1231. doi: 10.1016/j.wneu.2019.04.109
16. Iwanaga J, Simonds E, Schumacher M, Yilmaz E, Altafulla J, Tubbs RS. Anatomic study of the superior cluneal nerve and its related groove on the iliac crest. *World Neurosurg*. 2019;125:e925-e928. doi: 10.1016/j.wneu.2019.01.210
17. Konno T, Aota Y, Saito T, Qu N, Hayashi S, Kawata S, Itoh M. Anatomical study of middle cluneal nerve entrapment. *J Pain Res*. 2017;10:1431-35. doi: 10.2147/JPR.S135382
18. Loubser L, Raath RP, Van Schoor AN. Clinical anatomy of the superior cluneal nerve in relation to easily identifiable bony landmarks. *Southern African J Anaesthesia Analgesia*. 2015;21(3):77-80. doi: 10.1080/22201181.2015.1054612
19. Talu GK, Ozyalçin S, Talu U. Superior cluneal nerve entrapment. *Reg Anesth Pain Med*. 2000;25(6):648-50.
20. Ermis MN, Yildirim D, Durakbasa MO, Tamam C, Ermis OE. Medial superior cluneal nerve entrapment neuropathy in military personnel; diagnosis and etiologic factors. *J Back Musculoskelet Rehabil*. 2011;24(3):137-44. doi: 10.3233/BMR-2011-0287

## REFERENCES

Поступила 28.08.2020  
Received 28.08.2020

Принята в печать 22.12.2020  
Accepted 22.12.2020

**Сведения об авторах:**

*Юрковский Алексей Михайлович* — к.м.н., доцент кафедры внутренних болезней № 3 с курсом лучевой диагностики УО «Гомельский государственный медицинский университет»; e-mail: yurkovsky@mail.ru; <https://orcid.org/0000-0003-0808-183X>

*Назаренко Ирина Вячеславовна* — к.м.н., ассистент кафедры внутренних болезней № 3 с курсом лучевой диагностики УО «Гомельский государственный медицинский университет»; e-mail: irisha\_n.91@mail.ru; <https://orcid.org/0000-0003-1086-1675>

*Мельникова Анастасия Сергеевна* — ассистент кафедры внутренних болезней № 3 с курсом лучевой диагностики УО «Гомельский государственный медицинский университет»; e-mail: koziavochka1991@mail.ru; <https://orcid.org/0000-0002-5352-1307>

**Автор, ответственный за переписку:**

*Юрковский Алексей Михайлович* — e-mail: yurkovsky@mail.ru

**Information about authors:**

*Aliaxei M. Yurkovskiy* — Candidate of Medical Science, Associate Professor, Associate Professor at the Department of Internal Medicine No.3 with the course of Radiodiagnosics of the EI «Gomel State Medical University»; e-mail: yurkovsky@mail.ru; <https://orcid.org/0000-0003-0808-183X>

*Irina V. Nazarenko* — Candidate of Medical Science, Assistant Lecturer at the Department of Internal Medicine No.3 with the course of Radiodiagnosics of the EI «Gomel State Medical University»; e-mail: irisha\_n.91@mail.ru; <https://orcid.org/0000-0003-1086-1675>

*Anastasia S. Melnikova* — Assistant Lecturer at the Department of Internal Medicine No.3 with the course of Radiodiagnosics of the EI «Gomel State Medical University»; e-mail: koziavochka1991@mail.ru; <https://orcid.org/0000-0002-5352-1307>

**Corresponding author:**

*Aliaxei M. Yurkovskiy* — e-mail: yurkovsky@mail.ru