

УДК 616.711.6/7-089

**МАЛОИНВАЗИВНЫЕ ХИРУРГИЧЕСКИЕ ДОСТУПЫ
К ПОЗВОНОЧНИКУ НА ПОЯСНИЧНО-КРЕСТЦОВОМ УРОВНЕ****П. С. Ремов****Учреждение****«Гомельская областная клиническая больница»****г. Гомель, Республика Беларусь****Учреждение образования****«Гомельский государственный медицинский университет»****г. Гомель, Республика Беларусь**

Цель: проанализировать объем костных резекций, выполненных при хирургическом доступе на пояснично-крестцовом отделе позвоночника согласно данным предоперационного компьютерного расчета.

Материал и методы. В группу исследования включены 100 пациентов, оперированных по поводу дегенеративно-дистрофической патологии позвоночника на пояснично-крестцовом уровне. Проведен анализ объема резекции выше- и нижележащей дуг позвонка, верхнего и нижнего суставных отростков, желтой связки.

Результаты. В сегментах уровня $L_{III}-L_{IV}$ требовалась более широкая резекция верхнего и нижнего суставных отростков ($p < 0,05$) по сравнению с $L_{IV}-L_V$ и L_V-S_1 . Наименьший объем медиальной фасетэктомии выполнялся на уровне L_V-S_1 в сегментах с грыжами межпозвоночного диска (МПД) без стеноза. В этом случае нижний суставной отросток удалось сохранить интактным в 53,9 % случаев, верхний — в 64,1 % случаев. На двух наиболее часто оперируемых $L_{IV}-L_V$ и L_V-S_1 уровнях преобладали хирургические доступы, при которых вышележащая дуга сохранялась интактной или резецировалась в объеме менее $\frac{1}{2}$ общей длины. Достоверного различия по объему резекции дуг между стенозированными позвоночно-двигательными сегментами и сегментами с грыжами МПД без стеноза не выявлено ($p > 0,05$).

Заключение. Компьютерный расчет хирургического доступа с локализацией латеральной границы костного окна в 5 мм от края дурального мешка и/или спинномозгового нерва направлен на сохранение стабильности в сегменте, достижение достаточной визуализации секвестра МПД и полноценной декомпрессии в случаях дистрофического стеноза. Выявленные статистические различия ($p < 0,05$) по объему резекции структур заднего опорного комплекса между исследованными уровнями подчеркивают важность учета индивидуальных анатомических особенностей позвоночно-двигательного сегмента при планировании хирургического доступа.

Ключевые слова: объем резекции, частичная гемиламинэктомия, медиальная фасетэктомия, флавектomia.

Objective of the study. Analysis of the volume of bone resections performed during surgical access on the lumbosacral spine according to the data of preoperative computer calculation.

Materials and methods. The study group included 100 patients operated on for degenerative-dystrophic pathology of the spine at the lumbosacral level. An analysis of the resection volume above and the underlying arches of the vertebra, the upper and lower articular processes, and the yellow ligament was carried out.

Results. In segments of the $L_{III}-L_{IV}$ level a wider resection of the upper and lower articular processes was required compared with $L_{IV}-L_V$ and L_V-S_1 ($p < 0.05$). The smallest volume of medial facetectomy was performed at the L_V-S_1 level in segments with herniated disc without stenosis — in this case, the lower articular process was kept intact in 53.9 % of cases, the upper — in 64.1 % of cases. At the two most frequently operated $L_{IV}-L_V$ and L_V-S_1 levels, surgical approaches prevailed, at which the overlying arch remained intact or resected in the volume of less than $\frac{1}{2}$ of the total length. Significant differences in the volume of resection of the arcs between stenotic segments and segments with herniated disc without stenosis was not detected ($p > 0.05$).

Conclusion. Computer calculation of surgical access with localization of the lateral border of the bone window 5 mm from the edge of the dural sac and / or spinal nerve is aimed at maintaining stability in the segment, achieving sufficient visualization of the herniated disc and proper decompression in cases of dystrophic stenosis. The identified statistical differences ($p < 0.05$) in the volume of resection of the structures of the posterior support complex between the studied levels underscore the importance of taking into account individual anatomical features of the vertebral segment during planning surgical access.

Key words: resection volume, partial hemilaminectomy, medial facetectomy, flavectomy.

P. S. Remov**Minimally Invasive Surgical Accesses to the Lumbar Spine****Problemy zdorov'ya i ekologii. 2019 Apr-Jun; Vol 60 (2): 57–64****Введение**

Несмотря на постоянное совершенствование микрохирургии позвоночника, компрессионные формы остеохондроза продолжают

оставаться существенной медико-социальной проблемой. При всем многообразии разработанных методик хирургического лечения часть исходов остается неудовлетворительной [1].

В биомеханических исследованиях последних лет отсутствует единый взгляд на объем резекции компонентов заднего опорного комплекса позвоночника. Многие авторы рекомендуют щадящие хирургические доступы, позволяющие сохранить стабильность в позвоночно-двигательном сегменте (ПДС) [2, 3, 4]. Параллельно существует мнение, что экономное удаление дуг позвонков, желтой связки и суставных отростков не обеспечивает достаточной визуализации зоны вмешательства и ассоциировано с высоким риском повторной операции [5, 6].

В рамках предыдущего исследования нами разработан и апробирован способ микрохирургической декомпрессии спинномозговых нервов (патент РБ на изобретение № 22130). Методика включает предоперационный компьютерный расчет параметров хирургического доступа при грыже межпозвонкового диска (МПД) или декомпрессии в случаях дистрофического стеноза. Техническим результатом является обоснованная минимально достаточная резекция костных структур и желтой связки [7].

Цель исследования

Проанализировать объем костных резекций, выполненных при хирургическом доступе на пояснично-крестцовом отделе позвоночника согласно данным предоперационного компьютерного расчета.

Материалы и методы

Проведено хирургическое лечение 100 пациентов с дегенеративно-дистрофической патологией пояснично-крестцового отдела позвоночника.

На дооперационном этапе по разработанным нами методикам определялись размеры и геометрическая форма костного окна, необхо-

димого для доступа к грыже МПД или для декомпрессии при центральном дистрофическом стенозе позвоночного канала [7]. Все хирургические вмешательства проводились с информированного добровольного согласия пациентов.

Выборка пациентов разделена на 2 группы в зависимости от типа компримирующего фактора. Проведенное исследование является проспективным. В группу 1 включены пациенты с секвестрированными грыжами МПД без стеноза (включая случаи краниальной и/или каудальной миграции секвестра) — 66 человек (70 ПДС за счет случаев двухуровневого поражения). Группу 2 составили пациенты с комбинацией грыжи МПД и центрального дистрофического стеноза — 34 человека (39 ПДС за счет двухуровневого поражения). Медиана возраста пациентов в группе 1 составила 46 [43; 69] лет, в группе 2 — 50 [41; 61] лет.

Для измерения рентгеноанатомических параметров использовалась рабочая станция аппарата РКТ или программы для обработки файлов формата DICOM (digital imaging and communications in medicine).

В оперированных ПДС проведен анализ объема резекции выше- и нижележащей дуг позвонка, верхнего и нижнего суставных отростков, желтой связки.

Объем резекции нижнего суставного отростка определялся в абсолютных числах (мм), а также в процентном отношении от его общей ширины. Объем резекции дуги вышележащего позвонка (на всех исследованных уровнях), дуги нижележащего позвонка на уровнях L_{III}–L_{IV} и L_{IV}–L_V определялся в абсолютных числах и в процентном отношении от ее общей длины [8]. Техника измерения ширины нижнего суставного отростка показана на рисунке 1.

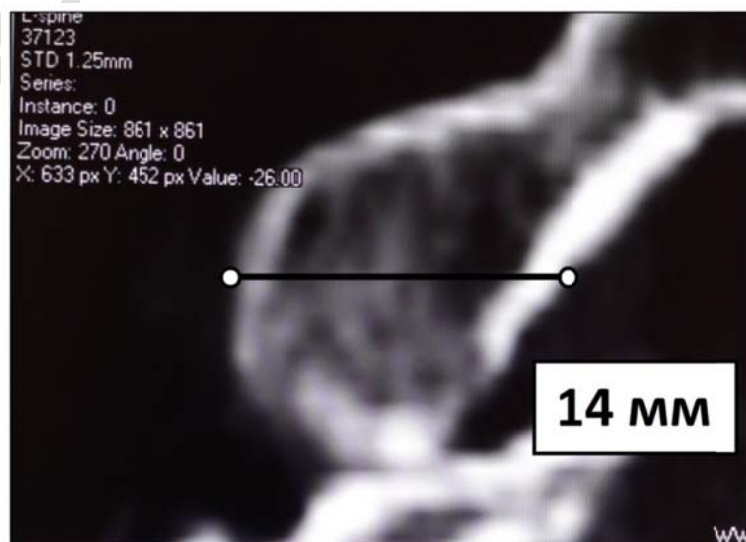


Рисунок 1 — Техника измерения ширины нижнего суставного отростка

На рисунке 1 видно, что ширина нижнего суставного отростка измерялась во фронтальной проекции в его самом широком месте.

Объем резекции верхнего суставного отростка и дуги первого крестцового позвонка, учитывая анатомические особенности и невозможность измерения общей ширины и длины соответственно, определялся только в абсолютных числах.

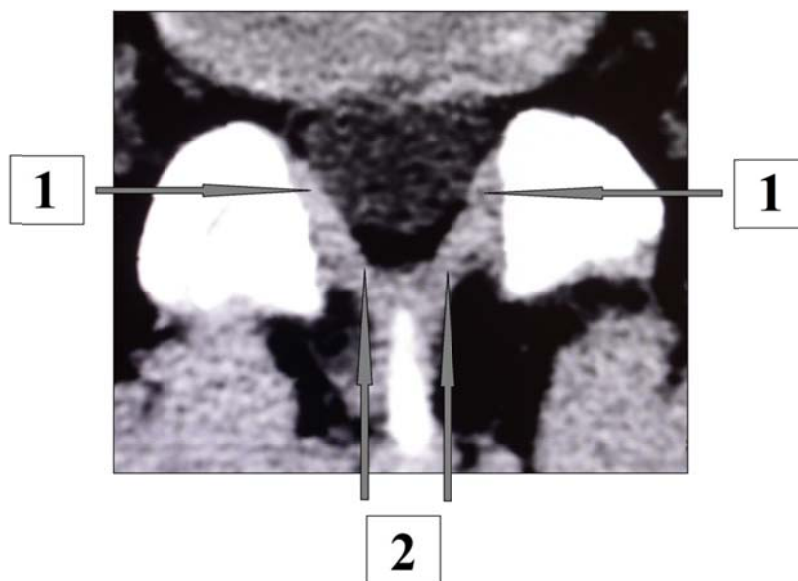При анализе типов хирургического доступа под краевой резекцией дуг позвонков и суставных отростков подразумевали частичную гемиламинэктомию и медиальную фасетэктомию (соответственно) в объеме 1–2 мм (в абсолютных числах) или менее $\frac{1}{4}$ ширины отростка и длины дуги (в долях).

В рамках исследования нами разработана методика определения объема резекции желтой связки. При расчете ширины зоны флавэктомии учитывали переднезадний размер позвоночного канала. Если значение данного параметра было менее 12 мм, то выполнялась резекция наружной и внутренней части связки

(латеральная и медиальная флавэктомия) на стороне клинических проявлений. При значении переднезаднего размера 12 мм и более удалялась только наружная часть желтой связки (латеральная флавэктомия).

При расчете ширины зоны флавэктомии учитывали переднезадний размер позвоночного канала. Если значение данного параметра было менее 12 мм (в ПДС, пораженных центральным дистрофическим стенозом), то выполнялась резекция наружной и внутренней части связки (латеральная и медиальная флавэктомия одновременно) на стороне клинических проявлений (рисунок 2). При значении переднезаднего размера 12 мм и более удалялась только наружная часть желтой связки (латеральная флавэктомия).

При определении длины зоны флавэктомии учитывали краниально-каудальную протяженность костного окна и резецировали ту часть желтой связки, которая, согласно расчету, попадала в его проекцию. Расчет зон латеральной и медиальной флавэктомии показан на рисунке 2.



1 — зона латеральной флавэктомии; 2 — зона медиальной флавэктомии

Рисунок 2 — Расчет зоны флавэктомии

Статистическая обработка данных проводилась посредством программы «Statistica», 11.0 («StatSoft», США). Изучаемые параметры не подчинялись закону нормального распределения. Учитывая этот факт, использовались непараметрические методы. Описательная статистика проводилась в виде медианы (Me) и интерквартильного размаха (25-я и 75-я перцентили). Сравнение независимых выборок проводили посредством критериев Манна-Уитни, Краскелла-Уоллиса. Для сравнения частоты

использования преобладающих типов костной резекции в группах исследования использовали двухсторонний точный тест Фишера. При сравнении результатов статистически значимыми считали различия при $p < 0,05$.

Результаты

Результаты исследования структурированы по объему резекции анатомических структур заднего опорного комплекса.

В таблице 1 показаны данные по объему резекции нижнего суставного отростка.

Таблица 1 — Объем резекции нижнего суставного отростка

Объем резекции суставного отростка	Уровень											
	L _{III} -L _{IV}				L _{IV} -L _V				L _V -S _I			
	группа 1		группа 2		группа 1		группа 2		группа 1		группа 2	
	n	%	n	%	n	%	n	%	n	%	n	%
Сохранение отростка интактным	0	0	0	0	2	7,1	0	0	21	53,9	1	20
Менее ¼ общей ширины	0	0	0	0	6	21,4	2	6,9	5	12,8	0	0
От ¼ до ½ общей ширины	0	0	0	0	15	53,6	20	69	11	28,2	4	80
Более ½ ширины	3	100	4	80	5	17,9	6	20,7	2	5,1	0	0
Тотальная резекция	0	0	1	20	0	0	1	3,4	0	0	0	0
Всего ПДС	3	100	5	100	28	100	29	100	39	100	5	100

Согласно данным таблицы 1, статистически значимой разницы по типам резекции нижнего суставного отростка между группами исследования не выявлено ($p > 0,05$).

Наибольший объем медиальной фасетэктомии (независимо от группы) требовался на уровне L_{III}-L_{IV}: во всех ПДС суставной отросток резецировался более чем на 50 % от общей ширины. Наименьший объем — на уровне L_V-S_I, где в 95,5 % случаев удалось сохранить суставной отросток интактным либо резецировать его в объеме менее 50 % от общей ширины.

В сегментах уровня L_{IV}-L_V преобладала медиальная фасетэктомия в объеме от ¼ до ½ общей ширины отростка: в группе 1 — 15 ПДС (53,6 %, $p < 0,05$), в группе 2 — 20 ПДС (69 %, $p < 0,05$). На уровне L_V-S_I в группе 1 в большинстве случаев нижний суставной отросток сохранялся интактным — 21 ПДС (53,9 %, $p <$

0,05), в то время как в группе 2 полностью его сохранить удалось только в 1 случае (20 %).

В группе 1 нижний суставной отросток резецировался в объеме: 35,5 [25,0; 49,5] %, в группе 2 — 46,0 [39,3; 53,8] % ($p < 0,05$). В абсолютных числах: в группе 1 — в объеме 6 [4,0; 8,0] мм, в группе 2 — в объеме 7,0 [5,8; 7,0] мм.

На уровне L_{III}-L_{IV} (независимо от группы) медиальная фасетэктомия нижнего отростка выполнялась в объеме 66,5 [60,3; 73,3] %, на уровне L_{IV}-L_V — в объеме 44,0 [29,8; 50,0] %, на уровне L_V-S_I — в объеме 31,5 [23,8; 44,3] % ($p < 0,05$). В абсолютных числах: на уровне L_{III}-L_{IV} — в объеме 9,5 [6,5; 10,0] мм, на уровне L_{IV}-L_V — в объеме 7,0 [5,0; 8,0] мм, на уровне L_V-S_I — в объеме 5,0 [4,0; 7,0] мм ($p < 0,05$).

В таблице 2 представлены данные по объему резекции верхнего суставного отростка.

Таблица 2 — Объем резекции верхнего суставного отростка

Объем резекции суставного отростка	Уровень											
	L _{III} -L _{IV}				L _{IV} -L _V				L _V -S _I			
	группа 1		группа 2		группа 1		группа 2		группа 1		группа 2	
	n	%	n	%	n	%	n	%	n	%	n	%
Сохранение отростка интактным	1	33,3	0	0	9*	32,1	1	3,5	25	64,1	3	60
Резекция в объеме 1–2 мм	0	0	0	0	2	7,2	2	6,9	4	10,3	1	20
Резекция в объеме 3–5 мм	2	66,7	1	20	17	60,7	19	65,5	10	25,6	1	20
Резекция в объеме 6 мм и более	0	0	4	80	0	0	7*	24,1	0	0	0	0
Тотальная резекция	0	0	0	0	0	0	0	0	0	0	0	0
Всего ПДС	3	100	5	100	28	100	29	100	39	100	5	100

* — достоверное различие ($p < 0,05$, точный тест Фишера) между группами исследования

Согласно данным таблицы 2, наибольший объем медиальной фасетэктомии верхнего суставного отростка проводился в стенозированных ПДС на уровне L_{III}-L_{IV}: из 5 оперированных сегментов в 4 (80 %) выполнялась резекция в объеме 6 мм и более.

В сегментах уровня L_{IV}-L_V в группе 2 резекция верхнего суставного отростка достоверно чаще выполнялась в объеме 3–5 мм — 29 ПДС (65,5 %, $p < 0,01$), в то время как в группе 1 ста-

стистически значимого преобладания какого-либо из типов резекции не выявлено ($p > 0,05$).

На уровне L_V-S_I в группе 1 в большинстве случаев (64,1 %, $p < 0,01$) верхний суставной отросток сохранялся интактным, в группе 2 при этом статистически значимого преобладания какого-либо из типов медиальной фасетэктомии не выявлено ($p > 0,05$).

Объем резекции верхнего суставного отростка независимо от уровня вмешательства в

группе 1 составил: 4,0 [3,0; 4,0] мм, в группе 2 — 5,0 [4,0; 6,0] мм ($p < 0,01$).

На уровне L_{III}-L_{IV} (независимо от группы) резекция нижнего суставного отростка выполнялась в объеме 6,0 [4,0; 7,0] мм, на уровне L_{IV}-L_V — в объеме 4,0 [3,8; 5,0] мм, на уровне L_V-S_I — в объеме 3,5 [3,0; 5,0] мм. При статистической обработке (критерий Краскела-Уоллиса)

установлено, что на уровне L_{III}-L_{IV} медиальная фасетэктомия проводилась в большем объеме ($p < 0,05$) по сравнению с нижележащими уровнями, в то время как статистически значимой разницы по данному параметру между L_{IV}-L_V и L_V-S_I уровнями не выявлено ($p > 0,05$).

В таблице 3 представлены данные по объему резекции дуги вышележащего позвонка.

Таблица 3 — Объем резекции дуги вышележащего позвонка

Объем резекции дуги	Уровень											
	L _{III} -L _{IV}				L _{IV} -L _V				L _V -S _I			
	группа				группа				группа			
	1		2		1		2		1		2	
	n	%	n	%	n	%	n	%	n	%	n	%
Сохранение дуги интактной	0	0	0	0	9	32,1	3	10,3	27	69,1	3	60
Менее ¼ общей длины	1	33,3	0	0	9	32,1	16	55,2	4	10,3	1	20
От ¼ до ½ общей длины	2	66,7	4	80	6	21,5	9	31,1	4	10,3	0	0
Более ½ длины	0	0	1	20	4	14,3	0	0	4	10,3	1	20
Тотальная резекция	0	0	0	0	0	0	1	3,4	0	0	0	0
Всего ПДС	3	100	5	100	28	100	29	100	39	100	5	100

Как видно из данных таблицы 3, статистически значимых различий по типам резекции дуги вышележащего позвонка между группами исследования выявлено не было ($p > 0,05$).

На уровне L_V-S_I по сравнению с L_{IV}-L_V в обеих группах исследования дуга вышележащего позвонка достоверно чаще ($p < 0,01$ в группе 1, $p < 0,05$ в группе 2) сохранялась интактной.

На уровне L_{IV}-L_V статистически значимого преобладания какого-либо из типов частичной гемиламинэктомии не выявлено (в обеих группах $p > 0,05$). На уровне L_V-S_I в группе 1 хирургический доступ, при котором вышележащая дуга сохранялась интактной, являлся преобладающим (69,1 %, $p < 0,001$).

В группе 1 (независимо от уровня) частичная гемиламинэктомия дуги вышележащего

позвонка проводилась: в процентном отношении — в объеме 25,0 [13,0; 50,5] %, в абсолютных числах — в объеме 5,0 [3,5; 9,0] мм, в группе 2 — в объеме 25,0 [17,5; 43,5] % и 5,0 [3,0; 9,0] мм соответственно ($p > 0,05$).

В сегментах уровня L_{III}-L_{IV} (независимо от группы) дуга вышележащего позвонка резецировалась: в процентном отношении — в объеме 35,5 [25,0; 44,5] %, на уровне L_{IV}-L_V — в объеме 19,5 [13,0; 31,3] %, на уровне L_V-S_I — в объеме 33,5 [15,3; 69,5] % ($p > 0,05$). В абсолютных числах: на уровне L_{III}-L_{IV} — в объеме 8,5 [6,0; 11,8] мм, на уровне L_{IV}-L_V — в объеме 5,0 [3,0; 9,0] мм, на уровне L_V-S_I — в объеме 6,0 [3,0; 9,5] мм ($p > 0,05$).

Таблица 4 содержит данные по объему резекции дуги нижележащего позвонка на уровнях L_{III}-L_{IV} и L_{IV}-L_V.

Таблица 4 — Объем резекции дуги нижележащего позвонка на уровнях L_{III}-L_{IV} и L_{IV}-L_V

Объем резекции дуги	Уровень							
	L _{III} -L _{IV}				L _{IV} -L _V			
	группа 1		группа 2		группа 1		группа 2	
	n	%	n	%	n	%	n	%
Сохранение дуги интактной	2	66,7	1	20	18*	64,3	7	24,1
Менее ¼ общей длины	1	33,3	3	60	7	25,0	11	37,9
От ¼ до ½ общей длины	0	0	1	20	3	10,7	8	27,6
Более ½ длины	0	0	0	0	0	0	3	10,4
Тотальная резекция	0	0	0	0	0	0	0	0
Всего ПДС	3	100	5	100	28	100	29	100

* — достоверное различие ($p < 0,05$, точный тест Фишера) между группами исследования

В сегментах уровня L_{III}-L_{IV} (независимо от группы) дуга нижележащего позвонка резеци-

ровалась: в процентном отношении — в объеме 20,0 [14,0; 27,5] %, на уровне L_{IV}-L_V — в

объеме 21,0 [18,3; 32,5] %, ($p > 0,05$). В абсолютных числах: на уровне $L_{III}-L_{IV}$ — в объеме 8,5 [6,0; 11,8] мм, на уровне $L_{IV}-L_V$ — в объеме 5,0 [3,0; 5,5] мм, ($p > 0,05$).

В группе 1 (независимо от уровня) частичная гемилэминэктомия нижележащего позвонка проводилась: в процентном отношении — в объеме 21,0 [18,0; 30,0] %, в абсолютных чис-

лах — в объеме 3,0 [3,0; 5,0] мм, в группе 2 — в объеме 21,0 [19,5; 33,0] % и 4,0 [2,8; 6,0] мм соответственно. Достоверного различия между группами исследования по данному параметру не выявлено ($p > 0,05$).

В таблице 5 представлены данные по объему резекции дуги первого крестцового позвонка.

Таблица 5 — Объем резекции дуги первого крестцового позвонка

Объем резекции	Группа 1		Группа 2	
	n	%	n	%
Сохранение дуги интактной	23	58,9	1	20
Резекция в объеме 1-2 мм	3	7,7	0	0
Резекция в объеме 3-5 мм	9	23,1	2	40
Резекция в объеме 6 мм и более	4	10,3	2	40
Всего ПДС	39	100	5	100

Из данных таблицы 5 видно, что в группе 1 преобладал хирургический доступ, при котором дуга первого крестцового позвонка сохранялась интактной (58,9 %).

Объем резекции желтой связки

В группе 1 были выполнены следующие типы резекции желтой связки: субтотальная латеральная флавэктомия — 65 (92,9 %) ПДС, тотальная латеральная флавэктомия — 5 (7,1 %) ПДС. В группе 2 распределение по типам флавэктомии было следующим: тотальная латеральная флавэктомия — 8 (20,5 %) ПДС, тотальная флавэктомия с резекцией медиальной и латеральной части одновременно — 6 (15,4 %), субтотальная латеральная флавэктомия — 16 (41,0 %) ПДС, субтотальная флавэктомия с резекцией латеральной и медиальной части одновременно — 9 (23,1 %) ПДС.

Обсуждение

В рамках проведенного исследования установлено, что у пациентов с дистрофическим стенозом позвоночного канала требовался больший объем резекции обоих суставных отростков, чем у пациентов с грыжами МПД без стеноза ($p < 0,05$). Медиальная фасетэктомия верхнего суставного отростка в пределах 6 мм и более в сегментах с грыжами МПД без стеноза не была использована ни в одном случае.

При сравнительном анализе объема медиальной фасетэктомии на разных уровнях выявлено, что в сегментах $L_{III}-L_{IV}$ требовалась более широкая резекция верхнего и нижнего суставных отростков по сравнению с $L_{IV}-L_V$ и L_V-S_1 ($p < 0,05$). Наименьший объем медиальной фасетэктомии выполнялся на уровне L_V-S_1 в сегментах с грыжами МПД без стеноза. В этом случае нижний суставной отросток удалось сохранить интактным в 53,9 % (21 ПДС), верхний — в 64,1 % (25 ПДС) случаев.

Выбранная нами позиция по объему резекции суставных фасеток совпадает с мнени-

ем других авторов, согласно которому частичная односторонняя фасетэктомия не вызывает биомеханических нарушений в ПДС при условии, что граница резекции не выходит за пределы линии, проведенной вдоль внутренней границы корня дуги [3, 4].

В некоторых источниках сообщается, что медиальная односторонняя фасетэктомия не влияет на подвижность в ПДС и не требует стабилизации, в том случае, если в дооперационном периоде в сегменте отсутствовали признаки нестабильности [6, 9].

По мнению других авторов, даже частичная фасетэктомия ассоциирована с увеличением ротации и подвижности в оперируемом сегменте, следовательно, ее необходимо избегать в ходе выполнения хирургического доступа [2, 10, 11].

На двух наиболее часто оперируемых уровнях преобладали хирургические доступы, при которых вышележащая дуга сохранялась интактной или резецировалась в объеме менее $\frac{1}{2}$ общей длины. На уровне $L_{IV}-L_V$ такой доступ был использован: в группе 1 — в 85,6 % случаев (24 ПДС), в группе 2 — в 96,5 % случаев (28 ПДС). На уровне L_V-S_1 — в 89,8 % (35 ПДС) и 80 % случаев (4 ПДС) соответственно.

Обращает на себя внимание тот факт, что статистически значимого различия по объему резекции дуг между стенозированными ПДС и сегментами с грыжами МПД без стеноза не выявлено ($p > 0,05$). Это объясняется тем, что в группу 1 включены случаи краниальной и/или каудальной миграции секвестра, что, согласно предоперационным расчетам, требовало большей длины костного окна и резекции дуги вышележащего и/или нижележащего позвонка соответственно.

Тотальная резекция дуги позвонка (гемилэминэктомия) использовалась нами только в 1 случае, что было обосновано краниально-

каудальной протяженностью стенозированного участка. Во всех остальных случаях независимо от типа компримирующего фактора и уровня вмешательства выполнялась частичная гемилэминэктомия или интерламинарный доступ.

В 2016 году К. Haddadi, Н. Qazvini в своем исследовании сравнили клиническую эффективность различных типов хирургического доступа к позвоночнику. Результаты показали превосходство частичной гемилэминэктомии, дополненной медиальной фасетэктомией и частичной резекцией желтой связки, по сравнению с более травматичными доступами [12].

Проведенные нами ранее исследования продемонстрировали эффективность предоперационных компьютерных расчетов, позволяющих выполнять обоснованный хирургический доступ. Факторами, определяющими объем резекции структур заднего опорного комплекса при этом являются: рентгеноанатомические параметры ПДС, компримирующего фактора, а также особенности алгоритма расчета [7, 8].

Измерения рентгеноанатомических параметров в абсолютных числах с точностью до миллиметра, с последующим определением объема резекции той или иной анатомической структуры в процентном отношении дают возможность детально спланировать хирургический доступ и локализовать фактор компрессии, повысить качество интраоперационного контроля точности проводимых манипуляций.

Выводы

1. Компьютерный расчет хирургического доступа с локализацией латеральной границы костного окна в 5 мм от края дурального мешка и/или спинномозгового нерва направлен на сохранение стабильности в сегменте, достижение достаточной визуализации секвестра МПД и полноценной декомпрессии в случаях дистрофического стеноза. Стенозированные сегменты требовали большого объема медиальной фасетэктомии по сравнению с ПДС с грыжами МПД без стеноза ($p < 0,05$). Нижний суставной отросток удалось сохранить интактным или выполнить краевую резекцию в группе 1 в 48,6 % случаев, в группе 2 — в 7,7 % случаев ($p < 0,0001$), верхний суставной отросток — в 52,9 и 17,9 % случаев соответственно ($p < 0,05$).

2. Экономные резекции дуг позвонков превалировали в обеих группах исследования. Дугу вышележащего позвонка удалось сохранить интактной или выполнить краевую резекцию в группе 1 в 71,4 % ПДС, в группе 2 — в 58,9 % ПДС, дугу нижележащего позвонка — в 77,1 и 48,7 % ПДС соответственно.

3. Наиболее широкие костные резекции требовались в сегментах уровня L_{III}–L_{IV}, в то время как L_V–S_I уровень характеризовался

максимально щадящим удалением дуг позвонков и суставных фасеток. Выявленные статистические различия ($p < 0,05$) по объему резекции структур заднего опорного комплекса между исследованными уровнями подчеркивают важность учета индивидуальных анатомических особенностей ПДС при планировании хирургического доступа.

ЛИТЕРАТУРА

- Guterl C, See E, Blanquer S. Challenges and strategies in the repair of ruptured annulus fibrosus. *European Cells and Materials*. 2013;2(25):1–21. doi: 10.22203/eCM.v025a01.
- Азизов МЖ, Симонович АЕ, Нуралиев ХА. Результаты анализа дискэктомии у больных с поясничным остеохондрозом. *Гений Ортопедии*. 2010; № 1.:59–63.
- Colak A. A less invasive surgical approach in the lumbar lateral recess stenosis: direct approach to the medial wall of the pedicle. *Eur Spine J*. 2008;17(12):1745–1751. doi:10.1007/s00586-009-0960-6.
- Кушнирук ПИ. Морфологическое обоснование медиальной фасетэктомии при микрохирургическом удалении грыж поясничных межпозвонковых дисков: Диссерт. 14.00.28. Москва, РФ; 2005. 113 с.
- Арестов СО, Вершинин АВ, Гуша АО. Сравнение эффективности и возможностей эндоскопического и микрохирургического методов удаления грыж межпозвонковых дисков пояснично-крестцового отдела. *Вопросы нейрохирургии*. 2014.6:9–14. doi: 10.17116/neiro20147869-14.
- Шуваева ОБ. Рецидивирующие пояснично-крестцовые радикулопатии в микронеурологии дискогенных поражений: Диссерт. 14.00.13, 14.00.28. Москва, РФ; 2005. 259 с.
- Олизарович МВ, Ремов ПС. Микрохирургические вмешательства на позвоночнике с использованием компьютерного расчета и графической визуализации. *Новости хирургии*. 2016;24(6):592–600. doi: 10.18484/2305-0047.2016.6.592.
- Ремов ПС, Олизарович МВ. Использование рентгеноанатомических параметров заднего опорного комплекса позвоночника при планировании хирургического доступа. *Здоровье охранение*. 2017;11:53–59.
- Comparison of outcomes between conventional lumbar fenestration discectomy and minimally invasive lumbar discectomy: an observational study with a minimum 2-year follow [Electronic resource]. *Journal of Orthopaedic Surgery and Research*; 2013 [дата обращения: 2018 Сентябрь 10]. Available from: <http://www.josr-online.com/content/8/1/34>.
- Hou T. Repeated microendoscopic discectomy for recurrent lumbar disk herniation. *Clinics (Sao Paulo)*. 2015 Feb; 70(2):120–125. doi: 10.6061/clinics/2015(02)09.
- Zachary S. Biomechanical Effects of a Unilateral Approach to Minimally Invasive Lumbar Decompression [Electronic resource]. U.S. National Library of Medicine; 2014 [cited 2018 Sept 18]. Available from: <http://www.ncbi.nlm.nih.gov/pmc/articles/PMC3962436/>.
- Haddadi K, Qazvini H. Outcome after Surgery of Lumbar Spinal Stenosis: A Randomized Comparison of Bilateral Laminotomy, Trumpet Laminectomy, and Conventional Laminectomy [Electronic resource]. *Front in Surgery*; 2016. [cited 2018 Oct 11]. Available from: <https://www.ncbi.nlm.nih.gov/pmc/articles/PMC4824790/>.

REFERENCES

- Guterl C, See E, Blanquer S. Challenges and strategies in the repair of ruptured annulus fibrosus. *European Cells and Materials*. 2013;2(25):1–21. doi: 10.22203/eCM.v025a01.
- Azizov MZh, Simonovich AE, Nuraliev HA. Rezul'taty analiza diskjektomii u bol'nyh s pojasnichnym osteohondrozom. *Genij Ortopedii*. 2010; №1.:59–63.
- Colak A. A less invasive surgical approach in the lumbar lateral recess stenosis: direct approach to the medial wall of the pedicle. *Eur Spine J*. 2008;17(12):1745–1751. doi:10.1007/s00586-009-0960-6.
- Kushniruk PI. Morfologicheskoe obosnovanie medial'noj fasetjektomii pri mikrohirurgicheskom udalenii gryzh pojasnichnyh mezhpozvokovykh diskov: Dissert. 14.00.28. Moskva, RF; 2005. 113 s.
- Arestov SO, Vershinin AV, Gushha AO. Sravnenie jeffektivnosti i vozmozhnostej jendoskopicheskogo i mikrohirurgicheskogo metodov udalenija gryzh mezhpozvokovykh diskov pojasnichno-krestcovogo otdela. *Voprosy nejrohirurgii*. 2014.6:9–14. doi: 10.17116/neiro20147869-14.

6. Shuvaeva OB. Recidivirujushhie pojasnichno-krestcovye radikulopatii v mikronejrohirurgii diskogenyih porazhenij: Dissert. 14.00.13, 14.00.28. Moskva, RF; 2005. 259 s.

7. Olizarovich MV, Remov PS. Mikrohirurgicheskoe vmeshatel'stva na pozvonochnike s ispol'zovaniem komp'yuternogo rascheta i graficheskoy vizualizacii. *Novosti hirurgii*. 2016;24(6):592–600. doi: 10.18484/2305-0047.2016.6.592.

8. Remov PS, Olizarovich MV. Ispol'zovanie rentgenoanatomicheskikh parametrov zadnego opornogo kompleksa pozvonochnika pri planirovanii hirurgicheskogo dostupa. *Zdravoohranenie*. 2017;11:53–59.

9. Comparison of outcomes between conventional lumbar fenestration discectomy and minimally invasive lumbar discectomy: an observational study with a minimum 2-year follow [Electronic resource]. *Journal of Orthopaedic Surgery and Research*; 2013 [дата обращения: 2018 Сентябрь 10]. Available from: <http://www.josr-online.com/content/8/1/34>.

10. Hou T. Repeated microendoscopic discectomy for recurrent lumbar disk herniation. *Clinics (Sao Paulo)*. 2015 Feb; 70(2):120–125. doi: 10.6061/clinics/2015(02)09.

11. Zachary S. Biomechanical Effects of a Unilateral Approach to Minimally Invasive Lumbar Decompression [Electronic resource]. U.S. National Library of Medicine; 2014 [cited 2018 Sept 18]. Available from: <http://www.ncbi.nlm.nih.gov/pmc/articles/PMC3962436/>.

12. Haddadi K, Qazvini H. Outcome after Surgery of Lumbar Spinal Stenosis: A Randomized Comparison of Bilateral Laminotomy, Trumpet Laminectomy, and Conventional Laminectomy [Electronic resource]. *Front in Surgery*; 2016. [cited 2018 Oct 11]. Available from: <https://www.ncbi.nlm.nih.gov/pmc/articles/PMC4824790/>.

Адрес для корреспонденции

246000, Республика Беларусь,
г. Гомель, ул. Ланге, 5,
УО «Гомельский государственный медицинский университет»,
кафедра неврологии и нейрохирургии с курсом медицин-
ской реабилитации,

Тел. сот.: +375 44 597 04 76

e-mail: neuro_ugokb2013@mail.ru

Ремов Павел Сергеевич

Сведения об авторах

Ремов Павел Сергеевич, ассистент кафедры неврологии и нейрохирургии с курсом медицинской реабилитации, Гомельский государственный медицинский университет, г. Гомель, Республика Беларусь.

Address for correspondence

246000, The Republic of Belarus,
Gomel, Lange Str., 5,
Gomel State Medical University,
Department of Neurology and Neurosurgery With the Course
of Medical Rehabilitation

Mob. tel.: +375 44 597 04 76

E-mail: neuro_ugokb2013@mail.ru

Pavel S. Remov

Information about the authors

Remov Pavel S., Assistant of the Department of Neurology and Neurosurgery with the Course of Medical Rehabilitation, Gomel State Medical University, Gomel, Republic of Belarus.

Поступила 10.05.2019

УДК 616.24-008.444-074:577.112.6+616.329-002

ВЛИЯНИЕ СИНДРОМА ОБСТРУКТИВНОГО АПНОЭ/ГИПОПНОЭ СНА НА УРОВНИ ПРОВОСПАЛИТЕЛЬНЫХ И ПРОФИБРОТИЧЕСКИХ ЦИТОКИНОВ У ПАЦИЕНТОВ С ГАСТРОЭЗОФАГЕАЛЬНОЙ РЕФЛЮКСНОЙ БОЛЕЗНЬЮ

Ю. Я. Шелкович

Учреждение образования
«Гродненский государственный медицинский университет»
г. Гродно, Республика Беларусь

Цель: оценить взаимосвязь плазменного уровня трансформирующего фактора роста-β1 (ТФР-β1), растворимых в плазме ICAM-1 и E-селектина (sICAM-1 и sE-селектина) с особенностями поражения слизистой оболочки пищевода у пациентов с гастроэзофагеальной рефлюксной болезнью (ГЭРБ) и ГЭРБ в сочетании с синдромом обструктивного апноэ/гипопноэ сна (СОАГС).

Материалы и методы. Обследовано 120 пациентов, которым выполнялась эзофагогастродуоденоскопия с биопсией нижней трети пищевода и последующим гистологическим исследованием, сомнологическое исследование, у 80 пациентов был выполнен иммуноферментный анализ с определением изучаемых цитокинов в плазме крови.

Результаты. У пациентов с ГЭРБ и СОАГС выявлены высокие плазменные концентрации ТФР-β1 ($p = 0,002$), sICAM-1 ($p = 0,009$) и sE-селектина ($p = 0,041$) при сопоставлении с группой сравнения. Установлена положительная корреляция между индексом апноэ/гипопноэ и содержанием ТФР-β1 ($r = 0,4$, $p < 0,05$), sICAM-1 ($r = 0,42$, $p < 0,05$) и sE-селектина ($r = 0,32$, $p < 0,05$) в плазме крови.

Заключение. Пациенты с ГЭРБ и СОАГС характеризуются высокими уровнями ТФР-β1, sICAM-1 и sE-селектина в плазме крови, что может сопровождаться развитием склеротических изменений и микроангиопатии в слизистой пищевода у данной категории лиц.

Ключевые слова: гастроэзофагеальная рефлюксная болезнь, синдром обструктивного апноэ/гипопноэ сна, цитокины, трансформирующий фактор роста-β1, sICAM-1, sE-селектин.

Objective: to evaluate the connection between plasma levels of transforming growth factor-β1 (TGF-β1), soluble ICAM-1 and E-selectin (sICAM-1 and sE-selectin) and features of esophageal mucosa damage in patients with gastroesophageal reflux disease (GERD) and obstructive sleep apnea/hypopnea syndrome (OSAHS).

Materials and methods. 120 patients have been examined. Patients were undergone esophagogastroduodenoscopy with biopsy of the lower third of the esophagus with further histological study, somnological investigation. Enzyme linked immunosorbent assay was provided in 80 patients for detection of studied cytokines in blood plasma.

Results. High concentrations of TGF-β1 ($p = 0,002$), sICAM-1 ($p = 0,009$) and sE-selectin ($p = 0,041$) were obtained in patients with GERD and OSAHS in contrast with comparison group. Positive correlation between apnea/hypopnea index and plasma levels TGF-β1 ($r = 0,4$, $p < 0,05$), sICAM-1 ($r = 0,42$, $p < 0,05$) and sE-selectin ($r = 0,32$, $p < 0,05$) were revealed.