

постчернобыльский период», Минск, 3–5 нояб. 2003 г. / Белорус. комитет «Дзеці Чарнобыля», Респ. науч.-практ. центр радиац. медицины и экологии человека М-ва здравоохранения Респ. Беларусь, Межд. академия интегр. антропологии. — Минск, 2004. — С. 438–444.

7. Башкиров, П. Н. Учение о физическом развитии человека / П. Н. Башкиров. — М.: МГУ, 1962. — 460 с.

8. Мельник, В. А. Антропометрическая характеристика детей и подростков г. Гомеля в постчернобыльский период / В. А. Мельник, Э. М. Заика, Н. И. Штаненко // Христианство и медицина: II Белорусско-Американская науч.-практ. конф. врачей, посвящ. 18-летию катастрофы на ЧАЭС: сб. рецензир. ст., Гомель, 2004 г. — Гомель: Гомель-Амарелло, 2004. — С. 10–12.

9. Частные вопросы физического развития / А. А. Баранов [и др.] // Физиология роста и развития детей и подростков (теоретические и клинические вопросы): практич. рук. / А. А. Баранов [и др.]; под общ. ред. А. А. Баранова, Л. А. Щеплягиной. — М.: ГЭОТАР-Медиа, 2006. — Гл. 4. — С. 159–231.

10. Ямпольская, Ю. А. Физическое развитие и адаптационные возможности современных школьников / Ю. А. Ямпольская // Рос. педиатр. журн. — 1998. — № 1. — С. 9–11.

11. О некоторых итогах работы над темой «Разработаны нормативные шкалы физического развития детей и подростков

Республики Беларусь» / Л. И. Тегако [и др.] // Актуальные вопросы антропологии: сб. науч. тр. / Ин-т истории НАН Беларуси; под ред. Л. И. Тегако. — Минск, 2008. — Вып. 3. — С. 30–43.

12. Тегако, Л. И. Практическая антропология: учеб. пособие / Л. И. Тегако, О. В. Марфина. — Ростов н/Д: Феникс, 2003.

13. Мельник, В. А. Динамика базовых антропометрических показателей сельских мальчиков Гомельского региона с 1996 по 2005 г. / В. А. Мельник, И. А. Чешик // Актуальные вопросы антропологии: сб. науч. тр. / НАН, Институт истории. — Минск, 2009. — Вып. 4. — С. 61–69.

14. Скриган, Г. В. Морфологическая характеристика городских школьников Беларуси 12–15 лет и ее изменчивость во времени / Г. В. Скриган // Актуальные вопросы антропологии: сб. науч. тр. / Ин-т истории НАН Беларуси; под ред. Л. И. Тегако. — Минск, 2008. — Вып. 3. — С. 116–125.

15. Дерябин, В. Е. Биометрическая обработка антропологических данных с применением компьютерных программ / В. Е. Дерябин; Науч.-исслед. ин-т и музей антропологии Моск. гос. ун-та. — М., 2004. — 299 с. — Деп. в ВИНИТИ 12.01.04, № 34 — 2004 // Деп. науч. работы: библиогр. указ. Естеств. и точные науки, техника. — 2004. — № 3. — С. 8.

Поступила 23.02.2017

СЛУЧАЙ ИЗ КЛИНИЧЕСКОЙ ПРАКТИКИ

УДК 616.995.132.5:616.145.1

КЛИНИЧЕСКИЙ СЛУЧАЙ ДИРОФИЛЯРИОЗА ВНУТРЕННЕЙ ЯРЕМНОЙ ВЕНЫ

А. А. Лызиков¹, С. А. Гуреев¹, М. Л. Каплан¹, Е. И. Ворущенко²

¹Гомельский государственный медицинский университет

²Гомельская городская центральная поликлиника, филиал № 8

В статье представлен редкий клинический случай дирофиляриоза внутренней яремной вены, который вызвал местную воспалительную реакцию и регионарный лимфаденит. Дано описание диагностической тактики, выявления показаний к хирургическому лечению и выбора способа хирургического вмешательства. Результатом стало полное выздоровление пациента.

Ключевые слова: дирофиляриоз, внутренняя яремная вена, гельминтоз.

DIROFILARIASIS OF THE INTERNAL JUGULAR VEIN: A CASE REPORT

A. A. Lyzikov¹, S. A. Gureyev¹, M. L. Kaplan¹, E. I. Voruschenko²

¹Gomel State Medical University

²Gomel City Central Polyclinic, Branch No.8

The article presents a rare clinical case of dirofilariasis of the internal jugular vein, which caused a local inflammatory response and regional lymphadenitis. The case report describes the diagnostic tactics, management of indications for surgical treatment and selection of the method of surgical operation, which led to the complete recovery of the patient.

Key words: dirofilariasis, internal jugular vein, helminthiasis.

Введение

Дирофиляриоз относится к биогельминтозам, его клинические проявления обусловлены миграцией гельминтов в тканях и внутренних органах человека, заболевание характеризуется медленным развитием и затяжным течением.

Возбудителем дирофиляриоза является нематода семейства Filariidae рода *Dirofilaria* (от лат. «dirofilum» — злая нить). В естественных

условиях дирофилярии паразитируют у животных, отдельные виды данных гельминтов могут инвазировать человека. Наиболее часто заболевания у человека вызывают *D. repens*, реже — *D. immitis*, которые в половозрелом сроке имеют нитевидную форму тела, суживающегося к обоим концам. Тело паразита покрыто тонкой исчерченной светло-желтой кутикулой. Размеры *D. immitis* составляют в длину до

25–30 см, *D. repens* — 10–17 см, в ширину — до 1,2 мм. Продолжительность жизни взрослых паразитов составляет от четырех месяцев до двух лет. Основными источниками инвазии для человека являются собаки. Заражение собак происходит от комаров, инвазированных личинками дирофилярий. Инвазированность собак на некоторых территориях с умеренным климатом составляет 16,4–31,5 % [1].

Переносчиком микрофилярий являются комары различных видов, которые заражаются при кровососании инвазированных животных и играют роль промежуточных хозяев. При заражении человека возбудитель дирофиляриоза проникает в его организм трансмиссивным путем. При укусе комаром человека инвазионные личинки проникают из хоботка насекомого в ткани, где начинают расти и увеличиваться в размерах. Однако ткани человека для дирофилярий являются чужеродной средой, в которой паразиты не развиваются до половозрелого состояния [2].

Чаще всего в патологический процесс при дирофиляриозе вовлекаются органы зрения, подкожно-жировая клетчатка или мышцы человека. Заболевание может протекать бессимптомно или сопровождаться локальным жжением и зудом, с местной гиперемией. Описаны случаи локализации дирофиляриозных «опухолей» в брюшной полости, подколенной области, на бедре и других местах. Во всех случаях паразитирует лишь одна особь дирофилярии (чаще незрелая самка). Дирофиляриоз характеризуется продолжительным инкубационным периодом — от одного месяца до одного года и более. Клиническая картина варьирует и обусловлена локализацией гельминта. Диагностика дирофиляриоза у человека вызывает затруднение в связи с отсутствием характерных клинических признаков. Идентификация дирофилярий осуществляется только в удаленных хирургическим путем образованиях. Лечение дирофиляриоза у человека хирургическое и заключается в удалении гельминта.

Заболевание более характерно для территорий с теплым и влажным климатом и чаще всего встречается в странах Южной Европы, Африки и Юго-Восточной Азии [3, 4].

Клинический случай

Пациентка В., 1952 года рождения (64 года), поступила в удовлетворительном состоянии 24.10.2016 г. в Гомельский областной клинический кардиологический центр (ГОККЦ), в отделение сосудистой хирургии с диагнозом: «Объемное образование внутренней яремной вены». На момент осмотра предъявляла жалобы на дискомфорт под левым углом челюсти. При сборе анамнеза выявлено, что пациентка болеет около двух месяцев. Впервые обрати-

лась в поликлинику к хирургу в августе 2016 г. с жалобами на отечность и болезненность шеи.

Обследована амбулаторно: ультразвуковое исследование (УЗИ) щитовидной железы и мягких тканей шеи, общий анализ крови. Были выявлены увеличенные лимфоузлы шеи и нижней челюсти до 16×8 мм слева и увеличение эозинофилов в лейкоцитарной формуле до 10 %, выставлен диагноз: шейный лимфаденит.

Пациентка В. была пролечена амбулаторно нестероидными противовоспалительными препаратами на протяжении полутора месяцев. После клинического выздоровления было выполнено повторное УЗИ, на котором отмечалась положительная динамика с уменьшением лимфатических узлов, а также было выявлено объемное образование с множественными гипэхогенными линейными структурами правильной геометрической формы, слабо флотирующими в левой внутренней яремной вене. По результатам исследования сделано заключение о том, что такая картина может соответствовать дирофиляриозу. В последующем пациентка была проконсультирована инфекционистом и направлена хирургом поликлиники на кафедру хирургических болезней № 1 УО «Гомельский государственный медицинский университет» для определения дальнейшей тактики лечения. После проведения осмотра было принято решение о ее госпитализации в отделение сосудистой хирургии ГОККЦ для дообследования и решения вопроса о показаниях и технических условиях оперативного лечения.

Из эпидемиологического анамнеза стало известно, что с 1998 г. пациентка за пределы Республики Беларусь не выезжала. В домашних условиях у нее содержатся три кота и одна собака.

При проведении ультразвуковой доплерографии сосудов шеи на передней стенке внутренней яремной вены слева выявлено полостное, жидкостное образование размером 1,2×0,6×0,7 см с множественными гипэхогенными линейными структурами с двойным контуром в просвете, со спонтанными движениями. Заключение: образование внутренней яремной вены (дирофиляриоз?) (рисунок 1).

Пациентке назначено дообследование: компьютерная томография (КТ)-ангиография сосудов шеи и головы (артериальная и венозная фаза) (рисунок 2), общие анализы крови и мочи, коагулограмма, группа крови и резус-фактор, биохимический анализ крови, УЗИ сердца, консультация кардиолога. По результатам дообследования выявлены изменения в общем анализе крови: эритроциты — $4,17 \times 10^{12}/л$; гемоглобин — 126 г/л; лейкоциты — $4,9 \times 10^9/л$; базофилы — 1 %; эозинофилы — 10 %; нейтрофилы палочкоядерные — 1 %, сегментоядерные — 56 %, лимфоциты — 26 %, моноциты —

6 %, скорость оседания эритроцитов — 26 мм/ч. По результатам КТ-ангиографии с контрастированием на уровне С-3, С-4 позвонков, в месте впадения лицевой вены отмечается дополнительная округлая структура незначительно компримирующая просвет вены с плотной капсулой до 9

мм, признаков инвазии в окружающие структуры не отмечается. При проведении УЗИ сердца выявлена диастолическая дисфункция 1-го типа левого желудочка и незначительная регургитация на итральном и трикуспидальном клапанах. В остальных анализах отклонений не выявлено.

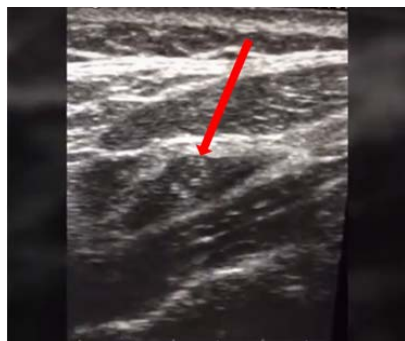

Рисунок 1 — УЗИ-картина образования внутренней яремной вены слева

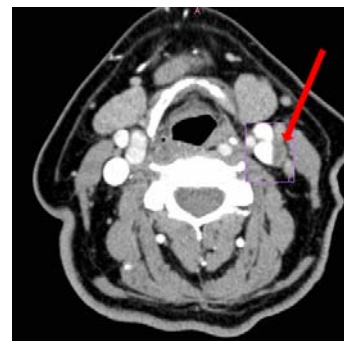


Рисунок 2 — КТ-ангиография картины образования внутренней яремной вены слева

По результатам дообследования выставлен диагноз:

Основной: «Объемное образование внутренней яремной вены слева (дирофиляриоз?)».

Сопутствующий: «Артериальная гипертензия 2-й ст., риск 3».

Данная патология является показанием к плановому оперативному лечению.

Оперативное лечение проводилось в условиях комбинированной многокомпонентной анестезии. Осуществлен доступ вдоль внутреннего края левой грудино-ключично-сосцевидной мышцы к яремной

вене в месте впадения лицевой вены. Вена выделена из многочисленных спаек (рисунок 3).

По задне-наружной поверхности левой яремной вены определяется белесое плотное образование размером 2×1 см, интимно спаянное с веной (рисунок 4).

После выделения капсула вскрыта. Из просвета капсулы был удален круглый червь длиной 15 см и 1,5 мм в диаметре с признаками жизни, помещен в формалин (рисунок 5).

Капсула отделена от наружной поверхности вены без вскрытия просвета (рисунок 6).

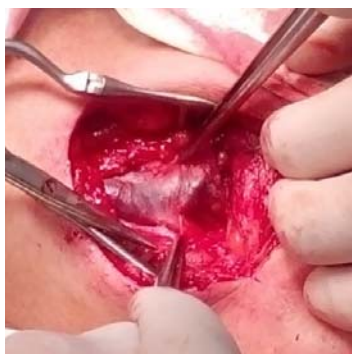

Рисунок 3 — Место впадения лицевой вены

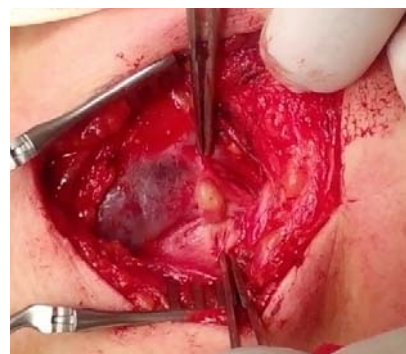

Рисунок 4 — Плотное образование размером 2×1 см

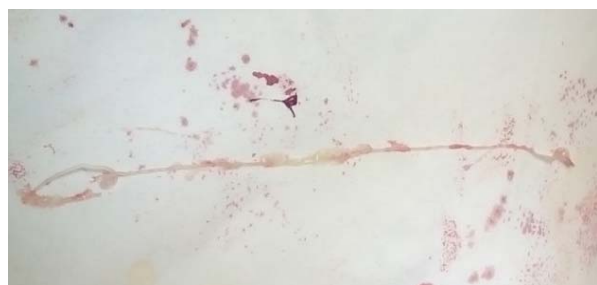

Рисунок 5 — Извлеченный круглый червь

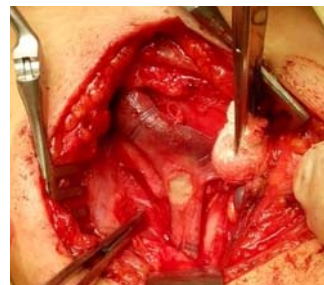

Рисунок 6 — Участок вены после удаления паразитарной капсулы

На следующем этапе был осуществлен контроль гемостаза. Рана обработана водным раствором йода. Выполнен ее послойный шов, использована асептическая наклейка.

Послеоперационный период протекал без особенностей. На 10-е сутки был снят послеоперационный шов, рана зажила первичным натяжением. Пациентка выписана под наблюдение хирурга и инфекциониста поликлиники по месту жительства с диагнозом: «Дирофиляриоз левой внутренней яремной вены. Вторичный шейный лимфаденит. Артериальная гипертензия 2-й степени, риск 3».

При амбулаторном обследовании пациентки В. через 4 месяца после операции в общем анализе крови и при УЗИ отклонений от нормы не выявлено. Эритроциты — $4,23 \times 10^{12}/л$, гемоглобин — 131 г/л; лейкоциты — $5,7 \times 10^9/л$; базофилы — 1%; эозинофилы — 2%; нейтрофилы палочкоядерные — 1%, сегментоядерные — 56%, лимфоциты — 26%, моноциты — 6%, скорость оседания эритроцитов — 12 мм/ч.

Заключение

Данный клинический случай показывает, что нематодная инвазия *Dirofilaria immitis* дирофиляриоз яремных вен может являться причиной вторичного шейного лимфаденита. Поскольку происходит увеличение частоты встречаемости данного заболевания, необходимо учитывать дирофиляриоз при проведении дифференциальной диагностики неспецифических воспалительных реакций, регионарных лимфаденитов, лимфангиитов и лимфостазов. Своевременная диагностика и адекватная хирургическая тактика лечения приводят к полному излечению пациента.

БИБЛИОГРАФИЧЕСКИЙ СПИСОК

1. Бескровная, Ю. Г. Дирофиляриоз на юге России: распространение и диагностика: дисс. канд. биол. наук, спец. 03.00.19 / Ю. Г. Бескровная. — Ростов н/Д, 2009. — 140 с.
2. Супряга, В. Г. Клинический и паразитологический диагноз дирофиляриоза человека / В. Г. Супряга, Т. В. Старкова, Г. И. Короткова // Мед. паразитол. — 2002. — № 1. — С. 53–55.
3. Human subcutaneous dirofilariasis in India: a report of three cases with brief review of literature / S. Khurana [et al.] // Indian J. Med. Microbiol. — 2010. — 28 (4). — P. 394–396.
4. Human Dirofilariasis in the European Union / A. Muro [et al.] // Parasitol. Today. — 1999. — Vol. 15. — P. 386–389.

Поступила 24.02.2017

УДК 616.24

ОСТЕОПЛАСТИЧЕСКАЯ ПНЕВМОПАТИЯ

*И. В. Буйневич¹, Ж. Е. Сверж¹, М. В. Кузьмич²,
А. Г. Карпеко², М. Е. Штильман³, Р. А. Логинов³*

¹Гомельский государственный медицинский университет

²Гомельская областная туберкулезная клиническая больница

³Гомельское областное клиническое патологоанатомическое бюро

Остеопластическая пневмопатия является редкой формой интерстициальных заболеваний легких. Специфические симптомы обычно отсутствуют. В статье описан случай остеопластической пневмопатии у пожилого человека.

Ключевые слова: остеопластическая пневмопатия, интерстициальные заболевания легких.

DIFFUSE PULMONARY OSSIFICATION

*I. V. Buinevich¹, Zh. E. Sverzh¹, M. V. Kuzmich²,
A. G. Karpeko², M. E. Shtilman³, R. A. Loginov³*

¹Gomel State Medical University

²Gomel Regional Clinical Tuberculosis Hospital

³Gomel Regional Clinical Pathoanatomical Bureau

Diffuse pulmonary ossification is a rare form of interstitial lung disease. Specific symptoms are often lacking. The present article describes a case of diffuse pulmonary ossification in an elderly person.

Key words: pulmonary ossification, interstitial lung disease.

Остеопластическая пневмопатия (синонимы: остеохондропатия легких, оссифицирующий пневмомонит, костная метаплазия легких) — редкое заболевание, сопровождающееся патологическим образованием хрящевой и трабекулярной ткани в слизистой оболочке трахеи, бронхов и (или) в

легочной ткани. Остеопластическая пневмопатия (ОП) относится к интерстициальным заболеваниям легких, по классификации М. И. Ильковича — к болезням накопления [1].

В научных изданиях имеется описание около 200 случаев этого заболевания. В по-