

МИНИСТЕРСТВО ЗДРАВООХРАНЕНИЯ РЕСПУБЛИКИ БЕЛАРУСЬ
УЧРЕЖДЕНИЕ ОБРАЗОВАНИЯ
«ГОМЕЛЬСКИЙ ГОСУДАРСТВЕННЫЙ МЕДИЦИНСКИЙ УНИВЕРСИТЕТ»

С. В. ДОРОШКЕВИЧ

**АНАТОМО-ХИРУРГИЧЕСКИЕ АСПЕКТЫ
КРИОГЕННОГО МОДЕЛИРОВАНИЯ
ПАТОЛОГИИ ПОДЖЕЛУДОЧНОЙ ЖЕЛЕЗЫ**

Монография

**Гомель
ГомГМУ
2013**

УДК 616.37-089-091-092.9

Дорошкевич, С. В. Анатомо-хирургические аспекты криогенного моделирования патологии поджелудочной железы: монография / С.В. Дорошкевич. — Гомель: ГомГМУ, 2013. — 188 с.: ил. — ISBN 978-985-506-474-0

В монографии приведены различные теории возникновения острого панкреатита, а также рассматриваются этиологические факторы, вызывающие образование кист поджелудочной железы. Освещены способы моделирования патологии поджелудочной железы.

Установлены особенности структурных изменений поджелудочной железы после криовоздействия в различных температурных режимах. Предложена оригинальная модель псевдокисты поджелудочной железы.

Представлены результаты экспериментальных исследований морфогенеза псевдокисты поджелудочной железы, а также приведены данные о морфологических изменениях псевдокисты после ее опорожнения путем однократной пункционной аспирации содержимого.

Монография иллюстрирована рисунками, таблицами и предназначена для морфологов, хирургов, патофизиологов и будет полезна врачам общей практики и студентам старших курсов медицинских вузов.

Утверждена и рекомендована к изданию Центральным учебным научно-методическим советом учреждения образования «Гомельский государственный медицинский университет» 27 декабря 2012 г., протокол № 9.

Рецензенты:

доктор медицинских наук, профессор, заместитель председателя
Гродненского областного исполнительного комитета **И. Г. Жук;**

доктор медицинских наук, профессор, академик РАЕН,
ректор учреждения образования «Гомельский государственный
медицинский университет» **А. Н. Лызиков**

ISBN 978-985-506-474-0

© Учреждение образования
«Гомельский государственный
медицинский университет», 2013

ОГЛАВЛЕНИЕ

ВВЕДЕНИЕ	4
ГЛАВА 1. ОБЗОР ЛИТЕРАТУРЫ	8
1.1. Вопросы этиологии и патогенеза острого панкреатита	8
1.2. Экспериментальное моделирование острого панкреатита	15
1.3. Вопросы этиологии и патогенеза кист поджелудочной железы.....	26
1.4. Экспериментальное моделирование кист поджелудочной железы	35
ГЛАВА 2. МАТЕРИАЛ И МЕТОДЫ ИССЛЕДОВАНИЯ	38
ГЛАВА 3. МОРФОЛОГИЧЕСКИЕ ИЗМЕНЕНИЯ ПОДЖЕЛУ- ДОЧНОЙ ЖЕЛЕЗЫ ПОСЛЕ ЛОКАЛЬНОГО КРИОВОЗ- ДЕЙСТВИЯ	44
3.1. Морфологические изменения после воздействия холодом -20 °С на поджелудочную железу	44
3.2. Морфологические изменения после воздействия холодом -60 °С на поджелудочную железу	50
3.3. Морфологические изменения после воздействия холодом -100 °С на поджелудочную железу	57
3.4. Морфологические изменения после воздействия холодом -140 °С на поджелудочную железу	70
3.5. Морфологические изменения после воздействия холодом -180 °С на поджелудочную железу	82
ГЛАВА 4. ХАРАКТЕРИСТИКА МОРФОЛОГИЧЕСКИХ ИЗМЕ- НЕНИЙ В ПОДЖЕЛУДОЧНОЙ ЖЕЛЕЗЕ ПОСЛЕ КРИО- ВОЗДЕЙСТВИЯ	88
ГЛАВА 5. АНАЛИЗ РАЗВИТИЯ ПСЕВДОКИСТЫ ПОДЖЕЛУ- ДОЧНОЙ ЖЕЛЕЗЫ ПОСЛЕ КРИОВОЗДЕЙСТВИЯ	92
ГЛАВА 6. ЭКСПЕРИМЕНТАЛЬНЫЕ ДАННЫЕ ПРИМЕНЕНИЯ ОДНОКРАТНОЙ ПУНКЦИОННОЙ АСПИРАЦИИ ПСЕВДОКИСТЫ ПОДЖЕЛУДОЧНОЙ ЖЕЛЕЗЫ	116
6.1. Литературные сведения о лечении псевдокисты поджелудочной железы	116
6.2. Морфологические изменения псевдокисты поджелудочной железы после однократной пункционной аспирации	121
6.3. Анализ структурных изменений псевдокисты поджелудочной железы после однократной пункционной аспирации	125
ЗАКЛЮЧЕНИЕ	135
ЛИТЕРАТУРА	139

ВВЕДЕНИЕ

«Бесспорно, что без опыта и наблюдений над животными у человеческого ума нет средств познать законы органического мира»

(И. П. Павлов, «Живосечение», 1893 г.)

Острые заболевания поджелудочной железы до настоящего времени остаются одной из самых трудноразрешимых проблем современной медицины. Это обусловлено тем, что, несмотря на значительные достижения медицинской науки, за последние два десятилетия увеличилось количество больных острым панкреатитом более чем в 40 раз [21, 222, 223, 302]. Острый панкреатит занимает третье место среди острых хирургических заболеваний органов брюшной полости (9–16 %), уступая острому аппендициту и острому холециститу [202, 242, 247, 322, 359, 372, 436].

Медицинское и социально-экономическое значение проблемы заключается в том, что данной патологии наиболее подвержены лица трудоспособного возраста от 20 до 60 лет, а 50–73 % пациентов, перенесших заболевание, надолго теряют трудоспособность и часто становятся инвалидами [38, 51, 234, 274, 326, 435, 550, 629]. Общая летальность при остром панкреатите находится в пределах от 3 до 21 %, однако при деструктивных формах составляет 85 %, а при молниеносном течении заболевания достигает 100 % [282].

Лечение пациентов с острым панкреатитом остается сложной задачей для врачей. Патологический процесс в поджелудочной железе может прерваться, а осложнения принимают доминирующее значение. Одним из наиболее частых осложнений деструктивных форм острого панкреатита является образование псевдокисты, которую выявляют в 50–92 % наблюдений [9, 31, 90–92, 423, 457]. Процесс формирования псевдокисты поджелудочной железы в 20–50 % случаев сопровождается перфорацией, кровотечением, нагноением псевдокисты, механической желтухой, непроходимостью желудочно-кишечного тракта [29, 30, 32, 37, 39, 43, 83, 93, 101, 192, 216–218, 220, 239, 263, 271, 279, 312, 345, 352, 447, 530, 650]. Исходя из этого, получение новых данных о патогенетических механизмах формирования деструктивного процесса в поджелудочной железе и за ее пределами составляет одну из приоритетных задач, решение которой позволит существенно улучшить результаты лечения больных с острой патологией поджелудочной железы.

Большое значение в решении проблем современной медицины имеют экспериментальные исследования. Существующие в настоящее время многочисленные экспериментальные модели острого панкреатита можно разделить на каналикулярно-гипертензионные, сосудисто-аллергические, травматические и токсико-инфекционные [415], но лишь некоторые из них отвечают современным представлениям о патогенезе острого панкреатита.

Несмотря на многообразие методов моделирования данной патологии, невозможно точно предсказать тяжесть индуцированного острого панкреатита. Это значит, что морфологические особенности и характер течения воспалительной реакции в зависимости от степени воздействия повреждающего фактора на поджелудочную железу все еще остается в ряду малоизученных вопросов. В то же время именно во взаимоотношении между степенью деструктивных изменений и репаративными процессами определяется исход патологического процесса в целом [40, 281, 340]. Все это требует разработки нового, хорошо воспроизводимого способа моделирования острой патологии поджелудочной железы с заданной тяжестью патологического процесса.

Острый панкреатит часто не ограничивается локальным поражением поджелудочной железы и сопровождается образованием псевдокисты. К возникновению могут привести и травматические повреждения паренхимы поджелудочной железы, что наблюдается у 20–50 % больных [275]. У лиц, перенесших травму живота, в 10 % случаев также отмечено формирование псевдокисты поджелудочной железы [5, 100, 165, 338]. Не исключены ятрогенные причины: оперативные вмешательства на поджелудочной железе и диагностические пункции [41, 238].

Известно, что псевдокиста (ложная киста) представляет собой ограниченное организованными стенками скопление жидкости, имеющее вид опухоли и образующееся в паренхиме органа в результате деструкции ткани поджелудочной железы. Отличительной чертой строения стенки псевдокисты от истинной кисты является отсутствие эпителиальной выстилки на ее внутренней поверхности. С. А. Шалимов и соавторы [410, 413] к псевдокистам относят патологические полости в ткани поджелудочной железы и в парапанкреатической области, заполненные только панкреатическим соком. Другие считают [60–62, 63, 85, 112, 254, 460, 570], что содержимым ложной кисты могут быть также кровь, некротизированная ткань железы и парапанкреатической клетчатки, воспалительный экссудат.

Ряд авторов [269, 380, 381] считают, что основным патогенетическим фактором образования псевдокисты поджелудочной железы изначально является повреждение панкреатических протоков вследствие гипертензии или обширных некрозов тканей поджелудочной железы. Вокруг излившегося панкреатического секрета развивается воспалительная реакция и формируется капсула. Такая концепция патогенеза не обладает достаточной ясностью в понимании роли различных патологических субстратов (некроз ткани поджелудочной железы и парапанкреатической клетчатки, формирование инфильтрата), инициирующих и поддерживающих образование псевдокисты.

Многие вопросы морфогенеза псевдокисты поджелудочной железы до настоящего времени нельзя считать решенными.

Для изучения механизмов развития псевдокисты поджелудочной железы и апробации способов ее лечения необходимо было создать модель

заболевания, которой было бы присуща быстрота развития и яркая выраженность патологического процесса, а также близость по проявлениям к аналогичной патологии у человека.

В эксперименте трудно вызвать образование псевдокисты. Существующие немногочисленные способы моделирования псевдокисты поджелудочной железы [60, 199, 200] отличаются значительной технической сложностью, требуют двухэтапных операций. На первом этапе моделируют полость будущей псевдокисты, на втором — формируют сообщение образованной полости с протоковой системой железы. Такие модели достаточно травматичны, часто сопровождаются гибелью животных, при этом патологический процесс образования псевдокисты с самого начала не связан с деструктивными изменениями в поджелудочной железе, которые в большинстве случаев являются его причиной.

В клинической практике предметом дискуссии сохраняется подход к ведению больных с псевдокистами поджелудочной железы [174, 182, 184, 191, 193, 206, 209, 248, 257, 286, 299, 300, 424, 450]. Некоторые авторы [47, 116, 120, 219, 226, 229] приводят данные об успешном консервативном лечении. Ряд хирургов [53, 72, 78] придерживается активной хирургической тактики. Используется широкий диапазон оперативных вмешательств: энуклеация псевдокисты, резекция железы, наружное и внутреннее дренирование. Оценивая результаты радикальных операций, большинство авторов указывает на высокую послеоперационную летальность, достигающую 12–28 % и частоту послеоперационных осложнений до 25–33 % [11, 13, 103, 105].

В 70–80-х годах прошлого века получены обнадеживающие результаты при использовании для лечения псевдокисты поджелудочной железы аспирационных пункций под контролем УЗИ. Однако первый успех метода вскоре сменился скептическим отношением хирургов к нему ввиду его малой эффективности и частых рецидивов псевдокисты. Эффективность же лечения того или иного заболевания зависит от ясного понимания причин возникновения и последствий патологического процесса, от целенаправленной этиотропной и патогенетической терапии.

Таким образом, возросшие возможности медицины требуют решения фундаментальных аспектов этиопатогенеза острой патологии поджелудочной железы, теоретическому осмыслению новых и усовершенствованию известных методов оперативных вмешательств. Эти запросы практической медицины не могут быть удовлетворены только на основании клинических наблюдений. В большинстве случаев решить поставленные задачи можно только в опытах на животных, в том числе путем создания экспериментальных моделей.

Для решения этих важных проблем был избран способ воспроизведения острого панкреатита методом локального криодействия на поджелудочную железу в различных температурных режимах.

В основе патологических изменений при локальном холодовом воздействии в эксперименте лежит повреждение ацинарной клетки с последующим выходом активированных или самоактивирующихся ферментов поджелудочной железы в интерстициальную ткань и развитие инфильтративно-некротической формы панкреатита. Высвобождающиеся ферменты также приводит к образованию очагов жировых некрозов в парапанкреатической клетчатке, формированию инфильтратов, исходом которых является псевдокиста поджелудочной железы.

Созданная экспериментальная модель псевдокисты поджелудочной железы позволила полно изучить ее морфогенез. Применение микроскопической техники дало возможность выделить несколько последовательных стадий развития псевдокисты поджелудочной железы. Результаты исследования дополнили представления о взаимоотношении различных клеточных популяций в стенке псевдокисты. Представлены также экспериментальные данные структурных изменений псевдокисты поджелудочной железы после однократной пункционной аспирации содержимого. Установлены особенности клеточных реакций.

Результаты исследований позволяют внести ряд предложений по улучшению диагностики и лечения, которые могут быть использованы в клинике.

ГЛАВА 1

ОБЗОР ЛИТЕРАТУРЫ

1.1. Вопросы этиологии и патогенеза острого панкреатита

В 1673 году Greisel описал первый случай острого панкреатита, в дальнейшем появлялись отдельные сообщения. И. Г. Руфанов [320] в 1825 году отмечает 12 случаев острого панкреатита. Из одиночных наблюдений в прежние годы в настоящее время острый панкреатит превратился в одну из проблем клинической медицины, что обусловлено значительным его распространением.

Считают, что острый панкреатит могут вызывать различные причины [2, 36, 88, 99, 121, 163, 178, 241, 242, 261, 283, 321, 331, 359, 364, 379, 384, 410, 586, 608], некоторые исследователи выделяют 8 этиологических факторов [282]. Желчнокаменной болезни и алкогольной интоксикации придают важное значение в возникновении заболевания. Установлено, что острый деструктивный панкреатит сочетается с холелитиазом в 41,3–80,0 % случаев [315, 436]. Конкременты в желчных протоках препятствуют продвижению желчи в двенадцатиперстную кишку и создают условия для ее поступления в панкреатический проток, где активизируются панкреатические ферменты, которые и вызывают некроз паренхимы поджелудочной железы.

Данные о том, что алкоголь вызывает острый панкреатит, существенно отличаются и колеблются в пределах от 5 до 80 % случаев [51, 213, 434]. Алкогольная интоксикация приводит к нарушению белкового и жирового обмена, сопровождается подъемом активности липазы и амилазы [314, 319, 484].

В 39 % случаев причиной развития острого панкреатита является травма поджелудочной железы [6, 100, 165, 573]. Основным патогенетическим механизмом при этом служит прямое механическое повреждение.

Возможно развитие острого панкреатита после выполнения хирургических операций. По данным различных авторов, его частота варьирует от 6,0 до 20,5 % [20, 41, 338, 325, 659], при этом послеоперационные поражения поджелудочной железы чаще всего отмечаются при оперативных вмешательствах на самой железе и соседствующих с ней органах. Описаны послеоперационные панкреатиты после операций, выполненных и вне брюшной полости [354].

Структурные изменения в поджелудочной железе, трактуемые как острый панкреатит, отмечаются при бактериальных, вирусных и паразитарных заболеваниях [42, 230, 318, 488], а также при патологических состояниях, сопровождающихся тяжелыми расстройствами микроциркуляции [50, 107]. Причинами развития острого панкреатита могут быть нарушения гормонального баланса в организме [171, 336, 408, 443], а также липидного обмена [292]. Имеются сообщения об участии иммунных механизмов в развитии острого панкреатита [77, 179, 317, 433].

Выделяют также идеопатический панкреатит, возникающий спонтанно, без видимой связи ни с одним из перечисленных факторов [378].

Этиологический фактор развития острого панкреатита устанавливается в 60–80 % случаев, а остальные относят к неясной этиологии [429].

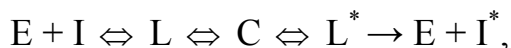В настоящее время существует две точки зрения на связь этиологии и патогенеза острого панкреатита. Согласно одной из них, острый панкреатит монопатогенное, но полиэтиологичное заболевание, по второй — каждый этиологический фактор имеет характерный только для него патогенетический механизм [282, 441]. Считают [65, 160, 210, 235, 372, 454, 473, 516, 577], что, каковы бы ни были причины острого панкреатита, в основе возникновения патологических изменений в поджелудочной железе лежат повреждения ацинарной клетки с последующим выходом активированных или самоактивирующихся ферментов в интерстициальную ткань. Изначальным патобиохимическим фактором, обуславливающим аутокаталитические процессы в поджелудочной железе, являются липолитические ферменты — липаза и фосфолипаза-А. Оба этих фермента выделяются железой в активном состоянии. При достаточном количестве свободных липолитических ферментов включается протеолитический процесс. Считают [4, 175, 287, 344, 373, 451, 508, 611, 663], изначально происходит накопление поврежденных липазой в ацинарных клетках свободных жирных кислот. При этом рН клетки сдвигается до 3,5–4,5. В этих условиях в результате аутокаталитической реакции внутриклеточный трипсиноген трансформируется в трипсин. Трипсин освобождает и активирует лизосомальные ферменты, в частности — эластазу, а также ряд других протеаз (карбоксипептидазу, химотрипсин, каллогеназу). Освобождающиеся из клеток при панкреонекрозе липолитические ферменты (липаза и фосфолипаза А) активируют трипсин. Это поддерживает цикличность взаимоактивирующих влияний липолитического и протеолитического процессов. Трипсин и другие пептидазы вызывают некробиоз ацинарных клеток. Поступление в тканевую жидкость, лимфу и кровь активного трипсина запускает процесс аутолиза не только ткани поджелудочной железы, но и окружающей ее жировой клетчатки с образованием участков некроза и асептического воспаления. Под влиянием эластазы происходит лизис преимущественно венулярных стенок и междольковых соединительнотканых перемычек. Одновременно в микроциркуляторном кровеносном и, отчасти, лимфатическом русле поджелудочной железы трипсин активирует калликреин-кининовую, плазминовую и тромбиновую системы. Патологическая активация этих систем ведет к углублению локальных нарушений микроциркуляций крови, увеличению плазморрагического и геморрагического отека, развитию диссеминированных микротромбозов.

Н. К. Пермяков и соавт. [294] указывают, что распад мембранных структур экзокринных клеток поджелудочной железы сопровождается

проникновением активных панкреатических ферментов в межацинарные пространства, что ведет к развитию деструктивных изменений в периацinarной ткани и последующей воспалительной реакции.

В настоящее время проводится исследование содержания цитозольного свободного ионизированного Ca^{2+} , его считают основным интрацеллюлярным медиатором панкреатической секреции [426, 509]. Повреждение ацинарных мембран вызывает мощный приток внеклеточных ионов Ca^{2+} , которые инициируют внутриклеточные процессы с активацией трипсиногена при участии катепсина В, лизосомной гидролазы, с последующим повреждением ациноцитов. На основании изложенного, авторы делают вывод, что одним из самых ранних механизмов, вызывающих повреждение поджелудочной железы, является повреждение мембран ацинарных клеток.

Многие авторы делают заключение, что правильно судить о степени выраженности патологического процесса в поджелудочной железе можно только при сопоставлении активности трипсина и его ингибиторов [67, 453, 505, 514, 556, 567, 590]. У больных по мере нарастания патологических явлений происходит повышение активности трипсина с параллельным, но менее выраженным нарастанием активности ингибитора трипсина. Дефицит ингибитора относят к одному из ведущих звеньев в развитии патологических изменений поджелудочной железы. Воздействие различных причин [36, 121, 359, 586] приводит к повреждению тканей поджелудочной железы, нарушается динамическое равновесие системы, которое может быть описано следующим образом:



где E — фермент; I — ингибитор; L — свободный комплекс; C — стабильный комплекс. При нейтральных значениях pH C медленно превращается в L или L^* .

Взаимодействие ингибитора с ферментом может вести к формированию модифицированного ингибитора. В зависимости от величины pH и прочих факторов константы скоростей первой и второй реакций могут изменяться. В патологических условиях равновесие смещается в сторону образования модифицированного ингибитора. Из равновесия также следует, что в норме в поджелудочной железе всегда в небольших количествах имеется свободный трипсин.

Клиническая концепция развития патоморфологических изменений в поджелудочной железе основывается на положениях В. С. Савельева [321]:

— ведущая патобиохимическая роль принадлежит липолитической и протеолитической системам ферментов поджелудочной железы, калликреин-кининовой системе, плазминовой, тромбиновой, а также симпатико-адреналовой системам;

— панкреатогенная токсемия сопровождается глубокими нарушениями центральной и периферической гемодинамики;

— очаги панкреонекроза и воспалительная демаркационная реакция первично асептичны.

По клиническим данным, морфологические изменения, развивающиеся в поджелудочной железе варьируют от отека соединительной ткани до тяжелых деструктивных изменений.

Различают при остром панкреатите два вида некроза: паренхиматозный и жировой [15, 162, 277, 289, 380, 548, 580, 647]. Считают, что паренхиматозный некроз обусловлен гибелью ацинарных клеток поджелудочной железы и по своему происхождению является ишемическим и связан с действием протеолитических ферментов. Жировой некроз вызывается непосредственным действием на жировую ткань железы, забрюшинной клетчатки, малого и большого сальника, брыжеек и связок липолитических панкреатических ферментов. В клинической практике некротические изменения в поджелудочной железе носят смешанный характер, но чаще с преобладанием или паренхиматозного, или жирового некроза [38, 268, 340, 383, 471, 475, 581, 657]. При выраженных геморрагических панкреатитах в железе преобладает паренхиматозный, а при рецидивирующих формах и липоматозе поджелудочной железы более выражен жировой некроз. Паренхиматозный некроз относится к разряду колликвационного и сопровождается относительно слабой перифокальной лейкоцитарной реакцией. Мертвые ткани паренхимы железы обладают свойством быстро расплавляться и всасываться, вызывая явления выраженной интоксикации. Жировой некроз поджелудочной железы относится к разряду сухого (коагуляционного). Он, в отличие от паренхиматозного, вызывает резко выраженную перифокальную лейкоцитарную реакцию. Считают, что ткани, подвергшиеся жировому некрозу, в асептических условиях не расплавляются и не служат источником интоксикации, но при наличии тканевых или бактериальных протеолитических ферментов легко секвестрируются.

В настоящее время существуют различные классификации вариантов острого панкреатита [75, 303, 468, 647, 661, 670, 685]. В. С. Савельев и соавт. [322] различают следующие клинико-морфологические формы:

- а) отечный панкреатит (абортивный панкреонекроз);
- б) жировой панкреонекроз;
- в) геморрагический панкреонекроз.

По распространенности процесса:

- а) локальный (очаговый процесс);
- б) субтотальный процесс;
- в) тотальный процесс.

С. А. Шалимов и соавт. [416] предлагают классифицировать острый панкреатит на:

1. Отечный панкреатит:

- а) серозный;
- б) серозно-геморрагический.

2. Некротический панкреатит (панкреонекроз):

а) геморрагический (мелкоочаговый, крупноочаговый, субтотальный, тотальный);

б) жировой (мелкоочаговый, крупноочаговый, тотальный);

в) смешанный (мелкоочаговый, крупноочаговый, тотальный) при возможности определить преобладание одного из видов геморрагического или жирового некроза.

3. Гнойный панкреатит:

а) первично-гнойный;

б) вторично-гнойный;

в) обострение хронического гнойного панкреатита.

Классификация острого панкреатита с учетом характера тканевых изменений предложена Ю. Г. Бойко [38]:

а) острый отек поджелудочной железы (отечная форма);

б) острый панкреонекроз с ограниченными или распространенными жировыми некрозами (некротическая форма);

в) острый геморрагический панкреонекроз с наличием ограниченных или распространенных жировых некрозов или без них (некротически-геморрагическая форма).

Многообразие клинических вариантов заболевания послужило причиной того, что ряд исследователей [282, 303, 460, 462, 525, 547, 555, 578, 582, 627, 639] расценивают различные изменения в поджелудочной железе при остром панкреатите как единый процесс, протекающий стадийно. Деструктивно-воспалительные изменения в поджелудочной железе проходят ряд стадий.

Е. Е. Gambill [522] выделяет следующие патолого-анатомические стадии развития острого деструктивного панкреатита:

1) острый отек поджелудочной железы;

2) острый отек поджелудочной железы с кровоизлияниями и жировыми некрозами;

3) геморрагический инфаркт поджелудочной железы;

4) некроз железы с размягчением;

5) секвестрация железы.

Р. В. Вашетко и др. [282] эти стадии (фазы) классифицируют следующим образом:

1) фаза отека и нарастающих дистрофических изменений;

2) фаза формирования некроза;

3) фаза расплавления и секвестрации;

4) фаза репарации.

Авторы подчеркивают, что стадийное (фазовое) развитие острого деструктивного панкреатита не означает обязательно перехода одной фазы в другую во всех случаях и строгую очерченность фазовых особенностей во времени и по протяженности поджелудочной железы. Каждая, более легкая фаза, может закончиться обратным развитием, не переходя в другую, более тяжелую фазу.

Клиническое течение острого панкреатита сопровождается различными осложнениями [220, 233, 240, 251, 262, 280, 306, 330, 346, 355, 357, 382, 386, 411, 421, 422, 461, 469, 470, 519, 588, 612, 642, 668, 672], которые в 95–97 % случаев являются основной причиной летального исхода. В клинической практике [73, 91, 358, 416, 456, 536] на развитие осложнений при остром панкреатите влияет ряд факторов:

1. Тяжелые расстройства гемодинамики с развитием ДВС-синдрома и циркуляторной гипоксии.

2. Непосредственное токсическое воздействие активных ферментов поджелудочной железы и продуктов их реакции.

3. Токсическое влияние больших объемов некротизированных тканей.

4. Нарушение морфофункционального взаимодействия между различными органами и системами организма.

5. Изменения, связанные с присоединением гнойно-гнилостной инфекции на фоне вторичного иммунодефицита.

6. Развитие тяжелых морфофункциональных расстройств за счет фоновых заболеваний (ишемическая болезнь сердца, гипертоническая болезнь, хронический алкоголизм, хронические заболевания почек, печени, дыхательной системы, болезни обмена). Дополнительные отрицательные воздействия на уже измененных предшествующим заболеванием органах быстро приводят к их декомпенсации.

Р. В. Вашетко и соавт. [282] установили, что характер и время возникновения осложнения морфологически тесно связаны с фазностью развития патологического процесса в поджелудочной железе, что дало им возможность разработать клинико-морфологическую классификацию осложнений острого панкреатита.

Клинико-морфологическая классификация осложнений острого панкреатита:

а) В зависимости от локализации поражения:

1) осложнения, связанные с патологическим процессом в поджелудочной железе;

2) местные осложнения, связанные с топографо-анатомическими особенностями поджелудочной железы и окружающих ее органов и тканей;

3) осложнения вне органов брюшной полости;

4) распространение осложнения с захватом двух и более областей брюшной полости и забрюшинного пространства;

5) генерализованные реакции.

б) Ранние осложнения (до 7 суток):

1) ферментативный отек парапанкреальной клетчатки;

2) ферментативный холецистит;

3) респираторный дистресс-синдром;

4) токсическая энцефалопатия;

5) ферментативный полисерозит;

6) кровотечение из острых язв ЖКТ;

- 7) острая почечная недостаточность;
- 8) паралитический илеус;
- 9) панкреатический (энзиматический шок);
- 10) болевой шок;
- 11) ДВС-синдром.
- в) Поздние осложнения (более 7 суток):
 - 1) секвестрация поджелудочной железы или ее фрагментов;
 - 2) абсцессы поджелудочной железы;
 - 3) кровотечение из аррозированных сосудов;
 - 4) формирование истинных и ложных кист;
 - 5) исход в хронический рецидивирующий панкреатит;
 - 6) диффузный фиброз поджелудочной железы с развитием экзокринной недостаточности и сахарного диабета;
 - 7) гнойный парапанкреатит;
 - 8) некротический лигаментит;
 - 9) абсцессы сальниковой сумки;
 - 10) псевдокисты;
 - 11) парапанкреатические инфильтраты;
 - 12) кровотечение из аррозированных сосудов;
 - 13) стеатонекрозы и аллергические поражения костей и суставов;
 - 14) пневмония;
 - 15) нагноение ран;
 - 16) флегмона кишечника, желчного пузыря, скопление гноя в пространствах клетчатки;
 - 17) гнойное расплавление диафрагмы и поясничных мышц;
 - 18) формирование абсцессов (брыжейка, малый таз);
 - 19) перитонит при вскрытии абсцессов;
 - 20) тромбоз воротной вены и ее ветвей;
 - 21) кишечные свищи;
 - 22) спаечная кишечная непроходимость;
 - 23) сахарный диабет;
 - 24) полиорганная недостаточность;
 - 25) эндотоксиновый шок;
 - 26) вторичный иммунодефицит;
 - 27) сепсис;
 - 28) «раневое истощение»;
 - 29) геморрагический шок.

Таким образом, острый панкреатит следует рассматривать как полиэтиологическое заболевание, в основе которого лежит повреждение мембранных структур ацинарной клетки поджелудочной железы с запуском внутриклеточных аутокаталитических реакций, исход которых зависит от состояния активирующих и ингибирующих механизмов. Однако регенераторные возможности поджелудочной железы и ее способность нейтрализовать повреждения изучено недостаточно.

1.2. Экспериментальное моделирование острого панкреатита

Сведения об экспериментальном остром панкреатите многочисленны и разнообразны. Поджелудочная железа в силу анатомо-физиологических особенностей активно реагирует на различные воздействия, из чего следует, что моделирование острого панкреатита относительно простая задача [66, 98, 160, 236, 368, 418, 442, 448, 456, 478, 479, 498, 520, 542, 610, 641, 654, 662, 675, 691].

С. Bernard [458] впервые в 1856 году получил экспериментальный панкреатит путем ретроградного введения оливкового масла в выводной проток поджелудочной железы. Этот исторический опыт послужил основой для последующих экспериментов.

В настоящее время все известные модели острого панкреатита разделяют на четыре группы [415]:

- 1) каналикулярно-гипертензионные;
- 2) сосудисто-аллергические;
- 3) травматические;
- 4) токсико-инфекционные.

Каналикулярно-гипертензионные модели острого панкреатита воспроизводят путем лигирования главного выводного протока. Фаза острого панкреатита выражена не резко и продолжается 3–4 недели, после чего начинается процесс замещения экзокринной паренхимы соединительной тканью и завершается фиброзом поджелудочной железы. Более выраженную морфологическую картину острого панкреатита можно получить, стимулируя панкреатическую секрецию, введением пилокарпина, простиग्мина, сульфата магния, а также обильным кормлением хлебом и молоком.

И. Б. Дименштейн [119] моделировал острый деструктивный панкреатит путем перевязки выводного протока поджелудочной железы с последующим введением непосредственно в проток и ткань железы 0,05–0,1 % пилокарпина из расчета 0,22–0,29 мг/кг массы тела.

Вместо перевязки протока аналогичный результат получают введением в протоки поджелудочной железы неопрена, латекса, медицинского клея и других нетоксичных, быстро полимеризирующихся веществ [221].

Наибольшее распространение получила методика моделирования острого панкреатита, в которой перевязку выводного протока сочетают с введением в него самых различных веществ в объемах, заведомо превышающих вместимость. Нагнетание вещества в протоковую систему резко повышает давление, в результате чего возникает отек, который затем может перейти в деструктивный панкреатит. Это зависит от величины избыточного давления, цитотоксических свойств введенного вещества, степени повреждения выводных протоков и мембран ацинарных клеток [59, 269, 288, 438, 505, 516, 541, 613, 638, 666].

Яркую морфологическую картину острого панкреатита удается получить при введении в протоки желчи, трипсина и других веществ в сочетании с кишечным содержимым на фоне повышенной секреции [201].

С. А. Шалимов [415] воспроизвел острый панкреатит по следующей методике: после выделения основного ствола выводного протока поджелудочной железы специальной иглой пунктируют двенадцатиперстную кишку и затем иглу вводят в отверстие выводного протока. Иглу в протоке фиксируют лигатурой. Через иглу систему протоков заполняют 1 % раствором перманганата калия, не создавая избыточного давления. После чего лигатуру снимают, удаляют иглу и герметизируют стенку кишки. Автор указывает, что через 10–20 минут возникает острый отек поджелудочной железы с последующим развитием острого панкреатита. Если ввести большие количества раствора, эпителий и стенка протоков повреждаются, что ведет к геморрагическому некрозу и деструктивному панкреатиту. Введение минимального количества раствора приводит к склерозированию поджелудочной железы без выраженной фазы острого и деструктивного панкреатита.

Острый панкреатит возможно моделировать путем создания рефлюкса желчи в протоки поджелудочной железы. Для этого у собаки после вскрытия брюшной полости выполняли дуоденотомию и катетером соединяли общий желчный и главный панкреатический протоки, дополнительно желчь инфицировали стафилококком [362].

Для изучения механизмов развития острого панкреатита и апробации различных способов лечения В. Г. Владимиров и В. И. Сергиенко [67] предложили модель заболевания, в которой были бы присущи быстрота развития и яркая выраженность патологического процесса. Для этого был выбран способ воспроизведения острого панкреатита при помощи ретроградных внутривнутрипротоковых инъекций проинкубированной смеси желчи с трипсином. Смесь готовили следующим образом. Кристаллический трипсин растворяли в 0,002 М соляной кислоты. Полученный раствор ошелачивали медианальным буфером, разведенным в два раза водой, и смешивали с равным объемом желчи. Смесь инкубировали 24 часа в термостате при 37 °С. Верхнесрединным разрезом вскрывали брюшную полость собаки, в рану выводили двенадцатиперстную кишку с прилежащим участком головки поджелудочной железы. Находили проток железы, в который инъецировали полученную смесь желчи с трипсином из расчета 0,25 мл на 1 кг тела животного. Проток перевязывали тонким кетгутом. Через 5–15 мин после начала эксперимента визуально определялся отек и увеличение размеров поджелудочной железы. В дальнейшем железа приобретала темно-красную окраску, отмечались очаги кровоизлияний. Результаты морфологических исследований указывали на то, что процесс в органе начинался с поражения стенок протоков. Проинкубированная смесь желчи с трипсином разрушала эпителиальную выстилку протоков и через ее дефекты проникала в паренхиму железы. Развивался отек стромы. Повреждались мембраны ацинарных клеток, а также сосуды, особенно вены поджелудочной железы. Выявлялась лейкоцитарная инфильтрация и обширные кровоизлияния. Авторы констатируют, что уже через 1 час выявляются мелкоочаговые некрозы паренхимы железы.

А. А. Трояшкин [361] моделировала острый панкреатит введением в проток стафилококкового α -токсина и фермента лецитофителлазы без перевязки выводного протока. Сам фермент не способен вызывать каких-либо изменений в железе, а в сочетании с токсином индуцирует панкреонекроз. Если токсин вводят с антитоксической сывороткой, нейтрализующей его гемолитическую активность, то возникает очаговый некроз.

Значительным недостатком методов с введением агрессивных препаратов в просвет протока поджелудочной железы белой крысы является его большая трудоемкость и длительность процедуры. В следствие малого (около 0,4 мм) диаметра протока введения иглы является сложным, травматичным и не всегда выполнимым действием.

Ю. В. Огнев и соавт. [277] получили модель острого панкреатита при перевязке выводного панкреатического протока в сочетании с перевязкой грудного лимфатического протока и введением в протоки железы трипсина. Авторы отмечают, что острый панкреатит с явлениями геморрагического некроза развивался и без введения трипсина при перевязке грудного лимфатического протока при одновременной стимуляции панкреатической секреции.

Существует модель острого и хронического рецидивирующего панкреатита по К. Д. Тоскину [356], суть которой заключается в следующем. Оперативным путем на переднюю брюшную стенку выводят петлю двенадцатиперстной кишки, заключенную в кожный филатовский стебель.

Выше этой петли в брюшной полости остается слепой конец двенадцатиперстной кишки, в который впадают протоки поджелудочной железы и общий желчный проток. Непрерывность желудочно-кишечного тракта восстанавливается наложением желудочно-кишечного анастомоза. При пережатии выведенной на брюшную стенку петли в слепом отрезке двенадцатиперстной кишки скапливается содержимое, повышается внутрикишечное давление с регургитацией дуоденального сока в протоки поджелудочной железы, что приводит к возникновению панкреатита. Автор указывает, что патологические изменения поджелудочной железы находятся в прямой зависимости от длительности пережатия стебля. Через 3–5 часов отмечается типичная картина острого отека поджелудочной железы. Через 15–18 часов развивается различной степени выраженности некроз паренхимы. При повторных пережатиях возникают приступы обострения панкреатита, ведущие к хроническому воспалению и, в последующем, к фиброзу поджелудочной железы.

Сосудистые модели острого панкреатита относительно сложны для воспроизведения. Это связано с тем, что перевязка экстраорганных сосудов поджелудочной железы очень редко сопровождается развитием острого панкреатита. Необходима окклюзия мелких интраорганных артерий. Межартериальные анастомозы в паренхиме железы функционально неполноценны и при их окклюзии, особенно множественной, появляются мелкоочаговые ишемические некрозы, служащие основой деструктивного панкреатита. Окклюзия экстраорганных и магистральных артерий или вен к

развитию острого панкреатита не приводит. Только одномоментная их перевязка сопровождается острой ишемией с последующим тотальным некрозом.

R. Pfeffer [621] моделировал острый панкреатит путем эмболизации сосудов. В верхнюю поджелудочно-двенадцатиперстную артерию вводили покрытые парафином полиэтиленовые частицы. Использование частиц 20–40 микрон вызывал отек железы, а 8–20 микрон приводил к развитию некротически-геморрагического панкреатита. Этот феномен автор объясняет тем, что крупные частицы блокируют внеорганные артерии, кровоснабжение железы восстанавливается благодаря коллатералям.

Воспроизвести некротически-геморрагический панкреатит возможно путем перевязки главного выводного протока и инъекции в верхнюю-поджелудочно-двенадцатиперстную артерию стерильного парафинового масла [236].

Ю. Г. Бойко [38] моделировал острый панкреатит путем проведения быстро наступающей, проходящей ишемии ткани поджелудочной железы кошки, вызванной спазмом сосудов. Это достигается путем инъекции 0,1 % раствора адреналина по ходу артерий железы по типу ползучего инфильтрата. Спазм мелких артерий и заметное сужение крупных ветвей вызывал очаговые некрозы. Очаги некробиоза и некроза не имели отчетливой границы и захватывали группы долек.

В другой серии опытов на кошках Ю. Г. Бойко [38] исследовал роль острого расстройства венозного кровообращения в возникновении патологии поджелудочной железы. Опыты заключались в перевязке селезеночной вены с последующим ее тромбированием проксимальнее места перевязки. Тромбоз вены вызывали введением в нее веществ, вызывающих свертывание белков крови (спирт, танин, уксусная кислота, викасол) или агглютинацию эритроцитов. Последняя достигалась введением в вену гетерогенной крови (от кролика или белой мыши). Тромбообразование также достигалось с помощью сухого тромбина из плазмы крови человека. Автор во всех опытах предварительно удалял селезенку. На аутопсии погибших или убитых животных уже в первые сутки в брюшной полости обнаруживался геморрагический выпот. Селезеночная часть поджелудочной железы увеличилась в объеме и приобрела темно-красную окраску. На разрезе определялись резко расширенные междольковые пространства, а сами дольки были пропитаны кровью. В последующие дни выявлялись очаги жировых некрозов, завершающиеся секвестрацией или расплавлением мертвой ткани железы.

Аллергические модели острого панкреатита основаны на воспроизведении местного феномена Артюса или Санарелли-Шварцмана. Феномен Артюса характеризуется сменяющимися друг друга фазами: образование не растворимых комплексов в виде преципитатов в просвете венул; связывание комплексов с комплементом; хемотаксическое действие комплексов на нейтрофилы с развитием васкулита и периваскулита; фагоцитоз иммунных комплексов; выделение лизосомальных ферментов и образование вазоактивных веществ; повреждение сосудистой стенки с последующим тромбо-

зом, отеком геморрагиями и некрозом тканей. Феномен Санарелли-Шварцмана близок к феномену Артюса. Он возникает в ответ на внутривенное введение эндотоксина и сопровождается некротическими изменениями в месте инъекции и диссеминированным внутрисосудистым свертыванием крови. Причем, деструктивные изменения сосудистых мембран обнаруживаются в участках максимального осаждения иммунных комплексов.

В настоящее время считают, что иммунизация животного тканевыми антигенами или введение панкреатоцитотоксических сывороток без дополнительных воздействий вызывает в железе лишь хронический процесс.

Начало создания аллергических моделей острого панкреатита положили классические опыты R. Convelaire и D. Bargenton [487]. Производилась предварительная сенсibilизация животных (собак, морских свинок) лошадиной сывороткой, затем (спустя 20 дней) вводили разрешающую дозу сыворотки непосредственно в сосудистое русло или ткань поджелудочной железы, после чего развивалась геморрагическая форма панкреатита. Авторы обратили внимание на роль нервной системы в происхождении изменений в поджелудочной железе. Они считали, что серозный отек и геморрагии являются последовательными этапами, развивающимися под влиянием нейровегетативного раздражения.

В дальнейшем аллергическая теория патогенеза острого панкреатита была подтверждена другими экспериментальными исследованиями. Установлено, что в воспроизведении острого аллергического панкреатита существует 3 этапа: подготовительный (период сенсibilизации); свободный интервал, необходимый для выработки у животных антител; разрешающая инъекция (анафилактический шок — панкреатический криз).

В последующих исследованиях менялись сенсibilизирующие вещества, их дозы, место и способы введения антигена различных животных. В качестве антигена применяли гетерогенный белок (1 % альбумин), который вводили кроликам сначала внутривенно, затем через 5 дней подкожно, а через 5–6 недель внутрикожно. При этом наблюдалась местная реакция типа феномена Санарелли-Шварцманна. После этого четвертую инъекцию того же антигена производили в панкреатический проток. После разрешающей внутривенной инъекции антигена животные через 24 часа погибали. На аутопсии обнаруживались различные изменения в поджелудочной железе вплоть до геморрагического некроза. В качестве антигенов использовались и микробные токсины (менингококка, кишечной палочки).

V. Becker [460] вызывал аллергический панкреатит в эксперименте на кроликах с помощью пирексала (препарат, содержащий экстракты из сальмонелл или кишечной палочки), который вводили непосредственно в панкреатический проток. Через 24 часа этот же раствор в четырехкратном количестве вводили кролику в ушную вену. При вскрытии животного через сутки находили многочисленные некрозы паренхимы железы и тромбоз мелких вен.

М. Н. Молоденков [267] моделировал острый панкреатит следующим образом. Четырехкратно проводилась сенсибилизация кроликов нормальной лошадиной сывороткой с интервалом в 5 дней. Затем накладывали лигатуру на поджелудочную железу, перетягивая на пуговчатом зонде ее протоки у места впадения в двенадцатиперстную кишку или же в средней ее трети. Через 2–3 дня после начала эксперимента были обнаружены изменения, характерные для острого панкреатита (отек, геморрагический выпот, кровоизлияния). По мнению автора, наложение на железу лигатуры, явилось разрешающим фактором.

А. И. Скопинцева [325] разработала аллергическую модель геморрагического панкреонекроза. Для этого собаку сенсибилизируют путем подкожного трехкратного введения гомологичного антигена поджелудочной железы в дозе 2–5 мг белка/кг с интервалом 5–7 дней. Через 7 дней после последнего введения антигена вскрывали брюшную полость, перевязывали вены поджелудочной железы у самого выхода их из паренхимы органа и травмировали поджелудочную железу на каком-либо участке (лучше в области левой доли, вблизи от ворот селезенки). Геморрагический панкреонекроз развивался уже на 2-й день. На 3–5-й день собаки погибали от перитонита.

Л. Н. Огеленко и Л. Е. Щедренко [278] для моделирования острого панкреатита использовали панкреатоцитотоксическую сыворотку. Для этого в ткань поджелудочной железы собаки вводили указанную сыворотку в комбинации с условно-патогенными микроорганизмами. Через 24 часа наблюдался отек железы, переходящий в обширный некроз и гнойный панкреатит.

Е. Р. Черкизова-Кинова [214, 403] получила модель острого панкреатита путем повторных введений здоровым животным в двенадцатиперстную кишку дуоденального содержимого, полученного у собак с панкреонекрозом из свища двенадцатиперстной кишки. Это позволило автору констатировать аллергический механизм развития патологии. К такому выводу пришли на том основании, что при гистологическом исследовании поджелудочной железы наблюдались сосудистые изменения в виде тромбов, инфарктов и плазматической инфильтрации, что характерно для феномена Шварцманна.

Травматические методы моделирования острого панкреатита основаны на введении непосредственно в ткань поджелудочной железы желчи, скипидара, кислот, солей масла и других раздражителей, термокоагуляции, орошение хлорэтилом. Считают, что участок поджелудочной железы, подвергшийся травматическому воздействию, замещается соединительной тканью [236].

Л. Ф. Благовидов и соавторы [33] производили точечную термокоагуляцию паренхимы железы металлической гребенкой. В течение 10–12 дней после эксперимента наблюдалась острая воспалительная реакция тканей поджелудочной железы с переходом в дальнейшем в хроническое воспаление.

А. П. Сыновец [343] моделировал острое воспаление поджелудочной железы у крыс путем прямого механического повреждения, доступ к кото-

рой обеспечивался при лапаротомии. Ю. Г. Бойко и Н. И. Прокопчик [41] также моделировали острый панкреатит, повреждая поджелудочную железу собаки в области крючковидного отростка, раздавливающим зажимом или мануально, дополняя повреждением главного панкреатического протока.

Экспериментальный острый панкреатит можно вызвать с помощью этионина [415]. Синтетическая аминокислота этионин является антиметаболитом метионина, при введении в больших дозах вызывает у животных резкие деструктивные изменения в паренхиматозных органах, в том числе, некроз ацинарных клеток поджелудочной железы, из-за торможения белкового синтеза. Модель рекомендуется для воспроизведения на лабораторных грызунах. Для получения этионинового панкреатита препарат вводят в течение 2–7 дней крысам в дозе 50–100 мг внутривентрально (25 мг на 100 г веса) или кормят в течение 10–63 дней пищей, содержащей 0,5 % раствор препарата. У собак, кошек и обезьян панкреатит возникает при ежедневном парентеральном введении препарата из расчета 0,1 г на 1 кг веса. Острый геморрагический панкреатит у мышей может возникнуть, если животных содержать на холин дефицитной диете, а затем добавить к пище 5 % раствор этионина.

С. А. Шалимов и соавт. [415] установили, что если крысам ежедневно, в течение шести месяцев добавлять в пищу 10 мг/кг водного раствора фенола, то к концу опыта выявляется фиброз поджелудочной железы. Отмечено образование на отдельных участках кистоподобных структур при отсутствии каких либо признаков острого воспаления.

Различные изменения в поджелудочной железе от отека до некроза можно получить путем внутривенного и внутритканевого введения асцитической жидкости, взятой от животных с деструктивными формами панкреатита, а также сыворотки из крови или экстрактов, изготовленных из пораженной ткани поджелудочной железы [236].

В экспериментальных исследованиях [376] в настоящее время широко используется модель острого панкреатита, воспроизводимая на крысах по методике Э. С. Гульянц и соавт. [324], путем введения 5 % неионного детергента тритона X-100 в паренхиму поджелудочной железы в дозе 0,3 мл. Для исследования нарушения стабильности биологических мембран ацинуса поджелудочной железы использовали также тритон X-100, но по другой методике. Для этого после лапаротомии атравматично выделяли у собак левый панкреатический проток. Вводили в просвет протока полихлорвиниловый катетер, дистальный конец катетера выводили на переднюю брюшную стенку. На 3–4 сутки послеоперационного периода, после стабилизации состояния животного, в проток вводили тритон X-100. Концентрация детергента в растворе составляла 10 %, объем введения 0,1 мл/кг.

В. М. Буюков и соавт. [50] вызывали экспериментальный панкреонекроз у собак следующим образом: производили верхнюю срединную лапаротомию, в рану выводили двенадцатиперстную кишку с частью поджелу-

дочной железы. Добавочный проток поджелудочной железы перевязывали, пересекали. Проток поджелудочной железы катетеризировали экстрадуоденально на глубины не более 0,5 см, катетер фиксировали лигатурой. Затем по катетеру под давлением вводили собственную желчь животного из расчета 0,4 мл/кг массы. После чего проток перевязывали.

П. А. Самогесов и соавт. [323] создали модель острого панкреатита путем прямого введения в ткань железы раствора трипсина с желчью под контролем тканевого давления.

В. С. Савельев и соав. [321] воспроизводили экспериментальный острый панкреатит у крыс, перевязывая выводные протоки железы с одновременной стимуляцией ее секреции пилокарпином из расчета 10^{-4} мг/кг массы. Уже через 1,5 часа от начала опыта выявлялись признаки первичного аффекта. Ткань железы теряла свою прозрачность, структура становилась смазанной и четко не выявлялась из-за резкого плазматического отека интерстиция.

Н. К. Пермяков и соавт. [294], применяя, одностороннее, преимущественно жировое или углеводное питание крыс, добились нарушения эндогенного ритма работы панкреатитов. При этом на 8–10 сутки в поджелудочной железе развивались острые деструктивные воспалительные изменения.

Содержатся сведения о моделировании острого деструктивного панкреатита у крыс введением в проток железы солей жирных кислот (таурохолат натрия) в сочетании с активатором патологического процесса, в качестве которого выступает буферный раствор, содержащий 0,3 г трис-гидроксиметил-аминометана и 0,6 г дезоксихолата натрия в 100 мл при pH 8,8 [440, 617]. Возможно, увеличить площадь панкреонекроза наложением лигатур на проток поджелудочной железы.

Для моделирования острого панкреатита используют контактное воздействие низкочастотного ультразвука в прерывистом режиме в течение 2–3 секунд с физическими параметрами: частота колебаний 26,5 кГц и амплитуда колебаний волновода инструмента 25–40 мкм [363].

Острый деструктивный панкреатит у крыс можно моделировать следующим образом [236]. После выполнения лапаротомии, в рану выводят двенадцатиперстную кишку с поджелудочной железой. В месте анатомического контакта этих органов формируют турникет. Для этого на переднюю поверхность поджелудочной железы у края двенадцатиперстной кишки укладывают микроирригатор с леской в просвете, концы которого через проколы дорсальной стенки живота выводят наружу. Выведенные в разрез органы возвращают в брюшную полость. Затем под визуальным контролем на 60 минут перекрывают протоковую систему железы подтягиванием концов микроирригатора. Брюшную полость ушивают послойно наглухо.

В настоящее время с целью воспроизведения модели острого панкреатита также применяют церулеин, являющийся структурным аналогом синтетического холецистокинина [476]. Для индукции острого панкреатита используют либо 2 внутрибрюшные инъекции церулеина в дозировке

50 мкг/кг с интервалом в 2 часа, либо 4 подкожные инъекции (20 мкг/кг) с часовым интервалом. Возможно сочетание стимуляции поджелудочной железы церулеином с легированием желчного и панкреатического протоков или внутрипротоковым введением желчных солей, физиологического раствора, гликодезоксихолевой кислоты.

Возможно применение L-аргинина для моделирования острого панкреатита. Для этого производят интраперитонеальное введение L-аргинина в дозе 4 г/кг в виде 20 % раствора [543, 602].

Электронные ресурсы Национальных центров интеллектуальной собственности содержат сведения о способах моделирования острого панкреатита. Острое воспаление поджелудочной железы можно создать методом экстраперитонеального введения в паренхиму органа рекомбинантного интерлейкина 1. Имеется способ моделирования острого панкреатита путем однократного воздействия местного повреждающего фактора, в качестве которого используют субкапсулярное введение в области тела поджелудочной железы 3,0 мл 70 % раствора этилового спирта. Индуцировать острый панкреатит у белой крысы возможно методом перевязки выводных протоков поджелудочной железы и стимуляции секреции подкожной инъекции прозерина с дополнительным внутрижелудочным введением жирного мясного бульона с этиловым спиртом. В другой модели, после пережатия протока поджелудочной железы ее функцию стимулируют двукратным введением секретина и панкреозимина в дозе 2 мг/кг.

Небезынтересно отметить, что имеются противоречия в некоторых руководствах. Так, С. А. Шалимов и соавт. [415] в «Руководстве по экспериментальной хирургии» приводит модель, как наиболее близкую к клинике острого панкреатита, якобы предложенную В. В. Чаплинским и А. И. Гнатышаком (1972). «Собаке вводят через зонд в желудок CCl_4 в дозе 2 мл/кг, затем ее сенсибилизируют 6-кратным подкожным введением нормальной лошадиной сыворотки в дозе 2 мл/кг с интервалом 5–6 дней. Через 10 дней после суточного голодания дают обильную жирную пищу (30 г/кг) и 96° алкоголь 5 мл/кг. Воспроизводимость острого панкреатита составляет 80–90 %».

Обращаясь к монографии В. В. Чаплинского и А. И. Гнатышака «Острый панкреатит» (1972) [402], находим иное описание способа. Изначально готовили антисыворотку из поджелудочной железы собак. Железу трех животных обескровливали, освобождали от брюшины, соединительной ткани и растирали со стерильным речным песком. Экстракцию из полученной массы липидной субстанции производили ацетоном. Из суспензии паренхимы железы готовили пылевидный порошок, который расфасовывали в ампулы по 0,5 г. Следующим этапом производили иммунизацию кроликов. Содержимое ампулы смешивали с 10 мл 0,5 % раствора новокаина и вводили интраперитонеально здоровым животным в последовательности: 3 дня иммунизация, 4 дня перерыв. Всего выполнено 7 инъекций. Через 9 дней после по-

следней инъекции из крови кроликов готовили сыворотку. Полученную иммунную сыворотку вводили внутривенно собакам в дозах 1–2 мл/кг веса на фоне пищевой нагрузки (жирная белковая пища). На 9 день после последней инъекции сыворотки животных выводили из эксперимента. При гистологическом исследовании поджелудочной железы отмечались отеки межклеточной ткани с множеством кровоизлияний.

Имеет место и другое противоречие. Так, С. А. Шалимов и соавт. [415] приводят методику моделирования Д.Ф. Благовидова и соавт.: «У собак после десяти инъекций в паренхиму каждой из трех долей скипидара по 0,1 мл на каждую инъекцию (всего было введено 3 мл скипидара) наблюдали развитие диффузно-склеротических изменений в поджелудочной железе». Д. Ф. Благовидов, Д. С. Саркисов в монографии «Компенсаторные процессы после резекции поджелудочной железы» (1976) [34] указывают, что функционально морфологические исследования патологических изменений в поджелудочной железе проводили после множественных инъекций скипидара в ткань железы по методике, предложенной В. Я. Пигаревским [296].

Криовоздействие на паренхиматозные органы брюшной полости в своем большинстве изучались, чтобы выяснить возможность разрушения патологических очагов в этих органах, используя гемостатические свойства холодного воздействия [10, 12, 86, 186, 307].

Первое сообщение о воздействии низких температур на поджелудочную железу принадлежит А. Carrago [474]. Для изучения регенераторных процессов проводилось замораживание железы у козлов струей хлорэтила. На протяжении последующих 3-х недель наблюдались макро- и микроскопические изменения, происходящие в зоне замораживания. Установлено, что зоны крионекроза к концу 3-й недели постепенно замещались пролиферирующей соединительной тканью, что в конечном итоге приводило к атрофии паренхимы.

R. S. Myers [598] в эксперименте на резус-обезьянах жидким азотом вызывал локализованный крионекроз в проксимальной и дистальной частях поджелудочной железы. Определено, что, при замораживании дистальной части железы, в проксимальном отделе не происходило изменений. При повреждении головки железы, в дистальной части отмечались небольшое воспаление, дегрануляция с последующим возвращением к норме.

В. И. Альперович, Л. М. Парамонова и Н. В. Мерзликин [8] осуществили эксперимент на 51 беспородной собаке. Это позволило им получить данные о морфологических изменениях в поджелудочной железе в зоне замораживания и пограничных с ней участках. Они установили, что оптимальная температура криовоздействия равна -150... -195 °С. Эта температура необходима для разрушения тканей железы. На основании собственных результатов исследования авторы делают ряд выводов. Холод вызывает очаговые некрозы в поджелудочной железе; имеются нарушения в микроциркуляторном русле в виде расширения капилляров и кровоизлияний; по сравнению с экзокринной частью меньше страдает островковая часть;

слабо выражена клеточная реакция на некроз; регенерация железы не полная, она осуществляется за счет разрастания соединительной ткани и пролиферации протокового эпителия. Следует особо подчеркнуть, что авторы ни в одном случае после криодеструкции поджелудочной железы не наблюдали кровотечений, гематом, псевдокист и перитонита.

А. А. Шалимов и соавт. [415] для моделирования патологии поджелудочной железы в эксперименте на собаках применяли замораживание участков железы до температуры -100 , -50 , -25 °С с помощью аппарата «Криоэлектроника-2». Как показали исследования, геморрагический некроз возникает лишь на участке соприкосновения тканей с аппликатором. Деструкции подвергается экзо- и эндокринная ткань. Установлено, что если объем повреждения не превышает 30 % от общего объема железы, то животное выживает. Некротизированные участки железы замещаются соединительной тканью.

П. С. Симаворян [185, 290] разработал способ моделирования экспериментального панкреатита, основанный на охлаждении поджелудочной железы крыс хлорэтилом. В стерильных условиях под эфирным наркозом выполняли срединную лапаротомию. В разрез выводили селезеночный сегмент поджелудочной железы вместе с сальником и селезенкой. Между средним и указательным пальцами правой руки растягивали сальник и селезеночный сегмент поджелудочной железы. В течение 1,0–1,5 минут проводили охлаждение селезеночного отдела струей хлорэтила с обеих сторон органа. Во время охлаждения температура доходила до -30 °С. Затем в течение 30 секунд охлажденный участок полностью оттаивал между пальцами до восстановления температуры и погружали в брюшную полость. Предложенная методика не исключает общего и местного химического воздействия хлорэтила.

Следует отметить существующие противоречия в отдельных научных статьях последних лет. Так, А. О. Луговой и соавт. [333] в статье «Способ моделирования острого деструктивного панкреатита (экспериментальное исследование)» указывает, что моделирование острого панкреатита путем локальной гипотермии поджелудочной железы хлорэтилом было предложено О. З. Сайдалиходжаевой и соавт. [4].

Использование нестандартизированного криовоздействия на поджелудочную железу не позволило изучить весь спектр морфологических изменений в зависимости от температуры охлаждения.

Проанализировав известные способы моделирования острого панкреатита, можно заключить, что общий недостаток этих способов состоит либо в отождествлении этиологии и патогенеза панкреатита, признании первичности нарушения функции, а не структуры, либо в том, что они построены на основе превалирования какого-либо одного повреждающего фактора над другими.

1.3. Вопросы этиологии и патогенеза кист поджелудочной железы

История изучения псевдокисты поджелудочной железы насчитывает более 200 лет. Первое описание псевдокисты поджелудочной железы принадлежит Марганьи (1761) и Штерку (1762). Длительное время данное заболевание считалось редким.

Первые обобщающие работы появились лишь во второй половине XX века [62, 379]. Заметный рост публикаций, касающихся морфологии, физиологии, клиники и хирургического лечения псевдокисты поджелудочной железы в настоящее время является следствием увеличения числа заболеваний острым деструктивным панкреатитом [31, 63, 85, 196, 205, 274, 322, 501, 577, 628].

Не существует единого определения панкреатической псевдокисты. Панкреатическая псевдокиста может быть обобщенно обозначена как осумкованное скопление панкреатического секрета, крови, некротизированных участков поджелудочной железы и парапанкреатической клетчатки [60, 95, 207, 284, 316, 412, 444, 466, 482, 499, 530, 560, 565, 601, 607, 622].

Панкреатические псевдокисты не имеют собственных стенок, в отличие от истинных кист, стенки их состоят из клеточных элементов соседних органов: желудка, поперечной ободочной кишки, селезенки.

Истинные кисты всегда расположены интрапанкреатически, тогда как псевдокисты могут находиться внутри железы, но чаще вне нее.

Строгое разделение панкреатической кисты на истинную, имеющую внутри эпителиальную выстилку, и псевдокисту (ложную), полость которой ограничена грануляционной тканью, является условным. Формирующиеся истинные кисты на определенном этапе в результате некроза или перфорации их стенки в дальнейшем распространяются за пределы панкреатических протоков и самой железы, приобретают морфологические черты псевдокисты. Стенка некоторых постнекротических псевдокист может с течением времени покрываться эпителием, что обуславливает их морфологическое сходство с истинными кистами.

В оценке панкреатических кист важное значение имеет гистологическое исследование стенки [166, 215, 232, 497, 532, 635]. При микроскопическом исследовании псевдокисты в ее стенке обнаруживаются признаки неспецифического воспаления в виде лейкоцитарной инфильтрации, скопления фибробластов и разрастания грануляционной ткани. Лишенная эпителиальная внутренняя поверхность псевдокисты прилежит к некротическим массам. В стенке зрелой псевдокисты определяется грубоволокнистая соединительная ткань с большим количеством сосудов и наличием многоядерных гигантских клеток.

По данным Н. И. Махова и С. С. Калантаровой [254] псевдокисты наблюдались в 76% к общему числу случаев, по материалам Г. Д. Вилявина [60], — в 90,5 %.

В результате проведенных исследований, с целью определения преимущественной локализации псевдокист поджелудочной железы установ-

лено, что в 47 % случаев они исходят из тела, 39 % — из области хвоста и в 14 % — из головки поджелудочной железы [252].

Вопросы этиопатогенеза кистозных образований поджелудочной железы привлекают внимание многих исследователей.

По литературным данным, основной причиной кистообразования является первичный панкреатит, около 80 % случаев [242, 358, 370, 380, 381, 413, 463, 504, 510]. Топографической особенностью проявлений панкреонекроза при остром панкреатите является преимущественная локализация очагов деструкции в поверхностных слоях железы, то есть в зонах конечных отделов мелких (II–III порядка) панкреатических протоков. Поэтому при расплавлении очагов паренхиматозного некроза страдает прежде всего периферическая кортикальная часть железы, при этом вскрываются просветы конечных отделов мелких панкреатических протоков.

Обширный некротический процесс, распространяющийся за ределы железы, заканчивается образованием внеорганных (экстрапаренхиматозных) постнекротических псевдокист.

Возможно образование крупных очагов некроза в толще железы, что ведет в последующем к формированию внутриорганных (интрапаренхиматозных) псевдокист. Мелкие множественные очаги некроза в толще железы могут привести к поликистозному хроническому панкреатиту.

Из обследованных 67 больных с постнекротическими псевдокистами поджелудочной железы [382] у 46 оказались внеорганными, а у 21 — внутриорганными, у 8 больных из 46 с экстрапаренхиматозными и у 8 из 21 интрапаренхиматозными псевдокистами, имелось сообщение с панкреатическим протоком.

Экстрапанкреатические псевдокисты чаще встречаются в области тела и хвоста, а интрапанкреатические — во всех отделах железы. В головке в основном локализуются большие интрапаренхиматозные псевдокисты [197, 203, 246, 249, 360, 369, 481, 511, 513, 515, 523, 596, 692].

Образование постнекротической псевдокисты при вторичном панкреатите происходит в 15–35 % случаев, главным этиологическим фактором при этом является желчнокаменная болезнь [252].

В зарубежной литературе частым этиологическим фактором в образовании воспалительной псевдокисты считается алкогольный панкреатит [51, 526]. При алкогольной интоксикации повышается вязкость панкреатического сока, что способствует гипертензии протоковой системы поджелудочной железы.

В настоящее время считают, что в образовании псевдокисты поджелудочной железы необходимо сочетание повреждения паренхимы поджелудочной железы, мелких и средних панкреатических протоков, кровеносных сосудов. При этом ведущим звеном патогенеза является гипертензия в протоковой системе поджелудочной железы и нарушение ее целостности. В результате этого в ткани выделяются ферменты поджелудочной железы [379, 465, 467, 539, 546, 632, 689].

В. И. Филин и Г. П. Гидирим [382] на основе клинических наблюдений выделяют несколько вариантов возможных механизмов образования псевдокисты поджелудочной железы.

В одних случаях псевдокиста образуется в результате скопления выпота в сальниковой сумке и является, по существу, хроническим оментобурситом. В полости этой псевдокисты не содержится секвестров или не отделившихся мертвых тканей железы или забрюшинной клетчатки.

В других случаях псевдокиста формируется в процессе асептической секвестрации некротических участков только поджелудочной железы. Возможно образование псевдокисты с дополнительным включением омертвевшей парапанкреатической забрюшинной клетчатки.

Источником формирования псевдокисты, помимо секвестров, может служить также панкреатический свищ, открывающийся в ее просвет [413].

Предполагают, что формирующаяся псевдокиста играет роль депо секрета поджелудочной железы, что важно в снижении протоковой гипертензии [383, 417, 553, 644]. Создаются условия для купирования острых воспалительных явлений в органе и окружающих тканях для уменьшения размеров парапанкреатического инфильтрата и улучшения условий пассажа панкреатического сока. При восстановлении сообщения главного панкреатического протока с псевдокистой, ее содержимое оттекает в кишечник, и панкреатическая псевдокиста может спонтанно рассасываться.

В сложном патогенезе постнекротических псевдокист придают значение также дисфункции клапанного аппарата главного протока поджелудочной железы [382].

Первые 10–14 суток после начала аутолиза поджелудочной железы и окружающей ее жировой клетчатки образуются участки некроза и асептического воспаления. Данный этап определяют как период возникновения псевдокисты.

Процесс формирования псевдокисты продолжается 1,5 месяца. Происходит накопление панкреатического сока, крови, секвестров поджелудочной железы. Содержимое псевдокисты может достигать в объеме от 50 до 22000 см³ [60].

Далее, вокруг зоны повреждения образуется реактивно-воспалительный вал, начинает формироваться фиброзная капсула. Эта стадия также растягивается на 1–1,5 месяца и может быть обозначена как этап острой постнекротической псевдокисты.

Через 3 месяца после своего возникновения постнекротическая псевдокиста имеет фиброзную капсулу и считается хронической.

При исследовании участков поджелудочной железы, прилегающих к псевдокисте, обнаруживались выраженные явления хронического панкреатита, атрофия паренхимы железы и склероз. Эти данные, по мнению Б. Е. Стрельникова [339], подтверждают патогенетическое единство воспалительно-деструктивного процесса в поджелудочной железе и псевдокист этой локализации, которые следует рассматривать как одно из осложнений панкреатита. О подобных наблюдениях сообщают К. Д. Тоскин [355, 357], I. M. Howard и I. M. Jordan [537].

Р. Г. Карагулян [189] отмечает, что зарождение и развитие псевдокисты всегда проявляется тяжелыми клиническими симптомами. Автор выделяет особенности патогенеза псевдокисты. Первоначально разрывы панкреатических протоков, вследствие гипертензии, или обширные некрозы отдельных участков поджелудочной железы, вызывают островоспалительный процесс в сальниковой сумке, который ограничивается окружающими органами. Последние, прикрывая собой патологический очаг, под действием ферментов железы резко отекают, инфильтрируются и составляют вместе с поджелудочной железой единый рыхлый кровоточивый конгломерат. Так называемая полость распада дает начало развитию псевдокисты поджелудочной железы. Полость отграничивается тонкой фиброзной капсулой, покрытой изнутри толстой грануляционной тканью, а в просвете ее накапливается воспалительный экссудат вместе с соком поджелудочной железы, кровью, детритом и секвестрами. Благодаря гидравлическому напору внутри образующаяся псевдокиста может увеличиваться, раздвигая, смещая окружающие органы в различных направлениях.

Процесс уменьшения воспалительных явлений и формирования стенки псевдокисты затягивается до трех месяцев. К этому времени заканчивается организация грануляционной ткани, расплавление секвестров и псевдокиста приобретает прочную капсулу. Однако дифференцировать ее от окружающих органов еще не представляется возможным из-за сплошных неразделимых сращений, только через год начинаются процессы обособления псевдокисты от окружающих органов. По мнению Р. Г. Карагуляна [189], этому способствует два процесса: постоянные перистальтические движения органов, сращенных с неподвижной псевдокистой, и длительное воздействие протеолитических ферментов на рубцовые сращения.

Истинные кисты поджелудочной железы рассматривают [60, 187, 492] как ретенционные кисты выводных канальцев железы. Они образуются при обструкции протоков. Локализация и размеры их зависят от уровня непроходимости выводных путей. Различают одиночные и множественные ретенционные кисты величиной от 5 мм до гигантских размеров. Развиваясь в результате непроходимости протока, киста растет за счет постепенного истончения окружающей железистой ткани. Рост такой кисты сопровождается атрофией паренхимы до полного ее замещения фиброзной тканью. Ретенционная киста, в силу своего происхождения, выстлана протоковым эпителием, и в просвете ее содержится панкреатический сок. Стенка кисты не сращена с окружающими органами, поэтому подвижна.

Травма поджелудочной железы может приводить к образованию псевдокисты [100, 238, 338]. Механизм повреждения разнообразен. Это может быть как прямой тупой удар по эпигастральной области, приводящий к разрыву железы, так и хирургические вмешательства на органах верхнего этажа брюшной полости. Время, прошедшее с момента травмы до образования

псевдокисты, может варьировать от 2–3 недель до нескольких месяцев и даже лет. Травма приводит к образованию кровоизлияния в поджелудочную железу и окружающие ее ткани, а также повреждению протоковой системы, что нарушает отток панкреатического сока. В результате происходит скопление секрета поджелудочной железы, некротических масс, крови, как в самой железе, так и в сальниковой сумке. В начале формирующуюся псевдокисту ограничивает грануляционная ткань, затем образуется фиброзная капсула.

Пролиферационная киста (кистоаденомы) встречается достаточно редко. Она относится чаще к разряду истинных кист. По данным авторов [60, 190, 571, 587, 592, 597, 645], ее частота не превышает 5,4 %. По своему течению могут быть доброкачественная и злокачественная. Кистаденома склонна к злокачественному перерождению [477, 485, 491, 494, 531, 593, 595, 626, 680]. Механизм образования пролиферирующей кисты связан с особенностью роста самой ткани новообразования. Злокачественные кистозные опухоли формируют кисты двух разновидностей. Первая из них — ткань опухоли закрывает один из протоков и формирует капсулу кисты. При второй форме распад опухоли поджелудочной железы вызывает скопление продуктов деструкции и панкреатического сока. Снаружи очага распада образуется грануляционный вал и фиброзная капсула.

К редким формам относят паразитарные и врожденные кисты поджелудочной железы [256]. Паразитарные кисты возникают вследствие развития паразита непосредственно в ткани железы, чаще всего эхинококка. Как правило, эхинококковая киста располагается в головке железы, имеет плотную хитиновую капсулу. Содержимое кисты представляет собой мутную, зеленоватую, серозную жидкость с плавающими в ней дочерними эхинококковыми кистами различных размеров.

В литературе содержатся единичные сведения о врожденных и атипичных панкреатических кистах [25, 217, 276, 328]. Причиной их возникновения являются пороки развития. И часто сочетаются с пороками развития других органов. Выстилающий врожденную кисту эпителий однослойный, реже плоский или кубический. Это отличает их от пролиферирующих кист с многослойным эпителием. Г. Д. Вилявин [60] выделяет фиброзо-кистозный панкреатит. Данная патология обусловлена неправильным формированием зародышевых закладок поджелудочной железы. Они образуются в виде отдельных изолированных железистых долек и мелких панкреатических протоков, которые подвергаются кистозно-мешковидному расширению.

В литературе имеются сведения о патогенетической связи кисты поджелудочной железы и гиперпаратериоза [282]. Описан случай образования кисты после ожога уксусной кислотой слизистой оболочки двенадцатиперстной кишки [60]. Вызвать образование панкреатической кисты может также неоправданно долгое применение стероидных гормонов, которые повышают вязкость панкреатического секрета.

Ряд авторов [28, 84, 646] приводят случаи образования кист в гетеротопированной поджелудочной железе. Панкреатические кисты обнаруживали в печени, средостении, левой плевральной полости, селезенке, такое расположение кист поджелудочной железы встречается в 2–3,5 % случаев.

Наличие у больного псевдокисты поджелудочной железы является показанием к оперативному лечению [208, 227, 253, 258, 272, 285, 327, 332, 341, 366, 385, 387, 389, 391, 393, 397, 398, 414, 423, 424, 450, 459, 464, 480, 529, 640]. В некоторых случаях при ретенционных кистах поджелудочной железы, сообщающихся с главным панкреатическим протоком, возможно, их опорожнение в протоки и в кишечник. У ряда больных панкреатические псевдокисты могут перфорировать и опорожняться в желудок или толстую кишку. В таких случаях может наступить излечение больного от псевдокисты [219, 273]. Однако часто дренаж кистозной полости оказывается недостаточно эффективным и псевдокиста рецидивирует. Сам прорыв псевдокисты поджелудочной железы в большинстве случаев является причиной развития осложнений [195, 218, 239, 351, 677].

Говоря о проблеме патогенеза псевдокист поджелудочной железы, следует указать, что псевдокисты в 20–75 % дают различные осложнения, а летальность при них колеблется, по данным различных авторов, от 7,7 до 40 % [92, 279, 312].

Г. Д. Вилявин и соав. [60] выделяют две группы осложнений. К первой группе относят осложнения, развивающиеся в самой железе: нагноение; перфорация в свободную брюшную полость с развитием перитонита; аррозионное кровотечение в кисту, в брюшную полость или органы желудочно-кишечного тракта; образование внутренних или наружных панкреатических свищей; озлокачествление. К осложнениям второй группы относят непроходимость или сдавление органов желудочно-кишечного тракта псевдокистой, механическую желтуху, плевроролегочные осложнения и вторичную портальную гипертензию.

В 20 % случаев псевдокиста поджелудочной железы осложняется нагноением [43, 44]. Летальность при консервативном лечении нагноившихся псевдокист приближается к 100 %. Оперативное лечение снижает неблагоприятный исход.

Г. Д. Вилявин и соав. [60] и В. И. Филин [379] выделили 2 основные причины нагноения псевдокист. В первом случае инфекция появляется на основе гнойно-некротического панкреатита и снижения резистентности организма; во втором — 1 заносится в псевдокисту из хронических очагов лимфо- или гематогенным путем. Имеются сообщения, в которых саму псевдокисту рассматривают как очаг инфекции, так как микрофлора в ней обнаруживается у 74 % больных, тогда как клинически инфекционный процесс проявляется лишь в 24 % случаев [282, 678].

Псевдокиста поджелудочной железы может осложниться кровотечением, частота которого варьирует от 2 до 20 %. Причиной кровотечения

является аррозия сосудов в результате протеолитических и некротических процессов. Источником кровотечения может быть как сама стенка псевдокисты, так и сосуды, находящиеся в непосредственной близости. Чаще всего повреждаются селезеночная, желудочно-двенадцатиперстная и поджелудочно-двенадцатиперстные артерии. Кровотечение может происходить в 49 % случаев в просвет желудочно-кишечного тракта, в 37 % случаев — в полость псевдокисты, в 14 % — в свободную брюшную полость [29, 32, 37, 83, 101, 192, 216, 263, 396, 432, 551, 561, 650, 653, 687].

Частота перфораций панкреатической кисты достигает 20 %. Это может быть прорыв в свободную брюшную полость, в просвет органов желудочно-кишечного тракта или микроперфорация с развитием асцита.

Перфорация псевдокисты чаще всего наступает в первые 16–17 недель от начала формирования, не исключены и более поздние сроки. Причиной перфорации могут быть ферментативные процессы, а также механический фактор (сдавление, удар, поднятие тяжестей, кашель), приводящий к резкому повышению внутрибрюшного давления. Количество излившейся жидкости может достигать 5–7 литров [30, 93, 188, 271].

У 5–10 % больных псевдокиста поджелудочной железы сдавливает внепеченочные желчные протоки и приводит к развитию механической желтухи. При длительном процессе происходит растяжение желчного пузыря, и проявляются застойные явления в печени. В этом случае клинические проявления создают картину рака панкреатодуоденальной зоны [104].

Сдавление псевдокистой поджелудочной железы различных отделов желудочно-кишечного тракта встречается в 4–11 % случаев. Чаще всего компрессии подвергается двенадцатиперстная кишка и желудок, реже — поперечная ободочная кишка [352, 649, 679].

Псевдокиста поджелудочной железы в 4–6 % случаев может явиться причиной вторичной портальной гипертензии из-за сдавления селезеночной или воротной вены [282]. Клинически это осложнение проявляется желудочным кровотечением. Возможна спленомегалия.

Ряд авторов [407, 476, 495, 496, 512, 521, 535, 552, 554, 559, 563, 569, 630, 656, 665, 693, 696, 698] указывает на возможность озлокачествления псевдокисты поджелудочной железы. Частота малигнизации составляет 2–3 %. Появление псевдокисты и момент ее озлокачествления могут быть разделены промежутком времени от 3 до 8 и более лет.

Многие авторитетные исследователи пытались создать классификацию кистозных образований поджелудочной железы. Первоначально делали упор на разделение кист на истинные и ложные [167, 254, 259, 500].

Г. Д. Вилявин [60] предпринял попытку учесть этиологические факторы кистообразования, стадийность процесса формирования стенки кисты, наличие и характер вторичных осложнений. Исходя из этих соображений, автором предложена следующая классификация:

I. По этиологическому признаку:

1. Кисты после воспалительно-деструктивного панкреатита:
 - а) у оперированных;
 - б) у не оперированных больных.
2. Посттравматические кисты.
3. Паразитарные.
4. Опухолевые (первичные и метастатические).
5. Врожденные.

II. По клиническим признакам:

1. По срокам кистообразования:
 - а) острая форма (до 2–3 месяцев существования кисты);
 - б) подострые формы (3–6 месяцев);
 - в) хронические формы (от 6 месяцев до нескольких лет).
2. По тяжести течения кист:
 - а) простые;
 - б) осложненные (нагноение, перфорация, перитонит, кровотечение, фистулообразование, злокачественное перерождение и др.).

III. Первичные и рецидивирующие кисты.

Использование указанной классификации в практической деятельности затруднительно, она не учитывает клиническое течение и составлена без учета применяемой хирургической тактики.

Более совершенным является разделение кистозных образований поджелудочной железы на несколько основных групп, предложенное М. В. Даниловым и В. Д. Федоровым [105]:

1. Экстрапанкреатические псевдокисты (58,6 % больных), которые обычно достигают значительных размеров, возникают на почве панкреонекроза или травмы поджелудочной железы. Они могут занимать всю сальниковую сумку, левое и правое подреберье, иногда располагаться в других отделах брюшной и грудной полостей, забрюшинном пространстве. В ранние сроки существования подобных кист их стенки отчетливо не сформированы, и тогда они могут рассматриваться как парапанкреатические затеки секрета железы или детрита, либо как гнойники.

2. Интрапанкреатические псевдокисты, которые обычно являются осложнением одного из эпизодов рецидивирующего панкреатита (мелко- и среднеочагового панкреонекроза), имеют меньшие размеры, чаще располагаются в головке железы и нередко сообщаются с панкреатическими протоками (21,1 %).

3. Кистозное расширение панкреатических протоков по типу их водянки (1,9 %), что чаще наблюдается при алкогольном калькулезном панкреатите.

4. Ретенционные кисты (редкая разновидность неопухолевого кистозного поражения) обычно имеют средние, а иногда и крупные размеры, исходя из дистальной части железы, тонкостенны (3,5 %). Эти кисты могут возникать на фоне хронического панкреатита, хотя, как правило, остав-

шаяся часть железы изменена мало, а сами кисты не имеют грубых сращений с окружающими тканями.

5. Множественные тонкостенные кисты поджелудочной железы, обычно неизменной в остальных отделах (изолированное поражение железы или в сочетании с патологией в смежных органах). Обычно в подобных случаях не возникает сомнения во врожденном характере заболевания (4 % больных).

6. Нередко внешне малоотличимые от ретенционных кист кистозные опухоли поджелудочной железы — цистаденомы, цистаденокарциномы и кистозные карциноиды (9,8 % больных).

К сожалению, данная схема не лишена недостатков. В ней отсутствует подразделение постнекротических псевдокист в зависимости от размеров, сформированности кистозной капсулы, наличия или отсутствия в полости секвестров.

Наиболее совершенной и коррелирующей с международной классификацией, принятой на международном симпозиуме в Атланте в 1992 году [503], является разделение кистозных образований поджелудочной железы, согласно принятой резолюции на VII международной конференции хирургов гепатологов стран СНГ в 1999 году (г. Смоленск) на:

1) наиболее распространенные интра- и экстрапанкреатические псевдокисты, представленные острым скоплением жидкости без выраженной капсулы, абсцессами поджелудочной железы, острыми и хроническими псевдокистами, имеющими сформированную капсулу;

2) кистозные опухоли;

3) истинные кисты;

4) паразитарные кисты.

Острое скопление жидкости без выраженной капсулы можно считать синонимом несформированной псевдокисты [97, 282].

Ряд авторов акцентирует внимание, что в выборе лечебной тактики и определения показаний к использованию различных способов хирургического лечения является учет степени зрелости стенки псевдокисты, а также наличие секвестров [94, 96, 106, 109, 115, 122, 169, 172, 184, 191, 245, 286, 299, 301, 310, 342, 347, 388, 390, 392, 394, 395, 400, 446, 479, 483, 486, 493, 502, 506].

Р. Г. Карагулян [189] выделил четыре стадии формирования псевдокисты и в зависимости от этих стадий обосновывает хирургическую тактику.

На 1-й стадии, когда псевдокиста еще не сформирована из очага распада, операция не показана. Необходима энергичная комплексная терапия острого панкреатита.

Во 2-й стадии стенка состоит из рыхлой грануляционной ткани, оперативное лечение также не рекомендуется. Следует продолжить консервативную терапию. В том случае, если при вынужденной операции обнаружена псевдокиста первой или второй стадии формирования стенки, целесообразно инфильтрировать забрюшинную клетчатку, без вскрытия самой псевдокисты. Но если полость уже вскрыта, то единственно возможной операцией является простое дренирование наружу.

На 3-й стадии формирования стенка псевдокисты приобретает прочность и становится возможным ее анастомозировать с полым органом или вшить в брюшную стенку. Псевдокиста хорошо фиксирована к окружающим органам и иссечь ее невозможно без опасности повреждения смежных органов. В этой стадии выполнимы операции наложения внутреннего дренажа и марсупиализации. Выбор зависит от наличия сообщения псевдокисты с протоковой системой. Если псевдокиста является единственным местом выхода главного панкреатического протока, в таком случае обоснованной операцией является только наложение внутреннего дренажа, обеспечивающего поступление ферментов поджелудочной железы в кишечник и достижение декомпрессии панкреатического протока. Наружное дренирование в этом случае закончилось бы образованием стойкого свища, закрытие которого может наступить самостоятельно только с гибелью железистой ткани органа.

В 4-й стадии псевдокиста приобретает подвижность. Плотные сращения с окружающими органами истончаются, что делает возможным иссечение псевдокисты. В том случае, если в псевдокисту открывается крупный панкреатический проток, показано наложение декомпрессивной вирсунгоэностомии.

Таким образом, псевдокиста поджелудочной железы из редких случаев переросла в важную проблему современной медицины.

Анализ литературы указывает, что наиболее частыми этиологическими факторами образования псевдокисты является деструктивный панкреатит и травма поджелудочной железы.

Не смотря на имеющиеся достижения в области изучения этиологии, патогенеза псевдокисты поджелудочной железы, исследование морфогенеза с применением морфометрических методов не производилось. Внедрение в клиническую практику новых высокоинформативных методов исследования и применение эндоскопических методик требует проведение экспериментальных исследований, позволяющих раскрыть особенности образования и развития псевдокисты.

1.4. Экспериментальное моделирование псевдокисты поджелудочной железы

В эксперименте трудно вызвать образование псевдокисты. Попытки добиться образования у собак панкреатической псевдокисты путем введения в протоки блокирующих взвесей и нарушением целостности тканей органа были безуспешны [537]. Не удалось вызвать формирование псевдокисты при перевязке панкреатического протока. Процессы продукции и всасывания в поджелудочной железе уравновешены. Перевязка протока приводило лишь к фиброзу железы. Не дали результата также инъекции крови, желчи и панкреатического сока в паренхиму и протоки железы. Да-

же вскрытие просвета протоков было неэффективным, так как отверстия в них быстро закрывались сальником [415].

Впервые модель панкреатической псевдокисты была создана в 1957 году [690] путем двухэтапного вмешательства. При первой операции использовался шаровой имплантат, который представлял собой полиэтиленовый мешок, заполненный марлей. Он размещался на задней поверхности желудка и покрывался большим сальником. Сальник фиксировался дополнительно к стенке желудка. Вторым этапом, спустя 4–6 недель, производили удаление имплантата. Герметично ушивали полость прекисты. После этого выполняли иссечение ампулы главного панкреатического протока вместе с участком стенки двенадцатиперстной кишки. Ампулу вшивали в стенку прекисты. Отверстие в кишке ушивали наглухо.

К. Н. Жандаров [166] для исследования процессов кистообразования использовал методику, близкую уже к известным способам моделирования. Псевдокисту поджелудочной железы у собак формировали путем имплантации устья главного протока железы, ранее сформированную внутрибрюшинную полость. Автору удалось получить псевдокисту после травмы «вертикальной» части железы и фиксации места повреждения к искусственно созданной полости, однако в этом случае эффект был кратковременный. Псевдокиста самопроизвольно ликвидировалась.

А. А. Шалимов и соавт. [415] предложили модель псевдокисты, при которой ткань поджелудочной железы у собаки сначала травмируют тупым инструментом, повреждая мелкие выводные протоки и сосуды. Затем, не останавливая кровотечения, края поврежденной паренхимы инфильтрируют 96° спиртом. Перевязывают вблизи от места повреждения выводной проток и ограничивают железу от большого сальника, покрывая дефект полиэтиленовой пленкой, фиксируя ее по краям атравматическим швом. Через месяц образуется псевдокиста, а прилегающие отдаленные участки паренхимы железы подвергаются склерозу.

Воспроизведение в эксперименте на собаках псевдокисты поджелудочной железы предложено А. В. Костерным [199]. Способ состоит из двух этапов оперативного вмешательства. На первом этапе под внутривенным гексиналовым наркозом проводится верхняя срединная лапаротомия разрезом длиной 15 см. В операционную рану выводится двенадцатиперстная кишка с поджелудочной железой и большим сальником, последний фиксируется одиночными швами к тканям поджелудочной железы, чем обеспечивается формирование дна полости будущей псевдокисты. После этого из поджелудочной железы острым путем формировали дольку определенного размера, сохраняя при этом питающие сосуды. Рану поджелудочной железы ушивали атравматической иглой с тщательной герметизацией мелких выводных протоков. Перфорированную пластмассовую полусферическую емкость с диаметром основания 6 см и объемом 100 мл располагали открытой частью на

ушитое ложе поджелудочной железы и выделенную дольку. Имплантат окутывали прядью большого сальника, который подшивался непрерывным швом к желудку и двенадцатиперстной кишке. Множественные перфорации в оболочке имплантата обеспечивают свободное поступление накапливающегося панкреатического сока на ткани, участвующие в формировании стенок псевдокисты. Брюшную полость зашивали наглухо.

На втором этапе через 2 недели после первого вмешательства под общей анестезией производили лапаротомию по свежему рубцу. При ревизии в области поджелудочной железы обнаруживалось плотноэластическое образование, в котором располагался имплантат. Жидкое содержимое полости псевдокисты эвакуировали путем пункции, после чего из небольшого разреза передней стенки псевдокисты осуществляли удаление имплантата. Разрез стенки псевдокисты ушивали герметично, узловыми швами, атравматической иглой. Путем повторной пункции в полость возвращали ранее аспирированное содержимое, после чего псевдокиста приобретала свою прежнюю конфигурацию. Автор подчеркивает, что конечный успех моделирования псевдокисты поджелудочной железы во многом определяется правильным выбором линейных размеров формируемой дольки.

Таким образом, существующие способы моделирования псевдокисты поджелудочной железы имеют отдаленное соответствие с клинической формой данной патологии, отличаются значительной технической сложностью, достаточно травматичны и требуют двухэтапных операций.

На основании вышеизложенного следует заключить, что, несмотря на обширную информацию об остром панкреатите и его осложнениях, эта проблема по-прежнему остается актуальной в силу неудовлетворенности результатами лечения, что обуславливает продолжающееся интенсивное изучение различных сторон данного заболевания. Это и явилось поводом для настоящего экспериментального исследования.

ГЛАВА 2

МАТЕРИАЛ И МЕТОДЫ ИССЛЕДОВАНИЯ

Экспериментальные исследования проводились на нелинейных белых крысах весом 160–180 грамм. Использовались белые крысы-самцы, что позволяет исключить гормональное влияние, связанное с эстральным циклом, на течение патологического процесса. Питание осуществлялось по обычной диете в условиях вивария. Крысам был обеспечен свободный доступ к пище и воде, их содержали в стандартных условиях с естественной 12-часовой сменой света и темноты. Работу проводили с соблюдением правил, предусмотренных Европейской комиссией по надзору за проведением лабораторных и других опытов с участием экспериментальных животных разных видов.

Все животные были разделены на группы: I — крысы, у которых выполнено криогенное моделирование патологии поджелудочной железы, II — ложно оперированные (контроль), III — интактные животные (норма), IV — животные, у которых выполнена однократная пункционная аспирация содержимого псевдокисты.

В течение 18–24 часов до воспроизведения эксперимента животные не получали пищу, вода давалась в неограниченном количестве. Крыс выдерживали на голодном режиме с целью стандартизировать условия опыта, вызвать синхронизацию секреторного цикла в клетках поджелудочной железы.

Операции выполнялись с соблюдением правил асептики и антисептики. Под эфирным наркозом производили срединную лапаротомию, отступя на 1 см от мечевидного отростка по белой линии живота длиной 3 см. Для расширения раны во время операции на лабораторных животных использовали ранорасширитель собственной конструкции (Патент РБ № 3641 «Ранорасширитель». Зарегистрирован 02.04.2007 г.).

В рану вводили рабочие губки инструмента. Поперечные канавки обеспечивали надежный захват и удержание краев раны. Наличие кремальеры позволило фиксировать автоматически края раны в разведенном состоянии. В разрез выводили селезеночный отдел поджелудочной железы вместе с салынком и селезенкой.

Поджелудочная железа крысы состоит из двух отделов: селезеночного и дуоденального. Более компактным является селезеночный отдел железы [82, 170].

Для криогенного моделирования патологии поджелудочной железы использовали криохирургический комплекс КСН 3А/В (фирма Хирана, г. Брно, Чехословакия), применяемый для местного замораживания тканей. Криохирургический инструмент охлаждается путем испарения жидкого азота и состоит из операционного инструмента, блока управления, набора фасонных операционных наконечников, ножного включателя, соединительного и присоединительного кабелей. Питатель инструмента заполняется жидким азотом из транспортного сосуда. Заполнение транспортного сосуда осуществляется через сифон из специального контейнера с жидким азотом.

Предложенная нами уплотнительная втулка позволяет заполнять жидким азотом транспортный сосуд из сосуда Дюара, например СДС-20 (рацпредложение № 929, зарегистрирован в ГГМУ 19.02.2007). Это позволяет использовать, кроме специального контейнера, и стандартные сосуды Дюара, что существенно увеличивает продолжительность работы криохирургического комплекса.

Блок управления определяет рабочий процесс: температура операционного инструмента, продолжительность хирургического вмешательства и остающийся запас охлажденного агента в течение оперирования. Работа инструмента основана на принципе непрерывной циркуляции жидкого азота. Из питателя жидкий азот под давлением 1,3–1,5 атмосфер поступает через азотопровод к рабочей части инструмента.

Охлаждение железы осуществляли интраоперационно, путем непосредственного соприкосновения криохирургического наконечника с определенными параметрами его рабочей поверхности с тканью поджелудочной железы. Рабочая часть криохирургического наконечника изогнута по отношению к основанию под углом в 45° , что расширяет предельный угол наклона инструмента в целом, а торцевая поверхность рабочей части имеет заданную площадь в 2 мм^2 (Патент РБ № 3979 «Криохирургический наконечник». Зарегистрирован 01.08.2007 г.) [204].

Предлагаемый криохирургический наконечник отвечает требованиям подобного рода инструментов. Он легко выдерживает стерилизацию, обеспечивает хорошую холодопроводимость, легко управляем.

Применение указанного наконечника позволяет осуществить стандартизацию криовоздействия на поджелудочную железу. Использовались температурные режимы: -20 , -60 , -100 , -140 и -180°C позволяющие в совокупности полно изучить возможность применения низких температур для моделирования патологии поджелудочной железы.

Рабочий режим инструмента, а также мгновенную и предельную температуру измеряли с помощью контрольных термометров.

Воздействие температур ниже -180°C не изучалось из-за технических возможностей используемого криохирургического комплекса.

При замораживании тканей различимы три зоны: зону замораживания, зону охлаждения и зону гипотермии. Температура на границе с зоной замораживания -20°C , а с зоной гипотермии $+5^\circ\text{C}$ (рисунок 2.1).

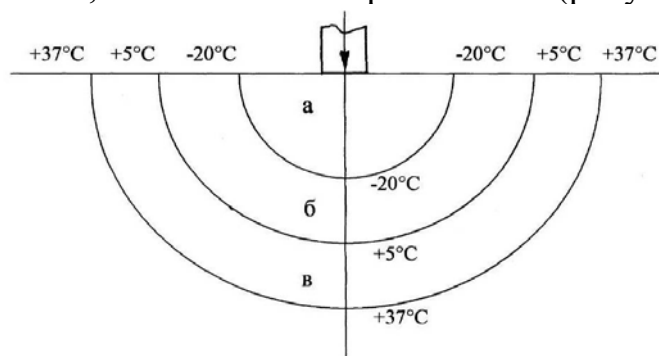


Рисунок 2.1 — Схема градиентов температур в очаге криовоздействия:
а — зона замораживания; б — зона охлаждения; в — зона гипотермии

Визуально после криовоздействия хорошо определялось ледяное пятно. На границе с ледяным участком температура 0 °С. Диаметр образовавшегося ледяного пятна измеряли штангенциркулем с игольчатыми губками (рацпредложение № 521, зарегистрирован в ГТМУ 28.04.2001). Морфологические изменения в центральной части ледяного пятна характеризуют зону замораживания, а периферические отделы — зону охлаждения. Время замораживания задавали таймером, встроенным в криохирургический комплекс.

Снижение температуры до +5 °С не оказывает заметного влияния на структуру поджелудочной железы [415].

Величина участка замораживания зависит от температуры и размера рабочей части криохирургического наконечника, площади и массы замораживаемого участка, его температуры, вида ткани, ее гидрофильности и кровоснабжения. Диаметр сферы замороженной ткани определяется температурой криохирургического наконечника согласно формуле [186]:

$$\frac{D_b}{D_p} = 1 + \frac{K_s(T_i - T_p)}{K_t(T_t - T_i)},$$

где D_b — диаметр ледяного шарика в см; D_p — диаметр криохирургического наконечника; K_s — температурная проводимость замороженной ткани; K_t — температурная проводимость незамороженной ткани; T_i — точка замораживания ткани 0 °С; T_p — температура криохирургического наконечника; T_t — температура ткани, удаленной от места криовоздействия.

На скорость формирования очага замораживания влияет ряд факторов: геометрическая форма и размер криохирургического наконечника, температурная проводимость, удельный вес и собственное тепло замораживаемой и прилежащей ткани, температуру крови, первоначальная температура тканей и разность получаемых температур. Для инструментов, работающих на жидком азоте, необходимо учитывать и другие факторы: скорость тока и давление, под которым подается жидкий азот, теплопроводность и толщину металла из которого изготовлен корпус и криохирургический наконечник. Принимают во внимание зону замораживания, так как количество передаваемого холода обратно пропорционально расстоянию от источника низкой температуры. Это может быть выражено формулой [186]:

$$T_p = T_n + \frac{a}{p} - (T_a - T_n),$$

где T_p — температура на границе с незамороженной тканью; T_n — нормальная температура ткани; a — радиус криохирургического наконечника; p — требуемая величина радиуса зоны замораживания; T_a — температура криохирургического наконечника.

Теоретические и экспериментальные расчеты показали, что оптимальная продолжительность криовоздействия на поджелудочную железу

белой крысы при заданных размерах торцевой части криохирургического наконечника и технических параметрах аппарата (холодопроизводительности 150 Вт и минимальной скорости охлаждения поверхности инструмента на открытом воздухе 15 °С/с) составляет 60 секунд.

При проведении криовоздействия на поджелудочную железу сальник и селезенка оставались вне зоны действия повреждающего агента.

Подвергшийся криовоздействию участок поджелудочной железы оттаивал в течение 30 секунд, после чего селезеночный отдел поджелудочной железы вместе с сальником и селезенкой погружали в брюшную полость. Для манипуляций на поджелудочной железе использовали пинцет собственной конструкции (Патент РФ № 4891 «Пинцет». Зарегистрирован 01.09.2008 г.) [297].

Операционную рану ушивали послойно наглухо. Для наложения швов применяли иглодержатель собственной конструкции, использование которого позволило существенно оптимизировать проведение оперативного вмешательства (Патент РФ № 4451 «Иглодержатель». Зарегистрирован 17.03.2008 г.) [177].

Сразу после операции животные получали пищу и питье в неограниченных количествах.

Чтобы отдифференцировать патоморфологические изменения, развивающиеся под воздействием эфирного наркоза и лапаротомии в поджелудочной железе, была проведена II серия экспериментов — «ложная» операция (контроль). В этой серии в стерильных условиях под эфирным наркозом проводилась аналогичная срединная лапаротомия, в оперированную рану также выводили селезеночный отдел поджелудочной железы, вместе с сальником и селезенкой. После 60-секундной экспозиции вне брюшной полости возвращали обратно. Рану наглухо зашивали.

Забой животных во всех сериях проводился путем декапитации. Животных I группы, у которых выполнено криогенное моделирование патологии поджелудочной железы, забивали спустя 5, 30 и 60 минут, через 3, 6, 12 и 24 часа, на 3, 7, 14, 15, 17, 21, 30, 45, 60, 75 и 90 сутки после криовоздействия на поджелудочную железу. Указанные сроки забоя предусмотрены для того, чтобы более детально проследить динамику патологического процесса после первичного экзогенного повреждения органа и запуска аутокаталитических процессов до их логического завершения.

Во всех группах крыс забивали в промежутке от 10 до 12 часов утра, что давало возможность стандартизировать данные морфологических исследований.

Для гистологических исследований брали поджелудочную железу с парапанкреатической жировой клетчаткой, брыжейку тонкой и толстой кишки, большой сальник и псевдокисту. Фиксацию проводили в 10 % нейтральном формалине. После промывки в проточной воде проводили через спирты возрастающей концентрации, заливали в парафин с воском. Из парафиновых блоков готовили срезы толщиной 5 мкм, которые были окрашены гематоксилин-эозином и пикрофуксином по Ван-Гизону. Из цельной поджелудочной железы готовили той же толщины гистотопографические

срезы для того, чтобы выявить и оценить процессы, развивающиеся в зоне замораживания и зоне охлаждения.

Применяемая методика криовоздействия позволила выполнить моделирование псевдокисты поджелудочной железы (Патент РБ № 12268 «Способ моделирования псевдокисты поджелудочной железы». Зарегистрирован 22.05.2009 г.) [335].

Для количественной оценки и получения достоверных данных, характеризующих патологические изменения в поджелудочной железе и морфогенез псевдокисты, использовалась морфометрия, которая проводилась на световом микроскопе Nikon eclipse E200 с применением программно-аппаратного комплекса, оснащенного цифровой видеокамерой Donpisha color vision 3CCD, с помощью компьютерной программы «Морфотест», использовался также микроскоп МБС-10 с окуляр-микрометром и окулярной сеткой.

Проводилось измерение наружного диаметра псевдокисты поджелудочной железы. Определялись размеры ее внутренней полости. Измерялась ширина наружного и внутреннего слоев, а также толщина стенки псевдокисты в целом.

Исследование на наличие сообщения псевдокисты с протоковой системой поджелудочной железы проводили путем пункционного заполнения ее под давлением коллоидным раствором угля (туши).

После идентификации в стенке псевдокисты клеточных элементов (нейтрофильные лейкоциты, лимфоциты, макрофаги и фибробласты) проводили их подсчет в окулярной рамке (рацпредложение № 396, зарегистрирован в ГГМУ 15.09.2000) на площади 1000 мкм^2 при объективе 90, окуляре 10 в 100 случайно просмотренных полях зрения на 5 срезах и пересчитывали на 1 мм^2 поверхности среза стенки псевдокисты поджелудочной железы согласно рекомендациям Г. Г. Автандилова [1]. Определяли общее количество клеток, а также выводили процентное содержание каждой исследуемой популяции.

У животных IV группы для оценки эффективности пункционного способа лечения производили однократное пункционное аспирирование содержимого псевдокисты поджелудочной железы, сформированной после локального криовоздействия $-100 \text{ }^\circ\text{C}$. Выбор группы определен тем, что охлаждение -20 и $-60 \text{ }^\circ\text{C}$ не вызывает кистообразования, а $-180 \text{ }^\circ\text{C}$ приводит к гибели животных в 1–3 сутки. Локальное охлаждение в температурном режиме $-140 \text{ }^\circ\text{C}$ приводит к образованию псевдокисты, но такое воздействие вызывает большие повреждения поджелудочной железы и сопровождается нарушением функций многих органов.

Пункцию псевдокисты производили на 14 сутки эксперимента. Выбор обусловлен тем, что через 14 суток после криогенного воздействия определяется четко отграниченная псевдокиста.

Пункционное аспирирование выполняли с соблюдением правил асептики и антисептики. Под эфирным наркозом производили релапаротомию. В рану выводили селезеночный отдел поджелудочной железы вместе с салъником и селезенкой, а также псевдокисту. Рыхлые спайки осторожно

разрушали и высвобождали псевдокисту. Выделив стенку псевдокисты, производили пункцию иглой из нержавеющей стали, диаметром 0,8 мм и длиной 40 мм, соединенной с 10-граммовым шприцем, 10 Б «Луер». Для захвата напряженной стенки псевдокисты применяли зажим собственной конструкции, обеспечивающий достижение герметичности места прокола (Патент РБ № 5692 «Зажим». Зарегистрирован 03.08.2009 г.) [168].

Производили аспирацию содержимого псевдокисты, после чего селезеночный отдел поджелудочной железы вместе с сальником, селезенкой и пунктированной псевдокистой погружали в брюшную полость. Рану наглухо ушивали. Для контроля герметичности пунктированной псевдокисты поджелудочной железы и предупреждения скопления жидкости в брюшной полости к месту прокола стенки псевдокисты подвели лабораторный дренаж собственной конструкции (Патент РБ № 4447 «Дренаж лабораторный». Зарегистрирован 17.03.2008 г.) [158]. Дренирование проводили в первые трое суток после пункции псевдокисты, затем дренаж извлекали.

Забой животных производили путем декапитации в промежутке от 10–12 часов утра на 1, 3, 7, 16, 31 сутки после выполнения пункционного аспирирования. Указанные сроки выведения животных из эксперимента предусмотрены для того, чтобы детально проследить динамику морфологических изменений псевдокисты после выполнения пункционного аспирирования содержимого. Для гистологических исследований брали подвергшуюся пункционному аспирированию псевдокисту поджелудочной железы, а также саму железу с парапанкреатической клетчаткой, брыжейку тонкой и толстой кишки, большой сальник.

Проведение морфологических исследований выполнено по тем же методикам, что и в I экспериментальной группе.

Полученные результаты обработали с помощью пакета компьютерных программ статистического анализа «Microsoft Excel 2003» и «Statistica 6.0».

ГЛАВА 3

МОРФОЛОГИЧЕСКИЕ ИЗМЕНЕНИЯ ПОДЖЕЛУДОЧНОЙ ЖЕЛЕЗЫ ПОСЛЕ ЛОКАЛЬНОГО КРИОВОЗДЕЙСТВИЯ

3.1. Морфологические изменения после воздействия холодом $-20\text{ }^{\circ}\text{C}$ на поджелудочную железу

После криовоздействия в температурном режиме $-20\text{ }^{\circ}\text{C}$ и времени экспозиции 60 секунд диаметр ледяного пятна составил $3,99 \pm 0,11\text{ мм}$.

Поджелудочная железа в зоне криовоздействия через 5 минут гиперемирована и отечна. В брюшинной полости экссудата нет.

При микроскопическом исследовании цитоплазма ацинарных клеток поджелудочной железы выглядит диффузно эозинофильной, деление ее базальных и апикальных отделов нарушено. В части ацинусов определяются бледно окрашенные клетки с диффузно-базофильной цитоплазмой. Обнаруживаются группы вакуолизированных ацинарных клеток, но имеются ацинусы и с сохранившейся структурой клеток.

Междольковая соединительная ткань отечна, межацинарные капилляры расширены и полнокровны (рисунок 3.1).

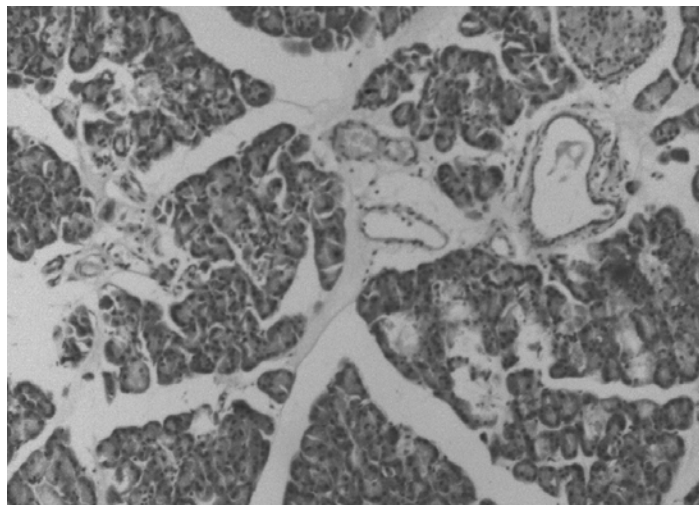


Рисунок 3.1 — Отек междольковой стромы. Окраска гематоксилин-эозином. Увеличение 200

В строме обнаруживаются эритроцитарные экстравазаты. Наблюдаются кровоизлияния в просвет некоторых ацинусов.

На 30-й минуте эксперимента в зоне криовоздействия наблюдается выраженное полнокровие и набухание поврежденного участка поджелудочной железы.

При микроскопическом исследовании в зоне криовоздействия отмечается дисконфлексация ацинусов, увеличение числа ацинарных клеток с оксифильной, лишенной гранул зимогена цитоплазмой. Ядра этих клеток

преимущественно крупные, гиперхромные, кроме того, увеличивается количество клеток с диффузно базофильной, бледно окрашенной цитоплазмой.

Отмечается рост числа вакуолизированных ацинарных клеток. Строма отечна, выявляются кровоизлияния.

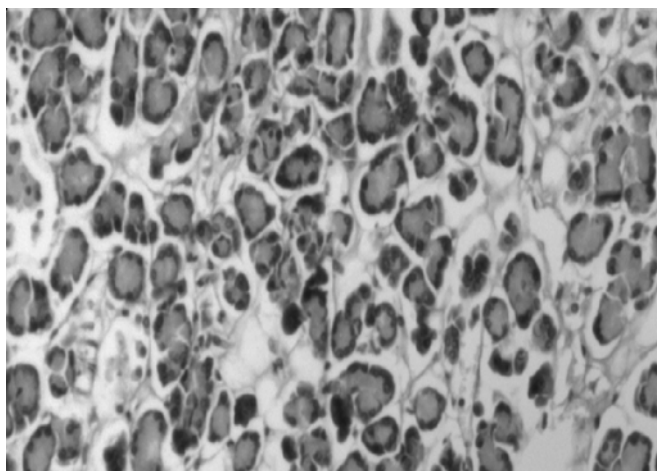
Спустя 60 минут после повреждения выпот в брюшинной полости не обнаружен. Не выявляются морфологические изменения в парапанкреатической клетчатке, брыжейке тонкой и толстой кишок, большом сальнике.

В зоне криовоздействия поджелудочная железа приобрела вишневый цвет.

При микроскопическом исследовании определяется выраженный субкапсулярный и междольковый отек. Ацинарное строение долек преимущественно сохранено, местами определяется дисконкомплексация ацинусов. Наблюдается резко выраженный полиморфизм ацинарных клеток. В некоторых дольках, а также в части ацинусов в пределах одной дольки сохранялось деление цитоплазмы ацинарных клеток на базальный и апикальный отделы. В других участках зоны криовоздействия замечается полная деструкция ацинарных клеток, при этом среди клеточного детрита выявляются хорошо сохранившиеся ядра. Кроме того, обнаруживаются ацинарные клетки с резко вакуолизированной пенистой цитоплазмой. Подобные ацинусы локализуются преимущественно в периферических отделах долек. В отдельных участках зоны замораживания цитоплазмы ацинарных клеток распалась на крупные, гомогенные глыбки. Ядра ацинарных клеток в зоне повреждения хорошо сохранены и имеют крупные ядрышки, а глыбки хроматина четко контурируются. Изредка выявляются гиперхромные ядра и ядра с краевой конденсацией хроматина. По всей зоне криовоздействия ацинарные клетки лишены гранул зимогена. В отдельных ацинарных клетках обнаруживаются мелкие гранулы зимогена, сохранившие свою апикальную ориентацию. Местами в просвете ацинусов и строме замечаются редкие мелкоочаговые кровоизлияния. В отечной строме сохраняются жизнеспособные фибробласты. Сосуды полнокровны, местами в межацинарных капиллярах замечен стаз эритроцитов.

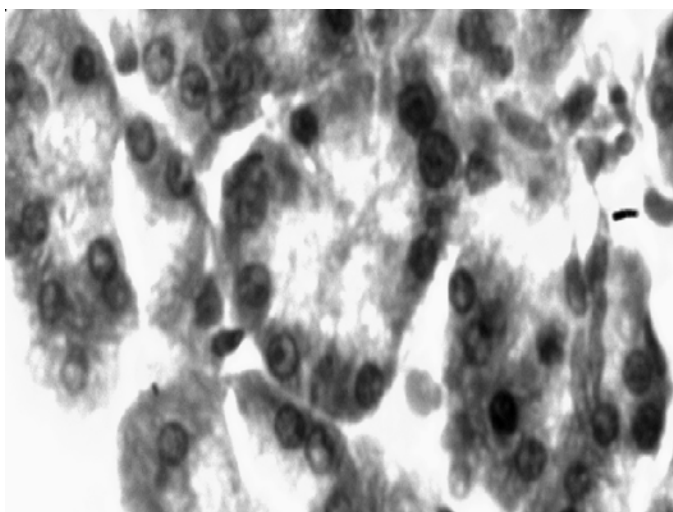
Спустя 3 часа участок поджелудочной железы, подвергнутый криовоздействию, выглядит набухшим, темно-красного цвета. В парапанкреатической клетчатке, жировой клетчатке брыжеек кишок и большом сальнике структурных изменений не выявлено.

При гистологическом исследовании в очаге криовоздействия степень выраженности субкапсулярного и междолькового отека остается без изменений. Дистрофические изменения ацинарных клеток увеличились. Отмечается полная деструкция отдельных групп ацинусов. Наблюдаются участки крупно-глыбчатого распада цитоплазмы ацинарных клеток. Деструкция ацинарных клеток проявлялась в виде зернистого распада, а также лизиса цитоплазмы. Основная масса ацинусов приобрела мешковидную форму, заполненную эозинофильной цитоплазматической массой (рисунок 3.2).



**Рисунок 3.2 — Дискомплексація и некробіоз залізистої ткани.
Окраска гематоксилин-еозином. Увеличение 200**

Обнаруживаются крупные многоядерные ацинарные клетки. Ацинарные клетки лишены гранул зимогена. Отмечаются дистрофические изменения ядер ацинарных клеток. Большинство ядер находится в состоянии пикноза, встречаются просветленные ядра с краевой конденсацией хроматина (рисунок 3.3). Значительно реже обнаруживаются неизмененные ядра.



**Рисунок 3.3 — Зерниста и гідропічна дистрофія ацинарних кліток.
Окраска гематоксилин-еозином. Увеличение 400**

На отдельных участках поджелудочной железы отмечается имbibция кровью межацинарных пространств.

В междольковой строме обнаружены мелкоочаговые кровоизлияния, а также очаги мукоидного набухания. Сосуды полнокровны, выявляются эритроцитарные сладжи в капиллярах, а также тромбоз отдельных вен среднего калибра.

Через 6 часов на секции в брюшинной полости свободной жидкости не содержалось. При микроскопическом исследовании брыжейки кишок и боль-

шого сальника структурных изменений не обнаружено. В парапанкреатической клетчатке прилегающей к зоне криовоздействия выявляется серозный отек. Жировая клетчатка содержит слабо красящуюся эозином жидкость.

В зоне криовоздействия поджелудочная железа имеет бурый цвет. Гистологически определяются отдельные очаги паренхиматозного некроза и глыбчатого распада ацинарных клеток. Обнаруживаются группы ацинусов, клеточные элементы которых находятся в состоянии аутолиза или мелкозернистого распада. Основная масса ацинарных клеток характеризуется компактной диффузно-эозинофильной цитоплазмой, отсутствием гранул зимогена и пикнотичными, гиперхромными ядрами. Контуры ацинусов стерты, в результате чего дольки имеют вид гомогенной эозинофильной массы, наблюдаются очаговые кровоизлияния в паренхиму поджелудочной железы. Отмечается отечность стромы. Строма железы инфильтрирована нейтрофильными лейкоцитами, паренхима местами некробиотически изменена. Наблюдается тромбоз отдельных вен среднего калибра, очаговое полнокровие и стаз в капиллярах.

К 12 часам эксперимента морфологических изменений брыжейки тонкой и толстой кишок и большого сальника не выявлено. В прилегающей к зоне криовоздействия парапанкреатической клетчатке наблюдается незначительный серозный отек.

Очаг повреждения поджелудочной железы имеет бурую окраску. При микроскопии выявляются поля некроза и очаги кровоизлияний. Обнаруживается слабо выраженный, с расплывчатыми границами демаркационный вал. Отек стромы сохраняется.

Спустя 24 часа после эксперимента морфологические изменения обнаруживаются лишь в зоне криовоздействия.

Очаг повреждения поджелудочной железы имеет серовато-бурую окраску. Капсула органа умеренно напряжена.

При гистологическом исследовании обнаруживаются отдельные очаги паренхиматозного некроза ацинарной ткани (рисунок 3.4).

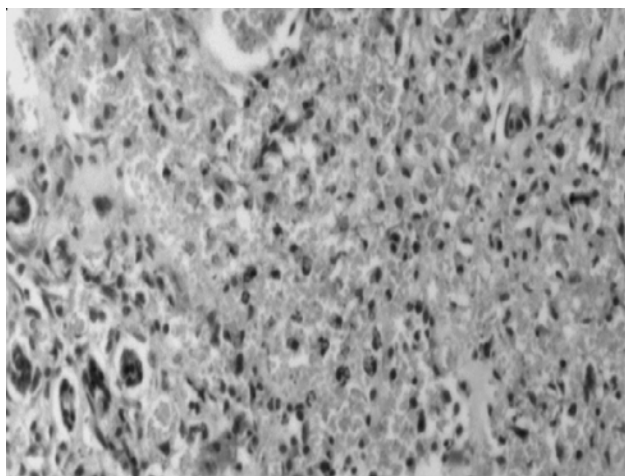
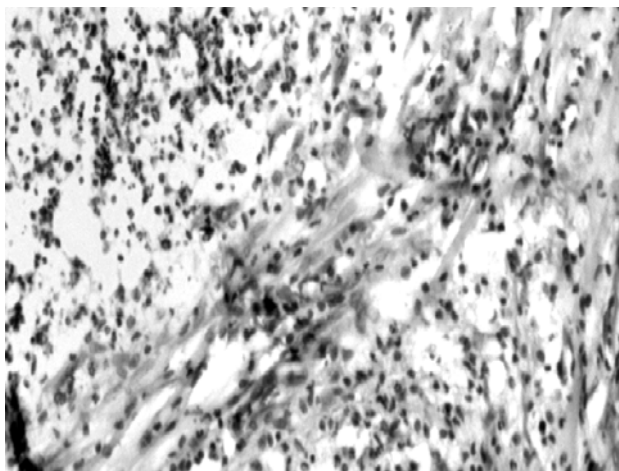


Рисунок 3.4 — Некроз железистой ткани. Видны единичные, сохранившиеся ацинарные клетки. Окраска гематоксилин-эозином. Увеличение 200

По периферии очагов некроза отмечаются единичные ацинусы в состоянии некробиоза. Обнаруживается очаговый, не резко выраженный отек стромы и некоторое полнокровие сосудов. Очаги некроза окружены воспалительной инфильтрацией.

На 3-и сутки эксперимента очаг повреждения приобретает вид сероватой массы. Отек железы не определяется.

При микроскопическом исследовании определяются поля паренхиматозного некроза, которые окружены зоной перифокального воспаления, отделяющего их от жизнеспособных ацинусов. Нейтрофильные лейкоциты инфильтрируют очаги некротизированных тканей, вызывая их лизис (рисунок 3.5). По периферии участков некроза выявляются пролиферирующие фибробласты.



**Рисунок 3.5 — Лейкоцитарная инфильтрация очага некроза.
Окраска гематоксилин-эозином. Увеличение 200**

На 7-е сутки зона криовоздействия приобретает светло-серый цвет. Гистологически определяется интенсивная воспалительная инфильтрация очагов омертвевших тканей. Нейтрофильные лейкоциты внедрены в очаги некроза, разделяя ее на отдельные фрагменты. Увеличилась популяция фибробластов. По периферии зоны гипотермии наблюдается, наряду с реконструкцией ацинусов, вторичная дифференцировка эпителиальных трубок в выводные протоки.

Через 14 суток от начала эксперимента зона криовоздействия сохраняет светло-серый цвет.

В зоне охлаждения при микроскопическом исследовании очаги некроза полностью инфильтрированы нейтрофильными лейкоцитами, макрофагами. Определяются фибробласты и лимфоциты. Некротизированные ткани сохраняются в виде мелких островков, разделенных прослойками из клеток инфильтрата и грануляционной ткани.

На 15-е сутки эксперимента в селезеночном отделе поджелудочной железы определяется участок серовато-белого цвета, который был подвергнут криовоздействию. При гистологическом исследовании по периферии зоны воздействия холодом выявляются сохранившиеся участки аци-

нарной ткани. В центральной части некротические массы диффузно инфильтрированы нейтрофильными лейкоцитами. Выявляются макрофаги, фибробласты и лимфоциты. Междольковые прослойки утолщены и отечны. Наблюдаются скопления нежнволокнуистой соединительной ткани.

На 17-е сутки исследования зона холодового воздействия сохраняет серовато-белый цвет. При микроскопии определяются дольки различной величины. Междольковые прослойки утолщены, выявляются лейкоцитарные инфильтраты и разрастание нежнволокнуистой соединительной ткани. Наблюдаются недифференцированные эпителиальные трубки вытянутой формы, высланные кубическим эпителием с признаками митотической активности.

На 21-е сутки поджелудочная железа в зоне криовоздействия приобретает белесый цвет без четких границ.

Наблюдаются интенсивные процессы лизиса и элиминации некротических масс. Гистологически участок поджелудочной железы, соответствующий зоне повреждения представлен железистой паренхимой с прослойками соединительной ткани. В соединительной ткани отмечается преобладание клеточных элементов над волокнистыми структурами. Паренхима представлена полиморфными по размерам дольками. В поле зрения, кроме дефинитивных ацинусов, встречаются реконструированные ацинусы, а также пролиферирующие мелкие выводные протоки и разного размера панкреатические островки.

Спустя 30 дней в зоне воздействия холодом определяется звездчатой формы рубец, сохраняющийся до конца исследования.

При микроскопии паренхима поджелудочной железы атрофична, представлена дольками неодинаковых размеров и формы. Дольки разделены широкими прослойками соединительной ткани. Ацинусы отличаются полиморфизмом, имеют округлую, овальную, а иногда и удлинненную форму, многие из них уменьшены в размерах. В значительном числе ацинусов сохраняется дисконкомплексация. Ацинарные клетки уплощены, ядра сдвинуты к базальной мембране. Дифференцировка цитоплазмы на базальную и ацинарную части не выражена. Островковая ткань сохранена, соединительнотканная капсула островков утолщена. Междольковые выводные протоки местами расширены, стенки сосудов утолщены и склерозированы.

На 45-е сутки эксперимента при гистологическом исследовании в зоне криовоздействия обнаружены дольки поджелудочной железы небольших размеров, разделенные прослойками соединительной ткани. Определяется дисконкомплексация ацинусов. Среди участков соединительной ткани обнаруживаются также атрофичные и структурно измененные ацинусы в виде эпителиальных трубок.

На протяжении с 60 по 90-е сутки эксперимента гистологическая картина не претерпела существенных изменений. В зоне криовоздействия дольки поджелудочной железы небольших размеров, разделены прослойками соединительной ткани. В соединительной ткани отмечено преобладание волокнистых элементов над клеточными. Определяются как дефинитивные, так и реконструированные ацинусы.

Исходя из вышеизложенного, можно заключить, что криовоздействие в температурном режиме $-20\text{ }^{\circ}\text{C}$ и времени экспозиции 60 секунд характеризуется сочетанием различных патоморфологических изменений в поджелудочной железе.

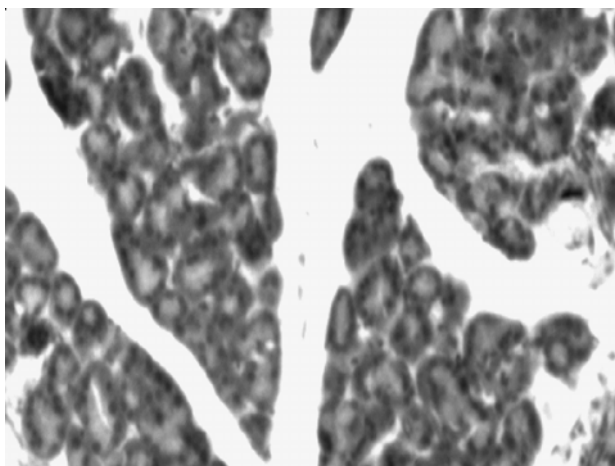
Зона криовоздействия постепенно замещается пролиферирующей соединительной тканью, что в конечном итоге приводит к рубцовой атрофии паренхимы органа. Участки криодеструкции поджелудочной железы подвергаются лизису. В жировой клетчатке, прилегающей к зоне холодого повреждения поджелудочной железы, выявляется серозный парапанкреатит.

3.2. Морфологические изменения после воздействия холодом $-60\text{ }^{\circ}\text{C}$ на поджелудочную железу

После криовоздействия в температурном режиме $-60\text{ }^{\circ}\text{C}$ и времени экспозиции 60 секунд диаметр ледяного пятна составил $5,98 \pm 0,11\text{ мм}$.

Через 5 минут после криовоздействия селезеночный отдел поджелудочной железы гиперемирован и отечен. Определяются мелкоточечные субкапсулярные кровоизлияния.

Ацинарные клетки содержат диффузно-базофильную цитоплазму. Определяются группы вакуолизированных ацинарных клеток. Междольковая соединительная ткань отечна, капилляры расширены, полнокровны (рисунок 3.6).



**Рисунок 3.6 — Выраженный отек междольковой стромы.
Окраска гематоксилин-эозином. Увеличение 200**

В строме имеются эритроцитарные экстравазаты. Выявляются кровоизлияния в просвет отдельных ацинусов и межацинарное пространство. Степень выраженности патологических изменений снижается к периферии криовоздействия.

На 30-й минуте в зоне холодого воздействия селезеночный отдел поджелудочной железы отечен, багрово-красного цвета. При гистологическом исследовании отмечается дисконфлексация ацинусов. Цитоплазма ацинарных клеток оксифильна, лишена гранул зимогена. Ядра этих клеток

гиперхромны. Определяются клетки с диффузно базофильной, бледно окрашенной цитоплазмой. Наблюдается вакуолизированные ацинарные клетки. Определяется внутريدольковый и междольковый отек. В строме отмечаются форменные элементы крови в виде свежих неизмененных эритроцитов. Кровоизлияния распространились на обширные территории.

Спустя 60 минут после охлаждения в брюшинной полости экссудат не обнаружен.

Селезеночный отдел поджелудочной железы резко набухший, сохраняет багровую окраску. При микроскопическом исследовании в зоне повреждения выявляется выраженный отек междольковой и межацинарной соединительной ткани. Определяются кровоизлияния, как в строму, так и в железистую ткань. Эритроциты расположены между ацинарными клетками и базальной мембраной, ацинарные клетки смещены к краю ацинуса. Отмечается выраженная дисконфлексация ацинусов. Ацинарные клетки преимущественно с гомогенной эозинофильной цитоплазмой не содержат гранул зимогена. Ядра ацинарных клеток сохранились. Выявляются ядра набухшие, просветленные, пикнотичные и гиперхромные. Наблюдаются явления кариолизиса и кариорексиса. Ацинарные клетки некоторых ацинусов лизированы, местами в состоянии зернистого распада. В части ацинусов клеточные границы не контурируются.

По периферии зоны криовоздействия встречаются группы ацинусов с диффузным распределением гранул зимогена. В некоторых ацинусах вакуолизация цитоплазмы выражена преимущественно в базальном отделе ацинарных клеток.

Спустя 3 часа в парапанкреатической клетчатке, в брыжейке тонкой и толстой кишки и большом сальнике структурных изменений не обнаружено. В брюшинной полости экссудат не выявляется.

Селезеночный отдел поджелудочной железы отечен, пропитан кровью. При микроскопии выявляются некробиотические и некротические изменения (рисунок 3.7).

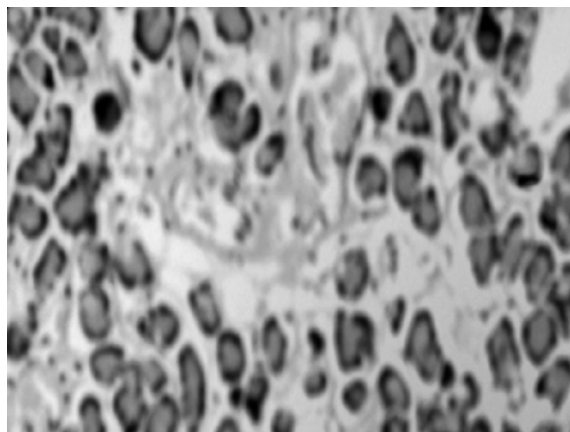


Рисунок 3.7 — Некробиоз железистой ткани. Окраска гематоксилин-эозином. Увеличение 200

Отдельные дольки приобретают вид гомогенной бледно окрашенной массы со свободно лежащими ядрами, находящимися на разных стадиях повреждения — от пикноза до кариолизиса. Некробиотически измененные ацинарные клетки представляют собой полиморфную гистологическую картину. Отмечаются участки, где цитоплазма ацинарных клеток резко вакуолизирована, местами лизирована полностью или находится в состоянии зернисто-глыбчатого распада.

По периферии зоны криовоздействия в ацинарных клетках некоторых ацинусов выявляется перераспределение гранул зимогена, с локализацией их в базальных отделах цитоплазмы. Эти гранулы мелкие и плохо контурируются. Среди ацинарных клеток, лишенных секреторных гранул, встречаются отдельные, содержащие гранулы зимогена. Некоторые ацинусы образованы уплощенными ацинарными клетками с расширенным ацинарным просветом, в котором содержится клеточный детрит. В части ацинусов определяются эритроциты. Сосуды полнокровны, кровоизлияния локализовались в междольковой и межацинарной строме. Стенки отдельных мелких артерий и вен находятся в состоянии некроза. Элементы выводных протоков сохраняют свою структуру.

Через 6 часов наблюдается полнокровие брюшины. В брюшинной полости обнаруживается скудное количество геморрагической жидкости. Выявляется серозный отек парапанкреатической клетчатки, прилегающей к очагу криовоздействия.

Селезеночный отдел поджелудочной железы отечен, багрового цвета. Гистологически выявляются очаги паренхиматозного некроза ацинарных клеток, цитоплазма вакуолизирована. Ядра ацинарных клеток гиперхромны и пикнотичны (рисунок 3.8).

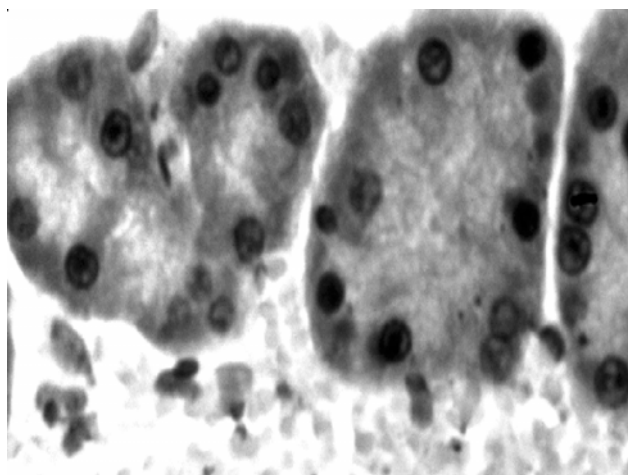


Рисунок 3.8 — Резко выраженные дистрофические изменения ацинарных клеток. Окраска гематоксилин-эозином. Увеличение 400.

Хорошо выражен междольковый и в меньшей степени пери- и межацинарный отек. Определяются очаги кровоизлияния, которые приобретают

сливной характер. Эритроцитарные экстравазаты локализируются в строме. В просвете выводных протоков, с хорошо сохранившимися стенками, выявляется клеточный детрит.

В зоне охлаждения ацинарные клетки находятся в состоянии некробиоза. Выявляется выраженный отек стромы. Капилляры полнокровны. В отдельных сосудах имеются явления эритроцитарного стаза и микротромбоза.

К 12 часам эксперимента в брюшинной полости после охлаждения выявляется геморрагическая жидкость. Брюшина и брыжейка тонкой кишки умеренно отечны. Определяются отек парапанкреатической клетчатки.

Селезеночный отдел поджелудочной железы приобретает бурую окраску. При гистологическом исследовании в центре криовоздействия выявляются некротизированные ацинарные клетки (рисунок 3.9).

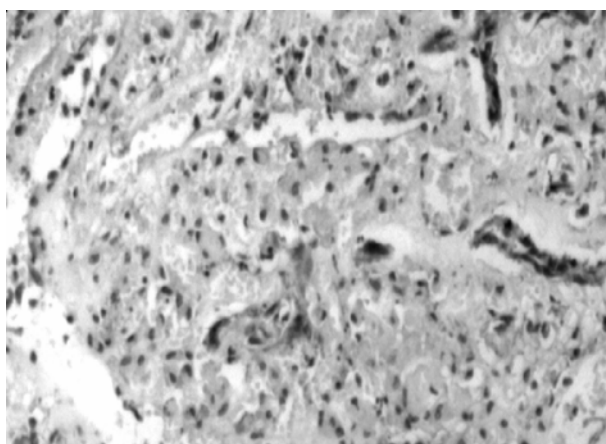


Рисунок 3.9 — Некроз железистой ткани. Видны ядра ацинарных клеток и контуры предшествующих выводных протоков. Окраска гематоксилин-эозином. Увеличение 200

Они уменьшены в размерах, их протоплазма и ядро окрашиваются диффузно. В зоне охлаждения на фоне кровоизлияний отмечаются группы ацинарных клеток в состоянии некробиоза. Ядра этих клеток сморщены и окрашиваются гематоксилином более интенсивно. Другие ядра, наоборот плохо контурируются и имеют вид бледных теней из-за потери способности к окраске. По периферии в сохранившихся ацинусах отсутствует просвет, что обусловлено набуханием протоплазмы клеток. Отмечается полнокровные сосудов и отек стромы.

Спустя 24 часа в брюшинной полости определяется наличие серозно-геморрагической жидкости. Выявляется отек серозных оболочек. Наблюдаются мелкие, величиной с булавочную головку, бледные бляшки стеатонекрозов, рассеянные по брыжейке тонкой кишки. Парапанкреатическая клетчатка, прилегающая к очагу криовоздействия, находится в состоянии стекловидного отека и содержит очаги жирового некроза.

Селезеночный отдел поджелудочной железы набухший, бурого цвета. При микроскопии в эпицентре криовоздействия клеточные элементы в

строме преимущественно не обнаруживаются, встречаются единичные фибробласты. По периферии отмечается значительное число долек, ацинарные клетки которых находятся в состоянии некробиоза. Одновременно выявляются очаги паренхиматозного и жирового некроза. Сохраняются отдельные мелкие выводные протоки, высланные дистрофичным эпителием. Наблюдается резко выраженный субкапсульный и междольковый отек. По периферии очага замораживания отмечаются мелкоточечные кровоизлияния, которые представлены гемолизированными эритроцитами. В зоне охлаждения выявляются ацинусы, состоящие из клеток с резко вакуолизированной цитоплазмой, или в состоянии некробиоза. Отмечается дисконкомплексация ацинусов. Местами ацинарные клетки образуют скопления. В цитоплазме отдельных изолированных ацинарных клеток содержатся гранулы зимогена мелких размеров, которые диффузно распространены по всей цитоплазме. Отмечается отек междольковой и межацинарной стромы. Капилляры местами содержат эритроцитарные сгустки и микротромбы.

На 3 сутки эксперимента выявляется наличие фибринозно-геморрагического выпота. Сохраняется отек серозных оболочек. Обнаруживаются бляшки стеатонекрозов. Очаги жирового некроза в парапанкреатической клетчатке окружены перифокальной воспалительной инфильтрацией преимущественно из нейтрофильных лейкоцитов, обнаруживаются также макрофаги и лимфоциты.

Селезеночный отдел поджелудочной железы умеренно отечен, серовато-бурого цвета. Гистологически в зоне криовоздействия очаги некробиоза чередуются с участками паренхиматозного и жирового некроза. Отмечается очаговая сохранность межацинарных прослоек соединительной ткани. Междольковая строма железы находится в состоянии выраженного отека. Определяется инфильтрация нейтрофильными лейкоцитами некротизированной паренхимы железы (рисунок 3.10).

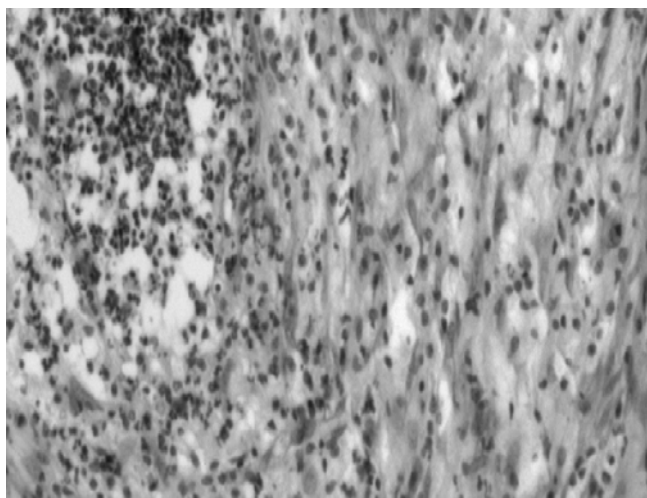


Рисунок 3.10 — Скопление лейкоцитов в зоне некроза железистой ткани. Окраска гематоксилин-эозином. Увеличение 200

Демаркационный вал с участками некроза имеет расплывчатые границы. Сосуды крупного калибра полнокровны, в их стенке выявляются очаги фиброидного некроза. Выводные протоки с сохранившимися стенками содержат тканевой детрит.

По периферии зоны охлаждения обнаруживается грануляционная ткань с заключенными в ней дольками из реконструированных ацинусов, дольки которых разобщены широкими прослойками соединительной ткани. Ацинарные клетки дистрофичны. Гранулы зимогена распространены диффузно по всей цитоплазме. Отмечается полнокровие сосудов.

После повреждения на 7-е сутки в брюшинной полости содержится скудное количество фибринозного выпота. Серозные оболочки отечны. Выявляются единичные бляшки стеатонекрозов. Вокруг очагов жирового некроза парапанкреатической клетчатки наблюдается перифокальная воспалительная реакция из нейтрофильных лейкоцитов. Выявляются макрофаги, лимфоциты и фиброциты. Лейкоциты внедрены в очаги жирового некроза.

Селезеночный отдел поджелудочной железы имеет грязно-серую окраску. Микроскопически в зоне замораживания среди очагов некроза обнаруживаются лейкоцитарные инфильтраты. Определяются в большом количестве фибробласты, которые в виде язычков внедрены в зону некроза.

В зоне охлаждения ацинарные клетки полиморфны и характеризуются наличием скудного количества мелких, плохо контурируемых зимогенных гранул. Отмечается пролиферация эпителиальных выводных протоков. В строме сохранились очаги дезорганизации соединительной ткани. Стенки отдельных сосудов в состоянии фибриноидного некроза. Выявляется фрагментация и очаговый лизис внутренней эластической мембраны некоторых сосудов.

После криовоздействия на 14-е сутки на секции в брюшинной полости свободной жидкости не содержится. Отек серозных оболочек отсутствует. В очагах жирового некроза парапанкреатической клетчатки определяются нейтрофильные лейкоциты и макрофаги с пенистой цитоплазмой. Выявляется скопление фибробластов.

Селезеночный отдел поджелудочной железы приобрел вид сероватой массы. Гистологически в зоне замораживания определяется обильная лейкоцитарная инфильтрация некротических масс. Выявляются нейтрофильные лейкоциты и макрофаги. Некротизированные ткани имеют форму островков с четкими границами.

В зоне охлаждения выявлены ацинарные клетки вытянутой формы. Определяются панкреатические островки различных размеров. В междольковой строме присутствуют очаги мукоидного набухания и фибринозных изменений.

На 15-е сутки эксперимента в парапанкреатической клетчатке наблюдаются скопления нейтрофильных лейкоцитов, определяются также макрофаги, фибробласты и лимфоциты. Селезеночный отдел поджелудочной железы сохраняет серую окраску.

При гистологическом исследовании в зоне замораживания некротические массы инфильтрованы нейтрофильными лейкоцитами. Выявляются макрофаги. В зоне охлаждения дольки железы неравномерной величины, междольковые прослойки отечны. Ацинарные клетки находятся в разных стадиях заполнения секретом. Ядра некоторых клеток гиперхромны, другие окрашены бледно.

На 17-е сутки исследования в парапанкреатической клетчатке определяются очаги нежноволокнистой соединительной ткани. Выявляются нейтрофильные лейкоциты, макрофаги, фибробласты и лимфоциты. Селезеночный отдел поджелудочной железы имеет серый цвет.

Гистологически в зоне замораживания наблюдается клеточная инфильтрация некротизированной ткани, выявляются многочисленные нейтрофильные лейкоциты и макрофаги. В зоне охлаждения междольковые прослойки расширены, отечны, местами содержат скопления нейтрофильных лейкоцитов.

На 21-е сутки эксперимента экссудата в брюшинной полости не содержится, отек серозных оболочек отсутствует. На месте очагов жирового некроза парапанкреатической клетчатки выявляется грануляционная ткань. Обнаруживаются макрофаги. Селезеночный отдел поджелудочной железы серого цвета.

При микроскопии в зоне замораживания наблюдается скопление макрофагов. Определяется лизис и элиминация некротических масс. Очаги некроза разделены прослойками соединительной ткани, в которой преобладают клетки.

В зоне охлаждения ацинусы отличаются полиморфизмом, имеют округлую, овальную, а иногда и удлинённую форму, многие из них уменьшены в размерах. В поле зрения встречаются как реконструированные ацинусы, так и пролиферированные выводные протоки и разного размера панкреатические островки.

Спустя 30 дней в парапанкреатической клетчатке обнаруживается скопление соединительной ткани, содержащей полиморфные клеточные элементы.

Селезеночный отдел поджелудочной железы имеет вид сероватой массы. При гистологическом исследовании на 30 сутки в зоне замораживания наблюдаются широкие прослойки соединительной ткани, паренхима поджелудочной железы атрофична. Выявляются разрозненные, локализованные в соединительной ткани регенерационные узлы, состоящие из недифференцированных эпителиальных трубок.

В зоне охлаждения значительное число ацинусов не содержит секрета, клетки в них располагаются компактно. Выводные протоки расширены и заполнены гомогенным, интенсивно окрашенным содержимым белковой природы. Панкреатические островки имеют различные размеры. В стенках артерий выявляются очаги плазматического пропитывания и гиалиноза.

На 45-е сутки эксперимента в парапанкреатической клетчатке выявляются очаги зрелой соединительной ткани.

При гистологическом исследовании в зоне замораживания поджелудочной железы обнаруживаются широкие поля соединительной ткани. Междольковые выводные протоки окружены широкими соединительнотканными прослойками, их стенки склерозированы, просвет местами кистозно-расширен, эпителий уплощен, с участками замещения многослойным. В крупных междольковых протоках обнаруживаются участки сосочковых разрастаний цилиндрического эпителия, очаговая его десквамация и замещение его кубическим эпителием.

В зоне охлаждения отмечается скопление соединительной ткани между дольками и отдельными ацинусами. Ацинарные клетки отдельных долек загружены гранулами зимогена, в других ацинусах зимоген содержится в скудном количестве. Обнаруживаются группы ацинусов, где ацинарные клетки имеют вакуолизированную цитоплазму. Стенки артерий утолщены, просвет их сужен.

На протяжении с 60 по 90-е сутки эксперимента морфологическая картина не претерпела существенных изменений. Парапанкреатическая клетчатка содержит очаги грубоволокнистой соединительной ткани. В зоне замораживания отмечается выраженный фиброз. Среди фиброзной волокнистой ткани наблюдаются кистозно-расширенные выводные протоки с уплощенным эпителием. В зоне охлаждения дольки различных размеров окружены соединительной тканью. В строме железы выявляются очаговые скопления лимфоцитов. Стенки артерий утолщены и гиалинизированы.

Таким образом, криовоздействие в температурном режиме $-60\text{ }^{\circ}\text{C}$ и продолжительностью 60 секунд характеризуется морфологическими проявлениями отеочно-геморрагической формы острого панкреатита. Структурные изменения охватывают селезеночный отдел поджелудочной железы и завершаются фиброзом и атрофией ацинарной ткани. В патологический процесс вовлекается парапанкреатическая клетчатка, очаги жирового некроза которой подвергаются лейкоцитарной инфильтрации, рассасыванию и замещению соединительной тканью.

3.3. Морфологические изменения после воздействия холодом $-100\text{ }^{\circ}\text{C}$ на поджелудочную железу

После криовоздействия в температурном режиме $-100\text{ }^{\circ}\text{C}$ и времени экспозиции 60 секунд диаметр ледяного пятна составил $8,00 \pm 0,12$ мм.

Через 5 минут после криовоздействия селезеночный отдел поджелудочной железы гиперемирован и отечен, определяются мелкоточечные подкапсульные кровоизлияния. При гистологическом исследовании обнаруживаются измененные ацинарные клетки. Цитоплазма этих клеток выглядит диффузно эозинофильной, деление ее на базальный и апикальный отделы нарушено. Часть ацинарных клеток окрашены бледно. Гранулы зимогена дезориентированы и распределены по всей цитоплазме. Обнаружены группы вакуолизированных ацинарных клеток. Междольковая соединительная ткань отечна (рисунок 3.11).

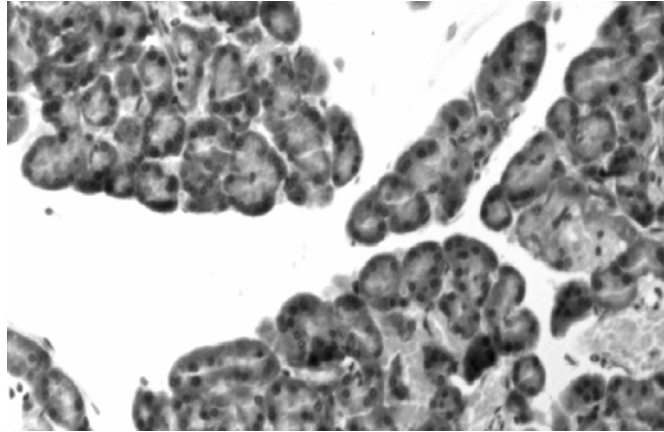


Рисунок 3.11 — Выраженный отек меж- и внутريدольковой стромы. Кровоизлияния в междольковых пространствах. Окраска гематоксилин-эозином. Увеличение 200

Капилляры расширены и полнокровны. В строме отмечаются форменные элементы крови виде неизмененных эритроцитов.

К 30-й минуте селезеночный отдел поджелудочной железы резко увеличен в объеме и пропитан кровью. Микроскопически ацинарные клетки и ацинусы не имеют четкой структуры. Протоплазма клеток гомогенна. Границы между отдельными ацинарными клетками стерты из-за лизиса протоплазмы. Изменения стромы характеризуются отеком внутريدольковой и особенно междольковой соединительной ткани. При этом в резко расширенных прослойках, пропитанных жидкостью, видны скопления эритроцитов.

К 60-й минуте эксперимента в брюшинной полости экссудат не выявлен. В зоне повреждения поджелудочная железа красно-багрового цвета.

При гистологическом исследовании обнаруживаются ацинусы с резко расширенным просветом. Ацинарные клетки уплощены, с гиперхромным ядром и сохранившимся узким базальным отделом цитоплазмы. Определяется вакуолизация цитоплазмы ацинарных клеток, а также отдельные очаги некроза паренхимы поджелудочной железы (рисунок 3.12).

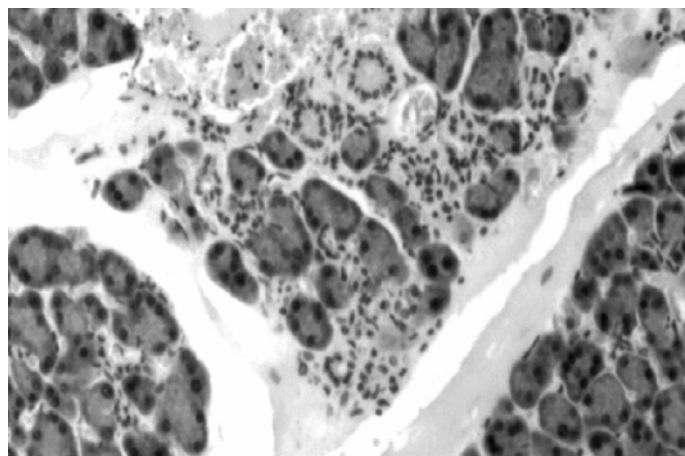


Рисунок 3.12 — Резко выраженный итерстициальный отек. Некробиоз ацинарных клеток. Окраска гематоксилин-эозином. Увеличение 200.

Строма отечна. В ней имеются очаги мукоидного набухания с фибриноидными изменениями. Периацинарные капилляры расширены, в них выявляются эритроцитарные сладжи, местами — микротромбы. Наблюдается тромбоз вен крупного калибра. Стенки артериол и мелких артерий в состоянии плазматического пропитывания.

Спустя 3 часа после криовоздействия в брюшинной полости содержится скудное количество геморрагической жидкости. При гистологическом исследовании выявляется отек парапанкреатической клетчатки, а также брыжейки тонкой и толстой кишки.

Селезеночный отдел поджелудочной железы отечен, багрового цвета. При микроскопии в зоне замораживания определяются некробиотические изменения (рисунок 3.13). Паренхима поджелудочной железы пропитана кровью. Очаги коагуляционного некроза ацинарной паренхимы сливаются друг с другом. Наблюдается тромбоз вен крупного калибра. Капилляры резко расширены, полнокровны.

В зоне охлаждения, прилегающей к территории замораживания, увеличились некробиотические изменения. Цитоплазма ацинарных клеток резко вакуолизирована, имеет ячеистый вид. Строма отечна. Определяются дистрофические процессы во внеклеточных структурах соединительной ткани в виде мукоидного отека и фибриноидного набухания.

Спустя 6 часов в брюшинной полости обнаруживается геморрагический экссудат. Наблюдается полнокровие и отек брюшины.

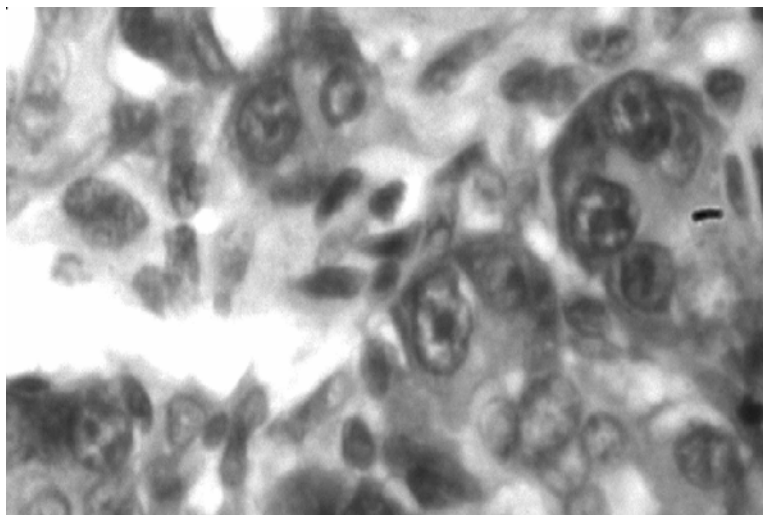
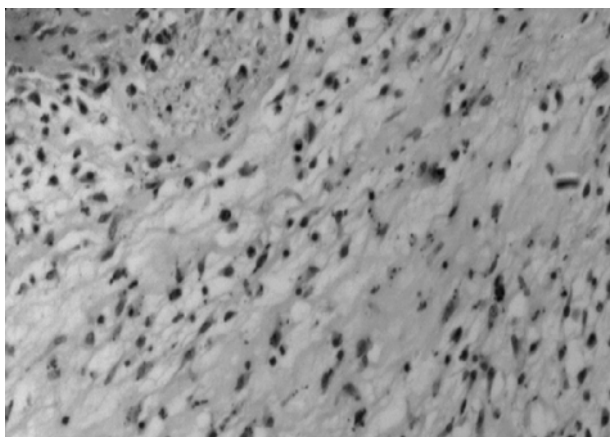


Рисунок 3.13 — Гибель ацинарных клеток путем лизиса. Окраска гематоксилин-эозином. Увеличение 400

Парапанкреатическая клетчатка, прилегающая к зоне криовоздействия, пропитана серозной жидкостью.

Селезеночный отдел поджелудочной железы отечен, багрового цвета. В центре повреждения при гистологическом исследовании наблюдается паренхиматозный некроз (рисунок 3.14).



**Рисунок 3.14 — Некроз железистой ткани.
Окраска гематоксилин-эозином. Увеличение 200.**

В то же время в ацинусах, расположенных по периферии зоны охлаждения, превалировала картина дисконфлексии с вакуолизацией цитоплазмы ацинарных клеток. Отмечается тромбоз вен крупного калибра, плазматическое пропитывание стенок артериол и отдельных мелких артерий.

К 12 часам эксперимента в брюшинной полости выявляется геморрагическая жидкость. Брюшина и брыжейка тонкой и толстой кишки отечна. Определяются мелкие белесоватые бляшки стеатонекрозов, рассеянные по брыжейке тонкой кишки и париетальному листку брюшины. В парапанкреатической клетчатке содержатся мелкие очаги жировых некрозов.

Селезеночный отдел поджелудочной железы приобретает бурую окраску. Гистологически зона замораживания выглядит гомогенной, содержащей эритроциты в виде отдельных очагов. Удаётся различить контуры выводных протоков, артерий со свободным просветом и затромбированные вены.

В зоне охлаждения наблюдаются дистрофические, некробиотические и некротические изменения. Они выражаются в дисконфлексии железистой ткани. Ацинарные клетки и образованные ими ацинусы не имеют своей четкой структуры, протоплазма клеток гомогенна, тусклая, в ней нельзя выявить апикальную и базальную зоны. Границы между отдельными ацинарными клетками стерты из-за лизиса протоплазмы. Междольковые соединительнотканые прослойки расширены и пропитаны прозрачной жидкостью. Вены крупного калибра, расположенные в междольковой соединительной ткани, расширены и полнокровны.

Спустя 24 часа после криовоздействия в брюшинной полости определяется наличие серозно-геморрагической жидкости. Сохраняется отек серозных оболочек. Наблюдаются бляшки стеатонекрозов, густо усеивающие брыжейку тонкой кишки. В парапанкреатической клетчатке выявляются некрозы жировой ткани в виде мелких множественных очагов.

Селезеночный отдел поджелудочной железы отечен, бурого цвета. Микроскопически отмечается полиморфная картина. Ткань в зоне замораживания находится в состоянии паренхиматозного некроза. Ацинарные

клетки в зоне охлаждения лишены ядер, границы между клетками в пределах ацинуса стерты, и сами ацинусы выглядят в виде округлых, овальных или неправильной формы эозинофильных образований. Встречаются ацинусы, где ядра клеток гиперхромны, в состоянии кариопикноза и кариолизиса. Отмечается скопление фибробластов в зоне перифокального воспаления. Строма отечна, с очагами мукоидного набухания и фибриноидного превращения. Выявляются фибриновые депозиты.

По периферии зоны охлаждения выявляются отдельные переживающие ацинусы, местами образуют мелкие скопления. Эти ацинусы по своему составу полиморфны. Одни из них образованы ацинарными клетками с вакуолизированной цитоплазмой, зачастую лишенной зимогена. Цитоплазма других ацинарных клеток окрашена базофильно, гранулы зимогена диффузно распределены по всей цитоплазме. Наблюдается выраженная дисконкомплексация ацинусов, причем изолированные ацинарные клетки имеют округлую форму и содержат два и более ядер. Некоторые ацинусы сохранили обычную структуру. Ацинарные клетки содержат большое количество гранул зимогена, которые имеют апикальную ориентацию, заполняют большую часть цитоплазмы панкреоцита. Сосуды расширены и полнокровны.

Выводные протоки в зоне охлаждения сохранены, в их соединительнотканной стенке выявляются очаговые дистрофические изменения. Эпителий, выстилающий протоки, уплотнен.

На 3-и сутки эксперимента в брюшинной полости выявляется наличие фибринозно-геморрагического выпота. Серозные оболочки отечны. Обнаруживаются единичные бляшки стеатонекрозов. Жировые некрозы в парапанкреатической клетчатке окружены лейкоцитарными инфильтратами, содержащими кроме нейтрофильных лейкоцитов макрофаги и лимфоциты.

Селезеночный отдел поджелудочной железы умеренно отечен, серовато-бурого цвета. При микроскопии в зоне замораживания наблюдается картина паренхиматозного некроза.

В зоне охлаждения усилилась перифокальная воспалительная реакция. Среди клеток воспалительного инфильтрата доминируют нейтрофильные лейкоциты. Определяются фибробласты. Выявляются ацинарные клетки кубической формы, лишенные зимогена. В отдельных трубчатых образованиях обнаруживаются единичные ацинарные клетки с обычной структурой. Наряду с реконструированными в трубчатые структуры ацинусами, наблюдаются трубки, выстланные эпителием в состоянии некробиоза. Реконструкции подвергнуты целые дольки. Дисконкомплексированные ацинусы содержат индифферентные округлые одно-двухъядерные клетки. Активно пролиферирован эпителий протоков с образованием панкреатических островков.

В строме зоны охлаждения сохраняется отек, выявляются очаги мукоидного набухания и фибриноидных изменений. Стенки отдельных мелких артерий в состоянии плазматического пропитывания, местами с отложением фибрина. Отмечается сглаживание внутренней эластической мембраны сосудов, ее очаговый лизис и фрагментация.

На 7-е сутки в свободной брюшинной полости содержится скудное количество фибринозного выпота. Серозные оболочки умеренно отечны. В парапанкреатической клетчатке определяются поля жировых некрозов, содержащие дистрофичные нейтрофильные лейкоциты. Вокруг вовлеченной в патологический процесс парапанкреатической жировой клетчатки выявляется лейкоцитарная инфильтрация с примесью макрофагов и лимфоцитов. Обнаруживаются скопления фибробластов.

Селезеночный отдел поджелудочной железы грязно-серого цвета. При гистологическом исследовании в зоне замораживания в очагах некроза обнаруживаются лейкоцитарные инфильтраты. Группы соединительнотканых клеток в виде тяжей определяются в некротизированной ткани.

В зоне охлаждения выявляются эпителиальные трубки, кистозно-расширенные полости, тяжи из недифференцированного эпителия. Эпителий отдельных трубок конической формы, в апикальном отделе появлялись гранулы зимогена. Эпителиальные клетки других трубок образовали выводные протоки. Здесь обнаруживаются клетки, содержащие мукоидный секрет. Выявлены панкреатические островки, состоящие из недифференцированного трубчатого эпителия. В этой же зоне замечается разрастание соединительной ткани. Выявляется дисконкомплексация пограничных ацинусов, а также образование агрегатов изолированных ацинальных клеток.

После криовоздействия на 14-е сутки в брюшинной полости экссудата не обнаружено. Отмечается незначительный отек серозных оболочек. В парапанкреатической клетчатке определяется подвижное, округлой формы образование с гладкой поверхностью, белесоватого цвета, плотной консистенции диаметром $8,50 \pm 0,03$ мм, на разрезе образование имеет плотную стенку толщиной $0,79 \pm 0,02$ мм. Полость округлой формы диаметром $6,93 \pm 0,03$ мм заполнена жидким содержимым желтовато-белого цвета (рисунок 3.15).

Гистологически стенка образования состоит из 2-х слоев: наружного — более плотного, состоящего из оформленной соединительной ткани, шириной $0,39 \pm 0,03$ мм; и внутреннего — более рыхлого, образованного грануляционной тканью, шириной $0,40 \pm 0,01$ мм (таблица 3.1).

Таблица 3.1 — Морфометрическая характеристика псевдокисты поджелудочной железы, образованной после криовоздействия в температурном режиме -100 °С ($M \pm m$), мм

Сроки эксперимента (сутки)	Морфометрические параметры псевдокисты				
	диаметр	диаметр полости	толщина стенки	ширина наружного слоя стенки	ширина внутреннего слоя стенки
14 (6)	$8,50 \pm 0,03$	$6,93 \pm 0,03$	$0,79 \pm 0,02$	$0,39 \pm 0,03$	$0,40 \pm 0,01$
15 (6)	$8,72 \pm 0,02^{**}$	$6,99 \pm 0,02$	$0,86 \pm 0,01$	$0,48 \pm 0,02^*$	$0,38 \pm 0,01$
17 (6)	$8,94 \pm 0,02^{***}$	$7,05 \pm 0,02$	$0,92 \pm 0,01^{**}$	$0,59 \pm 0,01^{**}$	$0,33 \pm 0,01^*$
21 (6)	$9,01 \pm 0,03$	$7,15 \pm 0,04$	$0,93 \pm 0,01$	$0,64 \pm 0,01$	$0,30 \pm 0,02$
30 (6)	$9,03 \pm 0,01$	$7,14 \pm 0,02$	$0,95 \pm 0,01$	$0,67 \pm 0,02$	$0,28 \pm 0,02$

Окончание таблицы 3.1

Сроки эксперимента (сутки)	Морфометрические параметры псевдокисты				
	диаметр	диаметр полости	толщина стенки	ширина наружного слоя стенки	ширина внутреннего слоя стенки
45 (6)	9,03 ± 0,01	7,02 ± 0,03*	1,01 ± 0,01*	0,76±0,01**	0,25 ± 0,01
60 (6)	9,03 ± 0,01	6,95 ± 0,02	1,04±0,01***	0,79±0,01	0,25 ± 0,01
75 (6)	9,02 ± 0,01	6,95 ± 0,01	1,04 ± 0,01	0,82±0,01	0,22 ± 0,01
90 (6)	9,01 ± 0,01	6,92 ± 0,01	1,05 ± 0,01	0,84±0,01	0,21 ± 0,01

Примечание. В скобках указано количество используемых животных; различия достоверны по отношению к предыдущему показателю: * $p < 0,05$; ** $p < 0,01$; *** $p < 0,001$.

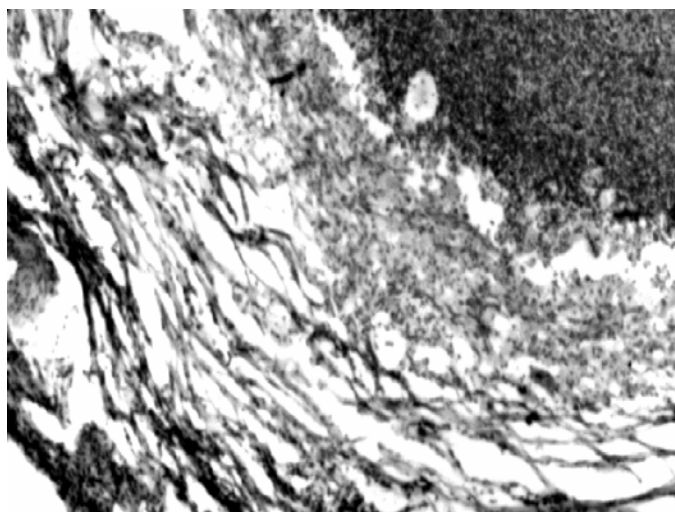


Рисунок 3.15 — Стенка псевдокисты поджелудочной железы. Окраска гематоксилин-эозином. Увеличение 80

В наружном слое превалирует концентрически ориентированные волкнистые структуры (рисунок 3.16).

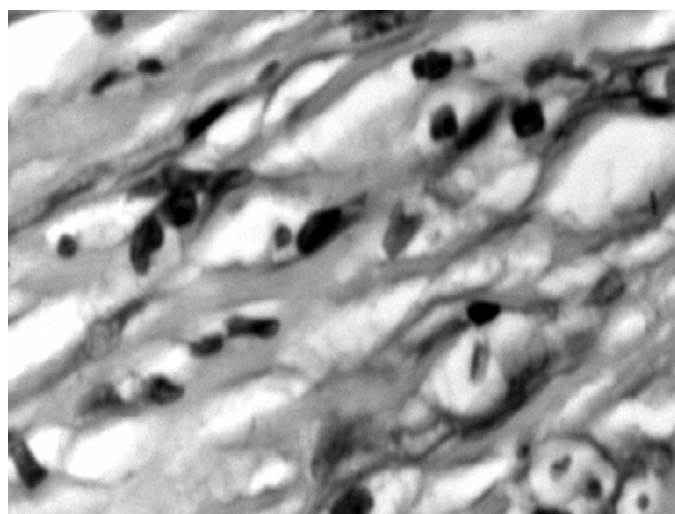


Рисунок 3.16 — Соединительная ткань наружного слоя стенки псевдокисты поджелудочной железы. Окраска гематоксилин-эозином. Увеличение 400

Выявляются различной степени зрелости фибробласты, которые при светооптической микроскопии удастся разделить на 3 типа: малодифференцированные, зрелые и фиброциты. Зрелые фибробласты имеют веретенообразную форму, ядро этих клеток овальное, светлое с 1–2-мя ядрышками. Цитоплазма слабо базофильна. Фиброциты, в отличие от зрелых фибробластов, содержат более вытянутое ядро, занимающее большую часть клетки, и небольшой ободок цитоплазмы.

Внутренний слой богат клеточными элементами, преобладают нейтрофильные лейкоциты, макрофаги и фибробласты. Определяются нейтрофильные лейкоциты округлой формы, цитоплазма слабо оксифильна в ней содержится мелкая зернистость. Ядро клетки имеет характерную форму баранки. Поверхностный слой цитоплазмы в виде узкой каемки остается гомогенным.

Во внутреннем слое псевдокисты вокруг сосудов определяются малодифференцированные фибробласты, которые в отличие от фиброцитов и зрелых фибробластов имеют меньшие размеры, округлую форму с четкими границами и более базофильной цитоплазмой. Выявленные макрофаги характеризуются полиморфностью. Наблюдаются клетки округлой формы с бобовидным, относительно плотным ядром с ядрышком и небольшим объемом цитоплазмы. Имеются также макрофаги с ядрами почковидной или глубоко расчлененной формы, занимающей чаще эксцентричное расположение. Цитоплазма этих клеток базофильна, содержит многочисленные вакуоли и гранулы. Определяются лимфоциты, представляющие собой небольшие округлой формы клетки, основную часть которых занимает плотное ядро с маленьким ядрышком. Цитоплазма окружает ядро в виде узкого ободка.

В стенке псевдокисты определяются кровеносные сосуды, наибольшее их число во внутреннем слое. Содержимое полости представляет собой тканевой детрит, включающий дистрофичные нейтрофильные лейкоциты. Сообщение полости с выводной системой поджелудочной железы не выявлено. Морфологическая картина указывает на наличие псевдокисты поджелудочной железы.

После идентификации и подсчета клеточных элементов стенки псевдокисты на 1 мм^2 площади число нейтрофильных лейкоцитов составляет 921 ± 4 ; макрофагов — 560 ± 3 ; фибробластов — 400 ± 5 ; лимфоцитов — 119 ± 2 , их общее количество равно 1999 ± 7 (таблица 3.2).

Таблица 3.2 — Количество клеток в 1 мм^2 стенки псевдокисты поджелудочной железы, образованной после криовоздействия в температурном режиме $-100 \text{ }^\circ\text{C}$ ($M \pm m$)

Сроки эксперимента (сутки)	Наименование клеточных популяций				Общее количество клеток исследуемых популяций
	нейтрофильные лейкоциты	макрофаги	фибробласты	лимфоциты	
14 (6)	921 ± 4	560 ± 3	400 ± 5	119 ± 2	1999 ± 7
15 (6)	$889 \pm 5^{**}$	$545 \pm 4^*$	410 ± 3	125 ± 2	$1970 \pm 6^*$
17 (6)	$779 \pm 4^{***}$	$510 \pm 3^{***}$	$431 \pm 4^{**}$	$136 \pm 3^*$	$1855 \pm 9^{***}$
21 (6)	$630 \pm 4^{***}$	$486 \pm 6^*$	$451 \pm 5^*$	143 ± 3	$1709 \pm 8^{***}$

Окончание таблицы 3.2

Сроки эксперимента (сутки)	Наименование клеточных популяций				Общее количество клеток исследуемых популяций
	нейтрофильные лейкоциты	макрофаги	фибробласты	лимфоциты	
30 (6)	429 ± 3***	561 ± 4***	494 ± 7**	158 ± 5	1641 ± 12**
45 (6)	362 ± 4***	434 ± 5***	541 ± 5**	166 ± 3	1502 ± 11***
60 (6)	299 ± 10**	389 ± 7**	589 ± 4***	173 ± 4	1448 ± 9*
75 (6)	255 ± 6**	352 ± 4**	616 ± 5**	182 ± 2	1404 ± 12*
90 (6)	240 ± 4	323 ± 4**	604 ± 7	175 ± 4	1341 ± 10**

Примечание. В скобках указано количество используемых животных; различия достоверны по отношению к предыдущему показателю: *p < 0,05; **p < 0,01; ***p < 0,001.

Селезеночный отдел поджелудочной железы серого цвета. Гистологически в зоне замораживания определяется лейкоцитарная инфильтрация омертвевшей ткани поджелудочной железы. Выявляются макрофаги.

В зоне охлаждения наблюдаются недифференцированные эпителиальные трубки. Обнаруживаются панкреатические островки различной величины. Определяется значительное количество двухъядерных ацинарных клеток. Междольковая строма характеризуется наличием очагов мукоидного набухания и фибриноидных изменений. Выявляются мелкие лимфоцитарные скопления в строме. Стенка некоторых сосудов находится в состоянии плазматического пропитывания и гиалиноза.

На 15-е сутки после криовоздействия в брюшинной полости экссудата не обнаружено. Сохраняется незначительный отек серозных оболочек. Определяется псевдокиста, возраст которой 1 сутки. Данное образование округлой формы, с гладкой поверхностью белесоватого цвета, плотной консистенции, связанное с парапанкреатической клетчаткой. Диаметр псевдокисты составляет $8,72 \pm 0,02$ мм. Толщина стенки равна $0,86 \pm 0,01$ мм. Полость округлой формы диаметром $6,99 \pm 0,02$ мм заполнена содержимым желтовато-белого цвета.

При гистологическом исследовании в стенке псевдокисты различимы два слоя. Наружный представлен оформленной соединительной тканью шириной $0,48 \pm 0,02$ мм. Ширина внутреннего слоя, состоящего из грануляционной ткани, равна $0,38 \pm 0,01$ мм. Наружный слой сформирован коллагеновыми волокнами, которые образуют концентрически ориентированные извитые пучки и хорошо окрашиваются в красный цвет по методу Ван-Гизона. Выявляются различной степени зрелости фибробласты. Внутренний слой содержит эластические волокна, которые при окраске резорцин фуксином по Вейгерту приобретают темно-синий цвет. Волокна переплетаются и формируют сетчатый каркас. Выявляются нейтрофильные лейкоциты, макрофаги, фибробласты и лимфоциты. Содержимое псевдокисты представляет собой тканевой детрит, включающий дистрофично-измененные нейтрофильные лейкоциты. Полость образования изолирована от протоковой системы поджелу-

дочной железы. Установлено содержание на 1 мм^2 стенки псевдокисты нейтрофильных лейкоцитов 889 ± 5 , макрофагов — 545 ± 4 , фибробластов — 410 ± 3 и лимфоцитов — 125 ± 2 . Их общее количество равно 1970 ± 6 .

Подвергшийся криовоздействию участок поджелудочной железы сохраняет серую окраску. В зоне замораживания наблюдается лейкоцитарная инфильтрация погибшей ткани поджелудочной железы. В зоне охлаждения выявляются недифференцированные эпителиальные трубки. Обнаруживаются различной величины панкреатические островки. В междольковой строме определяются очаги мукоидного набухания и фибриноидных изменений. Выявляются мелкие лимфоцитарные скопления.

На 17-е сутки после криовоздействия в брюшинной полости экссудата не выявлено. Отмечается незначительный отек серозных оболочек. Определяется псевдокиста поджелудочной железы, исходящая из парапанкреатической клетчатки, возраст которой составляет 3 суток. Псевдокиста плотной консистенции, круглая, подвижная, с гладкой поверхностью, белесоватого цвета диаметром $8,94 \pm 0,02$ мм. Толщина стенки составляет $0,92 \pm 0,01$ мм. Имеется внутренняя округлая полость диаметром $7,05 \pm 0,02$ мм, содержащая светло-желтую жидкость.

На гистологическом срезе в стенке псевдокисты различимы два слоя. Наружный слой шириной $0,59 \pm 0,01$ мм представлен оформленной соединительной тканью с концентрически ориентированными коллагеновыми волокнами. Внутренний слой шириной $0,33 \pm 0,01$ мм образован грануляционной тканью и богат клеточными элементами. Полость псевдокисты изолирована от протоковой системы поджелудочной железы и заполнена тканевым детритом, содержащим дистрофически измененные нейтрофильные лейкоциты. Количество клеточных элементов на 1 мм^2 стенки псевдокисты составляет: нейтрофильных лейкоцитов — 779 ± 4 , макрофагов — 510 ± 3 , фибробластов — 431 ± 4 и лимфоцитов — 136 ± 3 . Общее количество клеток исследуемых популяций — 1855 ± 9 .

Подвергшийся криовоздействию селезеночный отдел поджелудочной железы сохраняет серую окраску. В зоне замораживания наблюдается инфильтрация нейтрофильными лейкоцитами очагов некроза. Отмечается разрастание нежноволокнистой соединительной ткани. В зоне охлаждения междольковые соединительнотканые прослойки утолщены и отечны. Ацинарные клетки полиморфны. Содержание в цитоплазме гранул зимогена колеблется от большого количества до полного отсутствия. Ядра некоторых клеток гиперхромны, другие окрашиваются бледно. Панкреатические островки отличаются размерами, наблюдаются как мелкие, так и крупные, округло-овальной или неправильной формы.

На 21-е сутки эксперимента на секции в брюшинной полости свободной жидкости не содержалось.

Отек серозных оболочек не выявляется. В парапанкреатической клетчатке наблюдается псевдокиста, возраст которой составляет 7 суток. Дан-

ное образование округлой формы, подвижное с гладкой поверхностью, плотной консистенции, белесоватого цвета диаметром $9,01 \pm 0,03$ мм. На разрезе толщина стенки равна $0,93 \pm 0,01$ мм. Определяется округлая полость диаметром $7,15 \pm 0,04$ мм, заполненная вязкой светло-желтой жидкостью. Стенка псевдокисты при гистологическом исследовании представляет собой соединительно-тканную капсулу, состоящую из двух слоев. Наружный слой шириной $0,64 \pm 0,01$ мм образован волокнистой соединительной тканью, коллагеновые волокна которой складываются в пучки и имеют концентрическое направление. Внутренний слой шириной $0,30 \pm 0,02$ мм представлен грануляционной тканью, содержащей большое количество расширенных капилляров. Клеточные элементы локализуются преимущественно во внутреннем слое. Полость псевдокисты заполнена тканевым детритом, содержащим нейтрофилы в стадии распада. Сообщение полости с протоковой системой поджелудочной железы не установлено.

При подсчете клеточных элементов в стенке псевдокисты на 1 мм^2 определено: нейтрофильных лейкоцитов — 630 ± 4 ; макрофагов — 486 ± 6 ; фибробластов — 451 ± 5 ; лимфоцитов — 143 ± 3 , их общее количество составляет 1709 ± 8 .

Селезеночный отдел поджелудочной железы приобретает вид сероватой массы. Микроскопически в зоне замораживания наблюдается лейкоцитарная инфильтрация некротических масс. Очаги некроза разделены рыхлыми прослойками соединительной ткани.

В зоне охлаждения паренхима железы представляет собой полиморфную картину. Ацинарные клетки отдельных долек содержат достаточное количество гранул зимогена. В других ацинусах зимоген содержится в скудном количестве, а в некоторых и вовсе отсутствует. Размеры ацинарных клеток колеблются в широких пределах. Отмечается фибриноидный некроз стенок отдельных сосудов.

Спустя 30 дней после криовоздействия в брюшинной полости экссудата не обнаруживается. В парапанкреатической клетчатке определяется псевдокиста, возраст которой равен 16 суткам. Данное образование подвижное, плотное, округлой формы с гладкой поверхностью молочно-белого цвета диаметром $9,03 \pm 0,01$ мм. На разрезе толщина стенки составляет $0,95 \pm 0,01$ мм, полость псевдокисты диаметром $7,14 \pm 0,02$ мм заполнена белесой казеозной массой. Гистологически в стенке псевдокисты выявляется два слоя. Внутренний слой шириной $0,28 \pm 0,02$ мм, представлен грануляционной тканью, богатой новообразованными сосудами. Эндотелий сосудов набухший, выступает в просвет. Грануляционная ткань по направлению к наружным отделам приобретает волокнистый характер. Ширина наружного слоя составляет $0,67 \pm 0,02$ мм, он образован грубоволокнистой соединительной тканью. Определяются концентрически расположенные пучки толстых, плотных соединительнотканых волокон, выявляется небольшое количество фибробластов. Выявляются сосуды. Основное

количество клеточных элементов локализовано во внутреннем слое. Образование не сообщается с протоковой системой поджелудочной железы.

На 1 мм^2 площади стенки псевдокисты установлено содержание нейтрофильных лейкоцитов — 429 ± 3 ; макрофагов — 561 ± 4 ; фибробластов — 494 ± 7 ; лимфоцитов — 158 ± 5 . Общее количество клеток указанных популяций составляет 1641 ± 12 .

Селезеночный отдел поджелудочной железы имеет серую окраску, которую сохраняет до конца исследования. В зоне замораживания гистологически отмечается пролиферация соединительной ткани.

В зоне охлаждения паренхима железы атрофична, представлена дольками неодинаковых размеров и формы. Просветы ацинусов расширены. В них наблюдается гидropическая дистрофия ацинарных клеток. Отек стромы имеет очаговый характер. Стенки артерий утолщены и содержат очаги плазматического пропитывания и гиалиноза.

На 45-е сутки эксперимента выявляется псевдокиста, возраст которой составляет 31 сутки. Она представляет плотноэластическое округлое, подвижное образование, исходящее из парапанкреатической клетчатки с гладкой, белого цвета поверхностью. Его диаметр составляет $9,03 \pm 0,01$ мм. На разрезе стенка образования представлена плотной фиброзной тканью, ее толщина $1,01 \pm 0,01$ мм, внутри имеется округлой формы полость диаметром $7,02 \pm 0,03$ мм, заполненная казеозной массой белесого цвета. При гистологическом исследовании в стенке псевдокисты по-прежнему сохраняется два слоя. Наружный слой шириной $0,76 \pm 0,01$ мм беден клеточными элементами и представлен зрелой соединительной тканью, ее волокна имеют концентрическое направление. Определяются единичные сосуды. Выявляется мукоидное набухание основного вещества и коллагеновых волокон. Внутренний слой шириной $0,25 \pm 0,01$ мм образован грануляционной тканью и содержит нейтрофильные лейкоциты, макрофаги, фибробласты, лимфоциты. Внутренняя поверхность псевдокисты лишена эпителиальной выстилки. Полость псевдокисты изолирована.

Содержание в стенке псевдокисты на 1 мм^2 площади нейтрофильных лейкоцитов — 362 ± 4 ; макрофагов — 434 ± 5 ; фибробластов — 541 ± 5 ; лимфоцитов — 166 ± 3 . Их общее количество равно 1502 ± 11 .

При гистологическом исследовании в зоне замораживания поджелудочной железы обнаруживается разрастание соединительной ткани. Среди пролиферирующей соединительной ткани выявляются расширенные внутريدольковые выводные протоки с уплощенным и гиперплазированным эпителием.

В зоне охлаждения определяются дольки различных размеров, разделенные прослойками соединительной ткани. Определяется дисконкомплексация ацинусов. Наблюдаются уплощенные ацинарные клетки, ядра которых сдвинуты к базальной мембране. Выявляется очаговый отек стромы. Междольковые артерии утолщены и склерозированы.

На 60, 75 и 90-е сутки эксперимента в верхнем этаже брюшной полости обнаруживается подвижное плотное образование, исходящее из парапанкреатической клетчатки, округлой формы с гладкой поверхностью белесоватого цвета. Возраст псевдокисты соответственно составил 46, 61 и 76 суток. Диаметр псевдокисты в указанные сроки составляет соответственно $9,03 \pm 0,01$, $9,02 \pm 0,01$ и $9,01 \pm 0,01$ мм. Размер внутренней, округлой формы полости равен $6,95 \pm 0,02$, $6,65 \pm 0,01$ и $6,62 \pm 0,01$ мм. Полость заполнена творожистой массой желтовато-белого цвета с крупинками кальцификатов. Толщина стенки соответственно составляет: $1,04 \pm 0,01$, $1,04 \pm 0,01$ и $1,05 \pm 0,01$ мм. По-прежнему в стенке псевдокисты различают 2 слоя. Наружный слой шириной соответственно $0,79 \pm 0,01$, $0,82 \pm 0,01$ и $0,84 \pm 0,01$ мм сформирован зрелой соединительной тканью. При гистологическом исследовании обнаруживаются единичные кровеносные сосуды. В нем на 60-е сутки эксперимента выявляются очаги мукоидного набухания и фибриноидных изменений. На 75-е сутки в наружном слое обнаруживаются однородные полупрозрачные гиалиновые массы. Гиалинизация выражена на 90-е сутки исследования. Внутренний слой образован грануляционной тканью. Ее ширина равна $0,25 \pm 0,01$, $0,22 \pm 0,01$ и $0,21 \pm 0,01$ мм. Сохраняется изоляция полости псевдокисты от протоковой системы поджелудочной железы. Выявляются клетки всех исследованных популяций.

На 60-е сутки эксперимента содержание в стенке псевдокисты на 1 мм^2 площади нейтрофильных лейкоцитов — 299 ± 10 ; макрофагов — 389 ± 7 ; фибробластов — 589 ± 4 ; лимфоцитов — 173 ± 4 . Общее количество клеток составляет 1448 ± 9 .

К 75-м суткам 1 мм^2 стенки псевдокисты содержит нейтрофильных лейкоцитов — 255 ± 6 ; макрофагов — 352 ± 4 ; фибробластов — 616 ± 5 ; лимфоцитов — 182 ± 2 . Общее число указанных популяций клеток равно 1404 ± 12 .

На 90-е сутки в 1 мм^2 стенки псевдокисты содержится нейтрофильных лейкоцитов — 240 ± 4 ; макрофагов — 323 ± 4 ; фибробластов — 604 ± 7 ; лимфоцитов — 175 ± 4 . Их общее количество — 1341 ± 10 .

Гистологическая картина очага криовоздействия в поджелудочной железе с 60 по 90-е сутки эксперимента не претерпела значимых изменений.

В зоне замораживания обнаруживаются широкие поля соединительной ткани. Выявляются расширенные выводные протоки, в просвете которых содержится бесструктурная масса.

В зоне охлаждения определяется междольковый и межацинарный склероз. Отмечается атрофия крупных панкреатических островков. Ацинусы не имеют четкой структуры. В строме железы замечается очаговая лимфоцитарная инфильтрация. Сосуды железы утолщены, стенки гиалинизированы.

Таким образом, можно заключить, что криовоздействие в температурном режиме $-100 \text{ }^\circ\text{C}$ и продолжительностью 60 секунд вызывает острый панкреатит, который характеризуется структурными изменениями в виде

отека, кровоизлияний, деструктивных изменений ткани поджелудочной железы с жировыми некрозами в парапанкреатической клетчатке и формированием псевдокисты на 14-е сутки эксперимента. На протяжении исследования установлены морфологические преобразования во внутреннем — грануляционном и наружном — соединительнотканном слое стенки псевдокисты, количественные изменения клеточных популяций.

3.4. Морфологические изменения после воздействия холодом -140 °С на поджелудочную железу

После криовоздействия в температурном режиме -140 °С и времени экспозиции 60 секунд диаметр ледяного пятна составил $9,00 \pm 0,12$ мм.

Через 5 минут селезеночный отдел поджелудочной железы гиперемирован и резко отечен, определяются очаговые кровоизлияния. При гистологическом исследовании границу между зонами замораживания и охлаждения выявить не удастся. В ацинарных клетках цитоплазма диффузно эозинофильная, деление ее на базальный и апикальный отделы нарушено. Некоторые ацинарные клетки с диффузно-базофильной цитоплазмой окрашивались бледно. Гранулы зимогена дезориентированы и распределены по всей цитоплазме. Обнаруживались вакуолизированные ацинарные клетки и целые ацинусы. Междольковая соединительная ткань отечна. Капилляры расширены и полнокровны. В строме отмечаются экстравазаты из свежих неизмененных эритроцитов.

К 30-й минуте селезеночный отдел поджелудочной железы резко увеличен в объеме и имbibирован кровью. Микроскопически сохранены контуры ацинусов, их просветы неправильной формы, расширены и наполнены аморфным материалом. Протоплазма клеток набухшая и гомогенная. Границы между отдельными ацинарными клетками стерты из-за лизиса протоплазмы (рисунок 3.17). Внутридольковая и особенно междольковая соединительная ткань разрыхлена и отечна. При этом в резко расширенных прослойках, пропитанных жидкостью, отмечаются скопления эритроцитов.

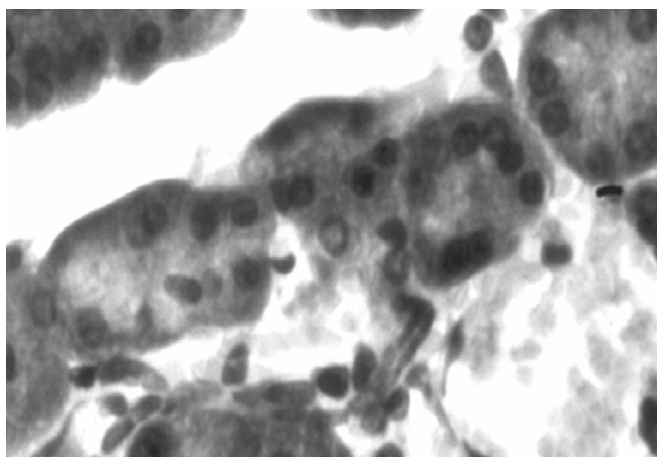


Рисунок 3.17 — Дистрофия и некробиоз ацинарных клеток. Кровоизлияния во внутридольковой строме. Окраска гематоксилин-эозином. Увеличение 400

К 60-й минуте эксперимента в брюшинной полости экссудата не обнаружено. Селезеночный отдел поджелудочной железы красно-вишневого цвета, значительно увеличен в размерах. При гистологическом исследовании органа выявлены дальнейшие дистрофические изменения в ацинарных клетках. В зоне замораживания обнаруживаются дольки, образованные ацинусами с резко расширенным просветом. При этом ацинарные клетки выглядят уплощенными, с гиперхромным ядром и сохранившимся узким базальным отделом цитоплазмы. Определяются отдельные очаги коагуляционного некроза паренхимы поджелудочной железы. Междольковая соединительная ткань отечна, содержит обширные экстравазаты, имеет очаги базофилии и мукоидного набухания (рисунок 3.18). Просветы капилляров расширены, наполнены эритроцитами. В венах отмечается резкое полнокровие с образованием микротромбов.

В зоне охлаждения определяются ацинусы неправильной формы, состоящие из диффузно оксифильных ацинарных клеток. Отмечается равномерное распределение гранул зимогена и вакуолизация цитоплазмы.

Спустя 3 часа после криовоздействия в брюшинной полости выявляется выпот геморрагического характера. При гистологическом исследовании определяется серозный отек парапанкреатической клетчатки, брыжейки тонкой и толстой кишок.

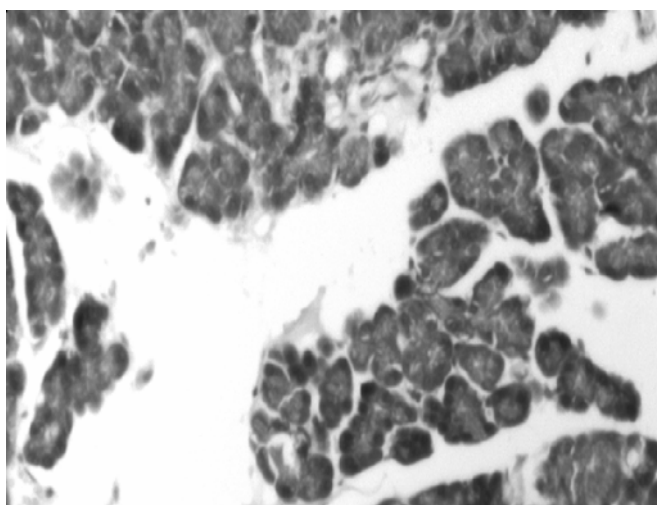


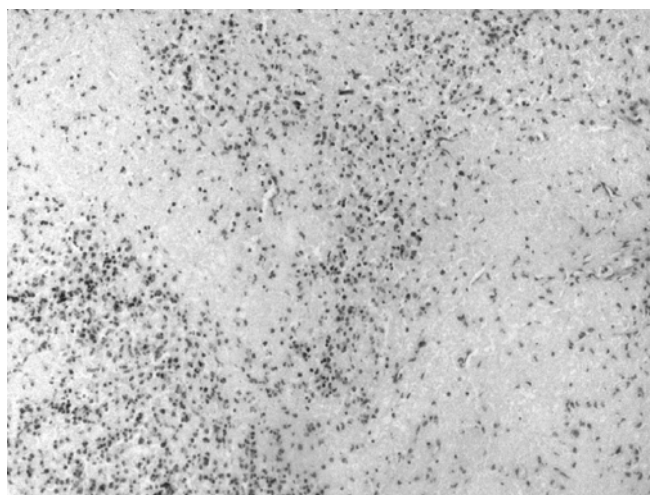
Рисунок 3.18 — Выраженный отек меж- и внутريدольковой стромы. Кровоизлияния в междольковых пространствах. Окраска гематоксилин-эозином. Увеличение 200

Селезеночный отдел поджелудочной железы отечен, темно-красного цвета. При микроскопии в зоне замораживания определяются некробиотические и некротические изменения. Ткань поджелудочной железы пропитана кровью. Отмечаются распространенные некрозы паренхимы железы. Панкреатические островки разрушены. Наблюдается полнокровие и тромбоз вен всех калибров. Капилляры резко расширены, полнокровны с массивными эритроцитарными сладжами.

В зоне охлаждения, прилегающей к территории замораживания, некробиотические изменения увеличились. Цитоплазма ацинарных клеток резко вакуолизирована, имеет ячеистый вид. Строма отечна. Определяются дистрофические изменения во внеклеточных структурах соединительной ткани в виде мукоидного отека и фибриноидного набухания.

Спустя 6 часов в брюшной полости содержится геморрагический экссудат. Поверхность брюшины в верхнем этаже брюшной полости утратила блеск, стала мутной. Наблюдается полнокровие сосудов серозных оболочек. Стекловидный отек выявляется в парапанкреатической клетчатке, а также брыжейки тонкой и толстой кишки и большом сальнике.

Селезеночный отдел поджелудочной железы отечен, темно-вишневого цвета. В центре криовоздействия при гистологическом исследовании наблюдается паренхиматозный некроз (рисунок 3.19).



**Рисунок 3.19 — Обширные поля некроза железистой ткани.
Окраска гематоксилин-эозином. Увеличение 200**

В то же время в ацинусах, расположенных по периферии зоны охлаждения, наблюдается гидропическая дистрофия ацинарных клеток, уменьшено количество ацидофильных гранул, отмечено смещение ядер в базальные отделы с уменьшением их размеров. Междольковая соединительная ткань отечна, неравномерно базофильна. Кровеносные капилляры расширены, заполнены эритроцитами. Просветы протоков сужены, неправильной формы, эпителий десквамирован.

К 12 часам эксперимента в брюшинной полости выявляется геморрагическая жидкость. Брюшина и брыжейка тонкой кишки гиперемирована и отечна. Определяются мелкие белесоватые бляшки стеатонекрозов, рассеянные по брыжейке тонкой кишки и париетальному листку брюшины. При микроскопии в парапанкреатической клетчатке наблюдаются очаги жировых некрозов.

Селезеночный отдел поджелудочной железы имеет темно-красную окраску. Гистологически в зоне замораживания выявляются обширные поля паренхиматозного некроза, содержащие множественные кровоизлияния.

Удается различить контуры выводных протоков, артерий со свободным просветом и затромбированные вены.

В зоне охлаждения наблюдаются дистрофические, некробиотические и некротические изменения. Они выражаются в дисконфлексии железистой ткани. Ацинарные клетки и образованные ими ацинусы не имеют своей четкой структуры. Протоплазма клеток гомогенная и тусклая. Некоторые ациноциты лишены гранул зимогена и представлены в виде недифференцированной мелкозернистой массы. Границы между отдельными ацинарными клетками определяются с трудом или отсутствуют вообще из-за лизиса протоплазмы. Междольковые соединительнотканые прослойки расширены и пропитаны бесцветной жидкостью. В просвете капилляров выявляются агрегаты тромбоцитов и сладжи. Отмечаются кровоизлияния в периваскулярную ткань. Вены крупного калибра, расположенные в междольковой соединительной ткани, расширены и полнокровны.

Спустя 24 часа после криовоздействия в брюшинной полости выявляется наличие серозно-геморрагической жидкости. Сохраняется гиперемия и отек серозных оболочек. Определяются множественные бляшки стеатонекрозов на поверхности брыжейки тонкой кишки. В парапанкреатической клетчатке наблюдаются сливающиеся очаги жировых некрозов.

Селезеночный сегмент поджелудочной железы отечен, бурого цвета. Микроскопически определяется прогрессирование некробиотических и некротических изменений.

Структура ткани в зоне замораживания не прослеживается. Ацинарные клетки в зоне охлаждения лишены ядер, границы между клетками в пределах ацинуса стерты, и сами ацинусы выглядят в виде округлых, овальных, иногда неправильной формы эозинофильных образований. Встречаются ацинусы, где ядра клеток гиперхромны, в состоянии кариопикноза и кариолизиса. В отдельных ациноцитах сохраняется дезориентированные гранулы зимогена, вокруг которых обнаруживаются зоны лизиса тканей. Отмечается скопление фибробластов в зоне перифокального воспаления. Строма отечна, с очагами мукоидного набухания и фибриноидного превращения. Выявляются фибриновые депозиты.

По периферии зоны охлаждения выявляются в относительно сохранившихся дольках ацинарные клетки с явлениями зернистой и гидропической дистрофии. Отдельные переживающие ацинусы, местами формирующие мелкие скопления. Эти ацинусы по своему составу полиморфны. Одни из них образованы ацинарными клетками с вакуолизированной цитоплазмой, зачастую лишенной зимогена. Цитоплазма других ацинарных клеток окрашена базофильно, гранулы зимогена диффузно распределены по всей цитоплазме. Наблюдается выраженная дисконфлексия ацинусов, причем, изолированные ацинарные клетки имеют округлую форму и содержат 2 и более ядер. Местами из подобных изолированных ацинарных клеток формируются комплексы. Некоторые ацинусы сохранили обычную структуру. Ацинарные клетки содержат большое количество гранул зимоге-

на, которые имеют апикальную ориентацию, заполняют большую часть цитоплазмы. Сосуды выглядят расширенными и полнокровными. Выводные протоки в зоне охлаждения сохранены, в их соединительнотканной стенке выявляются очаговые дистрофические изменения. Эпителий, выстилающий протоки, уплощен. Отмечается полиморфизм панкреатических островков.

На 3-и сутки эксперимента в брюшинной полости выявляется наличие фибринозно-геморрагического выпота. Серозные оболочки отечны с фиброзными наложениями. Обнаруживаются бляшки стеатонекрозов. В парапанкреатической клетчатке определяются очаги жировых некрозов, а также лейкоцитарные инфильтраты. Выявляются макрофаги и лимфоциты.

Селезеночный отдел поджелудочной железы умеренно отечен, серовато-бурого цвета. При микроскопии зона замораживания представлена полностью гомогенной структурой, содержащей очаги кровоизлияний. В зоне охлаждения усилилась перифокальная воспалительная реакция. Среди клеток воспалительного инфильтрата доминируют нейтрофильные лейкоциты. Увеличивалось количество фибробластов. Ширина просвета междольковых выводных протоков переменна, с участками сужения и дилатаций. Протоковый эпителий частично десквамирован и утолщен.

Сохраняется отек междольковой соединительной ткани, выявляются очаги мукоидного набухания и фибриноидных изменений. Стенки отдельных мелких артерий в состоянии плазматического пропитывания, местами с отложением фибрина. Отмечается сглаживание внутренней эластической мембраны сосудов, ее очаговый лизис и фрагментация.

По периферии зоны охлаждения определяются ацинарные клетки кубической формы, лишенные зимогена. В отдельных трубчатых образованиях обнаруживаются единичные ацинарные клетки с обычной структурой. Наряду с реконструированными в трубчатые структуры ацинусами, наблюдаются трубки, выстланные эпителием в состоянии некробиоза. Реконструкции подвергнуты целые дольки. Дискомплексированные ацинусы содержат индифферентные округлые одно-двухъядерные клетки. Активно пролиферирован эпителий протоков, с образованием панкреатических островков.

На 7-е сутки в свободной брюшинной полости содержится незначительное количество фибринозного выпота. Серозные оболочки умеренно отечны. Бляшки стеатонекрозов единичны. В верхнем этаже брюшной полости сформировался инфильтрат, рыхлые спайки которого образованы за счет фиброзных наложений. К очагу повреждения поджелудочной железы и прилегающей к нему парапанкреатической клетчатке фиксирован большой сальник и смежные органы (желудок, петли кишок, селезенка, левая доля печени). При микроскопии в парапанкреатической клетчатке выявляются поля жировых некрозов с лейкоцитарными инфильтратами. Они в совокупности образуют конгломерат, окруженный формирующимся демаркационным валом, представленный скоплением нейтрофильных лейкоцитов, макрофагов, а также лимфоцитов и фибробластов.

Селезеночный отдел поджелудочной железы имеет грязно-серый цвет. При гистологическом исследовании зоны замораживания в очагах некроза встречаются лейкоцитарные инфильтраты. Выявляются фибробласты и сохранившиеся участки междольковой соединительной ткани.

В зоне охлаждения в междольковых и внутريدольковых протоках регистрируется гиперплазия эпителия. Определяются тяжи из недифференцированной эпителиальной ткани. Эпителий отдельных трубок приобрел коническую форму, а в апикальном отделе появлялись гранулы зимогена. Эпителиальные клетки других трубок содержат мукоидный секрет. Выявлены вновь образованные панкреатические островки, состоящие из недифференцированного трубчатого эпителия. В этой же зоне замечается разрастание и созревание соединительной ткани. Выявляется дисконфлексация пограничных ацинусов; а также образование агрегатов изолированных ацинальных клеток.

После криовоздействия на 14-е сутки в брюшинной полости свободной жидкости не содержалось. Сохраняется незначительный отек серозных оболочек. К селезеночному отделу поджелудочной железы фиксирован спайками большой сальник. В верхнем этаже брюшной полости определяется подвижное, округлой формы образование с гладкой поверхностью белесоватого цвета, упругое на ощупь, диаметром $11,49 \pm 0,09$ мм, исходящее из парапанкреатической клетчатки. На разрезе выявляется округлая полость диаметром $10,09 \pm 0,04$ мм, заполненная жидким содержимым желтовато-белого цвета. Толщина стенки образования равна $0,71 \pm 0,04$ мм. При микроскопическом исследовании стенки псевдокисты различимы два слоя. Наружный слой — плотный, шириной $0,33 \pm 0,03$ мм, состоит из оформленной соединительной ткани (таблица 3.3). Коллагеновые волокна в нем имеют концентрическое направление. Выявляются преимущественно зрелые фибробласты с бледно окрашенным ядром, содержащим 1–2 базофильных ядрышка. Вокруг ядра определяется небольшое количество цитоплазмы. Фибробласты имеются отростки разной величины и формы.

Внутренний слой шириной $0,38 \pm 0,02$ мм более рыхлый, богат клеточными элементами, сформирован грануляционной тканью. Эпителиальная выстилка полости отсутствует.

Таблица 3.3 — Морфометрическая характеристика псевдокисты поджелудочной железы, образованной после криовоздействия в температурном режиме $-140\text{ }^{\circ}\text{C}$ ($M \pm m$), мм

Сроки эксперимента (сутки)	Морфометрические параметры псевдокисты				
	диаметр	диаметр полости	толщина стенки	ширина наружного слоя стенки	ширина внутреннего слоя стенки
14 (6)	$11,49 \pm 0,09^{###}$	$10,09 \pm 0,04^{###}$	$0,71 \pm 0,04$	$0,33 \pm 0,03$	$0,38 \pm 0,02$
15 (6)	$11,64 \pm 0,05^{###}$	$10,17 \pm 0,02^{###}$	$0,73 \pm 0,02^{##}$	$0,35 \pm 0,02^{##}$	$0,38 \pm 0,02$
17 (6)	$11,79 \pm 0,03^{*###}$	$10,24 \pm 0,02^{###}$	$0,77 \pm 0,01^{###}$	$0,39 \pm 0,02^{###}$	$0,38 \pm 0,01^{\#}$
21 (6)	$11,99 \pm 0,05^{*###}$	$10,32 \pm 0,03^{###}$	$0,84 \pm 0,01^{*###}$	$0,46 \pm 0,01^{*,###}$	$0,38 \pm 0,01^{\#}$

Окончание таблицы 3.3

Сроки эксперимента (сутки)	Морфометрические параметры псевдокисты				
	диаметр	диаметр полости	толщина стенки	ширина наружного слоя стенки	ширина внутреннего слоя стенки
30 (6)	12,05 ± 0,02 ^{###}	10,33 ± 0,02 ^{###}	0,86 ± 0,01 ^{###}	0,53 ± 0,02 ^{* ##}	0,33 ± 0,01 [*]
45 (6)	12,06 ± 0,02 ^{###}	10,25 ± 0,02 ^{* ###}	0,91 ± 0,01 ^{** ###}	0,59 ± 0,01 ^{*, ###}	0,32 ± 0,01 ^{##}
60 (6)	12,07 ± 0,02 ^{###}	10,18 ± 0,02 ^{* ###}	0,95 ± 0,01 ^{** ###}	0,66 ± 0,02 ^{*, ##}	0,29 ± 0,01
75 (6)	12,08 ± 0,02 ^{###}	10,09 ± 0,02 ^{* ###}	1,00 ± 0,01 ^{*, #}	0,74 ± 0,02 ^{*, #}	0,26 ± 0,02
90 (6)	12,06 ± 0,02 ^{###}	9,98 ± 0,03 ^{*, ###}	1,04 ± 0,03	0,82 ± 0,03	0,22 ± 0,02

Примечания: 1) в скобках указано количество используемых животных; 2) различия достоверны по отношению к предыдущему показателю: * p < 0,05; ** p < 0,01; ***p < 0,001; 3) различия достоверны при сравнении с показателями псевдокисты, образованной после криовоздействия в температурном режиме 100 °С: # p < 0,05; ## p < 0,01; ### p < 0,001

Среди клеточных популяций преобладают нейтрофильные лейкоциты, макрофаги и фибробласты. Ядра нейтрофильных лейкоцитов интенсивно окрашиваются основными красителями и имеют характерную форму баранки. Цитоплазма слабо оксифильна и содержит мелкую зернистость. Макрофаги округлой, вытянутой или неправильной формы. Границы клеток ясно очерчены с неровными краями. Их ядра имеют округлую форму. Базофильная цитоплазма богата мелкими зернами и вакуолями. Выявляются малодифференцированные фибробласты, отличающиеся упрощенной структурой, четкими границами, более базофильной цитоплазмой в сравнении со зрелыми формами. Лимфоциты с темноокрашенным ядром, содержащим ацидофильное ядрышко, занимающим большую часть клетки с краевыми вдавлениями различной глубины. Цитоплазма клетки в виде узкого ободка окружает ядро.

Стенка псевдокисты содержит кровеносные сосуды, наибольшее их количество во внутреннем слое (рисунок 3.20).

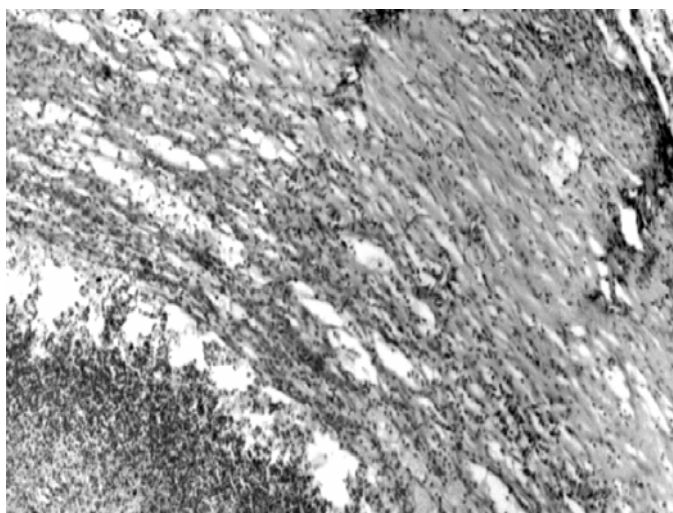


Рисунок 3.20 — Стенка псевдокисты поджелудочной железы. Окраска гематоксилин-эозином. Увеличение 80

Полость псевдокисты заполнена тканевым детритом, включающим в себя нейтрофильные лейкоциты в стадии распада. Сообщение полости псевдокисты с протоковой системой поджелудочной железы не установлено.

После идентификации клеточных элементов и их подсчета на мм^2 площади стенки псевдокисты установлено нейтрофильных лейкоцитов — 1077 ± 6 ; макрофагов — 590 ± 6 ; фибробластов — 419 ± 5 ; лимфоцитов — 109 ± 2 . Их общее количество — 2194 ± 12 .

Селезеночный отдел поджелудочной железной железы серого цвета. Гистологически в зоне замораживания определяется лейкоцитарная инфильтрация, проникающая вглубь омертвевшей ткани поджелудочной железы. Выявляются макрофаги.

В зоне охлаждения наблюдаются недифференцированные эпителиальные трубки. Отмечается увеличение пролиферирующей активности эпителия протоков на фоне гипоплазии ацинарных клеток. Обнаруживаются панкреатические островки различной величины. Определяется разрастание соединительной ткани между долек поджелудочной железы. В междольковой строме выявляются очаги мукоидного набухания и фибриноидных изменений. Наблюдаются лимфогистиоцитарные скопления в строме. Стенка некоторых сосудов находится в состоянии плазматического пропитывания и гиалиноза.

На 15-е сутки после криовоздействия в брюшинной полости экссудата не обнаружено. Наблюдается незначительный отек серозных оболочек. Определяется псевдокиста, возраст которой 1 сутки. Данное образование округлой формы с гладкой поверхностью белесоватого цвета, плотной консистенции, связанное с парапанкреатической клетчаткой. Диаметр псевдокисты составляет $11,64 \pm 0,05$ мм. Толщина стенки равна $0,73 \pm 0,02$ мм. Имеется внутренняя полость округлой формы диаметром $10,17 \pm 0,02$ мм, заполненная жидким содержимым желтовато-белого цвета.

При гистологическом исследовании в стенке псевдокисты различимы два слоя. Наружный слой шириной $0,35 \pm 0,02$ мм, образован оформленной соединительной тканью. Внутренний состоит из грануляционной ткани шириной $0,38 \pm 0,02$ мм. Полость псевдокисты изолирована от протоковой системы поджелудочной железы и не имеет эпителиальной выстилки. Содержимое псевдокисты представляет собой тканевой детрит с дистрофически измененными нейтрофильными лейкоцитами. Установлено содержание на 1 мм^2 площади стенки псевдокисты нейтрофильных лейкоцитов — 982 ± 4 , макрофагов — 589 ± 4 , фибробластов — 424 ± 4 и лимфоцитов — 116 ± 3 . Их общее количество равно 2121 ± 8 .

Подвергшийся криовоздействию селезеночный отдел поджелудочной железы сохраняет серую окраску. В зоне замораживания наблюдается инфильтрация нейтрофильными лейкоцитами некротизированной ткани поджелудочной железы. В зоне охлаждения заметен внутريدольковый склероз, сопровождающийся атрофическими изменениями паренхимы. Среди ацинар-

ной ткани расположены панкреатические островки, некоторые из них заметно гипертрофированы.

На 17-е сутки после криовоздействия в брюшинной полости экссудата не выявлено. Сохраняется незначительный отек серозных оболочек. Определяется псевдокиста поджелудочной железы, возраст которой трое суток. Псевдокиста подвижна, округлая, плотной консистенции с гладкой поверхностью, белесоватого цвета, диаметром $11,79 \pm 0,03$ мм. Толщина стенки равна $0,77 \pm 0,01$ мм. Внутренняя округлая полость диаметром $10,24 \pm 0,02$ мм заполнена жидким желтовато-белого цвета содержимым.

В стенке псевдокисты при гистологическом исследовании определяются два слоя. Наружный слой шириной $0,39 \pm 0,02$ мм образован оформленной соединительной тканью. Внутренний слой сформирован грануляционной тканью, содержащей переплетенные друг с другом пучки коллагеновых волокон и многочисленные капилляры. Ширина внутреннего слоя равна $0,38 \pm 0,01$ мм. Полость псевдокисты не сообщается с протоковой системой поджелудочной железы и содержит некротический детрит с нейтрофильными лейкоцитами в различной степени распада.

Количество клеточных элементов на 1 мм^2 стенки псевдокисты составляет: нейтрофильные лейкоциты — 895 ± 4 , макрофаги — 598 ± 5 , фибробласты — 441 ± 5 и лимфоциты — 128 ± 4 . Общее количество клеток исследуемых популяций — 2062 ± 9 .

Подвергшийся криовоздействию селезеночный отдел поджелудочной железы имеет серую окраску. В зоне замораживания некротизированная ткань поджелудочной железы инфильтрирована большим количеством нейтрофильных лейкоцитов. В зоне охлаждения дольчатое строение поджелудочной железы нарушено. Междольковые прослойки утолщены, местами отечны. Отмечается периваскулярный и перидуктальный склероз. Ациноциты находятся в различных стадиях заполнения секретом. Среди ацинозной ткани располагаются панкреатические островки, имеющие различную форму и размеры.

На 21-е сутки эксперимента на секции в брюшинной полости свободной жидкости не содержится. Отек серозных оболочек не определяется. Выявляется псевдокиста, возраст которой составил 7 суток. Данное образование округлое, диаметром $11,99 \pm 0,05$ мм, подвижное, плотное с гладкой поверхностью белесоватого цвета, связанное с парапанкреатической клетчаткой. На разрезе определяется округлой формы полость диаметром $10,32 \pm 0,03$ мм, заполненная вязкой светло-желтой жидкостью. Толщина стенки составляет $0,84 \pm 0,01$ мм.

При гистологическом исследовании стенка псевдокисты образована грубоволокнистой соединительной тканью. Различимы два слоя. Плотный, наружный слой шириной $0,46 \pm 0,01$ мм представлен толстыми пучками коллагеновых волокон, имеющих круговое направление. В этом слое преобладают фиброциты веретеновидной формы с крыловидными отростками. Внутренний слой шириной $0,38 \pm 0,01$ мм сформирован неспецифической грануляционной

тканью с большим количеством расширенных, переполненных кровью капилляров. Этот слой богат клеточными элементами, среди которых преобладают нейтрофильные лейкоциты, макрофаги и фибробласты (таблица 3.4).

Таблица 3.4 — Количество клеток в 1 мм² стенки псевдокисты поджелудочной железы, образованной после криовоздействия в температурном режиме -140 °С (M ± m)

Сроки эксперимента (сутки)	Наименование клеточных популяций				Общее количество клеток исследуемых популяций
	нейтрофильные лейкоциты	макрофаги	фибробласты	лимфоциты	
14 (6)	1077 ± 6 ^{###}	590 ± 6 ^{##}	419 ± 5 [#]	109 ± 2 [#]	2194 ± 12 ^{###}
15 (6)	982 ± 4 ^{***, ###}	589 ± 4 ^{###}	424 ± 4 [#]	116 ± 3 [#]	2111 ± 8 ^{***, ###}
17 (6)	895 ± 4 ^{***, ###}	598 ± 5 ^{###}	441 ± 5 [*]	128 ± 4 [*]	2062 ± 9 ^{*, ###}
21 (6)	763 ± 5 ^{***, ###}	602 ± 5 ^{###}	464 ± 9	146 ± 4 [*]	1979 ± 8 ^{***, ###}
30 (6)	455 ± 5 ^{***, ##}	604 ± 3 ^{###}	472 ± 4 [#]	150 ± 3	1680 ± 8 ^{***, #}
45 (6)	389 ± 6 ^{***, ##}	425 ± 6 ^{***}	545 ± 5 ^{***}	152 ± 3 [#]	1510 ± 14 ^{***}
60 (6)	276 ± 3 ^{***}	376 ± 5 ^{***}	639 ± 4 ^{***, ###}	159 ± 3 [#]	1449 ± 13 [*]
75 (6)	254 ± 5 ^{**}	357 ± 6 [*]	635 ± 5 [#]	164 ± 4 ^{###}	1408 ± 14
90 (6)	244 ± 3	311 ± 3 [#]	638 ± 3 ^{##}	164 ± 3	1357 ± 5 [*]

Примечания: 1) в скобках указано количество используемых животных; 2) различия достоверны по отношению к предыдущему показателю: *p < 0,05; **p < 0,01; ***p < 0,001;

3) различия достоверны при сравнении с показателями псевдокисты, образованной после криовоздействия в температурном режиме 100 °С: #p < 0,05; ##p < 0,01; ###p < 0,001

Содержимое псевдокисты представляет собой клеточный детрит, в котором едва различимы ядра разрушенных нейтрофильных лейкоцитов. Полость псевдокисты изолирована от протоковой системы поджелудочной железы. Исследование клеточного состава позволило установить в 1 мм² стенки псевдокисты содержание нейтрофильных лейкоцитов — 763 ± 5; макрофагов — 602 ± 5; фибробластов — 464 ± 9; лимфоцитов — 146 ± 4. Их общее количество составляет 1979 ± 8.

Селезеночный отдел поджелудочной железы имеет вид сероватой массы. Микроскопически в зоне замораживания наблюдается лейкоцитарная инфильтрация и рассасывание некротических масс. Очаги некроза разделены рыхлыми прослойками соединительной ткани.

В зоне охлаждения паренхима железы представляет собой полиморфную картину. Между дольками ацинусов определяется волокнистая соединительная ткань. В отдельных дольках ацинарные клетки содержат достаточное количество гранул зимогена. В других ацинусах зимоген содержится в скудном количестве, а в некоторых и вовсе отсутствует. Размеры ацинарных клеток колеблются в широких пределах. В междольковых и внутридольковых кровеносных сосудах наблюдается организация тромбов и восстановление кровотока. Стенки сосудов склерозированы.

Спустя 30 дней в брюшинной полости экссудата не обнаруживается. Определяется псевдокиста, возраст которой равен 16 суток. Данное обра-

зование подвижное, плотное, округлой формы с гладкой поверхностью белесоватого цвета, диаметром $12,05 \pm 0,02$ мм исходящее из парапанкреатической клетчатки. На разрезе внутри округлая полость диаметром $10,33 \pm 0,02$ мм, заполненная кашицеобразной казеозной массой. Толщина стенки составляет $0,86 \pm 0,01$ мм. При микроскопическом исследовании в нем различимы два слоя: наружный слой шириной $0,53 \pm 0,2$ мм сформирован грубоволокнистой соединительной тканью. Определяются концентрически расположенные пучки толстых, плотных коллагеновых волокон. Клеточные элементы не многочисленны, представлены фиброцитами. Выявляются сосуды. Внутренний слой шириной $0,33 \pm 0,01$ мм образован грануляционной тканью. В нем выявляется основное количество клеток исследуемых популяций. Слой богат новообразованными сосудами. Сообщение полости псевдокисты с протоковой системой поджелудочной железы отсутствует.

На 1 мм^2 стенки псевдокисты выявлено: нейтрофильных лейкоцитов — 455 ± 5 ; макрофагов — 604 ± 3 ; фибробластов — 472 ± 4 ; лимфоцитов — 150 ± 3 . Общее количество равно 1680 ± 8 .

Селезеночный отдел поджелудочной железы имеет серую окраску, которую сохраняет до конца исследования. В зоне замораживания гистологически отмечается нежно-волоконистая соединительная ткань, местами с примесью нейтрофильных лейкоцитов.

В зоне охлаждения паренхима представлена дольками неодинаковой величины. Определяются ложные дольки и диффузное разрастание соединительной ткани. Просветы ацинусов и протоков в разной степени расширены и содержат клеточный детрит, местами с примесью нейтрофильных лейкоцитов. Стенки сосудов утолщены, наблюдается склероз внутренней оболочки.

По периферии зоны охлаждения, наряду с нормальными дольками с неизменными ацинусами, клетки которых богаты зимогеном, определяются дольки, где клетки ацинусов лишены зимогена, их цитоплазма вакуолизирована.

На 45-е сутки эксперимента в верхнем этаже брюшной полости определяется псевдокиста, возраст которой составляет 31 сутки. Указанное образование подвижное, плотное, округлой формы, с гладкой, белесоватого цвета поверхностью, исходящее из парапанкреатической клетчатки. Его диаметр равен $12,06 \pm 0,02$ мм. Полость образования округлой формы, диаметром $10,25 \pm 0,02$ мм, заполнена творожистой казеозной массой. Толщина стенки $0,91 \pm 0,1$ мм. При гистологическом исследовании в стенке псевдокисты различимы 2 слоя. Наружный слой шириной $0,59 \pm 0,01$ мм образован зрелой соединительной тканью и беден клеточными элементами. Определяются единичные сосуды. Выявляется мукоидное набухание коллагеновых волокон. Внутренний слой сформирован грануляционной тканью, его ширина — $0,32 \pm 0,01$ мм. В нем выявляются клетки исследуемых популяций: нейтрофильные лейкоциты, макрофаги, фибробласты и лимфоциты. Определяются кровеносные сосуды. При исследовании полость псевдокисты изолирована.

Содержание в стенке псевдокисты на 1 мм^2 площади нейтрофильных лейкоцитов — 389 ± 6 ; макрофагов — 425 ± 6 ; фибробластов — 545 ± 5 ; лимфоцитов — 152 ± 3 . Их общее количество — 1510 ± 14 .

При гистологическом исследовании в зоне замораживания обнаруживается скопление фиброзной ткани. Среди пролиферирующей соединительной ткани выявляются расширенные внутридольковые выводные протоки с дисплазированным эпителием. На отдельных участках наблюдается очаговая пролиферация эпителиальных клеток с образованием структур, сходных с многослойным эпителием. В других отделах выявляется десквамация протокового эпителия.

В зоне охлаждения наблюдается атрофия ацинарной ткани, распространение фиброза и замещение соединительной тканью паренхимы поджелудочной железы. Определяются дольки различных размеров, разделенные прослойками соединительной ткани. Выявляется дисконкомплексация ацинусов. Наблюдаются уплощенные ацинарные клетки, ядра которых сдвинуты к базальной мембране. Островковая ткань сохранена. Междольковые артерии утолщены и склерозированы.

На 60, 75, 90-е сутки после локального криовоздействия в верхнем этаже брюшной полости выявляется подвижное, плотное образование белесоватого цвета с гладкой поверхностью, связанной с парапанкреатической клетчаткой. Возраст обнаруженной псевдокисты соответствует 46, 61 и 76 суткам. Диаметр псевдокисты в указанные периоды равен: $12,07 \pm 0,02$, $12,08 \pm 0,02$ и $12,06 \pm 0,02$ мм. Внутренняя полость округлой формы, ее диаметр составил соответственно $10,18 \pm 0,02$, $10,09 \pm 0,02$ и $9,98 \pm 0,03$ мм. Характер содержимого почти не изменился и представляет собой творожистую массу желтовато-белого цвета с кальцификатами. Толщина стенки соответственно составляет: $0,95 \pm 0,01$, $1,00 \pm 0,01$ и $1,04 \pm 0,03$ мм. При микроскопическом исследовании по-прежнему различимы 2 слоя. Ширина наружного слоя соответственно равна $0,66 \pm 0,02$, $0,74 \pm 0,02$ и $0,82 \pm 0,03$ мм. Он образован зрелой соединительной тканью, в которой на 60 сутки исследования выявляются очаги фибриноидной деструкции коллагеновых волокон. В наружном слое стенки псевдокисты обнаруживаются единичные сосуды. На 75-е сутки в наружном слое определяются гиалиновые массы. Наибольшее отложение гиалина отмечено на 90-е сутки. Внутренний слой сформирован грануляционной тканью. Его ширина на 60, 75 и 90-е сутки соответственно равна $0,29 \pm 0,01$, $0,26 \pm 0,02$ и $0,22 \pm 0,02$ мм. Полость псевдокисты изолирована от протоковой системы поджелудочной железы и не утратила герметичность.

На протяжении указанного периода выявляются клетки исследуемых популяций. На 60-е сутки эксперимента содержание в стенке псевдокисты на 1 мм^2 площади нейтрофильных лейкоцитов — 276 ± 3 ; макрофагов — 376 ± 5 ; фибробластов — 639 ± 4 ; лимфоцитов — 159 ± 3 . Общее количество клеток составляет 1449 ± 13 .

К 75-м суткам 1 мм^2 стенки псевдокисты содержит нейтрофильных лейкоцитов — 254 ± 5 ; макрофагов — 357 ± 6 ; фибробластов — 635 ± 5 ; лимфоцитов — 164 ± 4 . Общее число указанных популяций клеток равно 1408 ± 14 .

На 90-е сутки в 1 мм^2 стенки псевдокисты содержится нейтрофильных лейкоцитов — 244 ± 3 ; макрофагов — 311 ± 3 ; фибробластов — 638 ± 3 ; лимфоцитов — 164 ± 3 . Их общее количество — 1357 ± 5 .

На протяжении с 60 по 90-е сутки эксперимента гистологическая картина существенно не изменилась. В зоне замораживания обнаруживаются широкие поля соединительной ткани. Выявляются расширенные выводные протоки, в просвете которых содержится бесструктурная масса.

В зоне охлаждения наблюдаются склерозированные дольки с атрофичными ацинусами с единичными панкреатическими островками. Сохраняется дисконфлексация ацинусов. В строме железы отмечается очаговая инфильтрация лимфоцитами. Сосуды железы расширены и утолщены, стенки гиалинизированы.

Таким образом, криовоздействие в температурном режиме $-140 \text{ }^\circ\text{C}$ и продолжительностью 60 секунд вызывает очаговые некрозы ткани поджелудочной железы и парапанкреатической клетчатки, сопровождается геморагиями и отеком серозных оболочек. Отмечается лизис и элиминация некротизированных участков железы с замещением соединительной тканью. Очаги повреждения парапанкреатической клетчатки и серозной оболочки образуют инфильтрат, который на 14-е сутки эксперимента трансформируется в псевдокисту поджелудочной железы. Изменения морфометрических параметров и клеточных популяций, выявление дистрофических явлений свидетельствует об инволютивных преобразованиях псевдокисты.

3.5. Морфологические изменения после воздействия холодом $-180 \text{ }^\circ\text{C}$ на поджелудочную железу

После криовоздействия в температурном режиме $-180 \text{ }^\circ\text{C}$ и времени экспозиции 60 секунд диаметр ледяного пятна составил $10,02 \pm 0,12 \text{ мм}$.

Через 5 минут селезеночный отдел поджелудочной железы увеличен, резко отечен, багрового цвета.

При гистологическом исследовании в зоне замораживания наблюдаются массивные очаги кровоизлияний и геморрагического пропитывания (рисунок 3.21). Выявляются группы вакуолизированных ацинарных клеток. Сохранившиеся ациноциты увеличены в объеме. Цитоплазма этих клеток диффузно эозинофильна, тусклая, деление на базальный и апикальный отделы нарушено. В зоне охлаждения выявляются ацинусы, которые образованы клетками с эозинофильной цитоплазмой. Гранулы зимогена дезориентированы и распространены по всей цитоплазме. Капилляры, венулы, а также вены железы расширены и полнокровны. Междольковая соединительная ткань отечна. В строме железы наблюдаются скопления свежих неизмененных эритроцитов.

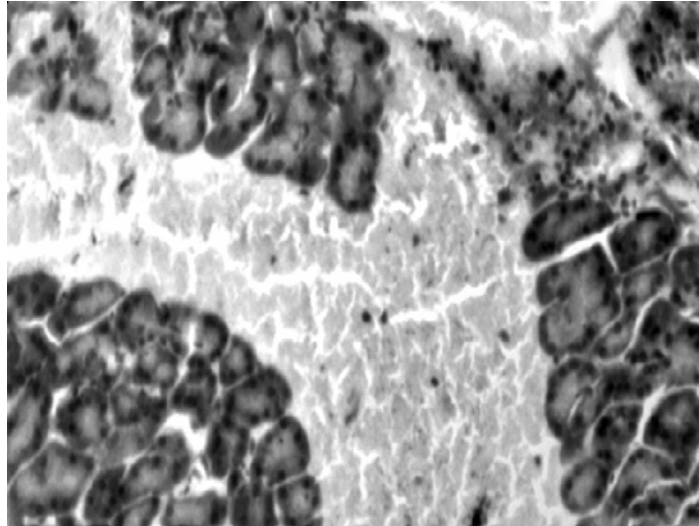


Рисунок 3.21 — Обширные кровоизлияния в меж- и внутридольковой строме. Окраска гематоксилин-эозином. Увеличение 200

К 30-й минуте селезеночный отдел поджелудочной железы резко увеличен, синюшно-красного цвета, пропитан кровью.

Микроскопически в зоне криовоздействия наблюдаются распространенные кровоизлияния в междольковой строме. Выявляются контуры ацинусов неправильной формы, просвет которой расширен и заполнен аморфным материалом.

Протоплазма клеток набухшая, гомогенна. Границы между отдельными ацинарными клетками стерты из-за лизиса протоплазмы. Внутридольковая и междольковая соединительная ткань разрыхлена и отечна.

К 60-й минуте эксперимента селезеночный отдел поджелудочной железы темно-вишневого цвета, значительно увеличен в размерах.

При гистологическом исследовании выявлены патологические изменения. В зонах замораживания, среди очагов кровоизлияний обнаруживаются дольки, образованные ацинусами с резко расширенным просветом. При этом ацинарные клетки выглядят уплощенными, с гиперхромным ядром и сохранившимся узким базальным отделом цитоплазмы. Определяются отдельные очаги некроза паренхимы поджелудочной железы. Междольковая соединительная ткань отечна, содержит обширные экстравазаты, имеет очаги базофилии и мукоидного набухания. Просветы капилляров расширены, наполнены эритроцитами. В венах отмечается резкое полнокровие и микротромбоз.

В зоне охлаждения также определяются очаги кровоизлияний. Ацинусы приобретают неправильную форму и состоят из диффузно оксифильных ацинарных клепок. Цитоплазма этих клеток имеет мелкозернистый вид.

Спустя 3 часа после криовоздействия в брюшинной полости обнаруживается геморрагический выпот. Выявляется стекловидный отек пара-

панкреатической клетчатки, брыжейки тонкой и толстой кишки, большого сальника. Селезеночный отдел поджелудочной железы отечен, синюшно-багрового цвета.

При микроскопии в зоне замораживания поджелудочная железа имбибирована кровью. Определяются распространенные поля некроза, которые сливаются друг с другом. Панкреатические островки разрушены. Выводные протоки расширены, в них определяются гранулы зимогена. Эпителий стенок протоков претерпел изменения, клетки уплощены, ядра гиперхромны. Наблюдается распространенный тромбоз вен всех калибров. Капилляры резко расширены, содержат микротромбы и массивные эритроцитарные сладжи.

Паренхима в зоне охлаждения представлена некробиотически измененными ациноцитами, цитоплазма которых резко вакуолизирована, имеет ячеистый вид. Строма отечна. Определяются дистрофические процессы во внеклеточных структурах соединительной ткани в виде мукоидного набухания и фибриноидного некроза.

Спустя 6 часов в брюшинной полости обнаруживается экссудат геморрагического характера. Наблюдается полнокровие брюшины. Окружающая поджелудочную железу клетчатка пропитана бесцветной жидкостью.

Селезеночный отдел поджелудочной железы отечен, синюшно-багрового цвета. В зоне замораживания при гистологическом исследовании наблюдаются тяжелые деструктивные изменения ткани с наличием некрозов и массивных кровоизлияний. Зона охлаждения характеризуется дисконкомплексацией ацинусов. Границы между ациноцитами размыты. Наблюдается рексис и лизис ядер, вакуолизация цитоплазмы. В ацинусах, расположенных по периферии зоны охлаждения, выявляется гидропическая дистрофия ацинарных клеток, уменьшено количество ацидофильных гранул, отмечено смещение ядер в базальные отделы с уменьшением их размеров. Междольковая соединительная ткань отечна, волокна набухшие, с участками глыбчатого распада. Артерии и вены тромбированы. Капилляры расширены, содержат эритроцитарные сладжи. В протоках железы содержится секрет. Эпителий, выстилающий протоки, десквамирован.

К 12 часам эксперимента в брюшинной полости выявляется выпот геморрагического характера. Брюшина и брыжейка тонкой и толстой кишки гиперемирована и отечна. Определяются мелкие белесые бляшки стеатонекрозов, рассеянные по брыжейке кишок и париетальному листку брюшины. При микроскопическом исследовании в парапанкреатической клетчатке выявляется отек, а также множественные очаги жирового некроза.

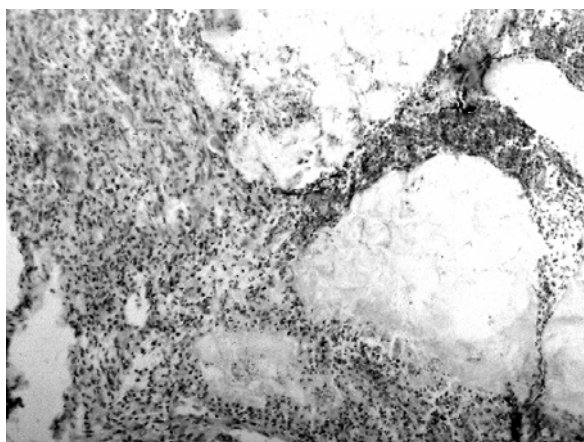
Селезеночный отдел поджелудочной железы сохраняет синюшно-багровую окраску. Гистологически в зоне замораживания выявляются распространенные поля некроза, содержащие массивные кровоизлияния (рисунк 3.22). Удаётся различить контуры выводных протоков, артерий со свободным просветом и затромбированные вены.



**Рисунок 3.22 — Геморрагический некроз железистой ткани.
Окраска гематоксилин-эозином. Увеличение 200**

В зоне охлаждения наблюдаются выраженные дистрофические, некробиотические и некротические изменения. Выявляются безъядерные контуры ациноцитов. Большинство ацинарных клеток и образованных ими ацинусов не имеют четкой структуры. Протоплазма клеток гомогенна, тусклая, в ней не выявится апикальная и базальная зоны. Границы между отдельными ацинарными клетками определяются с трудом или отсутствуют вообще из-за лизиса протоплазмы. Наблюдается выраженный интерстициальный отек. Междольковые соединительнотканые прослойки расширены и пропитаны бесцветной жидкостью. В просвете капилляров выявляются агрегаты тромбоцитов и сладжи. Отмечается тромбоз вен и артерий.

Экспериментальные животные погибли спустя 1–3 суток после локального криовоздействия $-180\text{ }^{\circ}\text{C}$ в течение 60 секунд. На аутопсии спустя 24 часа после криовоздействия в брюшинной полости выявляется наличие серозно-геморрагической жидкости. Отмечается отек серозных оболочек. Наблюдаются очаги стеатонекрозов диаметром около 2 мм, густо усеивающие брыжейку тонкой и толстой кишки. В парапанкреатической клетчатке выявляются множественные очаги жировых некрозов (рисунок 3.23).



**Рисунок 3.23 — Лейкоцитарная реакция по периферии очагов жирового некроза.
Окраска гематоксилин-эозином. Увеличение 200**

Селезеночный отдел поджелудочной железы отечен, синюшного цвета. Микроскопически определяется некробиотические и некротические изменения.

Структура ткани в зоне замораживания не прослеживается. Большинство ацинарных клеток в зоне охлаждения лишены ядер, границы между ними в пределах ацинуса стерты, и сами ацинусы выглядят в виде округлых, овальных, иногда неправильной формы эозинофильных образований. Встречаются ацинусы, где ядра клеток гиперхромны, в состоянии карнопикноза и кардиолизиса. Строма отечна, с очагами мукоидного набухания и фибриноидного превращения. Выявляются фибриновые депозиты.

По периферии зоны охлаждения выявляются в относительно сохранившихся дольках ацинарные клетки с явлениями зернистой и гидropической дистрофии. Цитоплазма большинства клеток тусклая, мутная, в ней невозможно различить апикальную и базальную зоны. Границы между отдельными ацинарными клетками, в следствие лизиса цитоплазмы, не четкие. Ядра пикнотичны, слабо воспринимают красители. Отмечается скопление лейкоцитов.

Выводные протоки в зоне охлаждения сохранены, в их соединительнотканной стенке выявляются очаговые дистрофические изменения. Эпителий, выстилающий протоки, уплощен, местами десквамирован.

На аутопсии, на третьей сутки эксперимента, в брюшинной полости выявляется наличие серозно-геморрагического выпота. Серозные оболочки отечны. Обнаруживаются бляшки стеатонекрозов. Очаги жирового некроза в парапанкреатической клетчатке окружены геморрагическим венчиком.

Селезеночный отдел поджелудочной железы умеренно отечен, серовато-бурого цвета. При микроскопии зона замораживания представлена полностью гомогенной структурой, содержащей очаги кровоизлияний. В зоне охлаждения определяется перифокальная воспалительная реакция. Среди клеток воспалительного инфильтрата доминируют нейтрофильные лейкоциты. Выявляются фибробласты. Ширина просвета междольковых выводных протоков переменна, сужения чередуются с участками дилатации. Протоковый эпителий частично десквамирован и уплощен.

Наблюдается выраженный отек междольковой соединительной ткани, выявляются очаги мукоидного набухания и фибриноидных изменений. Отмечается тромбоз вен и артерий. Стенки отдельных мелких артерий в состоянии плазматического пропитывания, местами с отложением фибрина. Отмечается сглаживание внутренней эластической мембраны сосудов, ее очаговый лизис и фрагментация.

Таким образом, криовоздействие в температурном режиме -180°C и продолжительностью 60 секунд приводит к гибели животных на 1–3 сутки эксперимента. Непосредственной причиной летального исхода явился острый панкреатит, осложнившийся разлитым серозно-геморрагическим перитонитом.

Результаты наших исследований свидетельствуют о том, что локальное криовоздействие продолжительностью 60 секунд приводит к возникновению острого панкреатита, морфологическая картина которого зависит от используемого температурного режима.

Морфологические изменения после криовоздействия в температурном режиме $-20\text{ }^{\circ}\text{C}$ являются локальными, ограниченными областью холодового повреждения поджелудочной железы и завершаются рубцовой атрофией.

Криовоздействие в температурном режиме $-60\text{ }^{\circ}\text{C}$ приводит к структурным изменениям селезеночного отдела поджелудочной железы с вовлечением в патологический процесс парапанкреатической клетчатки. Очаги некроза в ней подвергаются лейкоцитарной инфильтрации и рассасыванию, с формированием очагов фиброза.

Отличительная особенность криовоздействия в температурных режимах -100 и $-140\text{ }^{\circ}\text{C}$ в том, что на 14-е сутки эксперимента формируется псевдокиста поджелудочной железы.

Криовоздействие в температурном режиме $-180\text{ }^{\circ}\text{C}$ вызывает острый панкреатит, сочетающийся с поражением парапанкреатической клетчатки, брыжейки тонкой и толстой кишки, с развитием серозно-геморрагического перитонита, что приводит к гибели животных на 1–3 сутки после начала эксперимента.

ГЛАВА 4

ХАРАКТЕРИСТИКА МОРФОЛОГИЧЕСКИХ ИЗМЕНЕНИЙ В ПОДЖЕЛУДОЧНОЙ ЖЕЛЕЗЕ ПОСЛЕ КРИОВОЗДЕЙСТВИЯ

В ходе проведенного нами эксперимента установлено, что холодовое воздействие вызывает повреждение ацинарных клеток и сопровождается гемorragиями и отеком тканей поджелудочной железы.

По данным литературы [10, 186, 307, 598], теоретической основой воздействия низких температур на биологические объекты являются физические процессы замерзания воды. В тоже время механизмы воздействия низких температур на живые ткани раскрыты не полностью.

Э. И. Кандель [186] объясняет патологические изменения в клетке при криовоздействии значительной дегидратацией клеток в процессе образования льда экстра- и интрацеллюлярно ведущей к резкому увеличению электролитов в клетках, а также механическим повреждением клеточных мембран кристаллами льда и сдавление клеточных тел этими кристаллами. Имеет значение денатурация фосфолипидов в клеточных мембранах и прекращение подвижности протоплазмы (термальный шок).

Н. Е. Пушкарь и А. М. Белоус [307] указывают, что разрушение клеточных мембран и структурных компонентов клетки приводит к осмотическим нарушениям, изменению концентрации электролитов и рН, денатурации и изменению макромолекул, субклеточных структур клетки. Освобождающиеся при разрушении мембран лизосомальные ферменты, обладают токсическим действием. Прекращение кровообращения в замороженных тканях ведет к образованию очага ишемического некроза [8, 10, 307, 598].

Выполненные электронно-микроскопические исследования ультраструктуры клеток, подвергшихся замораживанию, показали, что в первую очередь повреждаются мембранные структуры [186]. Происходит разрыхление базальной мембраны, исчезают рибосомы на обширных участках зернистой эндоплазматической сети. Изменяется соотношение свободных и связанных с мембранами рибосом. Отмечается фрагментация мембран зернистой эндоплазматической сети, набухание митохондрий, что указывает, по литературным данным [186, 307, 598], на раннее вовлечение энергопродуцирующих систем. Развитие патологического процесса также связывают с нарушением скорости течения свободнорадикальных реакций перекисного окисления ненасыщенных жирных кислот, накоплением токсических продуктов — кетонов, гидроперекисей и других веществ, оказывающих токсическое действие [292, 460, 509, 641].

Криовоздействие в условиях данного эксперимента приводит к прямой альтерации ацинарных клеток и мелких кровеносных сосудов. Их повреждение следует считать обусловлено внутри и внеклеточной кристаллизацией воды клетки, сопровождающейся дегидротацией биомолекул и биологических мембран.

Развитие патологических изменений в поджелудочной железе после холодового воздействия характеризуется высокой интенсивностью.

Кристаллизация воды вызывает повреждение мембранных структур клетки (митохондрии, биомембраны, лизосомы) в результате чего высвобождаются липолитические ферменты, которые резко усиливают прямое повреждающее действие холода, что приводит к некробиозу ацинарных клеток и интерстициальной ткани в зоне замораживания.

При криогенном разрушении ткани поджелудочной железы из клеток также выделяется активатор трипсиногена — цитокиназа, которая активирует трипсиноген, превращая его в трипсин.

Поврежденные клеточные мембраны в зоне охлаждения, вероятно, разрушает фосфолипаза-А, что обеспечивает быстрое проникновение в клетку другого фермента — липазы, которая гидролизует внутриклеточные триглицериды, с образованием жирных кислот. Усилению липолитического эффекта способствует также высвобождение тканевой липазы.

По данным литературы [38, 231, 283, 287, 292, 460, 509, 567], характер воспалительной реакции вокруг очагов некроза регулируется степенью вовлечения в патологический процесс местных медиаторов воспаления: гистамина, серотанина, катехоламинов, а также каллекриин-кининовой, плазминовой и тромбиновой систем микроциркуляторного русла.

Вне зоны холодового воздействия степень патологических изменений минимальна, это обусловлено тем, что липаза поджелудочной железы, которая активирует трипсиноген, не действует на неповрежденную клетку [412].

Патогенетические механизмы развития острого панкреатита после локального криовоздействия можно представить схемой (рисунок 4.1).

Локальное криовоздействие в эксперименте вызывает структурные изменения, характерные для отечно-геморрагической формы острого панкреатита.

Учитывая характер тканевых изменений и их динамику следует выделить стадии патологического процесса. Морфологически эти стадии можно обозначить следующим образом:

- 1) отечно-геморрагическая;
- 2) некротическая;
- 3) лизиса и элиминации;
- 4) склерозирования и атрофии.

Отечно-геморрагическая стадия (5 мин – 3 часа) характеризуется отеком соединительной ткани железы, дистрофическими изменениями ациноцитов различной степени выраженности и кровоизлияниями.

Морфологические проявления некротической стадии (6–24 часа) заключаются в наличии различной величины участков паренхиматозного некроза при слабо выраженной лейкоцитарной реакции.

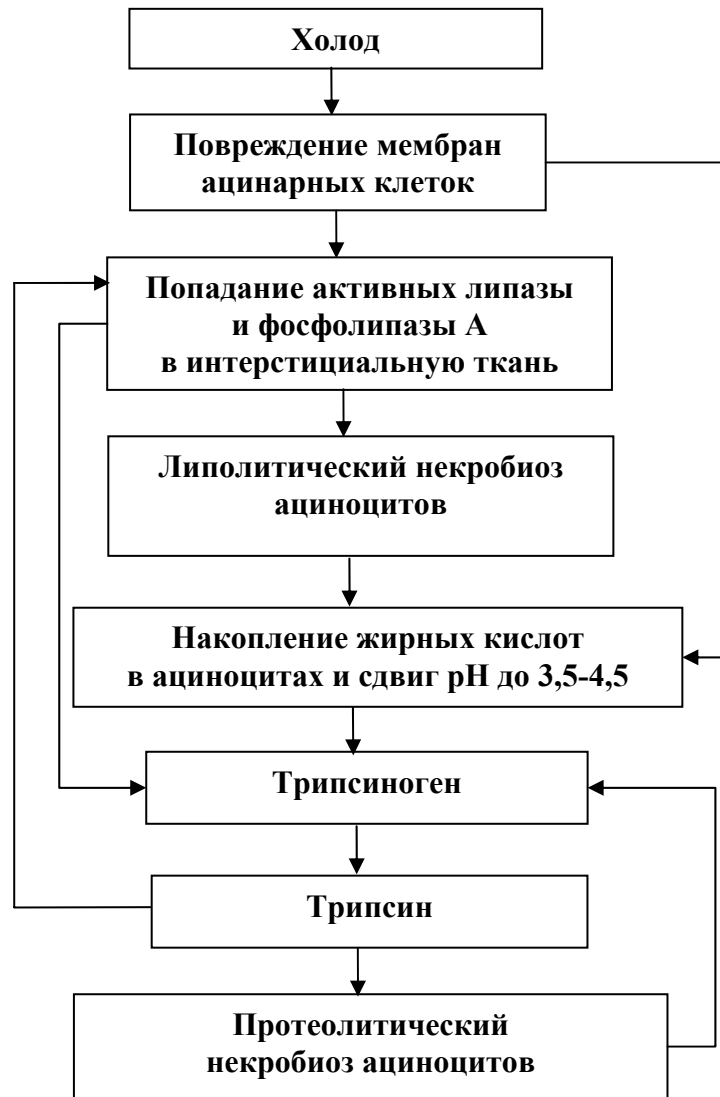


Рисунок 4 — Схема патогенетических механизмов деструктивных процессов в поджелудочной железе после локального криовоздействия

На стадии лизиса и элиминации (3–14-е сутки) выявляется лейкоцитарная инфильтрация очагов некроза, наблюдается рассасывание некротизированной ткани железы макрофагами. Определяется разрастание молодой соединительной ткани.

Стадия склерозирования и атрофии (21–90-е сутки) характеризуется пролиферацией соединительной ткани. Наблюдается вторичная дифференцировка трубчато-эпителиальных структур поджелудочной железы, которая неполноценна и завершается, как правило, атрофией.

Полученные данные показали, что при равной продолжительности холодого воздействия выраженность морфологической картины острого экспериментального панкреатита зависит от температуры криовоздействия.

Морфологические изменения после охлаждения в температурном режиме $-20\text{ }^{\circ}\text{C}$ являются локальными, ограниченными областью криовоздействия и завершаются рубцовой атрофией. Наблюдаемые структурные изменения, вероятно, обусловлены патобиохимическим воздействием липолитической группы ферментов поджелудочной железы и местных медиаторов воспаления.

Морфологические проявления после воздействия холодом от -60 до $-180\text{ }^{\circ}\text{C}$ более выражены, что обусловлено увеличением площади криогенного повреждения поджелудочной железы. Следует предположить, что количество свободных липолитических ферментов оказывается достаточным для активации протеолитического процесса.

Локальное криовоздействие в температурном режиме $-60\text{ }^{\circ}\text{C}$ приводит к развитию отечно-геморрагической формы острого панкреатита с исходом в фиброз поджелудочной железы. В патологический процесс вовлекается парапанкреатическая клетчатка. Очаги некроза в ней подвергаются лейкоцитарной инфильтрации и рассасыванию. К завершению эксперимента здесь выявляются скопления зрелой соединительной ткани.

Отличительной особенностью локального холодового воздействия в температурных режимах -100 и $-140\text{ }^{\circ}\text{C}$, кроме развития острого панкреатита, является наличие распространенных жировых некрозов в парапанкреатической клетчатке, следствием которых является образование на 14-е сутки эксперимента псевдокисты поджелудочной железы.

Криовоздействие в температурном режиме $-180\text{ }^{\circ}\text{C}$ вызывает острый панкреатит, сочетающийся с поражением парапанкреатической клетчатки, брыжейки тонкой и толстой кишки и большого сальника, с развитием серозно-геморрагического перитонита, что приводит к гибели животных на 1–3 сутки после начала эксперимента.

Таким образом, характер морфологических проявлений, наблюдавшихся у подопытных животных после криовоздействия на поджелудочную железу, соответствует картине отечно-геморрагической формы острого панкреатита [127, 129, 130–132, 135, 146, 156, 291]. Применение локального холодового воздействия позволяет получить экспериментальную модель данного заболевания и предоставляет возможность разработки рациональных методов лечения и оценки их эффективности.

ГЛАВА 5

АНАЛИЗ РАЗВИТИЯ ПСЕВДОКИСТЫ ПОДЖЕЛУДОЧНОЙ ЖЕЛЕЗЫ ПОСЛЕ КРИОВОЗДЕЙСТВИЯ

Морфогенез псевдокисты поджелудочной железы представляет собой сложную, комплексную общую и местную реакцию организма на повреждение поджелудочной железы, парапанкреатической клетчатки, брыжейки тонкой и толстой кишки, большого сальника и брюшины панкреатическими ферментами.

Парапанкреатическая жировая клетчатка по нашим экспериментальным данным вовлекается в патологический процесс почти одновременно с развитием деструктивных изменений в поджелудочной железе. Освобождающиеся ферменты поджелудочной железы, в частности липаза и трипсин, проникают в лимфатические и кровеносные сосуды. Занос ферментов возможен также лейкоцитами, фагоцитирующими глыбки тканевого распада, содержащего липазу [38, 227, 289].

В настоящее время указывают [105, 202, 242, 282, 289, 322, 358, 522] на зависимость исхода острого панкреатита от характера поражения парапанкреатической клетчатки, функция которой не ограничивается только механической и ролью жирового депо. В ней интенсивно происходит обмен веществ, расположены крупные лимфатические и кровеносные сосуды, а также нервные сплетения.

По литературным данным [38, 282], фермент липаза играет главную роль в образовании очагов жировых некрозов. Выделяют три взаимно связанные фазы: повреждение мембран клеток мишеней; освобождение или активация ферментов, особенно липазы, в цитоплазме клеток мишеней; самопереваривание клеточных компонентов.

Очаги жирового некроза в нашем эксперименте подвергаются инфильтрации и образуют конгломерат, основу которого составляет парапанкреатическая клетчатка, а также большой сальник и брыжейка кишок. Это соответствует клиническим данным [289, 322, 358, 381], образование инфильтратов отмечено у 81 % пациентов с острым деструктивным панкреатитом.

В ходе эксперимента нами установлено, что морфологическая картина поражения парапанкреатической жировой клетчатки, большого сальника и брыжейки кишок различна, что обусловлено тяжестью повреждения поджелудочной железы и зависит от степени и качества ферментативной аутоагрессии.

Криовоздействие в температурном режиме $-20\text{ }^{\circ}\text{C}$ приводит к возникновению серозного отека парапанкреатической клетчатки выявляемого на 6 и 12 часы эксперимента, который исчезает к первым суткам.

При холодовом воздействии в температурном режиме $-60\text{ }^{\circ}\text{C}$ через 6 часов после начала эксперимента определяется серозный отек. Спустя сутки выявляются очаги жировых некрозов в парапанкреатической клетчатке и брыжейке тонкой кишки. Участки некроза на 3-и сутки окружены перифо-

кальной воспалительной инфильтрацией, которая усиливается к 7-м суткам. На 14-е сутки наблюдается рассасывание некротических очагов макрофагами и к 21-м суткам на месте участков жирового некроза выявляется разрастание грануляционной ткани и поля фиброза.

Локальное криовоздействие $-180\text{ }^{\circ}\text{C}$ в течение 60 секунд приводит к развитию острого панкреатита с формированием распространенных полей некроза парапанкреатической клетчатки. Животные погибали на 1–3 сутки эксперимента, так как течение острого панкреатита осложнялось разлитым серозно-геморрагическим перитонитом.

Криовоздействие в температурных режимах -100 и $-140\text{ }^{\circ}\text{C}$ вызывает серозный отек парапанкреатической клетчатки, большого сальника и брыжейки кишок спустя 3 часа после начала эксперимента. К 12 часам в парапанкреатической клетчатке, брыжейке тонкой кишки и париетальном листке брюшины выявляются очаги жировых некрозов, которые к первым суткам принимают сливной характер. На 3-и сутки эксперимента вокруг полей жировых некрозов формируется лейкоцитарная инфильтрация. К 7 суткам в парапанкреатической клетчатке поля жировых некрозов окружены демаркационным валом из нейтрофильных лейкоцитов, макрофагов, лимфоцитов и фибробластов.

На 14-е сутки эксперимента в верхнем этаже брюшной полости определяется подвижное, округлой формы образование, морфологическое исследование которого верифицирует как псевдокисту.

Экспериментальные данные позволили выделить периоды формирования псевдокисты поджелудочной железы:

1. Серозного отека (3–6 часов);
2. Некроза (12 часов – 1 сутки);
3. Инфильтрации (3 сутки).
4. Отграничения (с 7 по 14-е сутки)

По клиническим данным [105, 202, 282, 322, 381, 382, 522], в формировании псевдокисты поджелудочной железы играет важную роль ферментативный оментобурсит, под которым понимают воспаление брюшины, выстилающей стенки сальниковой сумки.

Ферментативный оментобурсит развивается при секвестрации небольших, поверхностно расположенных очагов некроза поджелудочной железы. Это приводит к вскрытию мелких ее протоков, и в сальниковую сумку попадает панкреатический секрет, который вызывает реактивное асептическое воспаление брюшины, выстилающей стенки сальниковой сумки, и к ее содержимому примешивается воспалительный экссудат [282, 381, 382]. Считают, что объем оментобурсита медленно нарастает по закону сообщающихся сосудов, до момента, когда секреторное, гидродинамическое давление сока станет равным гидростатическому давлению жидкости, заключенной в эластическом футляре сальниковой сумки. После этого объем жидкости становится постоянным. Всасывание жидкости через брюшину сальни-

ковой сумки компенсируется дополнительным количеством панкреатического секрета, поступающего через внутренний свищ.

Основным материалом формирования в эксперименте псевдокисты поджелудочной железы, как и в клинике, является инфильтративно-некротическая форма парапанкреатита. Полость псевдокисты замкнута и не сообщается с протоковой системой поджелудочной железы. Псевдокиста содержит большое количество тканевых обломков и осмотически активных веществ, ее объем может увеличиваться за счет поступления жидкости через капсулу внутрь псевдокисты по осмотическому градиенту. Изменение параметров псевдокисты поджелудочной железы может зависеть от повышения или снижения проницаемости сосудов во внутреннем грануляционном слое стенки кисты.

Важную роль в морфогенезе псевдокисты играют локальные межклеточные взаимодействия. В. Г. Елисеев [164] выявил определенную последовательность клеточных реакций при асептическом воспалении, вызванном введением в подкожную соединительную ткань целлоидиновых трубочек, прокипяченных в физиологическом растворе поваренной соли с мелко натертой тушью. Через 2–3 часа отмечена миграция лейкоцитов, которые к 4 часам от начала эксперимента образуют выраженный лейкоцитарный вал, достигающий максимальной величины к концу первых суток. Спустя 6–12 часов свободные макрофаги в большом количестве располагаются на некотором расстоянии от инородного тела. Через 2–3 суток в очаге воспаления выявляются лишь макрофаги и единичные полиморфноядерные лейкоциты. На 2-е сутки обнаружена реакция со стороны фибробластов. Через 5 суток вокруг инородного тела образуется хорошо выраженная соединительная капсула, в то же время начинают образовываться и вращать в капсулу кровеносные сосуды.

Псевдокиста на протяжении исследования подвергается структурным преобразованиям, изменяются клеточные соотношения.

Исследуемые популяции клеток в стенке сформированной псевдокисты на 14-е сутки эксперимента после криовоздействия в температурном режиме $-100\text{ }^{\circ}\text{C}$ распределились следующим образом: нейтрофильные лейкоциты — 46,1 %, макрофаги — 28,0 %, фибробласты — 20,0 % и лимфоциты — 5,9 % (рисунок 5.1).

На 15-е сутки эксперимента в сравнении с 14 сутками (возраст псевдокисты составляет 1 сутки) диаметр псевдокисты достоверно ($p < 0,01$) увеличился на 2,6 %, толщина ее стенки возросла на 8,9 %, диаметр полости увеличился на 0,9 % (рисунок 5.2). Ширина наружного слоя возросла на 23,1 %, а внутреннего — уменьшилась на 5,0 % (рисунок 5.3). Снизилось общее количество клеток на 1 мм^2 стенки псевдокисты на 1,5 %. Уменьшилось количество нейтрофильных лейкоцитов на 3,5 % и макрофагов — на 2,7 %. Увеличилось число фибробластов и лимфоцитов соответственно на 2,5 и 5,0 % (рисунок 5.4). Соотношение исследованных клеточных популяций установилось следующее: нейтрофильные лейкоциты — 45,1 %, макрофаги — 27,8 %, фибробласты — 20,8 % и лимфоциты — 6,3 %.

На 17-е сутки эксперимента в сравнении с 15 сутками (возраст псевдокисты составляет соответственно 3 и 1 сутки) диаметр псевдокисты увеличился на 2,5 % ($p < 0,001$), толщина ее стенки возросла на 7,0 %, диаметр внутренней полости увеличился на 0,9 %. Ширина наружного слоя возросла на 22,9 %, а внутреннего слоя уменьшилась на 13,2 %. Достоверно ($p < 0,001$) снизилось общее количество клеток исследуемых популяций на 1 мм^2 стенки кисты на 5,8 %. Сократилось число нейтрофильных лейкоцитов на 12,4 % и макрофагов — на 6,4 %. Возросло количество фибробластов и лимфоцитов соответственно на 5,1 и 8,8 %. Установилось следующее соотношение клеточных популяций: нейтрофильные лейкоциты — 42,0 %, макрофаги — 27,5 %, фибробласты — 23,2 % и лимфоциты — 7,3 %.

На 21-е сутки эксперимента в сравнении с 17 сутками (возраст псевдокисты составляет соответственно 7 и 3 суток) диаметр псевдокисты увеличился на 0,8 %, толщина ее стенки возросла на 1,1 %, диаметр полости увеличился на 1,4 %. Ширина наружного слоя возросла на 8,5 %, в то же время ширина внутреннего слоя уменьшилась на 9,1 %. Достоверно ($p < 0,01$) снизилось общее количество клеток на 1 мм^2 стенки псевдокисты на 7,9 %. Уменьшилось количество нейтрофильных лейкоцитов на 19,1 % и макрофагов — на 4,7 %. Отмечается увеличение количества фибробластов и лимфоцитов соответственно на 4,6 и 5,1 %. Соотношение исследованных клеточных популяций установилось следующее: нейтрофильные лейкоциты — 36,9 %, макрофаги — 28,4 %, фибробласты — 26,4 % и лимфоциты — 8,3 % (рисунок 5.5).

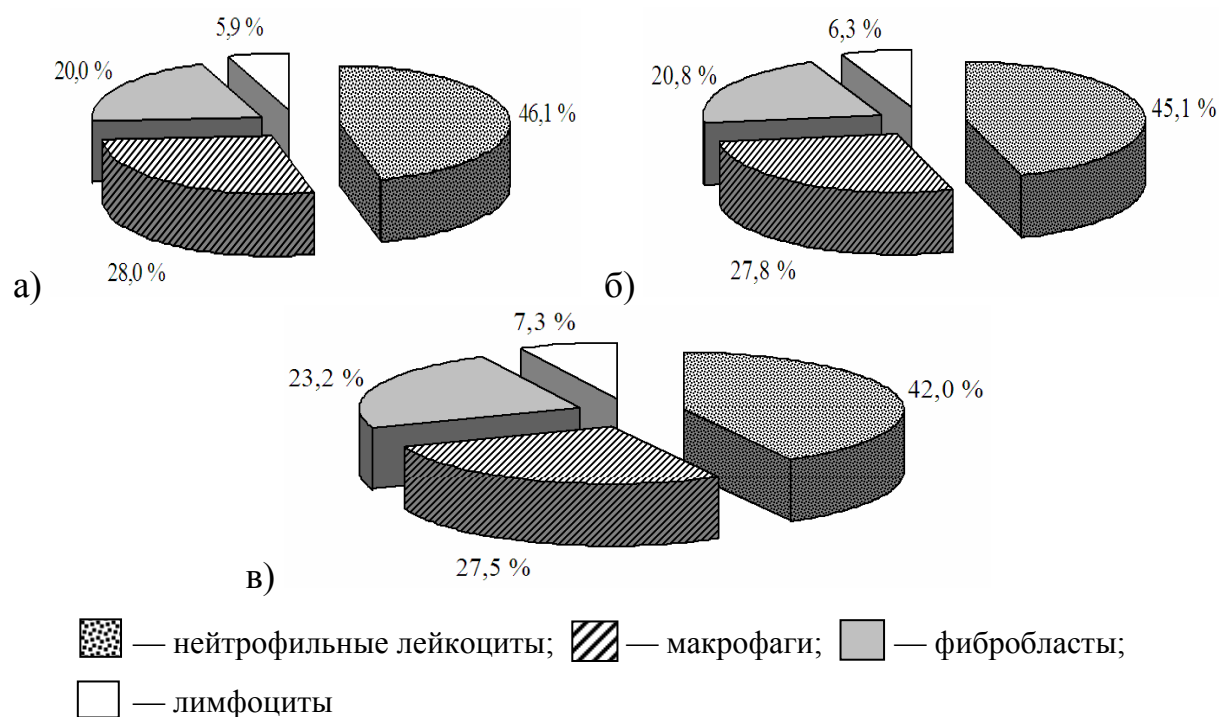


Рисунок 5.1 — Соотношение исследуемых клеточных популяций в стенке псевдокисты белой крысы после криовоздействия 100°C в разные сроки эксперимента: а) 14 сутки; б) 15 сутки; в) 17 сутки

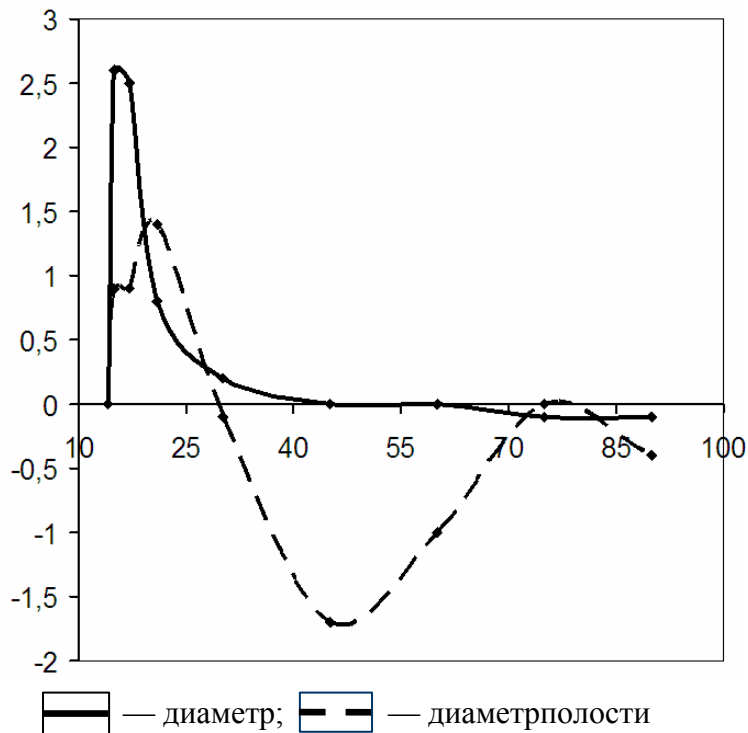


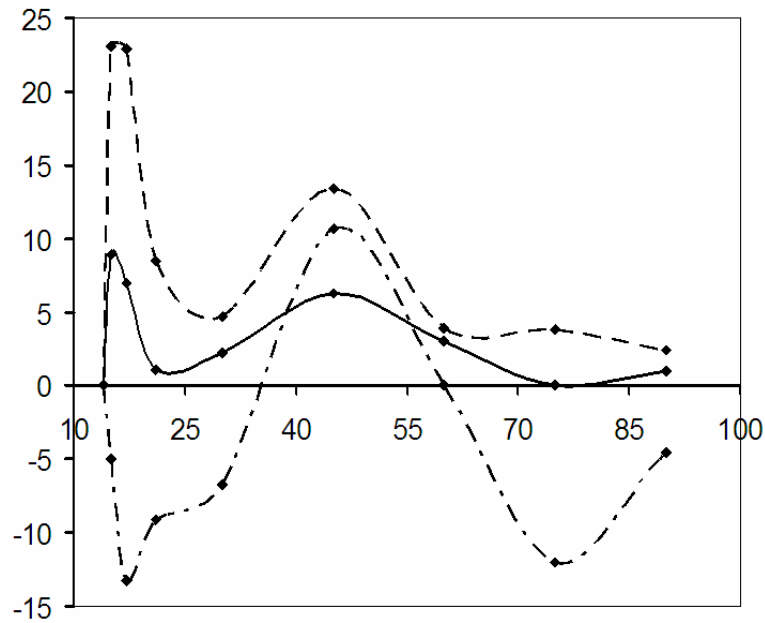
Рисунок 5.2 — Прирост параметров диаметра псевдокисты поджелудочной железы и ее внутренней полости, образованной после криовоздействия в температурном режиме -100 °С

По оси абсцисс — сроки эксперимента (сутки); по оси ординат — коэффициент прироста (%).

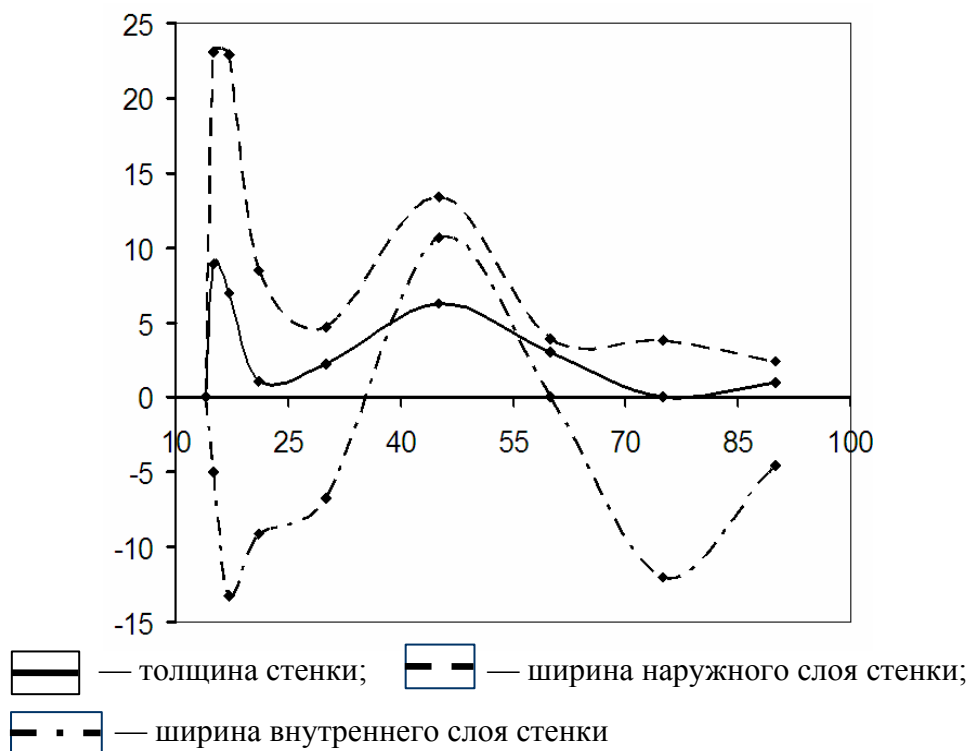

Рисунок 5.3 — Прирост параметров стенки псевдокисты поджелудочной железы, образованной после криовоздействия в температурном режиме -100 °С

По оси абсцисс — сроки эксперимента (сутки); по оси ординат — коэффициент прироста (%)





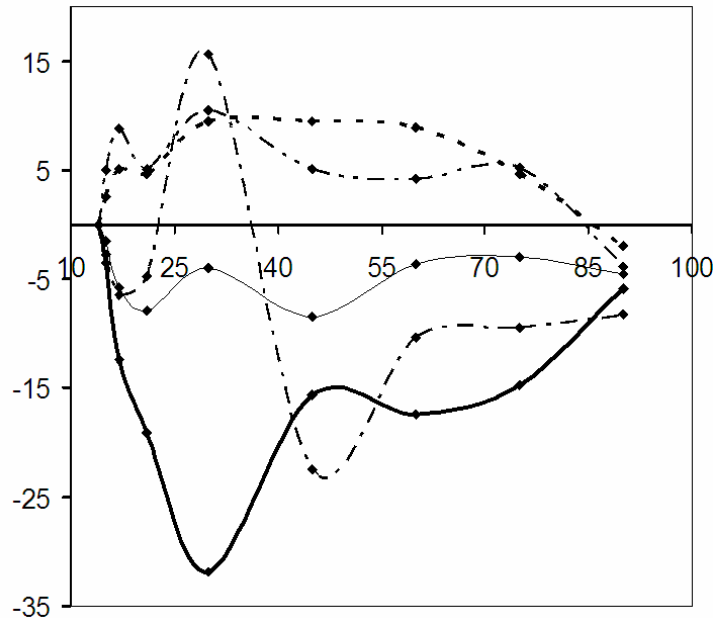
 — толщина стенки;
  — ширина наружного слоя стенки;
  — ширина внутреннего слоя стенки

Рисунок 5.3 — Прирост параметров стенки псевдокисты поджелудочной железы, образованной после криовоздействия в температурном режиме -100 °С.
 По оси абсцисс — сроки эксперимента (сутки); по оси ординат — коэффициент прироста (%)








 — нейтрофильные лейкоциты;
  — макрофаги;
  — фибробласты;
  — лимфоциты;
  — общее количество клеток исследуемых популяций

Рисунок 5.4 — Прирост количества клеток в 1 мм² стенки псевдокисты поджелудочной железы, образованной после криовоздействия в температурном режиме -100 °С
 По оси абсцисс — сроки эксперимента (сутки); по оси ординат — коэффициент прироста (%)

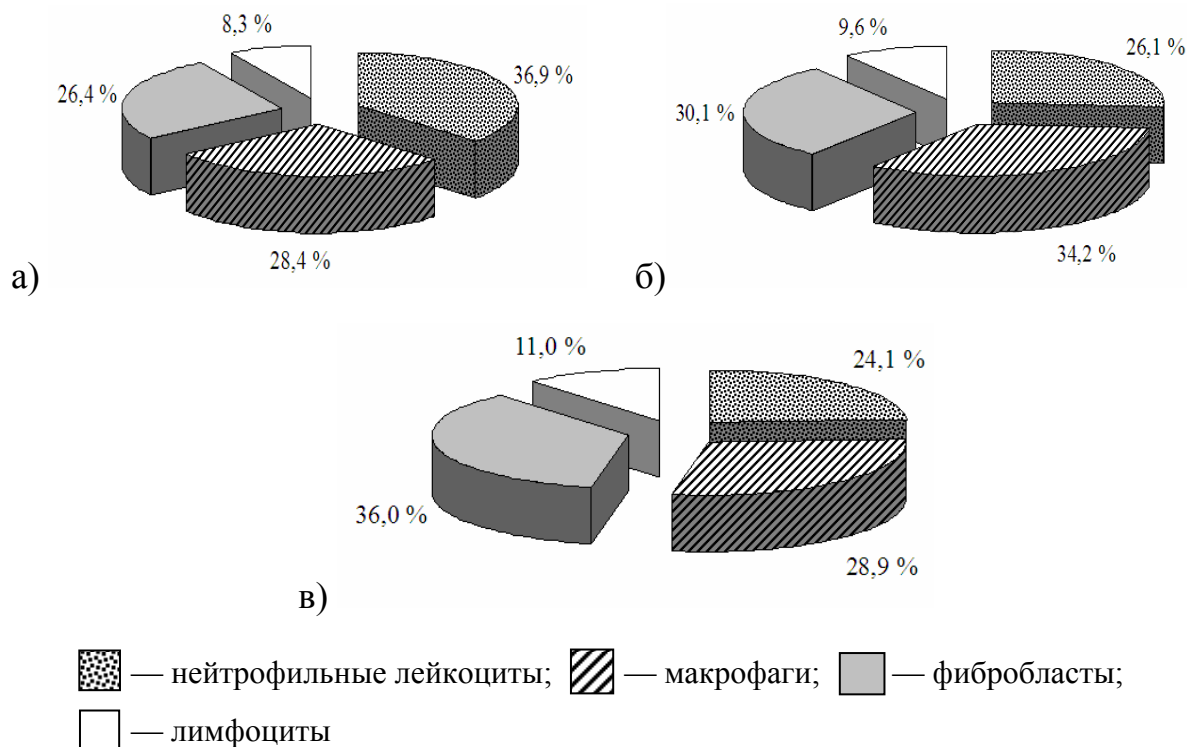


Рисунок 5.5 — Соотношение исследуемых клеточных популяций в стенке псевдокисты белой крысы после криовоздействия 100 °С в разные сроки эксперимента: а) 21 сутки; б) 30 сутки; в) 45 сутки

На 30-е сутки эксперимента, в сравнении с 21 сутками (возраст псевдокисты составляет соответственно 16 и 7 суток), изменения морфологических параметров псевдокисты следующие: наружный диаметр увеличился на 0,2 %, толщина стенки возросла на 2,2 %, диаметр полости уменьшился на 0,1 %. Ширина наружного слоя увеличилась на 4,7 %, а внутреннего слоя уменьшилась на 6,7 %. Установленные изменения недостоверны ($p > 0,05$). На 4,0 % снизилось общее количество клеток на 1 мм² стенки псевдокисты. Уменьшилось на 31,9 % популяция нейтрофильных лейкоцитов, увеличилось число макрофагов на 15,6 %, фибробластов — на 9,5 % и лимфоцитов — на 10,5 %. Соотношение клеточных популяций: нейтрофильные лейкоциты — 26,1 %, макрофаги — 34,2 %, фибробласты — 30,1 %, лимфоциты — 9,6 %.

На 45-е сутки в сравнении с 30 сутками (возраст псевдокисты составляет соответственно 31 и 16 сутки) размер наружного диаметра псевдокисты, сформированной после криовоздействия в температурном режиме -100 °С не претерпел изменений. Толщина стенки возросла на 6,3 %, диаметр полости псевдокисты уменьшился на 1,4 %.

Ширина наружного слоя увеличилась на 13,4 %, а внутреннего — снизилась на 10,7 %. Общее количество клеток исследуемых популяций снизилось на 8,5 %. Уменьшилось количество нейтрофильных лейкоцитов на 15,6 % и макрофагов — на 22,5 %, увеличилось число фибробластов на 9,5 % и лимфоцитов — на 5,1 %. Соотношение клеточных элементов следую-

щее: нейтрофильные лейкоциты — 24,1 %, макрофаги — 28,9 %, фибробласты — 36,0 % и лимфоциты — 11,0 %.

На 60-е сутки эксперимента по сравнению с 45 сутками (возраст псевдокисты составляет соответственно 46 и 31 сутки) изменений диаметра псевдокисты поджелудочной железы не установлено. Толщина стенки псевдокисты возросла на 3 % ($p < 0,001$). Диаметр полости уменьшился на 1,0 %. Ширина наружного слоя увеличилась на 3,9 %, ширина внутреннего слоя стенки псевдокисты за указанный период не изменилась. Общее количество клеток на 1 мм^2 стенки псевдокисты уменьшилось на 3,6 %. Отмечено снижение количества нейтрофильных лейкоцитов и макрофагов соответственно на 17,4 и 10,4 %. Количество фибробластов увеличилось на 8,9 %. Число лимфоцитов возросло на 4,2 %. Среди клеточных элементов нейтрофильные лимфоциты составляли 20,6 %, макрофаги — 26,9 %, фибробласты — 40,7 % и лимфоциты — 11,8 % (рисунок 5.6).

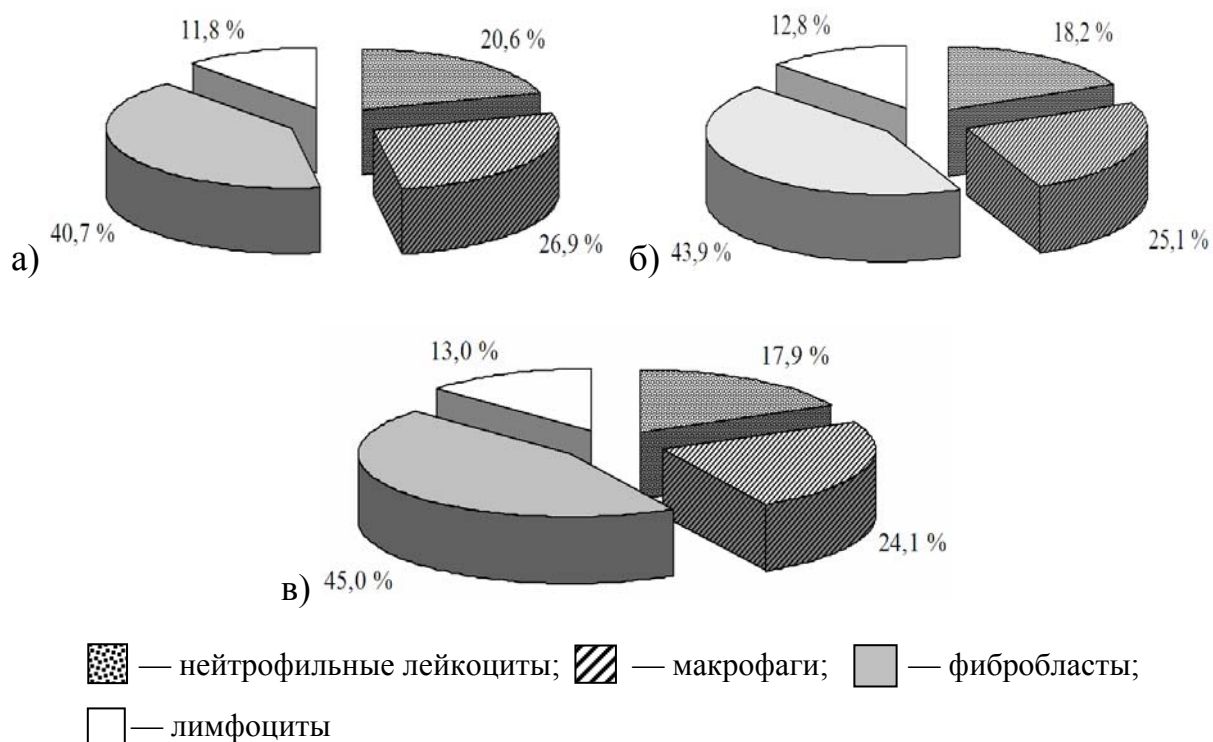


Рисунок 5.6 — Соотношение исследуемых клеточных популяций в стенке псевдокисты белой крысы после криовоздействия 100°C в разные сроки эксперимента: а) 60 сутки; б) 75 сутки; в) 90 сутки

На 75-е сутки эксперимента после криовоздействия в температурном режиме -100°C по сравнению с 60 сутками (возраст псевдокисты составляет соответственно 61 и 46 суток) изменения исследуемых морфометрических параметров псевдокисты незначительны и носят недостоверный характер ($p > 0,05$). Диаметр псевдокисты уменьшился на 0,1 %. Не изменилась толщина стенки и диаметр полости псевдокисты. Ширина наружного слоя возросла на 3,8 %, а внутреннего — снизилась на 12,0 %. Общее содержа-

ние клеток изучаемых популяций уменьшилось на 3,0 %. Снизилось количество нейтрофильных лейкоцитов и макрофагов соответственно на 14,7 и 9,5 %. Увеличилось содержание фибробластов на 4,6 % и лимфоцитов на 5,2 %. Соотношение между клеточными популяциями на 75 сутки эксперимента следующие: нейтрофильные лейкоциты — 18,2 %, макрофаги — 25,1 %, фибробласты — 43,9 % и лимфоциты — 12,8 %.

К завершению эксперимента на 90-е сутки по сравнению с 75 сутками (возраст псевдокисты составляет соответственно 76 и 61 сутки) изменения морфометрических параметров псевдокисты поджелудочной железы минимальны и статистически недостоверны ($p > 0,05$). Диаметр псевдокисты уменьшился на 0,1 %, толщина стенки возросла на 1,0 %. Диаметр полости сократился на 0,4 %. Ширина наружного слоя увеличилась на 2,4 %, а внутреннего снизилась на 4,5 %. Отмечается снижение как общего количества клеток содержащихся в 1 мм^2 стенки псевдокисты на 4,5 %, так и всех исследуемых клеточных популяций: нейтрофильных лейкоцитов — на 5,9 %, макрофагов — 8,2 %, фибробластов — 1,9 % и лимфоцитов — 3,9 %. Соотношение между клеточными популяциями установилось следующее: нейтрофильные лейкоциты — 17,9 %, макрофаги — 24,1 %, фибробласты — 45,0 % и лимфоциты — 13,0 %.

На 90-е сутки исследования выявляются дистрофические изменения в стенке псевдокисты, что обусловлено нарушением в ней обменных процессов, причиной которых может быть ухудшение кровоснабжения в результате частичного запустевания капиллярной сети. Фибробласты в таких условиях усиливают фиброкластическую и ослабевают коллагенсинтезирующую функцию.

Проведенный математический анализ корреляционно-регрессионных зависимостей позволил рассчитать уравнение регрессии морфометрических параметров псевдокисты поджелудочной железы, образованной после криовоздействия в температурном режиме $-100 \text{ }^\circ\text{C}$, а также содержание клеток в 1 мм^2 стенки псевдокисты (таблицы 5.1, 5.2).

Полученные морфометрические данные указывают на то, что псевдокиста, сформированная на 14-е сутки эксперимента, после криовоздействия в температурном режиме $-100 \text{ }^\circ\text{C}$ претерпевает определенные структурные преобразования. Наибольшие изменения псевдокисты выявляются в период с 14 по 21-е сутки. Установлено достоверное увеличение ее диаметра, возрастание толщины стенки и расширение внутренней полости. Это обусловлено преобразованием стенки псевдокисты. Достоверно суживается (на 25,0 %) внутренний слой и существенно (на 64,1 %) расширяется наружный. Наружный слой псевдокисты образован плотной соединительной тканью, в которой коллагеновые волокна и пучки преобладают над клеточными компонентами.

Таблица 5.1 — Уравнения регрессии морфометрических параметров псевдокисты поджелудочной железы, образованной после криовоздействия в температурном режиме -100 °С

№	Морфометрические параметры псевдокисты	Уравнения регрессии	R ²	е (мм)
5.1	Диаметр	$Y = 7,952 + 0,069X - 0,001X^2 - 0,00001X^3$	0,305	0,037
5.2	Диаметр полости	$Y = 5,911 + 0,1197X - 0,0039X^2 - 0,00005X^3 - 0,0000002X^4$	0,266	0,018
5.3	Толщина стенки	$Y = 0,639 + 0,0178X - 0,0003X^2 + 0,000001X^3$	0,744	0,011
5.4	Ширина наружного слоя стенки	$Y = 0,084 + 0,0341X - 0,0005X^2 + 0,000003X^3$	0,763	0,018
5.5	Ширина внутреннего слоя стенки	$Y = 0,558 - 0,0164X + 0,0003X^2 - 0,0000015X^3$	0,737	0,008

Примечание. X — срок эксперимента; Y — морфометрический параметр псевдокисты; R² — коэффициент детерминации; е — ошибка предсказания зависимой переменной. Уровень значимости для F-отношения — < 0,001.

Таблица 5.2 — Уравнения регрессии содержания клеток в 1 мм² стенки псевдокисты поджелудочной железы, образованной после криовоздействия в температурном режиме -100 °С

№	Наименование клеточных популяций	Уравнения регрессии	R ²	е
5.6	Нейтрофильные лейкоциты	$Y = 1617,207 - 64,445X + 0,0266X^2 - 0,0054X^3$	0,787	30,301
5.7	Макрофаги	$Y = 608,994 - 3,364X$	0,888	8,096
5.8	Фибробласты	$Y = 385,811 + 2,892X$	0,912	6,079
5.9	Лимфоциты	$Y = 123,066 + 0,731X$	0,791	2,544
5.10	Общее количество клеток исследуемых популяций	$Y = 1979,264 - 8,019X$	0,848	22,957

Примечание: X — срок эксперимента; Y — содержание клеток в 1 мм² стенки псевдокисты; R² — коэффициент детерминации; е — ошибка предсказания зависимой переменной. Уровень значимости для F-отношения — < 0,001

На 21-е сутки эксперимента морфометрические параметры псевдокисты стабилизируются и в дальнейшем претерпевают минимальные преобразования. За период исследования с 21 по 90-е сутки диаметр псевдокисты достоверно не изменяется ($p > 0,05$). Установлено постепенное уменьшение полости псевдокисты (на 3,2 %) за счет частичной резорбции содержимого. В течение указанного периода наблюдали прогрессивное суживание внутреннего и по-прежнему расширение наружного слоя стенки псевдокисты.

Установлена четко выраженная тенденция уменьшения содержания клеток в 1 мм² стенки псевдокисты на протяжении всего исследования, что

связано с разрастанием относительно бедной клеточными элементами грубой соединительной ткани и снижением воспалительной реакции организма.

В течение эксперимента происходили существенные сдвиги в количестве клеток различных популяций как в сторону снижения (нейтрофильные лейкоциты), так и увеличения (фибробласты). Количество макрофагов и лимфоцитов, достигнув максимума, соответственно на 30 и 75-е сутки в дальнейшем снижалось.

Процессы количественного изменения содержания клеток более интенсивно протекали в начальный период и снижались в последующем.

Изменилось соотношение между клеточными популяциями в различные периоды исследования. На 14–21-е сутки эксперимента преобладали нейтрофильные лейкоциты. Они стоят в центре воспалительной реакции, выделяют медиаторы, повышающие проницаемость сосудов, осуществляют фагоцитоз. Нейтрофильные лейкоциты первые появляются в очагах поражения парапанкреатической клетчатки, клетчатки брыжеек кишок, большого сальника и доминируют среди клеточных популяций. Преобладание нейтрофильных лейкоцитов на 30-е сутки сменяется макрофагами, которое на 45-е сутки замещается фибробластами. Такая смена доминирующих клеточных популяций может рассматриваться как проявление иммунных процессов, возникающих в организме при образовании псевдокисты поджелудочной железы. Известно, что макрофаги и фибробласты поддерживают состояние подвижного равновесия [340]. Макрофаги через коллагенозы могут тормозить новообразования коллагена. Прогрессивное увеличение популяции лимфоцитов также указывает на возрастающую роль защитных иммунных клеточных реакций.

Изучены изменения морфометрических параметров псевдокисты поджелудочной железы, сформированной после криовоздействия в температурном режиме -140°C .

На 14-е сутки эксперимента в стенке псевдокисты установилось следующее соотношение исследуемых популяций клеток: нейтрофильные лейкоциты — 49,1 %, макрофаги — 26,9 %, фибробласты — 19,1 % и лимфоциты — 4,9 % (рисунок 5.7).

На 15-е сутки эксперимента в сравнении с 14 сутками (возраст псевдокисты составляет 1 сутки) диаметр псевдокисты увеличился на 1,3 %. Толщина стенки возросла на 2,8 %. Диаметр полости псевдокисты расширился на 0,8 % (рисунок 5.8). Увеличилась ширина наружного слоя стенки псевдокисты на 6,1 %. Указанные изменения носят недостоверный характер ($p > 0,05$). Ширина внутреннего слоя не изменилась (рисунок 5.9). Общее содержание клеток исследуемых популяций в 1 мм^2 стенки псевдокисты снизилось на 3,8 % ($p < 0,001$). Уменьшилось количество нейтрофильных лейкоцитов на 8,8 % и макрофагов — на 0,2 %. Увеличилось число фибробластов и лимфоцитов соответственно на 1,2 и 6,4 % (рисунок 5.10). Установилось следующее межклеточное соотношение: нейтрофильные лейкоциты — 46,5 %, макрофаги — 27,9 %, фибробласты — 20,1 % и лимфоциты — 5,5 %.

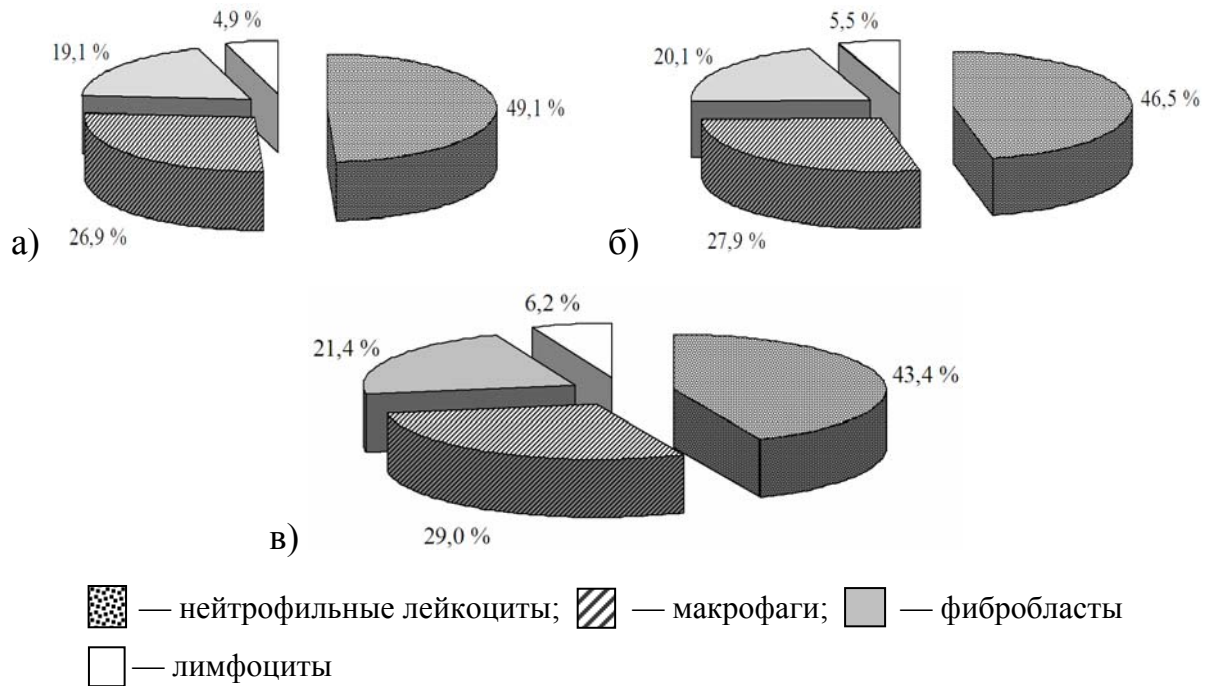


Рисунок 5.7 — Соотношение исследуемых клеточных популяций в стенке псевдокисты белой крысы после криовоздействия 140 °С в разные сроки эксперимента: а) 14 сутки; б) 15 сутки; в) 17 сутки

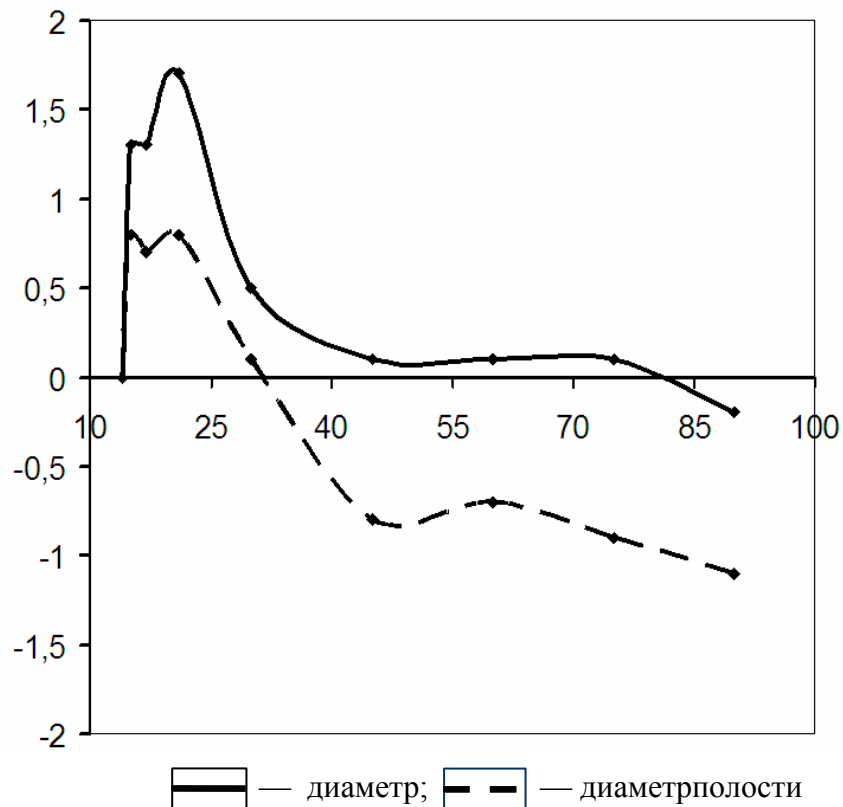
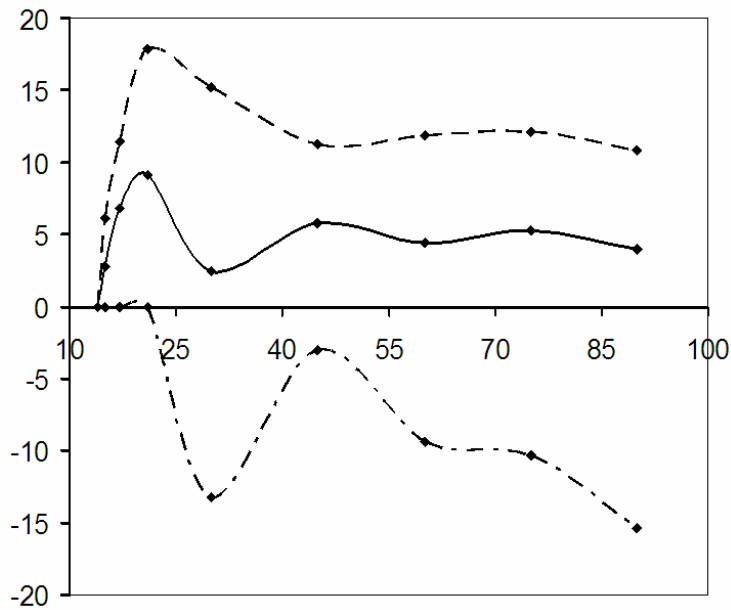


Рисунок 5.8 — Прирост параметров диаметра псевдокисты поджелудочной железы и ее внутренней полости, образованной после криовоздействия в температурном режиме -140 °С

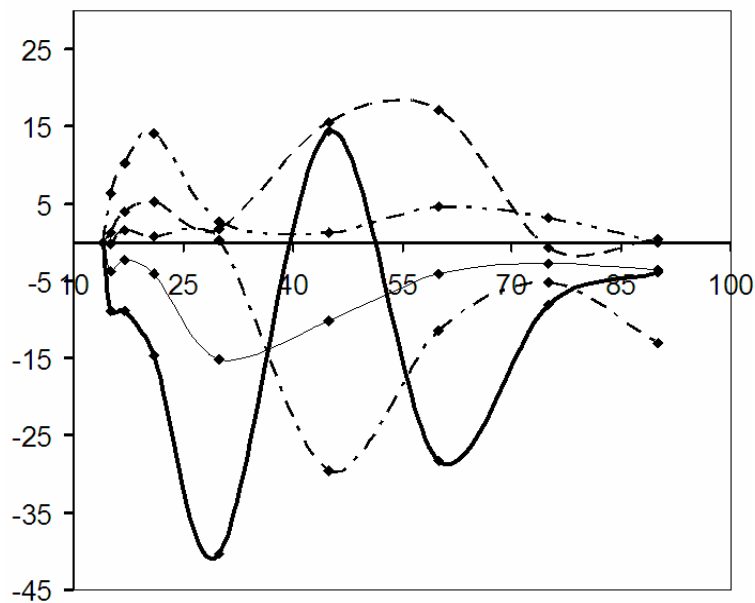
По оси абсцисс — сроки эксперимента (сутки); по оси ординат — коэффициент прироста (%).



— — толщина стенки;
 - - — ширина наружного слоя стенки;
 - . - — ширина внутреннего слоя стенки

Рисунок 5.9 — Прирост параметров стенки псевдокисты поджелудочной железы, образованной после криовоздействия в температурном режиме -140 °С

По оси абсцисс — сроки эксперимента (сутки); по оси ординат — коэффициент прироста (%)



— — нейтрофильные лейкоциты;
 - . - — макрофаги;
 - - — фибробласты;
 - . . - — лимфоциты;
 — — общее количество клеток исследуемых популяций

Рисунок 5.10 — Прирост количества клеток в 1 мм² стенки псевдокисты поджелудочной железы, образованной после криовоздействия в температурном режиме -140 °С

По оси абсцисс — сроки эксперимента (сутки); по оси ординат — коэффициент прироста (%)

На 17-е сутки эксперимента в сравнении с 15 сутками (возраст псевдокисты составляет соответственно 3 и 1 сутки) диаметр псевдокисты увеличился на 1,3 % ($p < 0,05$). Толщина ее стенки возросла на 6,8 %. Диаметр внутренней полости псевдокисты увеличился на 0,7 %. Ширина наружного слоя стенки псевдокисты возросла на 11,4 %. Ширина внутреннего слоя не изменилась. Снизилось общее количество клеток в 1 мм² стенки псевдокисты на 2,3 % ($p < 0,01$). Сократилось число нейтрофильных лейкоцитов на 8,9 %. Количество макрофагов, фибробластов, и лимфоцитов возросло соответственно на 1,5, 4,0 и 10,3 %. Соотношение между исследуемыми популяциями клеток установилось следующее: нейтрофильные лейкоциты — 43,4 %, макрофаги — 29,0 %, фибробласты — 21,4 % и лимфоциты — 6,2 %.

На 21-е сутки эксперимента в сравнении с 17 сутками (возраст псевдокисты составляет соответственно 7 и 3 суток) диаметр псевдокисты увеличился на 1,7 %. Толщина стенки возросла на 9,1 %. Диаметр полости псевдокисты расширился на 0,8 %. Увеличилась ширина наружного слоя стенки псевдокисты на 17,9 %. Ширина внутреннего слоя за указанный период не претерпела изменений. Общее содержание клеток в 1 мм² стенки псевдокисты снизилось на 4,0 %. Уменьшилось количество нейтрофильных лейкоцитов на 14,7 %. Остальные популяции клеток возросли: макрофаги — на 0,7 %, фибробласты — 5,2 % и лимфоциты — 14,1 %. Соотношение между ними установилось следующее: нейтрофильные лейкоциты — 38,6 % макрофаги — 30,4 %, фибробласты — 23,4 % и лимфоциты — 7,6 % (рисунок 5.11).

На 30-е сутки после криовоздействия в температурном режиме -140 °С в сравнении с 21 сутками эксперимента (возраст псевдокисты составляет соответственно 16 и 7 суток) диаметр псевдокисты увеличился на 0,5 %. Толщина ее стенки возросла 2,4 %, диаметр полости увеличился на 0,1 %. Установленные изменения статистически недостоверны ($p > 0,05$). Ширина наружного слоя стенки псевдокисты достоверно увеличилось ($p < 0,05$) на 15,2 %, а внутреннего уменьшилась на 13,2 %. Общее содержание клеток в 1 мм² стенки псевдокисты снизилось на 15,1 %. Среди клеточных популяций отмечено уменьшение нейтрофильных лейкоцитов на 40,2 %. Содержание макрофагов фибробластов и лимфоцитов увеличилось соответственно на 0,3, 1,7 и 2,7 %. Установилось следующее межклеточное соотношение: нейтрофильные лейкоциты — 27,1 %, макрофаги — 35,9 %, фибробласты — 23,4 % и лимфоциты — 7,6 %.

В последующем на 45-е сутки в сравнении с 30 сутками (возраст псевдокисты составляет соответственно 31 и 16 суток) диаметр псевдокисты поджелудочной железы увеличился на 0,1 %. Толщина стенки возросла на 5,8 %. Диаметр полости достоверно ($p < 0,05$) уменьшился на 0,8 %. Установили расширение наружного слоя стенки псевдокисты на 11,3 % и сужение внутреннего на 3,0 %. Содержание клеток в 1 мм² стенки псевдокисты снизилось на 10,1 %. Определяется уменьшение нейтрофильных лейкоцитов на 14,5 % и макрофагов — на 29,6 %. Популяции фибробластов и лим-

фоцитов увеличились соответственно на 15,5 и 1,3 %. Нейтрофильные лейкоциты составляли 25,7 % общего числа исследуемых клеточных элементов, макрофаги — 28,1 %, фибробласты — 36,1 % и лимфоциты — 10,1 %.

На 60-е сутки эксперимента в сравнении с 45 сутками эксперимента (возраст псевдокисты составляет соответственно 46 и 31 сутки) диаметр псевдокисты увеличился на 0,1 %. Толщина стенки возросла на 4,4 %, диаметр внутренней полости сократился на 0,7 %. Ширина наружного слоя увеличилась на 11,9 %. Установили сужение внутреннего слоя на 9,4 %. Уменьшилось общее количество клеток в 1 мм² стенки псевдокисты на 4,0 %.

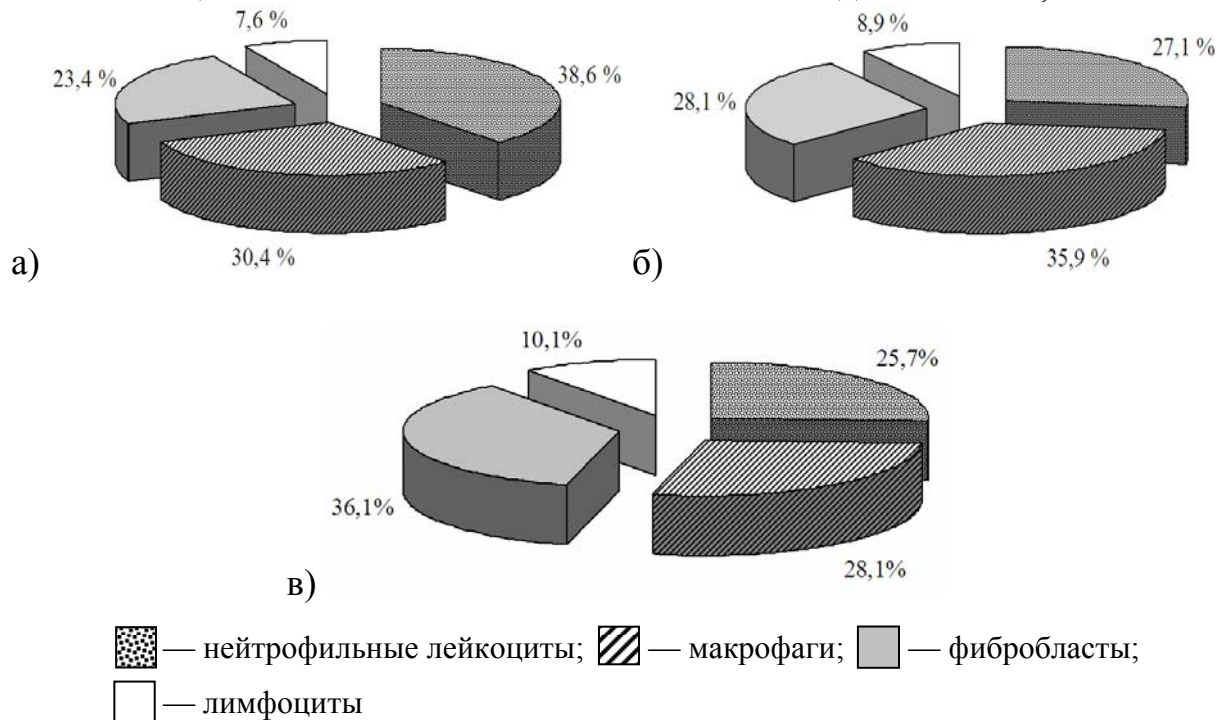


Рисунок 5.11 — Соотношение исследуемых клеточных популяций в стенке псевдокисты белой крысы после криовоздействия 140° С в разные сроки эксперимента: а) 21 сутки; б) 30 сутки; в) 45 сутки

Содержание нейтрофильных лейкоцитов снизилось на 28,3 %, макрофагов — 11,5 %. Выявили увеличение числа фибробластов на 17,2 % и лимфоцитов — 4,6 %. Установили следующие соотношение между клеточными популяциями: нейтрофильные лейкоциты — 19,0 %, макрофаги — 25,9 %, фибробласты — 44,1 % и лимфоциты — 11,0 % (рисунок 5.12).

На 75-е сутки исследования в сравнении с 60 сутками (возраст псевдокисты составляет соответственно 61 и 46 сутки) установили недостоверное ($p > 0,05$) увеличение на 0,1 % диаметра псевдокисты. Толщина стенки увеличилась на 5,3 %, диаметр полости псевдокисты уменьшился на 0,9 %. Ширина наружного слоя возросла на 12,1 %, выявили уменьшение ширины внутреннего слоя на 10,3 %. За указанный период уменьшение количества клеток в 1 мм² стенки псевдокисты составило 2,8 %. Отмечено снижение числа нейтрофильных лейкоцитов, макрофагов и фибробластов соответст-

венно на 8,0, 5,1 и 0,6 %. Сохранилась тенденция роста числа лимфоцитов (увеличение на 3,1 %). Установились между исследуемыми клеточными популяциями следующие соотношения: нейтрофильные лейкоциты — 18,0 %, макрофаги — 25,3 %, фибробласты — 45,1 % и лимфоциты — 11,6 %.

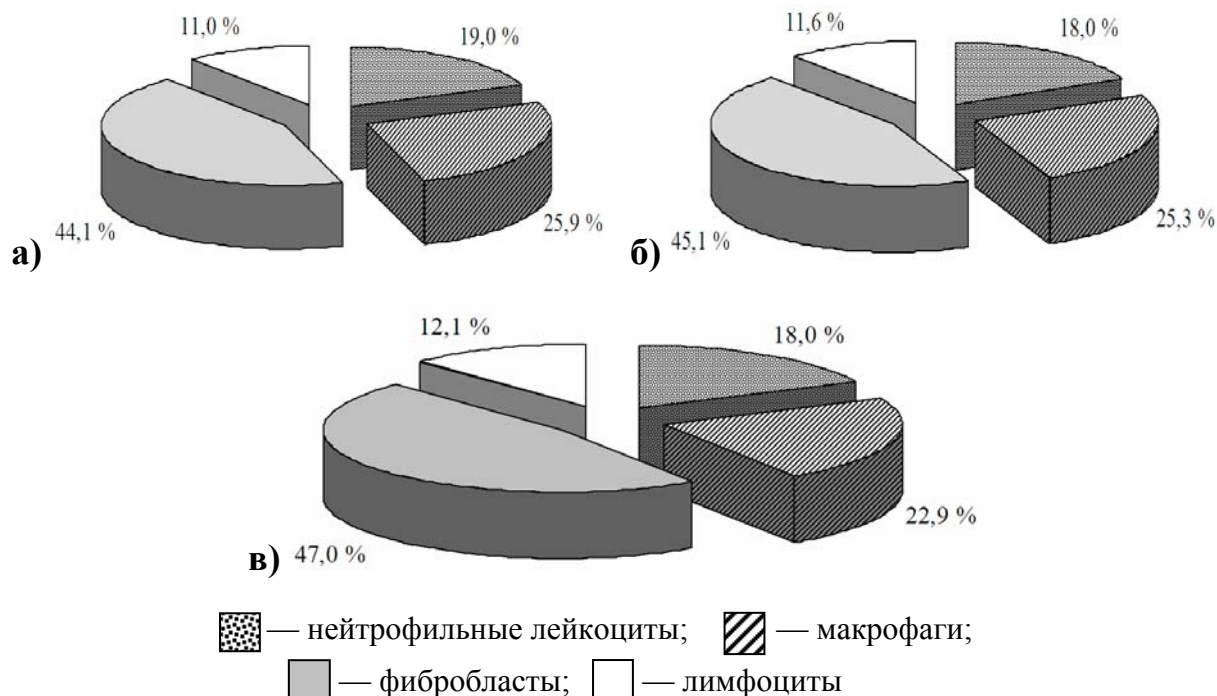


Рисунок 5.12 — Соотношение исследуемых клеточных популяций в стенке псевдоцисты белой крысы после криовоздействия 140° С в разные сроки эксперимента: а) 60 сутки; б) 75 сутки; в) 90 сутки

К завершению эксперимента на 90-е сутки после локального охлаждения в температурном режиме -140 °С в сравнении с 75 сутками (возраст псевдоцисты составляет соответственно 76 и 61 сутки) диаметр псевдоцисты поджелудочной железы уменьшился на 0,2 %. За указанный период толщина стенки возросла на 4,0 %. Диаметр полости уменьшился на 1,1 %. Установили расширение наружного слоя стенки псевдоцисты на 10,8 % и сужение внутреннего на 15,4 %. Содержание клеток в 1 мм² стенки уменьшалось на 3,6 %. Выявлено уменьшение числа нейтрофильных лейкоцитов на 3,9 % и макрофагов на 13,0 %. Прирост фибробластов составил 0,5 %. Количество лимфоцитов не изменилось. Установилось следующее межпопуляционное соотношение: нейтрофильные лейкоциты — 18,0 %, макрофаги — 22,9 %, фибробласты — 47,0 % и лимфоциты — 12,1 %.

Полученные морфометрические данные позволяют провести анализ развития псевдоцисты, сформированной на 14-е сутки эксперимента, после криовоздействия в температурном режиме -140 °С.

В период с 14 по 21-е сутки псевдоциста претерпевает значимые изменения. Выявлено достоверное ($p < 0,01$) увеличение диаметра, возрастания толщины стенки псевдоцисты и расширение внутренней полости. За указанный период увеличивается ширина наружного слоя на 39,4 %, ши-

рина внутреннего слоя не изменилась. На 21-е сутки эксперимента диаметр псевдокисты приобретает относительно стабильный характер, так за период исследования с 21 по 90-е сутки он возрастает лишь на 0,6 % ($p > 0,05$).

Установлено постепенное уменьшение полости с 21 по 90-е сутки на 3,3 %. Данное изменение обусловлено частичной резорбцией содержимого псевдокисты. С 21-х суток и до завершения эксперимента толщина стенки прогрессивно увеличивалась, что в совокупности составило 23,8 %. В группах на 45, 60 и 75-е сутки прирост статистически достоверен. В течение указанного периода наблюдается расширение наружного слоя (на 78,3 %). В большинстве групп эти изменения статистически достоверны. Установлено статистически значимое ($p < 0,05$) сужение внутреннего слоя в группе на 30-е сутки.

Проведенный математический анализ корреляционно-регрессионных зависимостей позволил рассчитать уравнение регрессии морфометрических параметров псевдокисты поджелудочной железы, образованной после криовоздействия в температурном режиме $-140\text{ }^{\circ}\text{C}$, а также содержание клеток в 1 мм^2 стенки псевдокисты (таблицы 5.3, 5.4).

Таблица 5.3 — Уравнения регрессии морфометрических параметров псевдокисты поджелудочной железы, образованной после криовоздействия в температурном режиме $-140\text{ }^{\circ}\text{C}$

№	Морфометрические параметры псевдокисты	Уравнения регрессии	R^2	e (мм)
5.11	Диаметр	$Y = 10,790 + 0,077X - 0,0014X^2 + 0,00001X^3$	0,472	0,038
5.12	Диаметр полости	$Y = 9,762 + 0,0378X - 0,00008X^2 + 0,000004X^3$	0,346	0,023
5.13	Толщина стенки	$Y = 0,706 + 0,004X$	0,888	0,009
5.14	Ширина наружного слоя стенки	$Y = 0,297 + 0,006X$	0,950	0,009
5.15	Ширина внутреннего слоя стенки	$Y = 0,409 - 0,002X$	0,929	0,004

Примечание. X — срок эксперимента; Y — морфометрический параметр псевдокисты; R^2 — коэффициент детерминации; e — ошибка предсказания зависимой переменной. Уровень значимости для F-отношения — $< 0,001$.

Таблица 5.4 — Уравнения регрессии содержания клеток в 1 мм^2 стенки псевдокисты поджелудочной железы, образованной после криовоздействия в температурном режиме $-140\text{ }^{\circ}\text{C}$

№	Наименование клеточных популяций	Уравнения регрессии	R^2	e
5.16	Нейтрофильные лейкоциты	$Y = 1859,629 - 73,3152X + 1,122X^2 - 0,006X^3$	0,790	36,742
5.17	Макрофаги	$Y = 665,940 - 4,205X$	0,919	8,466
5.18	Фибробласты	$Y = 387,872 + 3,230X$	0,919	6,466
5.19	Лимфоциты	$Y = 58,374 + 5,295X - 0,089X^2 + 0,000X^3$	0,687	2,751
5.20	Общее количество клеток исследуемых популяций	$Y = 2195,106 - 10,914X$	0,849	31,075

Примечание. X — срок эксперимента; Y — содержание клеток в 1 мм^2 стенки псевдокисты; R^2 — коэффициент детерминации; e — ошибка предсказания зависимой переменной. Уровень значимости для F-отношения — $< 0,001$

В течение исследования наблюдается уменьшение общего содержания клеток исследуемых популяций в 1 мм^2 стенки псевдокисты. Это связано с разрастанием и созреванием соединительной ткани, а также снижением активности воспалительного процесса. Количество нейтрофильных лейкоцитов уменьшалось на протяжении эксперимента. Изначально на 14 и 21-е сутки исследования они занимали доминирующее положение среди клеточных популяций. Известно, что нейтрофильные лейкоциты выполняют очистительную функцию, переваривая продукты распада тканей [295, 431, 527, 528]. Они остаются жизнеспособными в течение нескольких часов, затем погибают. Число макрофагов увеличивалось, достигнув максимума на 30-е сутки, после чего отмечалось уменьшение их количества. Макрофаги обладают ферментативной и секреторной активностью. Они выделяют большое число ферментов и других продуктов в окружающее их пространство. Описаны следующие группы продуктов секреции макрофагов: а) ферменты, влияющие на внеклеточные процессы: лизосомальные ферменты, активатор плазминогена, коллагеназа, эластаза; б) продукты, необходимые для защиты организма: лизоцим, белки комплемента, интерферон; в) продукты кроветворного микроокружения: колониестимулирующий фактор, лимфоцитстимулирующий белок, ингибитор роста [293, 324, 340]. На 30-е сутки популяция макрофагов была самой многочисленной. Содержание фибробластов в стенке псевдокисты прогрессивно увеличивалось, что привело к смене доминирующей популяции на 45-е сутки. Популяция фибробластов преобладала с 45-х суток и до завершения эксперимента. Фибробласты появляются в очаге повреждения из местных камбиальных клеток мезенхимы. В их пролиферации принимает активное участие эндотелий сосудов. Установлено, что количество лимфоцитов в стенке псевдокисты возросло на протяжении исследования, достигнув своего максимального уровня на 75 и 90-е сутки. По литературным данным [431], лимфоцитстимулирующий белок макрофага усиливает интенсивность синтеза ДНК в лимфоцитах, ускоряет созревание ранних тимоцитов в зрелые Т-клетки, ускоряет дифференцировку В-клеток в клетки, секретирующие антитела. Макрофаги, взаимодействуя с лимфоцитами, составляют с ними единое функциональное целое.

При сравнении можно установить различия морфометрических параметров псевдокисты, сформированной после криовоздействия на поджелудочную железу в температурных режимах -100 и -140 °С.

Псевдокиста, образованная после холодового воздействия -140 °С, в сравнении с -100 °С, на 14-е сутки эксперимента имеет большие на 35,2 % диаметр и на 57,3 % внутреннюю полость ($p < 0,001$). Установлено, что на 10,1 % меньше толщина стенки. Уже на 15,4 % наружный и на 5,0 % — внутренний слой. Содержание клеток в 1 мм^2 стенки псевдокисты увеличено на 9,8 %. Больше количество нейтрофильных лейкоцитов, макрофагов и фибробластов (соответственно на 16,9, 5,4 и 4,8 %). Лимфоцитов меньше на 8,4 %. Определяются различия в относительном соотношении изучаемых клеточ-

ных популяций. Увеличение на 3,0 % нейтрофильных лейкоцитов. Снижение макрофагов на 1,1 %, фибробластов — на 0,9 % и лимфоцитов — 1,0 %.

На 15-е сутки после криовоздействия -140 °С (возраст псевдокисты составляет 1 сутки) псевдокиста имела больший на 33,5 % диаметр ($p < 0,001$) и на 45,5 % большую внутреннюю полость. Толщина стенки уже на 15,1 %. Ширина наружного слоя меньше на 27,1 %, чем у псевдокисты сформированной после холодового воздействия в температурном режиме -100 °С. Различий в ширине внутреннего не установлено. Отмечено на 7,2 % большее содержание клеток в 1 мм² стенки псевдокисты. Отличалось количество клеток в каждой из исследуемых популяций. Содержание нейтрофильных лейкоцитов, макрофагов и фибробластов больше соответственно на 10,5, 8,1 и 3,4 %, а лимфоцитов — меньше на 7,2 %. Различия в относительном соотношении заключались в том, что увеличилось на 1,4 % нейтрофильных лейкоцитов и 0,1 % макрофагов; снизилось на 0,7 % фибробластов и 0,8 % лимфоцитов.

На 17-е сутки исследования (возраст псевдокисты составляет 3 суток) диаметр псевдокисты, сформированный после холодового воздействия — 140 °С, был на 31,9 % больше, чем у псевдокисты, образованной после криовоздействия -100 °С. Внутренняя полость увеличена на 45,2 %, толщина стенки снижена на 16,3 %. Ширина наружного слоя на 33,9 % меньше, а внутреннего — на 15,2 % больше. Установлено на 11,2 % большее содержание клеток в 1 мм² стенки псевдокисты. Различие в количестве клеток изучаемых популяций следующее: больше нейтрофильных лейкоцитов, макрофагов и фибробластов соответственно на 15,9, 17,3 и 2,3 %, меньше на 5,9 % лимфоцитов. Увеличено относительное содержание нейтрофильных лейкоцитов на 1,4 и 1,5 % макрофагов, снижено на 1,8 % фибробластов и 1,1 % — лимфоцитов.

На 21-е сутки после холодового воздействия -140 °С (возраст псевдокисты составляет 7 суток) псевдокиста имела больший на 33,1 % диаметр и на 44,3 % большую внутреннюю полость. Толщина стенки уже на 9,7 %. Ширина наружного слоя меньше на 28,1 %, а внутреннего на 26,7 % больше, чем у псевдокисты, сформированной после криовоздействия в температурном режиме -100 °С. Отмечено на 15,8 % большее содержание клеток в 1 мм² стенки псевдокисты. Возросло количество клеток в каждой из исследуемых популяций: нейтрофильных лейкоцитов — на 21,1 %, макрофагов — на 24,3 %, фибробластов — 2,9 % и лимфоцитов — 2,1 %. Различия в относительном соотношении заключались в том, что увеличилось на 1,7 % нейтрофильных лейкоцитов, 2,0 % макрофагов и снизилось на 3,0 % фибробластов и 0,7 % лимфоцитов.

На 30-е сутки исследования (возраст псевдокисты составляет 16 суток) диаметр псевдокисты, сформированный после холодового воздействия -140 °С, был на 33,4 % больше, чем у псевдокисты, образованной после криовоздействия -100 °С. Внутренняя полость увеличена на 44,7 %, толщина стенки снижена на 9,5 %. Ширина наружного слоя на 20,9 % меньше, а внутреннего на 17,9 % больше. Установлено на 2,4 % большее содержание клеток в 1 мм² стенки псевдокисты. Различие в количестве клеток изу-

чаемых популяций следующее: большее на 6,1 % нейтрофильных лейкоцитов и 7,7 % макрофагов и меньшее на 4,5 % фибробластов и 5,1 % — лимфоцитов. Увеличено относительное содержание нейтрофильных лейкоцитов на 1,0 % и 1,7 % макрофагов, снижено на 2,0 % фибробластов и 0,7 % — лимфоцитов.

На 45-е сутки (возраст псевдокисты составляет 31 сутки) сохраняется различия между псевдокистами, образованными при криовоздействии -100 и -140 °С. Диаметр и полость псевдокисты, сформированной при холодовом воздействии в температурном режиме -140 °С, больше соответственно на 33,6 и 46,0 %. Толщина стенки меньше на 9,9 %. Ширина наружного слоя уже на 22,4 %, в то же время внутренний слой псевдокисты шире на 28,0 %. Общее содержание клеток на 1 мм² стенки псевдокисты больше на 0,5 %. Увеличено на 7,5 % количество нейтрофильных лейкоцитов и 0,7 % — фибробластов. Снижено на 2,1 % число макрофагов и 8,4 % — лимфоцитов. Различия в относительном соотношении клеток изучаемых популяций заключаются в том, что на 1,6 % увеличилось нейтрофильных лейкоцитов и 0,1 % фибробластов; и снизилось на 0,8 % макрофагов и 0,9 % — лимфоцитов.

На 60-е сутки (возраст псевдокисты составляет 46 суток) на 33,7 % больше диаметр псевдокисты и на 46,5 % шире ее внутренняя полость после криовоздействия -140 °С. Толщина стенки меньше на 8,7 %. Наружный слой на 6,5 % уже, а внутренний — на 16,0 % шире, чем у псевдокисты, сформированной после холодового воздействия -100 °С. Увеличено на 0,1 % общее число клеток на 1 мм² стенки псевдокисты. Меньше содержится нейтрофильных лейкоцитов, макрофагов и лимфоцитов соответственно на 7,7, 3,3, 8,1 % и больше на 8,5 % — фибробластов. В относительном соотношении клеточных популяций уменьшено нейтрофильных лейкоцитов на 1,6 %, макрофагов — на 1,0 % и лимфоцитов 0,8 %. Относительное число фибробластов увеличилось на 3,7 %.

На 75-е сутки эксперимента (возраст псевдокисты составляет 61 сутки) диаметр псевдокисты, сформированной после криовоздействия -140 °С, больше на 33,9 %, чем у псевдокисты, образованной под воздействием холода -100 °С. Ее внутренняя полость больше на 45,2 %. Толщина стенки меньше на 3,8 %. Ширина наружного слоя уже на 9,8 %, а внутренний слой шире на 18,2 %. Общее количество клеток в 1 мм² стенки псевдокисты больше на 0,3 %. Установлено, что число нейтрофильных лейкоцитов и лимфоцитов меньше соответственно на 0,4 и 9,9 %, а макрофагов и фибробластов — больше на 1,4 и 3,1 %. Различия в относительном количестве клеток исследуемой популяции аналогичны предыдущему сроку исследования. Нейтрофильных лейкоцитов и лимфоцитов меньше соответственно на 0,2 и 1,2 %, а макрофагов и фибробластов — больше на 0,2 и 1,2 %.

На 90-е сутки исследования (возраст псевдокисты составляет 76 суток) диаметр псевдокисты, образованной после локального воздействия холодом в режиме -140 °С, на 33,9 % больше, чем после криовоздействия -100 °С. Внутренняя полость шире на 44,2 %, толщина стенки меньше на 1,0 %. Ширина наружного слоя уже на 2,4 %. Внутренний слой шире на 4,8 %.

Отмечено на 1,2 % большее число клеток на 1 мм² стенки псевдокисты. Увеличено на 1,7 % содержание нейтрофильных лейкоцитов и 5,6 % фибробластов. Количество макрофагов и лимфоцитов меньше соответственно на 3,7 и 6,3 %. Различия относительного содержания клеток исследуемых популяций следующие: больше на 0,1 % нейтрофильных лейкоцитов и 2,0 % фибробластов; меньше на 1,2 % макрофагов и 0,9 % лимфоцитов.

Полученные данные указывают, что криовоздействие на поджелудочную железу белой крысы в температурном режиме -140 °С вызывает, в сравнении с холодовым воздействием -100 °С, образование псевдокисты достоверно больших размеров. Отмечено увеличение диаметра псевдокисты и расширение ее внутренней полости ($p < 0,001$). Структурные изменения внутреннего слоя стенки псевдокисты смещены с 21 суток на 30-е сутки эксперимента. Наблюдается тенденция замедления количественных и качественных преобразований клеточных популяций ее стенки, что обусловлено более тяжелым течением патологического процесса.

В результате исследования установлены ряд общих закономерностей развития псевдокисты, сформированной после криовоздействия на поджелудочную железу в температурных режимах -100 и -140 °С.

Наружный слой стенки псевдокисты представлен соединительной тканью. В течение эксперимента он претерпел ряд структурных преобразований, в основе которых лежат изменения баланса между синтезом коллагена и его разрушением коллагеназой.

С 14 по 21-е сутки после криовоздействия в стенке псевдокисты было выявлено новообразование соединительной ткани, которое обусловлено пролиферацией фибробластов и усилением синтеза коллагена.

Процесс внутриклеточного биосинтеза и внеклеточной модификации коллагена известен [324, 420, 472] и осуществляется следующим образом: на рибосомах, фиксированных к мембранам зернистой цитоплазматической сети, синтезируются одинарные спирали (α -цепи) и там же с помощью пролил- и лизилгидроксилаз происходит образование оксипролина и оксилизина. Три α -цепи соединяются в трехспиральную молекулу проколлагена, которая характеризуется наличием на обоих концах α -цепей не спиральных пептидов, предотвращающих внутриклеточную агрегацию молекул. После выхода из клетки это пропептиды отщепляются проколлаген-пептидазами и проколлаген агрегирует в фибриллы; затем в присутствии фермента лизилоксидазы и меди происходит образование поперечных ковалентных связей внутри молекулы. Выделены четыре основных и несколько дополнительных типа коллагена, отличающихся комбинацией α -цепей, имеющих некоторые различия в аминокислотной последовательности и числе не спиральных доменов. Большинство видов соединительной ткани состоят в основном из коллагена I и III типов в различном соотношении с примесью коллагенов V и VI типов.

По данным иммуноморфологического анализа [340, 431], коллаген III типа составляет основу ретикулярных волокон и части, тонких коллагеновых волокон соединительной ткани, а также незрелых аргирофильных волокон

грануляционной ткани, более грубые и зрелые волокна состоят в основном из коллагена I типа. Считают, что основную механическую нагрузку несет коллаген I типа, а остальные коллагеновые белки, структурные гликопротеиды и протеогликаны могут рассматриваться как связующие компоненты, соединяющие коллагеновые фибриллы, волокна и пучки волокон, играющие важную роль в реализации функции соединительной ткани.

Отмечено, что с 21-х суток эксперимента начинается стабилизация соединительной ткани, при которой устанавливается относительное равновесие между синтезом и катаболизмом коллагена. Биологический смысл данного явления заключается в защите от избыточного роста. В стенке псевдокисты это достигается ингибированием биосинтеза коллагена путем превращения фибробластов в неактивные формы (фиброциты) и фиброкласты.

Важное значение в регуляции роста соединительной ткани, по данным литературы [277, 340, 399], имеет также взаимоотношение фибробластов с коллагеновыми волокнами. Отмечено, что разрушению подвергаются, в основном, фиброкласты, находящиеся в тесном окружении коллагеновых волокон. При этом на границе клеток и волокон часто образуются крупные пустые вакуоли, а органеллы перемешиваются с коллагеновыми фибриллами. Деструкция плазмолеммы нарушает жизнедеятельность клетки, приводит к распаду цитоплазмы, пикнозу и разрушению ядра. В. В. Серов и А. Б. Шехтер [324] высказали предположение о наличии у фибробластов особых рецепторов, чувствительных к зрелым коллагеновым фибриллам.

В стабилизации стенки псевдокисты может играть существенную роль фиброклазия. Установлено, что фиброкласты могут функционировать как фиброкласты, фагоцитируя коллагеновые фибриллы и осуществляя их внутриклеточный лизис с помощью лизосом [419]. Ультраструктурный механизм внутриклеточного лизиса коллагеновых волокон включает в себя захват фибробластом фрагментов коллагенового волокна путем инвагинации цитолеммы; образования фагосом; слияния фагосом и первичных лизосом с формированием фаголизосом; постепенную деградацию коллагеновых фибрилл, включающую в себя набухание, фрагментацию, потерю поперечной исчерченности и лизис.

Одним из важнейших принципов строения соединительной ткани на тканевом уровне организации является соответствие архитектоники функциональным особенностям тканей, прежде всего механической функции. Концентрическое расположение волокон в стенке псевдокисты обусловлено локальным распределением механического напряжения, направление волокон соответствует длинной оси фибробласта. Учитывая способность клеток к движению, вероятно с помощью своих длинных отростков, фибробласты регулируют трехмерное взаимоотношение волокон и пучков волокон, а сама траектория их движения определяется линиями биомеханической нагрузки.

Начиная с 45-х суток эксперимента в стенке псевдокисты выявляются дистрофические изменения, которые, вероятно, вызваны нарушением тканевого метаболизма. Их развитие связано с нарушением ряда механизмов,

определяющих трофические функции [324]: расстройство ауторегуляции клетки; нарушение работы транспортных систем трофики, таких как кровь, микрососуды, тканевая жидкость и лимфа; нарушение функции интегративных систем трофики, нервная, эндокринная, иммунная. Морфологические проявления дезорганизации соединительной ткани в стенке псевдокисты характеризуются мукоидным набуханием, фибриноидными изменениями и гиалинозом, которые являются последовательными стадиями.

По данным литературы [340], в основе мукоидного набухания лежит накопление и перераспределение межклеточной субстанции гидрофильных гликозаминогликанов, с чем связано ее последующее пропитывание белками и гликопротеинами плазмы крови. Сущность этого процесса, наблюдаемого в наружном слое псевдокисты, заключается в набухании основного вещества и коллагеновых волокон.

При мукоидном набухании [324] выявлено разволокнение коллагеновых фибрилл. Помимо типичных коллагеновых фибрилл с периодичностью 64 нм, появлялись фибриллы в разных стадиях расщепления на аperiodические субфибриллы диаметром 7–18 нм. Такое разволокнение коллагеновых фибрилл представляет собой новое структурно-функциональное качество соединительной ткани стенки псевдокисты поджелудочной железы, когда на месте одних надмолекулярных агрегатов коллагеновых белков возникают другие, менее сложно организованные и менее упорядоченные.

Фибриноидные изменения являются проявлением более глубокой дезорганизации соединительной ткани, чем мукоидное набухание. Одним из факторов, ведущих к фибриноидным изменениям, считают [340] повышение сосудисто-тканевой проницаемости, обеспечивающей экссудацию высокомолекулярных белков и гликопротеидов плазмы крови, приводящих к деструкции коллагеновых волокон, изменению гликозаминогликанов в основном веществе соединительной ткани.

Фибриноидное набухание стенки псевдокисты завершилось гиалинозом. Соединительнотканые пучки утратили фибриллярность и слились в однородную массу, клеточные элементы подверглись атрофии.

Содержимое псевдокисты поджелудочной железы, сформированной после криовоздействия -100 и -140 °С, на 14-е сутки эксперимента представляло собой жидкий тканевой детрит, включающий в себя нейтрофильные лейкоциты на стадии распада. В дальнейшем наблюдались следующие изменения: отмечалось увеличение вязкости из-за обезвоживания. На 30-е сутки жидкое содержимое превращается в казеозную массу. С 60-х суток и до завершения исследования в содержимом псевдокисты присутствуют крупинки кальцификатов, что, вероятно, обусловлено изменением физико-химических свойств содержимого псевдокисты, обеспечивающих адсорбцию кальция. Наибольшее значение в этом процессе по данным литературы [324, 340], придают усилению активности фосфатаз.

Обобщая уже имеющиеся и полученные собственные данные можно выделить основные свойства соединительнотканной капсулы псевдокисты

поджелудочной железы: полиморфизм клеточных систем, полифункциональность и высокая пластичность. Полиморфизм обусловлен одновременными наличием в ткани стенки псевдокисты клеток с различной степенью дифференцировки и отличиями в структурно-функциональной специализации каждой популяции. Полифункциональность заключается в разнообразии функций соединительнотканной капсулы псевдокисты: биомеханической, трофической, защитной и пластической. Биомеханическая функция состоит в создании механической прочности стенки псевдокисты. Трофическая функция определяется присутствием сосудов, обеспечивающих доставку питательных веществ и удаление метаболитов. Нарушение этой функции приводит к дистрофическим процессам в стенке псевдокисты поджелудочной железы (мукоидное набухание, фибриноидное изменение и гиалиноз). Защитная функция проявляется как в создании барьера, воспалительной реакции вокруг пораженной ткани. Пластическая функция заключается в миграции и пролиферации необходимых клеточных форм, обеспечивающих быстрый гистогенез.

Таким образом, морфогенез псевдокисты поджелудочной железы в эксперименте складывается из взаимосвязанных и последовательно развивающихся стадий.

Стадия формирования псевдокисты (начальная), охватывает период с трех часов до 14 суток после локального криовоздействия на поджелудочную железу и заключается в преобразовании инфильтративно-некротической формы парапанкреатита в псевдокисту. Данная стадия имеет периоды серозного отека (3–6 часов), некроза (12 часов – 1 сутки), инфильтрации (3-и сутки) и отграничения (7–14-е сутки) [123, 128, 139, 142, 147, 149, 154].

Стадия быстрых структурных преобразований наблюдается на протяжении с 14 по 21-е сутки, в течение которых происходят основные изменения морфометрических параметров псевдокисты. Стадия медленных структурных преобразований (завершающая), с 21 по 90-е сутки эксперимента, на этой стадии морфометрические параметры псевдокисты относительно стабильны и характеризуются процессами количественных и качественных преобразований клеточных популяций [138, 141, 148, 155].

Гистологическое исследование стенки псевдокисты поджелудочной железы позволило выделить 3 основные морфологические формы, связанные со стадиями процесса: молодая, зрелая, с дистрофическими изменениями.

Молодая псевдокиста (с 14 по 21-е сутки эксперимента) характеризуется широким внутренним грануляционным слоем и превалированием нейтрофильных лейкоцитов среди клеточных популяций ее стенки. У зрелой псевдокисты (с 21 по 45 сутки исследования) преобладает наружный соединительнотканый слой, доминирование нейтрофильных лейкоцитов утрачивается. Псевдокиста с дистрофическими изменениями (с 45 по 90 сутки исследования). Характеризуется тем, что в ее стенке выявляются очаги мукоидного набухания, фибриноидных изменений и гиалиноза. Из клеточных популяций наиболее многочисленны фибробласты.

ГЛАВА 6

ЭКСПЕРИМЕНТАЛЬНЫЕ ДАННЫЕ ПРИМЕНЕНИЯ ОДНОКРАТНОЙ ПУНКЦИОННОЙ АСПИРАЦИИ ПСЕВДОКИСТЫ ПОДЖЕЛУДОЧНОЙ ЖЕЛЕЗЫ

6.1. Литературные сведения о лечении псевдокисты поджелудочной железы

Лечение псевдокисты поджелудочной железы является актуальной проблемой. Выбор адекватного способа лечения с данной патологией всеми авторами признается сложной задачей [7, 47, 64, 70, 72, 80, 92, 103, 181, 182, 206, 313, 348, 365, 423, 501, 532, 574, 591, 616, 699]. Необходимо учитывать ряд критериев: сроки кистообразования, степень сформированности стенки псевдокисты, наличие в ее полости секвестров, а также сообщения с протоковой системой поджелудочной железы. В отечественной и зарубежной литературе последних лет имеются противоречивые сообщения по проблеме лечения псевдокисты поджелудочной железы [13, 48, 52, 159, 208, 272, 625, 651, 697]. ДискуSSIONируется вопрос о возможности резорбции псевдокисты. По данным различных авторов на фоне проведения консервативной терапии острого панкреатита резорбция псевдокисты происходит в 20–30 % случаев [219, 273, 597, 673].

Сторонники выжидательной тактики призывают к максимально консервативному (в течение нескольких месяцев) подходу к лечению псевдокисты, уделяя особое внимание фактору создания физиологического покоя для поджелудочной железы.

Некоторые авторы [83, 120, 176, 327, 350, 425, 568, 583, 606, 615] высказывают предостережения по поводу чрезмерного увлечения такой тактикой, ибо затягивание с хирургическим лечением у этих больных сопряжено с риском развития опасных для жизни осложнений (кровотечение, перфорация, нагноение).

В ряде работ [78, 110, 209, 549, 575, 614, 664] констатируется то, что вообще к хирургическим мероприятиям следует прибегать только при осложнениях.

Некоторые авторы [172, 207, 212, 248, 250, 367] предпочитают радикальные подходы и выражают скептическое отношение к эффективности консервативной терапии при данной патологии. Свое мнение обосновывают тем, что консервативная терапия резко увеличивает риск развития осложненных форм псевдокисты. Приводится также такой довод, что кистозная опухоль поджелудочной железы, прогрессируя под маской псевдокисты, может привести к потере оптимальных сроков радикального хирургического вмешательства.

Имеющиеся способы хирургического лечения псевдокисты поджелудочной железы можно разделить на три группы: наружное или внутреннее дренирование псевдокисты и радикальное ее удаление. Перечисленные группы объединяют многие разновидности оперативных вмешательств.

На современном этапе развития хирургии внутреннее дренирование панкреатической псевдокисты в просвет желудочно-кишечного тракта считается операцией выбора. По мнению ряда авторов [60, 176, 382, 416, 518, 633, 648, 684], эта операция способна прервать прогрессирование процесса путем создания нового русла для оттока панкреатического сока при наличии препятствия в проксимальном отделе главного панкреатического протока, устранить болевой синдром и способствовать стабилизации функции поджелудочной железы. Этот способ хирургического лечения имеет относительно низкую частоту послеоперационных осложнений и летальность.

В настоящее время наибольшее распространение получили анастомозы с тонкой кишкой, желудком и двенадцатиперстной кишкой. Окончательно вопрос о виде анастомоза решается во время оперативного вмешательства и определяется степенью зрелости стенки псевдокисты, ее локализацией, размерами, состоянием протоковой системы [105, 237, 377, 401, 524, 566, 636].

Наиболее часто накладывают анастомозы с тощей кишкой на отключенной петле. Главными преимуществами указанного способа является хорошая дренажная функция, выключение соустья из транзита пищевых масс, что снижает опасность инфицирования и прогрессирования деструкции поджелудочной железы. Хорошие результаты отмечаются у 77–83 % оперированных [282, 379].

К анастомозу с желудком прибегают при локализации псевдокисты в дистальных отделах железы, когда псевдокиста сращена с задней стенкой желудка. Этот способ отличается простотой и минимальной травматичностью. Среди осложнений наиболее часто отмечают нагноение псевдокисты, образование острых эрозий и язв в зоне соустья, которые могут явиться источником кровотечения. В. В. Виноградов и соавт. [63] рекомендуют сочетать цистогастростомию с наружным дренированием полости псевдокисты через гастростому или транснозально.

Условием для выполнения цистодуоденостомии является локализация псевдокисты в головке поджелудочной железы, непосредственно прилегающей к двенадцатиперстной кишке [60, 284]. Эту операцию отличает техническая сложность, обусловленная необходимостью манипулировать в глубине двенадцатиперстной кишки в непосредственной близости от большого дуоденального сосочка и развитие в послеоперационном периоде у 40 % больных тяжелых осложнений, проявляющихся кровотечением, которые часто заканчиваются летальным исходом.

В литературе содержатся данные о целесообразности формирования соустья не с псевдокистой, а с главным панкреатическим протоком [301, 384, 564, 609, 655, 681]. По мнению авторов, цистоеюностомия не в состоянии обеспечить адекватную декомпрессию панкреатического протока, вследствие чего возникают условия для рецидива панкреатита в ближайшие сроки после операции и возобновления болевого синдрома. Поэтому лучшим способом внутреннего дренирования считают продольную панкреатико- или вирсунгоеюностомию.

Стремление добиться полного излечения больных с панкреатической псевдокистой побуждает хирургов к применению радикальных операций: цистэктомии, резекции поджелудочной железы с псевдокистой. Из-за технических трудностей, связанных со сложными анатомическими отношениями поджелудочной железы с окружающими органами и крупными сосудами на практике частота выполнения этих операций не превышает 10–20 %. Относительно небольшие, хорошо инкапсулированные псевдокисты, не имеющие интимной связи с окружающими органами, могут быть легко выделены и удалены. Псевдокиста, которая сращена только с селезенкой, может быть удалена вместе с последней и частью тела и хвоста поджелудочной железы [25].

В большинстве случаев стенка псевдокисты спаяна с задней поверхностью желудка, брыжейкой или самой поперечной ободочной кишкой, тогда полностью удалить псевдокисту практически не представляется возможным. Поэтому стремление удалить псевдокисту, во что бы то ни стало, следует считать неоправданным [258, 430]. Радикализм приводит к необходимости резко расширить объем оперативного вмешательства и подвергает больного ненужному риску.

Абсолютным показанием для радикальной операции является озлокачествление псевдокисты. Ряд хирургов рекомендуют применение радикальной операции также при псевдокисте, осложненной кровотечением, сдавлением холедоха, множественных и рецидивных псевдокистах. Оценивая результаты радикальных операций, авторы [169, 262, 300] указывают на высокую послеоперационную летальность, достигающую 10 %, и частоту послеоперационных осложнений, превышающую 40 %.

Наружное дренирование панкреатической псевдокисты остается на вооружении хирургов и нередко является единственно возможным способом лечения больных с высоким операционным риском [90, 253]. Эффективность наружного дренирования достигает 85–87 %.

Считают [189, 286, 299], что наружное дренирование показано в следующих случаях:

а) при острой, не полностью сформированной псевдокистой поджелудочной железы, в первые 2–6 недель с момента развития деструктивного панкреатита, в условиях прогрессирования панкреонекроза, быстрого увеличения псевдокисты, опасности ее разрыва;

б) при нагноении острой и хронической псевдокисты, инфицированной в силу ряда причин, например, после ретроградной панкреатикографии;

в) при наличии следующих анатомических изменений сформированной панкреатической псевдокисты: истончение, рыхлость стенки, обильная васкуляризация, наличие в полости псевдокисты множественных секвестров, особенно в зоне крупных сосудов. В данном случае более радикальное вмешательство, в частности, внутреннее дренирование, технически невыполнимо из-за опасности развития осложнений, связанных с инфицированием псевдокисты, прогрессированием панкреонекроза.

г) как метод быстрого завершения оперативного вмешательства при тяжелом, опасном для жизни состоянии пациента;

д) как дополнительная манипуляция, позволяющая повысить безопасность и лечебный эффект при других вмешательствах на поджелудочной железе (внутренне дренирование полостных образований).

На современном этапе развития хирургии поджелудочной железы существуют различные способы наружного дренирования панкреатических псевдокист [3, 114, 428, 584, 600]. Традиционным считается лапаротомный. Операция марсупиализации состоит в рассечении псевдокисты и эвакуации ее содержимого. После производства биопсии стенка псевдокисты подшивается к париетальной брюшине, а последняя — к коже брюшной стенки. Так как при этой операции содержимое псевдокисты длительно мацерирует кожу, то более удобно простое дренирование псевдокисты с помощью мягкого резинового дренажа или грибовидного катетера.

В настоящее время широкое распространение получили малотравматические способы: пункционно-дренирующий под контролем ультразвукового исследования и эндоскопические способы декомпрессии кистозных образований и протоковой системы поджелудочной железы.

По мнению ряда хирургов [237, 279, 432, 558], лапаротомный способ единственно возможен при острой и хронической постнекротической псевдокисте, осложненной кровотечением или перфорацией. В некоторых сообщениях лабораторному способу отдается предпочтение и при нагноении псевдокисты, так как только лапаротомия дает возможность полноценной ревизии полости псевдокисты, ее санации при наличии в ней секвестров.

Многими авторами проводится мысль, что лапаротомия, в лечении панкреатической псевдокисты, является не лучшим, а более надежным методом, позволяющим достоверно дифференцировать воспалительный и опухолевой процесс [174, 191, 489, 534, 585, 603].

Имеется значительное количество работ, в которых авторами выражается негативное отношение к лапаротомному способу лечения псевдокисты [17, 298, 623]. Основным аргументом является высокая частота послеоперационных осложнений, достигающая 35 %. Большинство противников лапаротомии утверждают, что к ней следует прибегать только при неэффективности закрытых способов лечения.

Внедрение в практику малотравматического пункционно-дренирующего способа лечения псевдокисты поджелудочной железы под контролем ультразвукового исследования позволило получить хорошие результаты при проведении чрескожной аспирации содержимого псевдокисты. Опубликовано большое количество отечественных и зарубежных работ, посвященных этому вопросу [14, 19, 22–24, 26, 46, 76, 198, 249, 337, 375, 427].

Следует отметить, что пункцию и дренирование полостных образований поджелудочной железы возможно выполнить под контролем компьютерной томографии [74, 197, 203, 572, 576, 686, 694].

Пункционно-дренирующий способ под контролем ультразвука в лечении псевдокисты имеет значительные преимущества. Отмечают низкую частоту осложнений после его применения и минимальную летальность [20, 71, 243, 371, 437, 490, 533, 544, 562, 589]. Некоторые авторы рекомендуют применять этот способ на любой стадии формирования псевдокисты, так как данное вмешательство, в большинстве случаев, является окончательным этапом в лечении или подготовительным к лапаротомии [45, 304, 688]. По сообщениям различных источников, эффективность пункционно-дренирующего способа варьирует от 64 до 80 % [18, 118, 374], а по данным некоторых авторов, достигает 90 % при частоте рецидивирования 10 % [81, 244, 266].

Ряд исследователей пытаются ограничить широкие показания к применению пункционно-дренирующего способа, указывая на то, что он эффективен у больных с несформированной псевдокистой [102, 409, 452, 557]. Существует мнение о том, что пунктировать и дренировать псевдокисту поджелудочной железы следует в сроки более 6 недель после ее возникновения, учитывая эффективность консервативной терапии до начала формирования фиброзной капсулы [329]. Показанием к применению пункционно-дренирующего способа считают размеры псевдокисты, превышающие 50 мм [286, 305, 624]. В некоторых работах указывается на то, что данный способ показан при увеличении размеров псевдокисты на фоне проведения консервативной терапии [193, 404, 406].

В литературе встречаются сообщения об этапном лечении хронической постнекротической псевдокисты больших размеров, когда первоначально проводят наружное дренирование кистозной полости с использованием пункционно-дренирующего способа, а после стихания явлений панкреатита и уменьшения размеров полости псевдокисты выполняют внутреннее дренирование [159, 405, 589].

Имеются единичные сообщения о применении эндоскопической вирсунготомии и эндоскопической папиллотомии при псевдокисте поджелудочной железы, обусловленной патологией главного панкреатического протока [301].

К преимуществам пункционно-дренирующего способа следует отнести возможность получения для исследования жидкости, содержащейся в просвете псевдокисты поджелудочной железы. При нагноении полостных образований их содержимое рекомендуется подвергнуть бактериологическому исследованию с целью назначения адекватной антибактериальной терапии.

Пункционно-дренирующий способ позволяет провести рентгеноконтрастное исследование псевдокисты. Возможно контрастирование кистозной полости через установленные дренажи.

Некоторые исследователи, на основании своего опыта лечения псевдокисты поджелудочной железы, высказывают сдержанное отношение к пункционно-дренирующему способу [18, 242, 265, 329]. Это мнение основано на его ограниченных возможностях в дифференцировке псевдокисты от кистозных опухолей. Ряд авторов указывают на высокую частоту рецидивов после его применения [193, 237, 264, 304].

Анализ литературных данных показывает, что возможности метода пункционного лечения псевдокисты поджелудочной железы остаются не до конца изучены, что отражается в противоречивости мнений об его эффективности. В связи с этим большое значение приобретают экспериментальные данные, характеризующие воздействие однократной пункционной аспирации на морфогенез псевдокисты поджелудочной железы.

6.2. Морфологические изменения псевдокисты поджелудочной железы после однократной пункционной аспирации

Через сутки после пункционной аспирации (15-е сутки после криовоздействия в температурном режиме $-100\text{ }^{\circ}\text{C}$ и продолжительностью 60 секунд) содержимого псевдокисты в брюшинной полости экссудата не обнаружено. Определяется незначительный отек серозных оболочек. В парапанкреатической клетчатке имеется подвижная, округлой формы псевдокиста поджелудочной железы, не спаянная с прилегающими органами, с гладкой поверхностью, белесоватого цвета, мягко-эластичной консистенции диаметром $5,88 \pm 0,02$ мм. На разрезе образование имеет плотную стенку толщиной $0,84 \pm 0,02$ мм. Полость округлой формы диаметром $4,20 \pm 0,02$ мм заполнена мутным содержимым серовато-желтовато цвета.

Гистологически стенка псевдокисты состоит из двух слоев: наружного — более плотного, состоящего из оформленной соединительной ткани, шириной $0,41 \pm 0,01$ мм; и внутреннего — образованного грануляционной тканью, шириной $0,43 \pm 0,01$ мм (таблица 6.1).

Таблица 6.1 — Морфометрическая характеристика псевдокисты поджелудочной железы после однократной пункционной аспирации ($M \pm m$), мм

Сроки после пункционной аспирации псевдокисты (сутки)	Морфометрические параметры псевдокисты				
	диаметр	диаметр полости	толщина стенки	ширина наружного слоя стенки	ширина внутреннего слоя стенки
1 (6)	$5,88 \pm 0,02^{###}$	$4,20 \pm 0,02^{###}$	$0,84 \pm 0,02$	$0,41 \pm 0,01^{\#}$	$0,43 \pm 0,01^{\#}$
3 (6)	$5,52 \pm 0,02^{***.###}$	$3,80 \pm 0,02^{***.###}$	$0,86 \pm 0,01^{*.##}$	$0,51 \pm 0,03^{*.#}$	$0,35 \pm 0,01^{**}$
7 (6)	$5,36 \pm 0,02^{**.*###}$	$3,71 \pm 0,02^{**.*###}$	$0,83 \pm 0,01^{###}$	$0,55 \pm 0,01^{###}$	$0,28 \pm 0,01^{*}$
16 (6)	$4,85 \pm 0,01^{***.###}$	$3,55 \pm 0,01^{***.###}$	$0,65 \pm 0,01^{***.###}$	$0,42 \pm 0,01^{***.###}$	$0,23 \pm 0,02$
31 (6)	$4,71 \pm 0,01^{***.###}$	$3,51 \pm 0,02^{###}$	$0,60 \pm 0,01^{**.*###}$	$0,40 \pm 0,01^{###}$	$0,20 \pm 0,01^{\#}$

Примечания: 1) в скобках указано количество используемых животных; 2) различия достоверны по отношению к предыдущему показателю: * $p < 0,05$; ** $p < 0,01$; *** $p < 0,001$; 3) различия достоверны при сравнении с показателями псевдокисты, не подвергшейся пункционной аспирации: $^{\#}p < 0,05$; $^{##}p < 0,01$; $^{###}p < 0,001$

В наружном слое преобладают концентрически ориентированные волокнистые структуры. Отмечается разрыхление и набухание коллагеновых пучков, ослабление их фуксинофилии. Выявляются различной степени зрелости фибробласты, которые при светооптической микроскопии удаётся разделить на малодифференцированные, зрелые и фиброциты.

Внутренний слой богат клеточными элементами, преобладают нейтрофильные лейкоциты, макрофаги и фибробласты.

В стенке псевдокисты определяются расширенные и полнокровные кровеносные сосуды, наибольшее их число содержится во внутреннем слое. В полости псевдокисты имеется жидкость, содержащая нейтрофильные лейкоциты, макрофаги и незначительное количество эритроцитов.

После идентификации и подсчета клеточных элементов стенки псевдокисты на 1 мм² площади число нейтрофильных лейкоцитов составляет 800 ± 3; макрофагов — 566 ± 2; фибробластов — 411 ± 4; лимфоцитов — 120 ± 2, их общее количество равно 1894 ± 4 (таблица 6.2).

Селезеночный отдел поджелудочной железы серого цвета. Гистологически в зоне замораживания определяется лейкоцитарная инфильтрация полей некроза. Выявляются макрофаги.

В зоне охлаждения паренхима поджелудочной железы представлена дольками неодинаковой величины. Междольковые прослойки отечны, местами инфильтрированы нейтрофильными лейкоцитами. Просветы некоторых ацинусов и мелких протоков содержат клеточный детрит. Наблюдаются недифференцированные эпителиальные трубки. Обнаруживаются панкреатические островки различной величины.

На 3-и сутки после пункционной аспирации (17-е сутки после криовоздействия) содержимого псевдокисты поджелудочной железы в брюшинной полости экссудата не обнаружено. Сохраняется незначительный отек серозных оболочек. В парапанкреатической клетчатке определяется подвижная, округлой формы псевдокиста, не спаянная с прилегающими органами с гладкой поверхностью, белесоватого цвета эластичной консистенции диаметром 5,52 ± 0,02 мм, на разрезе образование имеет плотную стенку толщиной 0,86 ± 0,01 мм. Полость округлой формы диаметром 3,80 ± 0,02 мм заполнена мутным содержимым желтоватого цвета.

Таблица 6.2 — Количество клеток в 1 мм² стенки псевдокисты поджелудочной железы после однократной пункционной аспирации (M ± m)

Сроки после пункционной аспирации псевдокисты (сутки)	Наименование клеточных популяций				Общее количество клеток исследуемых популяций
	нейтрофильные лейкоциты	макрофаги	фибробласты	лимфоциты	
1 (6)	800 ± 3 ^{###}	566 ± 2 ^{##}	411 ± 4	120 ± 2	1894 ± 4 ^{###}
3 (6)	540 ± 3 ^{***,###}	560 ± 2 ^{###}	490 ± 4 ^{***,###}	130 ± 2 ^{**}	1720 ± 4 ^{***,###}
7 (6)	410 ± 3 ^{***,###}	510 ± 5 ^{***,#}	561 ± 4 ^{***,###}	150 ± 2 ^{***}	1631 ± 7 ^{***,###}
16 (6)	329 ± 2 ^{***,###}	470 ± 3 ^{***,###}	590 ± 5 ^{**}	161 ± 4 [*]	1549 ± 6 ^{***,###}
31 (6)	280 ± 3 ^{***,###}	421 ± 4 ^{***}	601 ± 4 ^{##}	171 ± 2	1472 ± 9 ^{***}

Примечания: 1) в скобках указано количество используемых животных; 2) различия достоверны по отношению к предыдущему показателю: *p < 0,05; **p < 0,01; ***p < 0,001; 3) различия достоверны при сравнении с показателями псевдокисты, не подвергшейся пункционной аспирации: #p < 0,05; ##p < 0,01; ###p < 0,001

При гистологическом исследовании в стенке псевдокисты различимы два слоя. Наружный слой состоит из оформленной соединительной ткани шириной $0,51 \pm 0,03$ мм. Коллагеновые волокна разрыхлены, образуют концентрически ориентированные, волнообразные пучки. Выявляются различной степени зрелости фибробласты. Внутренний слой представлен грануляционной тканью, шириной $0,35 \pm 0,01$ мм, богат клеточными элементами, среди которых преобладают нейтрофильные лейкоциты, макрофаги и фибробласты.

В стенке псевдокисты определяются кровеносные сосуды, их наибольшее число во внутреннем слое. В полости псевдокисты имеется непрозрачная жидкость, содержащая нейтрофильные лейкоциты и макрофаги.

После идентификации и подсчета клеточных элементов стенки псевдокисты в 1 мм^2 площади число нейтрофильных лейкоцитов составляет 540 ± 3 ; макрофагов — 560 ± 2 ; фибробластов — 490 ± 4 ; лимфоцитов — 130 ± 2 , их общее количество равно 1720 ± 4 .

Селезеночный отдел поджелудочной железы, подвергшийся криовоздействию, имеет серый цвет. При гистологическом исследовании в зоне замораживания определяется лейкоцитарная инфильтрация некротизированной ткани поджелудочной железы. Выявляются макрофаги и фибробласты.

В зоне охлаждения ткань поджелудочной железы не имеет обычного строения. Дольки неравномерной величины. Протоки расширены и содержат глыбки сгущенного секрета. Наблюдаются недифференцированные эпителиальные трубки. Определяются различных размеров панкреатические островки.

На 7-е сутки после однократной пункционной аспирации (21 сутки после криовоздействия) содержимого псевдокисты поджелудочной железы на секции в брюшинной полости свободной жидкости не содержалось.

Отека серозных оболочек нет. В парапанкреатической клетчатке наблюдается округлая, подвижная псевдокиста с гладкой поверхностью, плотно-эластичной консистенции, белесоватого цвета диаметром $5,36 \pm 0,02$ мм. На разрезе толщина стенки равна $0,83 \pm 0,01$ мм. Определяется округлая полость диаметром $3,71 \pm 0,02$ мм, заполненная мутной светло-желтой жидкостью. Стенка псевдокисты при гистологическом исследовании представляет собой соединительнотканную капсулу, состоящую из двух слоев. Наружный слой шириной $0,55 \pm 0,01$ мм образован волокнистой соединительной тканью, коллагеновые волокна которой складываются в пучки и имеют концентрическое направление. Некоторые волокна фрагментированы поперечными разрывами. Внутренний слой шириной $0,28 \pm 0,01$ мм представлен грануляционной тканью. Клеточные элементы локализуются преимущественно во внутреннем слое. В жидкости, содержащейся в полости псевдокисты, выявляются нейтрофилы в стадии распада. Сообщение полости с протоковой системой поджелудочной железы не установлено.

При подсчете клеточных элементов в стенке псевдокисты на 1 мм^2 площади определено: нейтрофильных лейкоцитов — 410 ± 3 ; макрофагов —

510 ± 5; фибробластов — 561 ± 4; лимфоцитов — 150 ± 2, их общее количество составляет 1631 ± 7.

Селезеночный отдел поджелудочной железы сохраняет сероватый цвет. Микроскопически в зоне замораживания наблюдается лейкоцитарная инфильтрация и рассасывание некротических масс. Очаги некроза разделены рыхлыми прослойками соединительной ткани.

В зоне охлаждения прослойки между дольками и особенно вокруг протоков и сосудов утолщены. Паренхима поджелудочной железы представляет собой полиморфную картину. Размеры ацинарных клеток колеблются в широких пределах. Обнаруживается разрастание эпителиального слоя протоков мелкого и среднего калибра. Панкреатические островки имеют различную форму и величину.

На 16-е сутки после однократной пункционной аспирации (30 сутки после криовоздействия) содержимого псевдокисты поджелудочной железы в брюшинной полости экссудата не обнаружено. В парапанкреатической клетчатке определяется подвижная, плотная, округлой формы с гладкой поверхностью псевдокиста белесоватого цвета диаметром 4,85 ± 0,01 мм. На разрезе толщина стенки составляет 0,65 ± 0,01 мм, внутренняя полость диаметром 3,55 ± 0,01 мм заполнена мутной светло-желтой жидкостью. Гистологически в стенке псевдокисты различимы два слоя. Внутренний слой шириной 0,23 ± 0,02 мм представлен грануляционной тканью, содержащей кровеносные сосуды. Ширина наружного слоя составляет 0,42 ± 0,01 мм, он образован грубоволокнистой соединительной тканью. Определяются концентрически расположенные пучки соединительнотканых волокон. Эластические волокна тонкие, длинные немногочисленны, располагаются вдоль коллагеновых пучков. Выявляются фибробласты. Основное количество клеточных элементов локализовано во внутреннем слое. Полость псевдокисты не сообщается с протоковой системой поджелудочной железы.

На 1 мм² площади стенке псевдокисты установлено содержание нейтрофильных лейкоцитов — 329 ± 2; макрофагов — 470 ± 3; фибробластов — 590 ± 5; лимфоцитов — 161 ± 4. Общее количество клеток указанных популяций составляет 1549 ± 6.

Селезеночный отдел поджелудочной железы сохраняет прежнюю серую окраску. В зоне замораживания при гистологическом исследовании отмечается пролиферация соединительной ткани.

В зоне охлаждения паренхима железы не имеет обычного дольчатого строения и пронизана соединительноткаными тяжами. Выявляются дистрофические изменения ацинарных клеток. Некоторые ациноциты увеличены в объеме с тусклой, мутной цитоплазмой. Просветы части ацинусов, вставочных и внутридольковых протоков поджелудочной железы расширены и содержат секрет. Сосуды полнокровны. Стенки артерий утолщены, выявляются очаги плазматического пропитывания и гиалиноза.

На 31-е сутки после однократной пункционной аспирации содержимого псевдокисты (45-е сутки после криовоздействия) у экспериментальных животных на секции в верхнем этаже брюшинной полости обнаруживается подвижная плотноэластичная псевдокиста, исходящая из парапанкреатической клетчатки, округлой формы, с гладкой, белесоватого цвета поверхностью. Диаметр псевдокисты составляет $4,71 \pm 0,01$ мм. Размер внутренней, округлой формы полости равен $3,51 \pm 0,02$ мм. Полость содержит мутную жидкость светло-желтого цвета. Толщина стенки составляет $0,60 \pm 0,01$ мм, в которой различают два слоя. Наружный слой шириной $0,40 \pm 0,01$ мм сформирован зрелой соединительной тканью. Внутренний слой образован грануляционной тканью, его ширина равна $0,20 \pm 0,01$ мм. Сохраняется изоляция полости псевдокисты от протоковой системы поджелудочной железы.

Содержание клеток исследуемых популяций в стенке псевдокисты на 1 мм^2 площади составляет: нейтрофильных лейкоцитов — 280 ± 3 ; макрофагов — 421 ± 4 ; фибробластов — 601 ± 4 ; лимфоцитов — 171 ± 2 . Общее количество клеток — 1472 ± 9 .

При гистологическом исследовании очага криовоздействия в зоне замораживания поджелудочной железы обнаруживается значительное скопление фиброзной ткани.

В зоне охлаждения выявляются дольки железы неравномерной величины, охваченные тяжами соединительной ткани, определяется очаговое скопление жировой ткани и лимфоцитарные инфильтраты. Сохранившиеся ацинарные клетки находятся в разных стадиях заполнения секретом. Выводные протоки расширены и содержат плотные глыбки бесструктурной массы, в междольковых соединительнотканых прослойках выявляются толстостенные сосуды. В паренхиме поджелудочной железы наблюдаются панкреатические островки различных размеров.

Таким образом, однократное пункционное аспирирование содержимого псевдокисты поджелудочной железы на 14-е сутки после криовоздействия в температурном режиме $-100 \text{ }^\circ\text{C}$ и продолжительностью 60 секунд приводит к морфологическим преобразованиям, заключающимся в изменении морфологических параметров псевдокисты и структурной реорганизации ее стенки.

6.3. Анализ структурных изменений псевдокисты поджелудочной железы после однократной пункционной аспирации

Удаление содержимого псевдокисты вызывает структурные изменения и оказывает влияние на клеточные системы псевдокисты. Это связано с тем, что содержимое включает большое число физиологически активных продуктов из разрушенных клеточных компонентов, таких как цитоплазматические и ядерные белки, полипептиды, аминокислоты, нуклеопротеиды, нуклеотиды, а также лизосомные кислые гидролазы и нейтральные протеазы, выходящих при распаде нейтрофильных лейкоцитов и макрофагов [293, 298, 324, 340].

Следует считать, что в ответ на пункционную аспирацию содержимого происходит высвобождение клетками стенки псевдокисты поджелудочной железы также биологически активных веществ, что приводит к повышению проницаемости стенок терминальных сосудов, стимулированию миграции клеток и установлению новых клеточных взаимоотношений.

Полученные морфометрические данные позволяют изучить преобразования псевдокисты после однократной пункционной аспирации ее содержимого.

Спустя одни сутки после пункционной аспирации диаметр псевдокисты снизился на 44,6 %, диаметр полости уменьшился на 65,0 %. Указанные изменения носят достоверный характер ($p < 0,001$). Толщина стенки возросла на 5,9 %, ширина наружного и внутреннего слоев увеличилась соответственно на 4,9 и 7,0 % ($p > 0,05$). Снизилось общее количество клеток на 1 мм^2 стенки псевдокисты на 5,5 %. Уменьшилось количество нейтрофильных лейкоцитов на 15,1 %. Число макрофагов, фибробластов и лимфоцитов увеличилось соответственно на 1,1, 2,7 и 0,8 % ($p > 0,05$). Соотношение исследованных клеточных популяций установилось следующее: нейтрофильные лейкоциты — 42,2 %, макрофаги — 29,8 %, фибробласты — 21,7 % и лимфоциты — 6,3 % (рисунок 6.1).

На 3-и сутки после однократной пункционной аспирации, в сравнении с первыми сутками, диаметр псевдокисты и диаметр ее полости уменьшились соответственно на 6,5 и 10,5 % ($p < 0,001$) (рисунок 6.2). Толщина стенки псевдокисты возросла на 2,3 % ($p > 0,05$). Ширина наружного слоя увеличилась на 19,6 %, а внутреннего слоя уменьшилась на 22,9 % (рисунок 6.3). Установленные изменения достоверны. На 10,1 % снизилось общее количество клеток на 1 мм^2 стенки псевдокисты. Уменьшились популяции нейтрофильных лейкоцитов и макрофагов соответственно на 48,1 и 1,1 %.

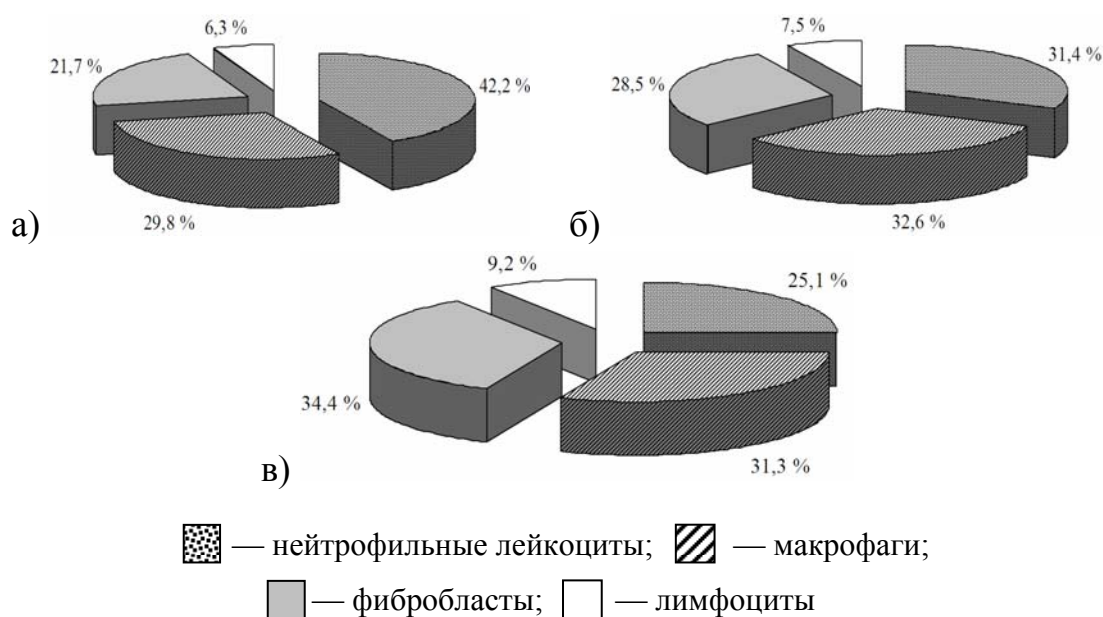


Рисунок 6.1 — Соотношение исследуемых клеточных популяций в стенке псевдокисты белой крысы после однократной пункционной аспирации в разные сроки эксперимента:
а) 1 сутки; б) 3 сутки; в) 7 сутки

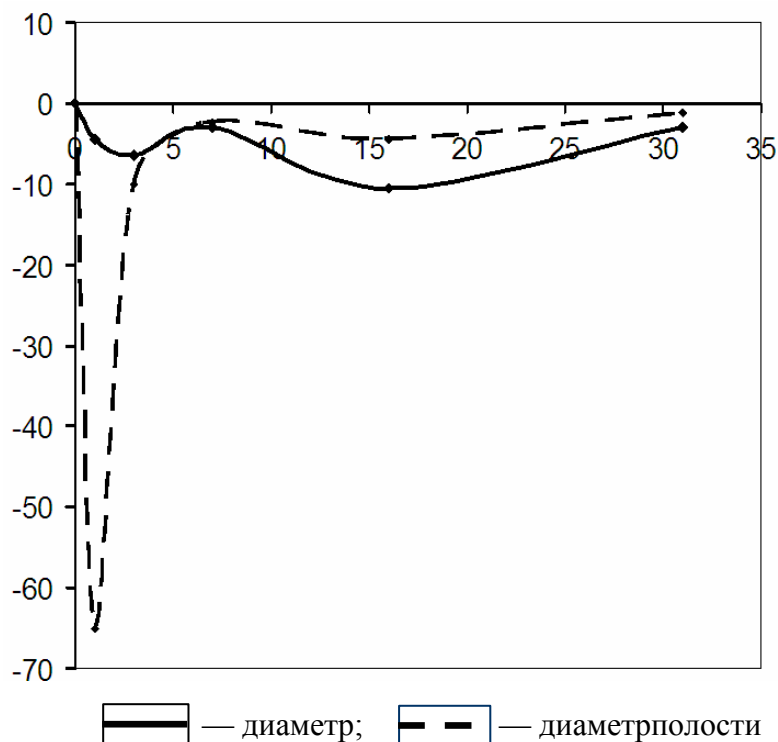


Рисунок 6.2 — Прирост параметров диаметра псевдокисты поджелудочной железы и ее внутренней полости после однократной пункционной аспирации
 По оси абсцисс — сроки эксперимента (сутки); по оси ординат — коэффициент прироста (%)

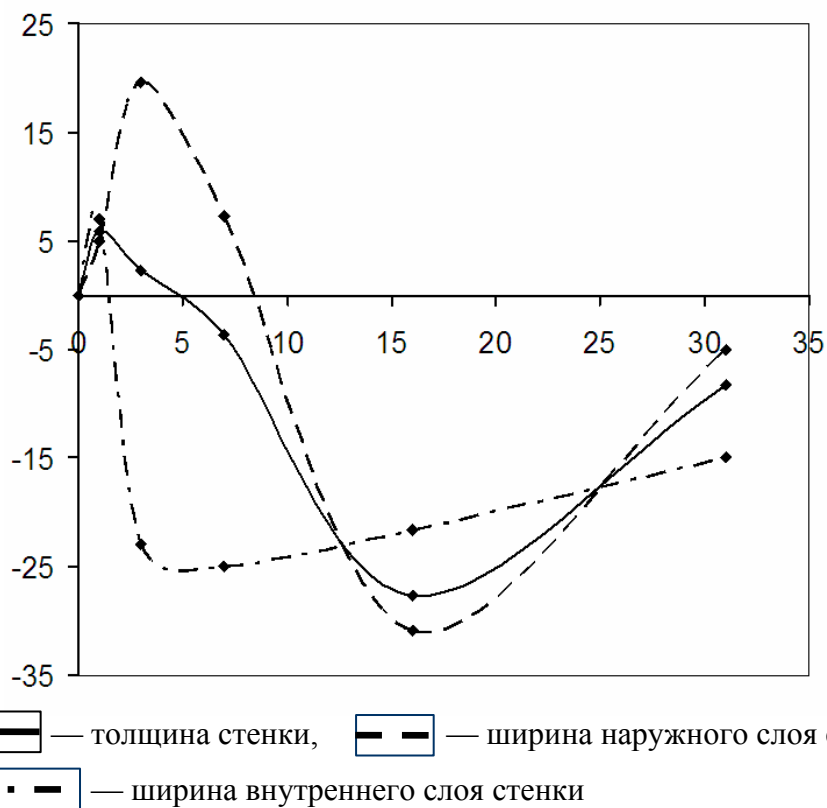


Рисунок 6.3 — Прирост параметров стенки псевдокисты поджелудочной железы после однократной пункционной аспирации
 По оси абсцисс — сроки эксперимента (сутки); по оси ординат — коэффициент прироста (%)

Увеличилось количество фибробластов на 16,1 %, а лимфоцитов — на 7,7 % (рисунок 6.4). Соотношение клеточных популяций: нейтрофильные лейкоциты — 31,4 %, макрофаги — 32,6 %, фибробласты — 28,5 %, лимфоциты — 7,5 %.

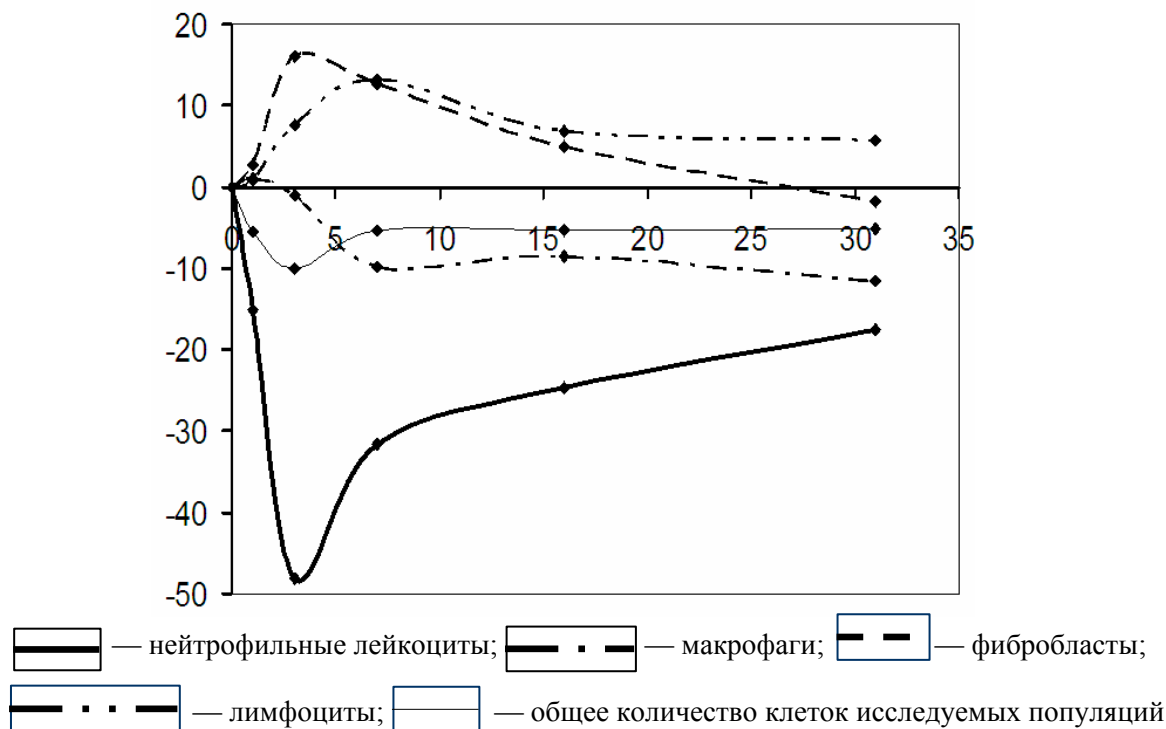


Рисунок 6.4 — Прирост количества клеток в 1 мм² стенки псевдокисты поджелудочной железы после однократной пункционной аспирации
По оси абсцисс — сроки эксперимента (сутки); по оси ординат — коэффициент прироста (%)

На 7-е сутки эксперимента в сравнении с 3-ми сутками изменение морфологических параметров следующее: диаметр псевдокисты уменьшился на 3,0 %, толщина стенки снизилась на 3,6 %, уменьшился на 2,4 % диаметр полости. Ширина наружного слоя увеличилась на 7,3 %, а внутреннего уменьшилась на 25,0 %, на 5,4 % снизилось общее количество клеток на 1 мм² стенки псевдокисты. Уменьшились на 31,7 % популяции нейтрофильных лейкоцитов и 9,8 % — макрофагов. Число фибробластов и лимфоцитов увеличилось соответственно на 12,7 и 15,3 %. Соотношение клеточных популяций установилось следующее: нейтрофильные лейкоциты — 25,1 %, макрофаги — 31,3 %, фибробласты — 34,4 % и лимфоциты — 9,2 %.

На 16-е сутки после однократной пункционной аспирации, по сравнению с 7 сутками эксперимента, установлены достоверные ($p < 0,001$) изменения следующих морфометрических параметров: диаметр псевдокисты уменьшился на 10,5 %, толщина стенки снизилась на 27,7 % и диаметр полости уменьшился на 4,5 %. Ширина наружного слоя снизилась на 30,9 %. Ширина внутреннего слоя уменьшилась на 21,7 % ($p > 0,05$). Общее количество клеток на 1 мм² стенки псевдокисты снизилось на 5,3 %. Отмечено

достоверное ($p < 0,001$) уменьшение числа нейтрофильных лейкоцитов и макрофагов соответственно на 24,6 и 8,5 %, увеличилось количество фибробластов на 4,9 % и лимфоцитов — на 6,8 %. Соотношение между исследуемыми клеточными популяциями установились следующие: нейтрофильные лейкоциты — 21,2 %, макрофаги — 30,3 %, фибробласты — 38,1 % и лимфоциты — 10,4 % (рисунок 6.5).

К завершению эксперимента на 31-е сутки, по сравнению с 16 сутками, диаметр псевдокисты снизился на 3,0 %. Толщина стенки уменьшилась на 8,3 %. Диаметр полости сократился на 1,1 %. Уменьшилась ширина наружного и внутреннего слоя псевдокисты соответственно на 5,0 и 15,0 %. Общее содержание клеток исследуемых популяций на 1 мм^2 стенки псевдокисты сократилось на 5,2 %, снизилось количество нейтрофильных лейкоцитов, макрофагов и фибробластов соответственно на 17,5, 11,6, и 1,8 %. Число лимфоцитов возросло на 5,8 %. Соотношение между клеточными популяциями установилось следующее: нейтрофильные лейкоциты — 19,0 %, макрофаги — 28,6 %, фибробласты — 40,8 % и лимфоциты — 11,6 %.

Анализ полученных данных позволяет установить различия морфометрических параметров псевдокисты, подвергшейся и не подвергшейся однократной пункционной аспирации.

У псевдокисты через одни сутки после пункционной аспирации содержимого, в сравнении с псевдокистой у которой не производилась пункционная аспирация, диаметр меньше на 32,6 %. На 39,9 % сократилась внутренняя полость.




Рисунок 6.5 — Соотношение исследуемых клеточных популяций в стенке псевдокисты белой крысы после однократной пункционной аспирации в разные сроки эксперимента: а) 16 суток; б) 31 сутки

Толщина стенки уже на 2,3 %. Ширина наружного слоя меньше на 14,6 %, а внутреннего — больше на 13,2 % (рисунок 6.6). Содержание клеток в 1 мм^2 стенки псевдокисты снижено на 3,9 %. Отличалось количество клеток в каждой из исследуемых популяций. Содержание нейтрофильных лейкоцитов и лимфоцитов меньше соответственно на 10,0 и 4,0 %, а макрофагов и фибробластов — больше на 3,9 и 0,2 %.

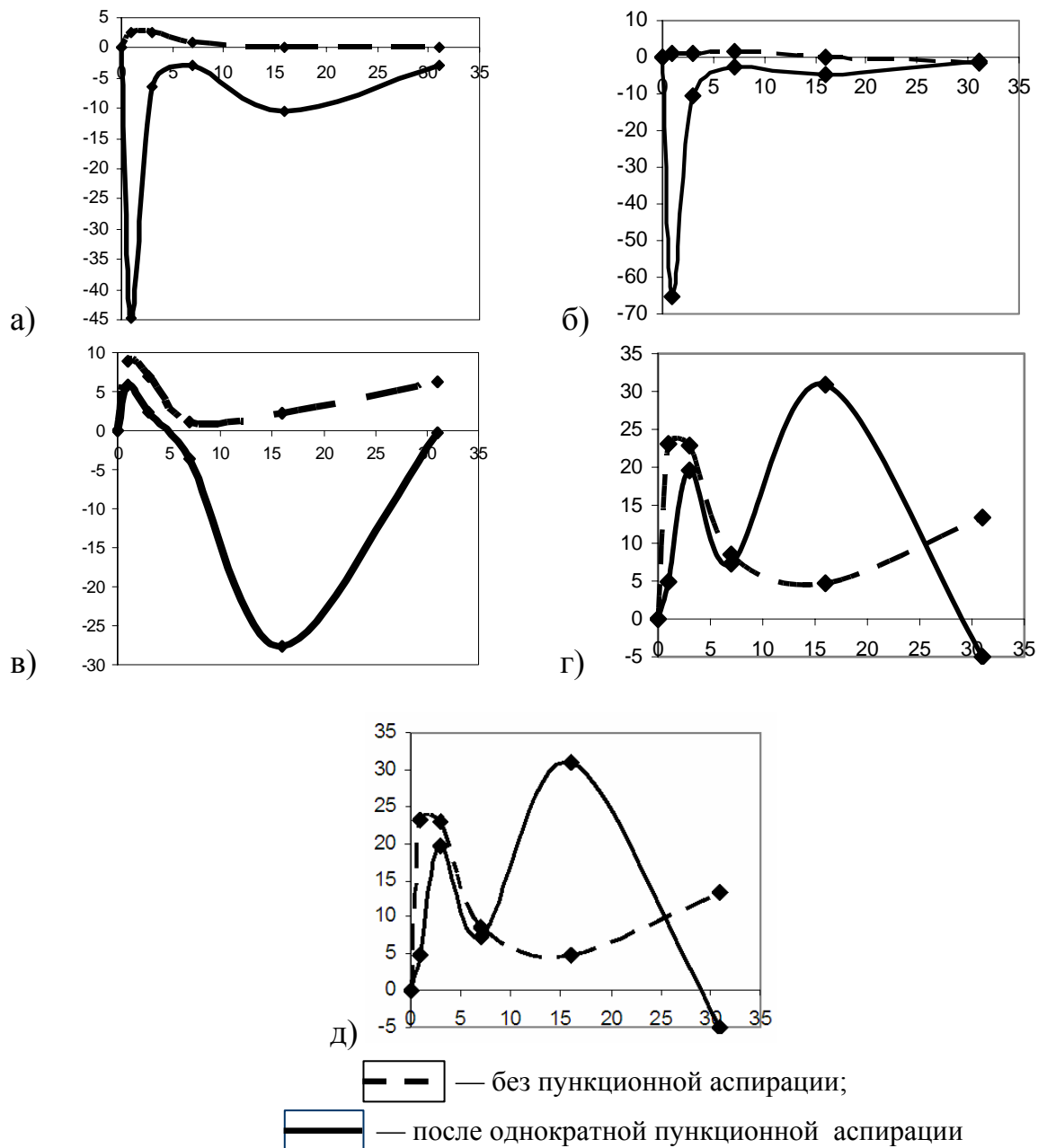


Рисунок 6.6 — Прирост морфометрических параметров псевдокисты поджелудочной железы: а) диаметр псевдокисты; б) диаметр внутренней полости; в) толщина стенки; г) ширина наружного слоя стенки; д) ширина внутреннего слоя стенки

По оси абсцисс — сроки эксперимента (сутки); по оси ординат — коэффициент прироста (%)

Различия в относительном соотношении лимфоцитов не установлено. Определяется относительное снижение нейтрофильных лейкоцитов на 2,9 % и увеличение макрофагов и фибробластов соответственно на 2,0 и 0,9 % (рисунок 6.7).

Спустя 3 суток после пункционной аспирации содержимое псевдокисты в сравнении с псевдокистой, у которой не производилось аспирация содержимого, диаметр снижается на 38,3 %. Диаметр внутренней полости

сокращается на 46,1 %. Толщина стенки уменьшается на 6,5 %. Ширина наружного слоя на 13,6 % меньше, а внутреннего — на 6,1 % больше. Содержание клеток в 1 мм² стенки псевдокисты снизилось на 7,2 %. Установлено различие в количестве клеток изучаемых популяций: число нейтрофильных лейкоцитов и лимфоцитов уменьшилось соответственно на 30,7 и 4,4 %, а макрофагов и фибробластов — увеличилось на 9,8 и 13,7 %. Сократилось относительное содержание нейтрофильных лейкоцитов на 10,6 %, а макрофагов, фибробластов и лимфоцитов соответственно возросло на 5,1, 5,3 и 0,2 %.

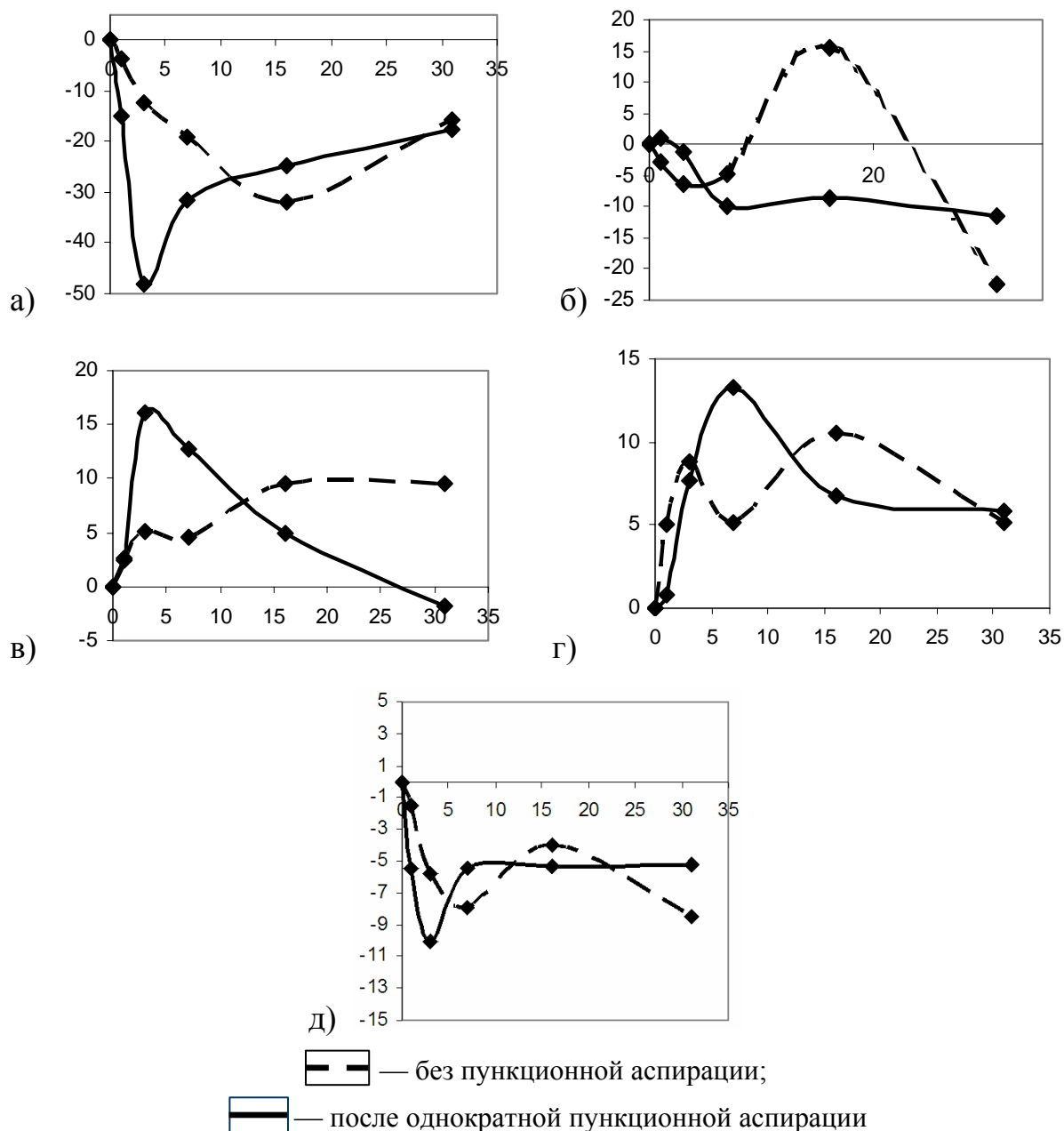


Рисунок 6.7 — Прирост количества клеток в 1 мм² стенки псевдокисты поджелудочной железы: а) нейтрофильные лейкоциты; б) макрофаги; в) фибробласты; г) лимфоциты; д) общее количество клеток исследуемых популяций
 По оси абсцисс — сроки эксперимента (сутки); по оси ординат — коэффициент прироста (%)

Псевдокиста, подвергшаяся пункционному аспирированию содержимого, спустя 7 суток имела меньшие на 40,5 % диаметр и 48,1 % внутреннюю полость. Толщина стенки уже на 10,8 %. Ширина наружного слоя снижается на 14,1 %, а внутреннего — на 6,7 %. Установлено на 4,6 % меньшее содержание клеток в 1 мм² стенки псевдокисты. Количество нейтрофильных лейкоцитов сокращается на 34,9 %. Число макрофагов, фибробластов и лимфоцитов возрастает соответственно на 4,9, 24,4 и 4,9 %. Различия в относительном соотношении заключаются в том, что уменьшилось на 11,8 % нейтрофильных лейкоцитов и увеличилось макрофагов, фибробластов и лимфоцитов соответственно на 2,9, 8,0 и 0,9 %.

Через 16 суток после аспирационной пункции в сравнении с псевдокистой у которой не проводилось аспирирование содержимого псевдокиста имела меньший на 46,2 % диаметр и на 50,3 % меньшую внутреннюю полость, толщина стенки уже на 31,6 %, уменьшена ширина наружного и внутреннего слоев соответственно на 37,3 и 17,9 %. Содержание клеток в 1 мм² стенки псевдокисты снизилось на 5,6 %. Количество нейтрофильных лейкоцитов и макрофагов уменьшилось соответственно на 23,3 и 16,2 %, увеличилось число фибробластов и лимфоцитов на 19,4 и 1,9 %. Снизилось относительное содержание нейтрофильных лейкоцитов на 4,9 %, макрофагов — на 3,9 % и возросло — на 8,0 % фибробластов и на 0,8 % — лимфоцитов.

На 31-е сутки после однократной аспирации содержимого установлены различия в сравнении с псевдокистой, не подвергшейся пункционной аспирации. Диаметр псевдокисты уменьшился на 47,8 %. Диаметр полости снизился на 50,0 %. Толщина стенки сократилась на 40,6 %. Уже ширина наружного слоя на 47,4 %, внутреннего — на 20,0 %. Общее содержание клеток на 1 мм² стенки псевдокисты меньше на 2,0 %, снижено на 22,7 % количество нейтрофильных лейкоцитов и 3,0 % макрофагов. Возросло на 11,1 % число фибробластов и на 3,0 % лимфоцитов. Установлены различия в относительном соотношении изучаемых клеточных популяций. Меньше нейтрофильных лейкоцитов и макрофагов соответственно на 5,1 и 0,3 %. Больше фибробластов и лимфоцитов на 4,8 и 0,6 %.

Проведенный математический анализ корреляционно-регрессионных зависимостей позволил рассчитать уравнение регрессии морфометрических параметров псевдокисты поджелудочной железы и содержание клеток в 1 мм² ее стенки после однократной пункционной аспирации содержимого полости (таблицы 6.3, 6.4).

Полученные данные свидетельствуют о том, что псевдокиста поджелудочной железы представляет собой саморегулирующую систему, включающую компоненты соединительной ткани, сосуды, нервные образования и во взаимосвязи с органами и организмом в целом через нервные образования и циркулирующие медиаторы регулирует микроциркуляцию, проницаемость и питание клеток в ее стенке.

Таблица 6.3 — Уравнения регрессии морфометрических параметров псевдокисты поджелудочной железы после однократной пункционной аспирации

№	Морфометрические параметры псевдокисты	Уравнения регрессии	R ²	е (мм)
6.1	Диаметр	$Y = 6,492 - 0,074X$	0,390	0,225
6.2	Диаметр полости	$Y = 4,817 - 0,057X$	0,262	0,235
6.3	Толщина стенки	$Y = 0,837 - 0,008X$	0,769	0,001
6.4	Ширина наружного слоя стенки	$Y = 0,376 + 0,059X - 0,0057X^2 + 0,0001X^3$	0,054	0,142
6.5	Ширина внутреннего слоя стенки	$Y = 0,38 - 0,007X$	0,711	0,01

Примечание. X — срок после пункционной аспирации содержимого псевдокисты; Y — морфометрический параметр псевдокисты; R² — коэффициент детерминации; е — ошибка предсказания зависимой переменной. Уровень значимости для F-отношения — < 0,001

Таблица 6.4 — Уравнения регрессии содержания клеток в 1 мм² стенки псевдокисты поджелудочной железы после однократной пункционной аспирации

№	Наименование клеточных популяций	Уравнения регрессии	R ²	е
6.6	Нейтрофильные лейкоциты	$Y = 908,022 - 128,831X + 8,603X^2 - 0,165X^3$	0,612	33,724
6.7	Макрофаги	$Y = 566,56 - 5,161X$	0,89	4,429
6.8	Фибробласты	$Y = 390,072 + 37,996X - 2,258X^2 + 0,04X^3$	0,643	11,022
6.9	Лимфоциты	$Y = 125,97 + 1,676X$	0,805	2,011
6.10	Общее количество клеток исследуемых популяций	$Y = 1845,778 - 14,464X$	0,701	23,044

Примечание. X — срок после пункционной аспирации содержимого псевдокисты; Y — содержание клеток в 1 мм² стенки псевдокисты; R² — коэффициент детерминации; е — ошибка предсказания зависимой переменной. Уровень значимости для F-отношения — < 0,001

Изучению закономерностей развития соединительной ткани при воздействии различных факторов посвящены многочисленные работы отечественных и зарубежных авторов [55, 56, 183, 270, 353, 399, 472, 507].

В лаборатории, руководимой В. Г. Елисеевым [164], установлено, что однократное рентгеновское облучение вызывает понижение фагоцитарной деятельности макрофагов, угнетение фибробластов и подавление процессов волокнообразования.

При экспериментальном А- и В-авитаминозах отмечено снижение активности фибробластов, при D-авитаминозе — макрофагов. Имеются сведения о воздействии некоторых соединений [211, 399, 431] на реактивность элементов соединительной ткани в условиях экспериментального асептического воспаления. Повторные инъекции пилокарпина и атропина в первые часы усиливают миграцию лейкоцитов и ускоряют образование вокруг инородного тела

лейкоцитарного вала. Однако в последующие часы миграция замедляется, и дальнейшее формирование лейкоцитарного вала идет медленнее, чем в контроле. Отмечено снижение фагоцитарной активности макрофагов и угнетение функции фибробластов. Инъекции эрготоксина только тормозят выработку коллагеновых волокон. Эфедрин задерживает реакцию миграции лейкоцитов из кровеносных сосудов, а также образование лейкоцитарного вала вокруг инородного тела. Макрофаги сохраняют активность, но фибропластическая реакция угнетена. Образование соединительнотканной капсулы заторможено.

Пункционная аспирация псевдокисты приводит к морфологическим проявлениям, которым характерна определенная последовательность и складывается из 3-х фаз: 1) контракция; 2) ремоделяция; 3) стабилизация.

Фаза контракции (первые 24 часа после пункционной аспирации) характеризуется уменьшением диаметра и внутренней полости псевдокисты поджелудочной железы. При контракции происходит концентрическое сжатие псевдокисты.

Через 24 часа после пункционной аспирации, первой фазы, в сравнении с псевдокистой, не подвергавшейся данной манипуляции, установлено, что диаметр псевдокисты и размер внутренней полости меньше соответственно на 65,0 и 44,6 %. Толщина стенки уже. Меньше ширина наружного слоя, а внутренний слой шире. Общее количество клеток на 1 мм² стенки псевдокисты больше. Число нейтрофильных лейкоцитов меньше, что обусловлено удалением содержимого псевдокисты, включающего физиологически активные вещества. Количество макрофагов в стенке псевдокисты после пункционной аспирации больше, что вызвано, вероятно, дегрануляцией при пункции тучных клеток. Различия в числе фибробластов и лимфоцитов недостоверно $p > 0,05$.

Полученные нами данные о преимущественной локализации клеточных структур во внутреннем грануляционном слое позволяют объяснить содержащиеся в литературных источниках данные о снижении эффективности пункционной аспирации у зрелой псевдокисты поджелудочной железы. Это связано с уменьшением грануляционного слоя и преобладанием наружного фиброзного каркаса, бедного клеточными элементами.

Во время фазы ремоделяции (со вторых по 16 сутки) происходит реорганизация стенки псевдокисты поджелудочной железы. Снижение механической нагрузки, вероятно, рецептируется клетками как сигнал к ослаблению биосинтеза коллагена и активации коллагенолиза. Это объясняют [324], прежде всего, изменением пьезоэлектрических свойств коллагена, которые влияют на заряд наружных мембран клеток, а также наличием рецепторов к коллагену на поверхности клеток.

На протяжении фазы ремоделяции диаметр и размеры полости достоверно меньше, чем у псевдокисты, не подвергавшейся пункционной аспирации. Толщина стенки уже. Ширина наружного слоя меньше на протяжении всей фазы ремоделяции. Со вторых по третьи сутки внутренний слой шире, а с 7 по

16 сутки уже в сравнении с псевдокистой, не подвергавшейся пункционной аспирации. Общее количество клеток исследуемых популяций снижено. Достоверно меньше нейтрофильных лейкоцитов. Количество макрофагов на протяжении со 2 по 7 сутки больше, а на 16 сутки снижается. Достоверно больше фибробластов, что обусловлено интенсивным процессом реорганизации соединительной ткани. С 7 суток количество лимфоцитов больше в сравнении с псевдокистой, не подвергавшейся пункционной аспирации. Увеличение числа лимфоцитов свидетельствует об усилении иммунного контроля за морфогенезом соединительной ткани. Известно, что лимфоциты регулируют необходимое соотношение структуры и функции. По данным [340, 431], В-лимфоциты стимулируют, а Т-лимфоциты тормозят клеточную пролиферацию.

Нами установлено, что при ремоделиции в стенке псевдокисты поджелудочной железы извитые волнообразные коллагеновые пучки подвергаются набуханию, разрыхлению, истончению и исчезают, одновременно образуются волокна и пучки, направление которых определяется функциональной нагрузкой.

В фазу стабилизации с 16 по 31 сутки диаметр и размеры полости достоверно ($p < 0,001$) меньше, чем у псевдокисты, у которой не проводилось пункционное аспирирование содержимого. Уже наружный и внутренний слои псевдокисты и толщина стенки в целом. Общее количество клеток исследуемых популяций больше. Отмечается, что число нейтрофильных лейкоцитов и макрофагов меньше, чем у псевдокисты, не подвергавшейся пункционному аспирированию. Количество фибробластов и лимфоцитов больше, что может свидетельствовать о более высоком уровне их функциональной активности.

Полость псевдокисты после пункционной аспирации содержит серозный экссудат. Это, вероятно, обусловлено реакцией тучных клеток. Тучные клетки, по сравнению с другими клетками, располагают наибольшим набором медиаторов (гистамин, серотонин, SRS-A, ECF-A, PAF и другие), их дегрануляция ведет к повышению сосудистой проницаемости, изменению состояния сосудистых мембран и основного вещества соединительной ткани. Гистамин и другие продукты, выделяемые при дегрануляции тучных клеток способны привлекать моноклеарные клетки и активировать функцию фагоцитов. Дегрануляция тучных клеток также вызывает ангиогенез [231, 324, 431].

Таким образом, однократная пункционная аспирация содержимого псевдокисты приводит к уменьшению диаметра и внутренней полости псевдокисты, но не вызывает ее полную инволюцию. Морфологическим проявлениям после пункционной аспирации характерна определенная последовательность, которая складывается из фаз: контракции (первые 24 часа), ремоделиции (со вторых по 16 сутки) и стабилизации (с 16 по 31 сутки) [151, 153].

Однократная пункционная аспирация содержимого псевдокисты включает каскад клеточных реакций. Снижается содержание нейтрофильных лейкоцитов. Выявляется макрофагальная реакция в виде увеличения количества макрофагов на 1–7 сутки после пункционной аспирации. Возрастает содержание фибробластов и лимфоцитов.

ЗАКЛЮЧЕНИЕ

Локальное криовоздействие на ткань поджелудочной железы в течение 60 секунд в температурных режимах -20, -60, -100, -140 и -180 °С вызывает отечно-геморрагическую форму острого панкреатита, который в своем развитии претерпевает следующие стадии: отечно-геморрагическую; некротическую; лизиса и элиминации; стадию склерозирования и атрофии [124, 126, 133, 134, 143, 152].

Отечно-геморрагическая стадия (5 мин – 3 часа) характеризуется отеком соединительной ткани железы, дистрофическими изменениями ациноцитов различной степени выраженности и кровоизлияниями.

Морфологические проявления некротической стадии (6–24 часа) заключаются в наличии различной величины участков паренхиматозного некроза при слабо выраженной лейкоцитарной реакции.

На стадии лизиса и элиминации (3 – 14 сутки) выявляется лейкоцитарная инфильтрация очагов некроза, наблюдается рассасывание некротизированной ткани железы макрофагами, определяется разрастание молодой соединительной ткани.

Стадия склерозирования и атрофии (21 – 90 сутки) характеризуется пролиферацией соединительной ткани. Вторичная дифференцировка трубчато-эпителиальных структур поджелудочной железы неполноценна и завершается, как правило, атрофией.

Морфологические изменения после охлаждения в температурном режиме -20 °С являются локальными, ограниченными областью криовоздействия и завершаются рубцовой атрофией паренхимы органа.

Морфологические изменения после воздействия холодом от -60 до -180 °С более выражены, что обусловлено увеличением площади криогенного повреждения поджелудочной железы.

Локальное криовоздействие в температурном режиме -60 °С вызывает отечно-геморрагическую форму острого панкреатита с исходом в фиброз с атрофией ацинарной ткани. В патологический процесс вовлекается парапанкреатическая клетчатка. Очаги некроза в ней подвергаются лейкоцитарной инфильтрации и рассасыванию. К завершению эксперимента здесь выявляются скопления зрелой соединительной ткани.

Криовоздействие в температурных режимах -100 и -140 °С приводит к развитию отечно-геморрагической формы острого панкреатита с формированием распространенных жировых некрозов в парапанкреатической клетчатке.

Локальное криовоздействие в температурном режиме -180 °С вызывает острый панкреатит, сочетающийся с поражением парапанкреатической клетчатки, клетчатки брыжейки тонкой и толстой кишки и большого сальника, с развитием серозно-геморрагического перитонита, что приводит к гибели животных на 1–3 сутки после начала эксперимента.

Криовоздействие в температурных режимах -100 и -140 °С и продолжительностью 60 секунд может быть использовано для моделирования псевдокисты поджелудочной железы [125, 136]. Псевдокиста, образованная на 14-е сутки эксперимента, определяется в верхнем этаже брюшной полости как подвижное, округлой формы образование, полость которой изначально не сообщается с протоковой системой поджелудочной железы.

Морфогенез псевдокисты поджелудочной железы представлен следующими стадиями:

- Стадия формирования псевдокисты (начальная), с 3-х часов до 14 суток после локального криовоздействия на поджелудочную железу, и заключается в преобразовании инфильтративно-некротической формы панкреатита в псевдокисту. Данная стадия имеет периоды серозного отека (3–6 часов), некроза (12 часов – 1 сутки), инфильтрации (3 сутки) и отграничения (7–14 сутки);

- Стадия быстрых структурных преобразований наблюдается на протяжении с 14 по 21 сутки, в течение которых происходят основные изменения морфометрических параметров псевдокисты. Установлено увеличение диаметра, возрастание толщины стенки и расширение внутренней полости ($p < 0,05$) [137, 140];

- Стадия медленных структурных преобразований (завершающая), с 21 по 90-е сутки эксперимента, на этой стадии морфометрические параметры псевдокисты относительно стабильны и характеризуются процессами количественных и качественных преобразований клеточных популяций. Доминирующая популяция нейтрофильных лейкоцитов на 30 сутки сменяется макрофагами, которые на 45 сутки замещаются фибробластами [150]. Такая смена доминирующих клеточных популяций может рассматриваться как проявление иммунных процессов в организме.

Псевдокисты поджелудочной железы имеют 3 основные морфологические формы:

- Молодая псевдокиста (с 14 по 21-е сутки эксперимента), которая характеризуется широким внутренним грануляционным слоем и превалированием нейтрофильных лейкоцитов среди клеточных популяций;

- Зрелая псевдокиста (с 21 по 45-е сутки исследования) имеет широкий наружный соединительнотканый слой, доминирование нейтрофильных лейкоцитов утрачивается;

- Псевдокиста с дистрофическими изменениями (с 45 по 90-е сутки исследования), у которой определяются очаги мукоидного набухания, фибриноидных изменений и гиалиноза, из клеточных популяций наиболее многочисленны фибробласты.

Однократная пункционная аспирация содержимого псевдокисты на 14-е сутки после криовоздействия не приводит к ее полной инволюции и в сравнении с псевдокистой, не подвергавшейся данной манипуляции, на 45-е су-

тки эксперимента установлено достоверное ($p < 0,001$) уменьшение диаметра и внутренней полости псевдокисты соответственно на 47,8 и 50,0 % [157]. Последовательность морфологических изменений псевдокисты поджелудочной железы после ее опорожнения путем пункционной аспирации состоит из фаз контракции (первые 24 часа), ремоделиции (со 2 по 16 сутки) и стабилизации (с 16 по 31 сутки). Пункционная аспирация содержимого псевдокисты приводит к снижению количества нейтрофильных лейкоцитов, сопровождается макрофагальной реакцией и ростом числа фибробластов и лимфоцитов.

Таким образом, использование локального криовоздействия для моделирования патологии поджелудочной железы позволило решить важную научную проблему изучения морфогенеза псевдокисты поджелудочной железы в целом, раскрыть причины недостаточной эффективности однократной пункционной аспирации содержимого псевдокисты как способа терапии.

ЛИТЕРАТУРА

1. Автандилов, Г. Г. Медицинская морфометрия / Г. Г. Автандилов. – М: Медицина, 1990. – 384 с.
2. Акжигитов, Г. Н. Острый панкреатит / Г. Н. Акжигитов. – М.: Медицина, 1974. – 120 с.
3. Акрамов, Э. Х. Перспективы и возможности применения комплексной эндоскопической санации при остром деструктивном панкреатите / Э. Х. Акрамов, О. И. Васильева, В. Х. Габитов // *Анналы хирургии*. – 2008. – № 5. – С. 33–35.
4. Активность панкреатических ферментов в ранней фазе острого экспериментального панкреатита у крыс / О. З. Сайдалиходжаева [и др.] // *Российский физиологический журнал им. И. М. Сеченова*. – 2002. – Т. 88, № 4. — С. 526–529.
5. Алексеев, В. С. Развитие острого постнекротического панкреатита при лечении травмы селезенки / В. С. Алексеев, Е. С. Катанов, С. В. Алексеев // *Хирургия*. – 2009. – № 6. – С. 17–21.
6. Алиев, С. Ф. Хирургическая тактика, профилактика и лечение осложнений при повреждении поджелудочной железы / С.Ф. Алиев, Э.С. Алиев // *Хирургия*. – 2006. – № 8. – С. 43–50.
7. Альперович, Б. И. Расширенная панкреатэктомия после ряда операций по поводу поликистоза поджелудочной железы / Б. И. Альперович, Л. М. Парамонова // *Хирургия*. – 1985. – № 1. – С. 103–103.
8. Альперович, Б. И. Криохирургия печени и поджелудочной железы / Б. И. Альперович, Л. М. Парамонова, Н. В. Мерзликин. – Томск: Изд-во Томского университета, 1985. – 126 с.
9. Альперович, Б. И. Хирургическое лечение кист и свищей поджелудочной железы / Б.И. Альперович, В.Ф. Цхай // *Хирургия*. – 1991. – № 2. – С. 113–116.
10. Альперович, Б. И. Современные возможности криохирургии печени и поджелудочной железы / Б. И. Альперович, Л. М. Парамонова, Н. В. Мерзликин // *Хирургия*. – 1992. – № 1 – С. 104–107.
11. Альперович, Б.И. Хирургическое лечение кист и свищей поджелудочной железы / Б. И. Альперович, В. Ф. Цхай, Г. Н. Хабас // *Анналы хирургической гепатологии*. – 1999. – Т. 2, № 2. – С. 144.
12. Альперович, Б.И. Лечение кист и свищей поджелудочной железы / Б. И. Альперович, В. Ф. Цхай, Г. Н. Хабас // *Анналы хирургической гепатологии*. – 2000. – Т. 5, № 1. – С. 70–76.
13. Архангельский, В. В. Лечение ложных кист поджелудочной железы / В. В. Архангельский // *Анналы хирургической гепатологии*. – 1999. – Т. 4, № 1. – С. 44–48.
14. Архангельский, В. В. Диагностические вмешательства под контролем ультразвука при заболеваниях поджелудочной железы / В. В. Архан-

гельский, О. М. Курзанцева, В.И. Тарабрин // *Анналы хирургической гепатологии*. – 1999. – Т. 4, № 2. – С. 136.

15. Атанов, Ю. П. Клинико-морфологические признаки различных форм деструктивного панкреатита / Ю. П. Атанов // *Хирургия*. – 1991. – № 11. – С. 62–69.

16. Афанасьев, Ю. И. Фибриллярные сократительные структуры – органеллы клетки немышечной природы / Ю. И. Афанасьев, В. И. Ноздрин, А. Н. Феденко // *Успехи современной биологии*. – 1978. – Т. 85, № 3. – С. 409–421.

17. Ахаладзе, Г. Г. Роль малоинвазивных вмешательств в хирургическом лечении псевдокист поджелудочной железы на рубеже веков / Г. Г. Ахаладзе, А. Ю. Чевокин, Н. Ф. Кузовлев // *Хирургия поджелудочной железы*. – 2000. – С. 8–9.

18. Ачкасов, Е. Е. Пункционное лечение ложных кист поджелудочной железы / Е. Е. Ачкасов, А. Л. Харин, Д. Ю. Каннер // *Хирургия*. – 2007. – № 7. – С. 65–68.

19. Ачкасов, Е. Е. Пункционный метод в лечении постнекротических кист поджелудочной железы / Е. Е. Ачкасов, А. В. Пугаев, А. Л. Харин // *Хирургия*. – 2007. – № 8. – С. 33–37.

20. Бабрис, Ю. Г. Острый послеоперационный панкреатит / Ю. Г. Бабрис // *Хирургия*. – 1972. – № 12. – С. 66–68.

21. Багненко, С. Ф. Хирургическая панкреатология / С. Ф. Багненко, А. А. Курыгин, Г. И. Синенченко. – СПб.: Речь, 2009. – 608 с.

22. Баранов, Е. В. Чрескожное дренирование псевдокист поджелудочной железы под контролем УЗИ / Е. В. Баранов, А. М. Федорук, С. И. Третьяк // *Анналы хирургической гепатологии*. – 1999. – Т. 4, № 2. – С. 145.

23. Баранов, Е. В. Методы лечения гнойных осложнений некротизирующего панкреатита / Е. В. Баранов, А. М. Федорук, А. Е. Щерба // *Проблемы хирургии в современных условиях: материалы XIII съезда хирургов Республики Беларусь*. – Гомель, 2006. – С. 32.

24. Барсуков, А. В. Возможности комбинированного применения ультразвуковой томографии и эндоскопии при кистозных образованиях поджелудочной железы / А. В. Барсуков // *Российский журнал гастроэнтерологии и гепатологии*. – 1998. – № 2. – С. 88.

25. Батвинков, Н. И. Сочетание ложной кисты селезенки с кистой поджелудочной железы / Н. И. Батвинков, П. В. Гарелик // *Хирургия*. – 1982. – № 1. – С. 102–103.

26. Башалов, В. П. Современная ультразвуковая диагностика объемных процессов поджелудочной железы / В. П. Башалов // *Медицинская визуализация*. – 2001. – № 1. – С. 12–17.

27. Бедин, В. В. Панкреатоцистоскопия в диагностике кистозных образований поджелудочной железы / В. В. Бедин // *Медицинская визуализация*. – 2001. – № 1. – С. 18–22.

28. Бельков, А. В. Клиническое наблюдение редкого сочетания кист селезенки и поджелудочной железы / А. В. Бельков // Новости хирургии. – 1998. – Т. 8, № 1. – С. 31–32.

29. Беляев, А. А. Кровотечение из ложных кист поджелудочной железы / А. А. Беляев, А. П. Шиндяйкин // Хирургия. – 1973. – № 7. – С. 61–64.

30. Беляев, А. А. Разрывы ложных кист поджелудочной железы / А. А. Беляев, А. П. Шиндяйкин // Хирургия. – 1976. – № 7. – С. 38–42.

31. Бибик, И. Л. Псевдокисты поджелудочной железы как осложнения острого деструктивного панкреатита / И. Л. Бибик, Н. Е. Николаев, В. В. Остапенко // Проблемы хирургии в современных условиях: материалы XIII съезда хирургов Республики Беларусь. – Гомель, 2006. – С. 48.

32. Блажитко, Е. М. Ложные кисты поджелудочной железы, осложненные кровотечением / Е. М. Блажитко // Клиническая медицина. – 1984. – № 5. – С. 82–85.

33. Экспериментальный склерозирующий панкреатит, вызванный методом точечной термокоагуляции / Д. Ф. Благовидов [и др.] // Экспериментальная хирургия и анестезиология. – 1964. – № 6. – С. 38–41.

34. Благовидов, Д. Ф. Компенсаторные процессы после резекции поджелудочной железы / Д. Ф. Благовидов, Д. С. Саркисов. – М.: Медицина, 1976. – 156 с.

35. Благов, Н. Ю. Пути снижения летальности при остром панкреатите в пожилом и старческом возрасте / Н. Ю. Благов, С. А. Жидков // Медицинские новости. – 2005. – № 11. – С. 100–104.

36. Богер, М. М. Панкреатиты / М. М. Богер. – Новосибирск: Наука, 1984. – 216 с.

37. Богомоллов, Д. В. Геморрагическая псевдокиста поджелудочной железы со спонтанным разрывом селезенки / Д. В. Богомоллов // Архив патологии. – 2002. – Т. 64, № 4. – С. 44–46.

38. Бойко, Ю. Г. Патологическая анатомия и патогенез острого панкреатита / Ю. Г. Бойко. – Минск: Беларусь, 1970. – С. 84–110.

39. Бойко, Ю. Г. Классификация и патогенез ранних и поздних осложнений острого панкреатита / Ю. Г. Бойко // Клиническая медицина. – 1983. – Т. 61, № 11. – С. 84–88.

40. Бойко, Ю. Г. Спонтанный и индуцированный морфогенез репаративных процессов в поджелудочной железе при деструктивных формах острого панкреатита / Ю. Г. Бойко, Н. Е. Филипович // Здравоохранение Белоруссии. – 1986. – № 8. – С. 24–27.

41. Бойко, Ю. Г. Послеоперационный панкреатит / Ю. Г. Бойко, Н. И. Прокочник. – Минск, 1992. – С. 4–74.

42. Бондаренко, В. И. Роль энтеровирусов в этиологии заболеваний поджелудочной железы, почек и печени / В. И. Бондаренко, В. И. Задорожная // Врачебное дело. – 1992. – № 3. – С. 58–62.

43. Бондарчук, О. И. Особенности лечения нагноившихся псевдокист поджелудочной железы / О. И. Бондарчук, Т. А. Кадошук // *Анналы хирургической гепатологии*. – 1999. – Т. 4, № 2. – С. 147–148.

44. Бондарчук, О. И. Хирургическая коррекция нагноившихся кист поджелудочной железы / О. И. Бондарчук, Т. А. Кадошук // *Сборник тезисов XV междунар. конф. хирургов-гепатологов России и стран СНГ*, Казань, 17–19 сент. 2008 г. – Казань, 2008. – С. 153.

45. Борсуков, А. В. Малоинвазивные технологии в лечении кист поджелудочной железы / А. В. Борсуков, Д. В. Нарезкин // *Анналы хирургической гепатологии*. – 1999. – Т. 4, № 2. – С. 148.

46. Борсуков, А. В. Комплексное применение метода ультразвуковой томографии при очаговых поражениях поджелудочной железы и абсцессов брюшной полости / А. В. Борсуков // *Российская гастроэнтерология*. – 2001. – № 1. – С. 18–23.

47. Брискин, Б. С. Профилактика и лечение гнойно-некротических осложнение панкреонекроза / Б. С. Брискин // *Российский журнал гастроэнтерологии, гепатологии, колопроктологии*. – 2005. – Т. 25, № 1. – С. 50–58.

48. Бронштейн, П. Г. Лечение псевдокист поджелудочной железы / П. Г. Бронштейн, Н. У. Садыкова, В. М. Стрелецкий // *Анналы хирургической гепатологии*. – 1996. – Т. 1. – С. 126.

49. Бронштейн, П. Г. Результаты лечения нагноившихся кист поджелудочной железы / П. Г. Бронштейн, Н. А. Гореликова, Н. У. Садыкова // *Анналы хирургической гепатологии*. – 1999. – Т. 4, № 2. – С. 149.

50. Механизм гемодинамических нарушений при панкреонекрозе / В. М. Бужков [и др.] // *Вестник хирургии*. – 1980. – Т. 124, № 3. – С. 13–19.

51. Бэнкс, П. А. Панкреатит: пер. с англ. / П. А. Бэнкс – М.: Медицина, 1982. – 208 с.

52. Ваккасов, М. Х. Результаты хирургического лечения поджелудочной железы / М. Х. Ваккасов, Т. С. Мамадумаров // *Вестник хирургии им. И. И. Грекова*. – 2003. – Т. 162, № 2. – С. 92–93.

53. Варианты хирургического лечения кист поджелудочной железы / В. Г. Плешков [и др.] // *Анналы хирургической гепатологии*. – 1999. – Т. 4, № 2. – С. 171.

54. Варновицкий, Г. И. Рентгенодиагностика заболеваний поджелудочной железы (клинико-рентгенологические наблюдения) / Г. И. Варновицкий. – М.: Медицина, 1966. – 232 с.

55. Василевский, С. С. Интегративные функции фасций и соединительной ткани / С. С. Василевский, А. П. Сиваков // *Медицинские новости*. – 2010. – № 4. – С. 13–16.

56. Васильев, Ю. М. Соединительная ткань и опухолевый рост в эксперименте / Ю. М. Васильев. – М.: Медгиз, 1961. – С. 7–27.

57. Васильцов, М. К. Динамика морфофункциональных изменений в фибробластах очага воспаления / М. К. Васильцов, А. И. Радостина // *Архив анатомии, гистологии и эмбриологии*. – 1977. – № 2. – С. 80–83.

58. Вахрушев, Я. М. Функциональное состояние поджелудочной железы у больных хроническим панкреатитом / Я. М. Вахрушев, В. В. Трусов, Н. Е. Соловьева // Клиническая медицина. – 1987. – Т. 65, № 9. – С. 88–91.
59. Величенко, В. М. Острый панкреатит в эксперименте и клинике / В. М. Величенко. – Минск: Беларусь, 1971. – 111с.
60. Вилявин, Г. Д. Кисты и свищи поджелудочной железы / Г. Д. Вилявин, В. И. Кочиашвили, К. К. Калтаев. – М.: Медицина, 1977. – С. 5–147.
61. Вилявин, Г. Д. Диагностика и лечение кист поджелудочной железы / Г. Д. Вилявин // Хирургия. – 1981. – № 2. – С. 76–79.
62. Виноградов, В. В. Опухоли и кисты поджелудочной железы / В. В. Виноградов. – М.: Медицина, 1959. – 142 с.
63. Виноградов, В. В. Кисты поджелудочной железы / В. В. Виноградов, У. А. Арипов, М. В. Данилов. – Ташкент: Медицина, 1975. – 132 с.
64. Виноградова, М. А. Диагностический поиск при хроническом панкреатите / М. А. Виноградова, Т. М. Ганич // Клиническая медицина. – 1989. – Т. 67, № 11. – С. 70–73.
65. Винокурова, Л. В. Роль фосфолипазы А в патогенезе острого и хронического панкреатитов, ее значение в диагностике этих заболеваний / Л. В. Винокурова, О. В. Астафьева, П. В. Банифатов // Российский гастроэнтерологический журнал. – 2001. – № 2. – С. 72–77.
66. Владимиров, В. Г. Использование рибонуклеазы для моделирования острого экспериментального панкреатита / В. Г. Владимиров, В. И. Сергиенко, А. В. Пугаев // Хирургия. – 1983. – № 1. – С. 9–12.
67. Владимиров, В. Г. Острый панкреатит: Экспериментальное клиническое исследование / В. Г. Владимиров, В. И. Сергиенко. – М.: Медицина, 1986. – 238 с.
68. Влияние высоких доз аскорбиновой кислоты на течение острого панкреатита / Д. Б. Демин [и др.] // Вестник хирургической гастроэнтерологии. – 2009. – № 3. – С. 54–62.
69. Внешнесекреторная недостаточность поджелудочной железы после перенесенного острого панкреатита: этиопатогенез, диагностика и принципы лечения / П. Б. Калашов [и др.] // Анналы хирургии. – 2003. – № 4. – С. 5–11.
70. Возможности диагностики и хирургического лечения цистаденом поджелудочной железы / О. Г. Скипенко [и др.] // Анналы хирургической гепатологии. – 1999. – Т. 4, № 2. – С. 173–174.
71. Возможности пункционной терапии кистозных образований поджелудочной железы / С. Е. Козлов [и др.] // Анналы хирургической гепатологии. – 1999. – Т. 4, № 2. – С. 161.
72. Волков, А. Н. Выбор операции при ложных кистах поджелудочной железы / А. Н. Волков, А. Г. Дербенев // Анналы хирургической гепатологии. – 1999. – Т. 4, № 2. – С. 149.

73. Волков, А. Н. Острый панкреатит и его осложнения / А. Н. Волков. – Чебоксары: Изд-во Чуваш. ун-та, 2009. – 175 с.

74. Волынский, Ю. Д. Компьютерная томография – метод обследования больных в хирургической клинике / Ю. Д. Волынский, Ф. И. Тодуа, Н. В. Нуднов // Хирургия. – 1987. – № 2. – С. 152–153.

75. Воробей, А. В. Международная классификация острого панкреатита (Атланта, 1992) – современные тенденции в пересмотре / А. В. Воробей, А. А. Литвин, В. М. Хоха // Новости хирургии. – 2010. – Т. 18, № 1. – С. 149–160.

76. Воротынцева, Н. С. Ультразвуковая дифференциальная диагностика образований поджелудочной железы у больных с хроническими заболеваниями пищеварительной системы / Н. С. Воротынцева, Г. Ф. Воротынцев, И. В. Митихина // Анналы хирургической гепатологии. – 1999. – Т. 4, № 2. – С. 150.

77. Вторичный аутоиммунный синдром и иммуномоделирующая лимфотропная терапия при остром панкреатите / О. Я. Зайратьянц [и др.] // Архив патологии. – 2002. – Т. 64, № 6. – С. 51–56.

78. Выбор хирургической тактики при кистах поджелудочной железы / Е. М. Блажитко [и др.] // Анналы хирургической гепатологии. – 1999. – Т. 4, № 2. – С. 146–147.

79. Гавриченко, В. И. Опыт применения препарата «диспорт» в комплексном лечении острого панкреатита / В. И. Гавриченко, З. А. Дундаров // Новости хирургии. – 2009. – Т. 17, № 2. – С. 26–31.

80. Галимов, О. В. Эндоскопическая ретроградная панкреато-холангиография в диагностике кист поджелудочной железы / О. В. Галимов, М. А. Нуртдинов, А. Н. Шарафутдинов // Анналы хирургической гепатологии. – 1999. – Т. 4, № 2. – С. 150.

81. Гальперин, Э. И. Санация кист поджелудочной железы с помощью чрескожных пункций и дренирования под контролем ультразвукового исследования / Э. И. Гальперин, Ф. Н. Насиров, А. Е. Арефьев // Хирургия. – 1989. – № 1. – С. 65–68.

82. Гамбарян, П. П. Крыса / П. П. Гамбарян, Н. М. Дукельская. – М.: Сов. наука, 1955. – 269 с.

83. Геморрагические осложнения псевдокист поджелудочной железы / Н. Н. Артемьева [и др.] // Анналы хирургической гепатологии. – 1998. – Т. 3, № 1. – С. 35–40.

84. Гешелин, С. А. Панкреатические псевдокисты типичной и атипичной локализации / С. А. Гешелин, В. М. Лащевкер // Анналы хирургической гепатологии. – 1999. – Т. 4, № 2. – С. 151.

85. Гидирим, Г. П. Осложнения острого панкреатита / Г. П. Гидирим // Хирургия. – 1980. – № 1. – С. 95–98.

86. Гипотермия в хирургии поджелудочной железы / А. А. Шалимов [и др.] // Клиническая хирургия. – 1982. – № 11. – С. 1–5.

87. Гланц, С. Медицинская статистика: Пер. с англ. / С. Гланц. – М.: Практика, 1998. – 479 с.
88. Глускина, В. М. Острый панкреатит / В. М. Глускина. – М.: Медицина, 1972. – 207 с.
89. Горбушина, З. Е. Острые панкреатиты / З. Е. Горбушина. – Кишинев: Картя Молдовеняска, 1971. – 158 с.
90. Гостищев, В. К. Неотложные хирургические вмешательства при осложненных постнекротических ложных кистах поджелудочной железы / В. К. Гостищев, В. А. Глушко // *Анналы хирургической гепатологии*. – 1999. – Т. 4, № 2. – С. 151–152.
91. Гостищев, В. К. Панкреонекроз и его осложнения, основные принципы хирургического лечения / В. К. Гостищев, В. А. Глушко // *Хирургия*. – 2003. – № 3. – С. 50–54.
92. Гостищев, В. К. Диагностика и лечение осложненных постнекротических кист поджелудочной железы / В. К. Гостищев, А. П. Афанасьев, А. В. Устименко // *Хирургия*. – 2006. – № 6. – С. 4–7.
93. Гребенникова, А. Т. Прорыв гигантской кист поджелудочной железы в полость желудка / А. Т. Гребенникова, Е. А. Симонова // *Вестник хирургии*. – 1979. – Т. 123, № 10. – С. 146.
94. Греждев, А. Ф. Клиника, диагностика и лечение кист поджелудочной железы / А. Ф. Греждев, П. И. Конопля, Э. П. Крюкова // *Клиническая хирургия*. – 1983. – № 11. – С. 47–48.
95. Гришаков, С. А. Кистозные опухоли поджелудочной железы / С. А. Гришаков, В. А. Кубышкин, Г. Г. Кармазановский // *Хирургия*. – 2006. – № 11. – С. 65–69.
96. Гришин, И. Н. Кисты поджелудочной железы, осложнения и их лечение / И. Н. Гришин // *Анналы хирургической гепатологии*. – 1999. – Т. 4, № 2. – С. 152.
97. Губергриц, А. Я. Хронические болезни поджелудочной железы / А. Я. Губергриц. – Киев: Здоров'я, 1984. – 127 с.
98. Гублер, Е. В. Моделирование заболеваний / Е. В. Гублер. – М.: Медицина, 1973. – 251 с.
99. Гудзенко, Ж. П. Панкреатиты у детей / Ж. П. Гудзенко. – М.: Медицина, 1980. – 240 с.
100. Гуца, А. Л. Ошибки и опасности в хирургии закрытой травмы поджелудочной железы и двенадцатиперстной кишки / А. Л. Гуца, В. А. Федосеев, С. И. Воложин // *Вестник хирургии*. – 1980. – Т. 124, № 6. – С. 112–113.
101. Гуца, В. И. Кровотечение в двенадцатиперстную кишку при кисте поджелудочной железы / В. И. Гуца // *Здравоохранение*. – № 3. – С. 50.
102. Данилов, М. В. Сочетанное внутреннее и наружное дренирование кист поджелудочной железы / М. В. Данилов // *Вестник хирургии*. – 1979. – № 11. – С. 48–52.

103. Данилов, М. В. Оценка методов хирургического лечения кистозных поражений поджелудочной железы / М. В. Данилов, М. М. Буриев, А. Е. Котовский // Клиническая хирургия. – 1983. – № 1. – С. 19–23.

104. Данилов, М. В. Проблемы хирургии хронических заболеваний поджелудочной железы / М. В. Данилов, В. П. Глабай, И. М. Буриев // Хирургия. – 1993. – № 3. – С. 55–62.

105. Данилов, М. В. Хирургия поджелудочной железы / М. В. Данилов, В. Д. Федоров. – М.: Медицина, 1995. – 512 с.

106. Демидов, В. М. Хирургическая тактика лечения хронического панкреатита, осложненного псевдокистой / В. М. Демидов, С. В. Циповяз, В. О. Марков // Хирургия поджелудочной железы на рубеже веков. – 2000. – С. 46–47.

107. Джарар, Р. М. Коррекция системы гемостаза и лечения ранней стадии острого панкреатита / Р. М. Джарар, Е. А. Корымасов, Ю. В. Горбунов // Новости хирургии. – 1999. – Т. 19, № 2. – С. 43–49.

108. Джорджикия, Р. К. Диагностическая и лечебная тактика при кистах поджелудочной железы / Р. К. Джорджикия, М. Г. Тахбатуллин, А. Н. Чугунов // Анналы хирургической гепатологии. – 1999. – Т. 4, № 2. – С. 154–155.

109. Джоробеков, А. Д. Хирургическое лечение кистозных поражений поджелудочной железы / А. Д. Джоробеков, Т. А. Султаналиев, К. Э. Тюрканов // Анналы хирургической гепатологии. – 1999. – Т. 4, № 2. – С. 155.

110. Джумабаев, Х. Д. Диагностика и тактика хирургического лечения кист поджелудочной железы / Х. Д. Джумабаев // Анналы хирургической гепатологии. – 1999. – Т. 4, № 2. – С. 155–156.

111. Диагностика и лечение кист поджелудочной железы / В. А. Кузнецов [и др.] // Хирургия. – 1982. – № 6. – С. 28–30.

112. Диагностика и лечение кист поджелудочной железы / А. Г. Бебуришвили [и др.] // Анналы хирургической гепатологии. – 1999. – Т. 4, № 2. – С. 145–146.

113. Диагностика и лечение кист поджелудочной железы / Р. Т. Меджидов [и др.] // Анналы хирургической гепатологии. – 1999. – Т. 4, № 2. – С. 167–168.

114. Диагностика и лечение кистозных поражений поджелудочной железы / В. Д. Сахно [и др.] // Анналы хирургической гепатологии. – 2007. – Т. 12, № 4. – С. 74–79.

115. Диагностика и лечение осложненных кист поджелудочной железы / Д. К. Гречишкин [и др.] // Вестник хирургии. – 1977. – Т. 119, № 9. – С. 21–25.

116. Диагностика и лечение панкреатогенных кист / С. А. Касумьян [и др.] // Анналы хирургической гепатологии. – 1999. – Т. 4, № 2. – С. 160–161.

117. Диагностика и лечение псевдокист поджелудочной железы / Е. Т. Чикала [и др.] // Анналы хирургической гепатологии. – 1999. – Т. 4, № 2. – С. 180.

118. Диагностические аспекты пункционно-дренирующих вмешательств при панкреатогенных жидкостных образованиях / Д. В. Мизгирёв [и др.] // *Анналы хирургии*. – 2007. – № 5. – С. 54–57.

119. Дименштейн, И. Б. Моделирование острого и хронического панкреатита / И. Б. Дименштейн // *Патологическая физиология* – 1973. – № 6. – С. 74–78.

120. Дифференциальный подход к диагностике и лечению острых жидкостных скоплений при панкреонекрозе / Т. Г. Дюжева [и др.] // *Анналы хирургической гепатологии*. – 2005. – Т. 10, № 3. – С. 89–94.

121. Дмитриев, А. В. Этиология, патогенез и лечение панкреатита / А. В. Дмитриев, В.А. Юдин, Н.А. Арапов // *Клиническая медицина*. – 1989. – Т. 67, № 7. – С. 66–69.

122. Дифференциальная диагностика и хирургическая тактика при кистозных поражениях поджелудочной железы / М. В. Данилов [и др.] // *Анналы хирургической гепатологии*. – 1999. – Т. 4, № 2. – С. 153–154.

123. Дорошкевич, С. В. Проблемы моделирования псевдокист поджелудочной железы / С. В. Дорошкевич, Е. Ю. Дорошкевич, А. Аль-Даосари // *Актуальные вопросы теоретической и практической медицины: Сб. науч. статей, посвящ. 20-летию со дня Чернобыльской катастрофы. Гомель, 20 апр., 2006 г.: в 2 т. / Гомельский гос. мед. ун-т, редкол.: С. В. Жаворонок [и др.]*. – Гомель, 2006. – Т. 1. – С. 98–99.

124. Дорошкевич, С. В. Структурные изменения в поджелудочной железе при локальной гипотермии (экспериментальное исследование) / С. В. Дорошкевич, Е. Ю. Дорошкевич // *Проблемы здоровья и экологии*. – 2007. – № 4 (14). – С. 89–92.

125. Дорошкевич, С. В. Воспроизведение кист поджелудочной железы / С. В. Дорошкевич, Е. Ю. Дорошкевич // *Проблемы здоровья и экологии*. – 2008. – № 2 (16). – С. 118–121.

126. Дорошкевич, С. В. Экспериментальное моделирование острого панкреатита / С. В. Дорошкевич, Е. Ю. Дорошкевич // *Новости хирургии*. – 2008. – Т. 16, № 2. – С. 14–21.

127. Дорошкевич, С. В. Экспериментальная модель патологии поджелудочной железы путем криогенного воздействия / С. В. Дорошкевич, П. Г. Пивченко, Т. П. Пивченко // *Актуальные проблемы физической реабилитации и эрготерапии: материалы междунар. науч.-практ. конф., Минск, 3 апр., 2008 г. / БГУФК; редкол.: М.Е. Кобринский [и др.]*. – Минск, 2008. – С. 293–296.

128. Дорошкевич, С. В. Концепции этиопатогенеза кист поджелудочной железы / С. В. Дорошкевич, Е. Ю. Дорошкевич // *Актуальные проблемы медицины и 17-й итоговой науч. сессии Гомельского гос. мед. ун-та, Гомель, 21–22 фев., 2008 г.: в 4 т. / Гомельский гос. мед. ун-т, редкол.: А. Н. Лызигов [и др.]*. – Гомель, 2008. – Т. 2. – С. 12–15.

129. Дорошкевич, С. В. Морфологические изменения в поджелудочной железе при экспериментальном криовоздействии / С. В. Дорошкевич, Е. Ю. Дорошкевич // Актуальные вопросы медицины: материалы конф., Гродно, 23–24 окт., 2008 г. / ГрГМУ; редкол.: В. П. Гарелик [и др.]. – Гродно, 2008. – С. 105–106.

130. Дорошкевич, С. В. Экспериментальное исследование криохирургического моделирования патологии поджелудочной железы / С. В. Дорошкевич, Е. Ю. Дорошкевич // Актуальные вопросы гепатологии: материалы 7 междунар. симпозиума гепатологов Беларуси, Витебск, 5–6 июня 2008 г.: в 2 т. / ГрГМУ; редкол.: В. М. Цыркунов [и др.]. – Гродно, 2008. – Т. 2. – С. 69–70.

131. Дорошкевич, С. В. Использование локального криовоздействия для моделирования патологии поджелудочной железы / С. В. Дорошкевич, Е. Ю. Дорошкевич // Морфология. – 2008. – Т. 133, № 4. – С. 66.

132. Дорошкевич, С. В. Возможности криогенного моделирования патологии поджелудочной железы / С. В. Дорошкевич, Е. Ю. Дорошкевич // Вопросы морфологии XXI века: Сб. науч. статей, посвящ. 100-летию каф. мед. биологии СПбГМА им. И. И. Мечникова / под ред. С.В. Костюкевича. – СПб.: СПбГМА им. И.И. Мечникова, изд-во ДЕАН, 2008. – Вып 1. – С. 122–123.

133. Дорошкевич, С. В. Травматическая модель острого и хронического панкреатита / С. В. Дорошкевич, Е. Ю. Дорошкевич // Проблемы здоровья и экологии. – 2009. – № 1 (19). – С. 113–117.

134. Дорошкевич, С. В. Изменения поджелудочной железы после локального криовоздействия / С. В. Дорошкевич, Е. Ю. Дорошкевич // Журнал Гродненского государственного медицинского университета. – 2009. – № 1 (25). – С. 45–48.

135. Дорошкевич, С. В. Результаты применения локальной гипотермии для моделирования патологии поджелудочной железы / С. В. Дорошкевич, П. Г. Пивченко, Е. Ю. Дорошкевич // Мат-лы Республиканской науч.-практ. конф., посвящ. 90-летию здравоохранения Республики Беларусь (Минск, 19 июня 2009 г.) / редкол.: В. И. Жарко [и др.]. – Минск: БелМАПО, 2009. – С. 347–349.

136. Дорошкевич, С. В. Патогенетические механизмы формирования псевдокист поджелудочной железы в эксперименте / С. В. Дорошкевич, П. Г. Пивченко, Е. Ю. Дорошкевич // Новости хирургии. – 2009. – Т. 17, № 2. – С. 8–13.

137. Дорошкевич, С. В. Динамика морфометрических показателей псевдокист поджелудочной железы в эксперименте / С. В. Дорошкевич, Е. Ю. Дорошкевич // Проблемы здоровья и экологии. – 2009. – № 2 (20). – С. 135–138.

138. Дорошкевич, С. В. Сравнительный анализ морфометрических параметров псевдокисты поджелудочной железы / С. В. Дорошкевич,

Е. Ю. Дорошкевич // Актуальные вопросы гепатологии: эксперим. гепатология. Терапевт. гепатология. Хирург. гепатология: материалы 8-го Международ. симпозиума гепатологов Беларуси, Могилев, 1–2 окт., 2009 г. / редкол.: В. М. Цыркунов [и др.]; под ред. В. М. Цыркунова. – Минск: Тесей, 2009. – С. 45–47.

139. Дорошкевич, С. В. Поражение жировой ткани при экспериментальном панкреатите / С. В. Дорошкевич, Е. Ю. Дорошкевич // Морфология. – 2009. – Т.136, № 4. – С. 52.

140. Дорошкевич, С. В. Экспериментально-морфометрические параметры псевдокисты поджелудочной железы / С. В. Дорошкевич, П. Г. Пивченко, Е. Ю. Дорошкевич // Журнал Гродненского государственного медицинского университета. – 2009. – № 3 (27). – С. 39–41.

141. Дорошкевич, С. В. Морфометрические параметры псевдокисты поджелудочной железы в эксперименте / С. В. Дорошкевич, П. Г. Пивченко, Е. Ю. Дорошкевич // Научная организация деятельности анатомических кафедр в современных условиях: мат-лы междунар. науч.-практ. конф. руководителей анатомических кафедр и институтов Вузов СНГ и Восточной Европы, посвящ. 75-летию УО ВГМУ / под ред. А. К. Усовича. – Витебск: ВГМУ. – 2009. – С. 180–183.

142. Дорошкевич, С. В. Новый способ создания экспериментальной псевдокисты поджелудочной железы / С. В. Дорошкевич, П. Г. Пивченко, Е. Ю. Дорошкевич // Научно-практическая конференция с международным участием, посвящ. 85-летию со дня рождения доктора медицинских наук, профессора Степанова Петра Федоровича: Сб. науч. тр. – Смоленск: СГМА, 2009. – С. 35.

143. Дорошкевич, С. В. Оценка эффективности криогенного способа моделирования патологии поджелудочной железы / С. В. Дорошкевич, П. Г. Пивченко, Е. Ю. Дорошкевич // Военная медицина. – 2009. – № 2 (11). – С. 126–128.

144. Дорошкевич, С. В. Хирургические инструменты для экспериментальных исследований / С. В. Дорошкевич, Е. Ю. Дорошкевич // Проблемы здоровья и экологии. – 2009. – № 3 (21). – С. 125–127.

145. Дорошкевич, С. В. Новые инструменты для экспериментальной медицины / С. В. Дорошкевич, Е. Ю. Дорошкевич // Материалы Второй международной дистанционной научной конференции «Инновации в медицине» / КГМУ, Центр. – Чернозем. науч. центр РАМН, Общерос. общест. организация «Рос. союз молодых ученых» / Под ред. проф. В. А. Лазаренко, проф. П. В. Калуцкого. – Курск, 2009. – С. 72–74.

146. Дорошкевич, С. В. Экспериментальные данные локального криовоздействия на поджелудочную железу белой крысы / С. В. Дорошкевич, Е. Ю. Дорошкевич, В. Н. Жданович // Актуальные проблемы медицины и 19-й итоговой науч. сессии Гомельского гос. мед. ун-та, Гомель, 23–24

февраля 2010 г.: в 4 т. / Гомельский гос. мед. ун-т, редкол.: А. Н. Лызиков [и др.]. – Гомель, 2010. – Т. 2. – С. 5–7.

147. Дорошкевич, С. В. Морфологические изменения в парапанкреатической клетчатке при экспериментальном панкреатите / С. В. Дорошкевич, Е. Ю. Дорошкевич, В. Н. Жданович // Современные технологии в лечении ран и раневой инфекции, Гомель, 19–20 марта 2010 г. / Гомельский гос. мед. ун-т, редкол.: А. Н. Лызиков [и др.]. – Гомель, 2010. – С. 97–98.

148. Стадии морфогенеза псевдокисты поджелудочной железы в эксперименте / С. В. Дорошкевич [и др.] // Актуальные вопросы экспериментальной и клинической морфологии. Мат-лы науч.-практ. конф. с международным участием памяти проф. О. А. Голубева (Гомель, 4–5 мая 2010.). – Гомель: ГГМУ, 2010. – С. 26–28.

149. Дорошкевич, С. В. Роль сосудистого фактора в морфогенезе псевдокисты поджелудочной железы / С. В. Дорошкевич, Е. Ю. Дорошкевич // Дисфункция эндотелия: экспериментальные и клинические исследования. Труды VI международной науч.-практ. конф. (Витебск, 20–21 мая 2010.) – Витебск: ВГМУ, 2010. – С. 156–158.

150. Дорошкевич, С.В. Анализ клеточных популяций псевдокисты поджелудочной железы в эксперименте / С.В. Дорошкевич, П.Г. Пивченко, Е.Ю. Дорошкевич // Морфология. – 2010. – Т. 137, № 2. – С. 53–56.

151. Дорошкевич, С. В. Влияние однократной пункционной аспирации на клеточные популяции псевдокисты поджелудочной железы (экспериментальное исследование) / С. В. Дорошкевич, Е. Ю. Дорошкевич, В. Н. Жданович // Проблемы здоровья и экологии. – 2010. – № 2 (24). – С. 94–98.

152. Дорошкевич, С. В. Опыт криомоделирования патологии поджелудочной железы / С. В. Дорошкевич, П. Г. Пивченко, Е. Ю. Дорошкевич // Экспериментальная и клиническая гастроэнтерология. – 2010. – № 8. – С. 52–55.

153. Дорошкевич, С. В. Морфометрические параметры псевдокисты поджелудочной железы после однократной пункционной аспирации (экспериментальное исследование) / С. В. Дорошкевич, П. Г. Пивченко, Е. Ю. Дорошкевич // Военная медицина. – 2010. – № 3 (16). – С. 91–94.

154. Дорошкевич, С. В. Структурные изменения соединительной ткани стенки псевдокисты поджелудочной железы в эксперименте / С. В. Дорошкевич // Актуальные проблемы медицины: сб. науч. статей посвящ. 20-летию Гомельского гос. мед. ун-та, Гомель, 24–25 февраля 2011 г.: в 4 т. / Гомельский гос. мед. ун-т, редкол.: А. Н. Лызиков [и др.]. – Гомель, 2011. – Т. 1. – С. 192–195.

155. Дорошкевич, С. В. Возможности математического моделирования морфометрических параметров псевдокисты поджелудочной железы / С. В. Дорошкевич [и др.] // Проблемы патоморфологической диагностики современных инфекций и других заболеваний. Сб. науч. статей II съезда патологоанатомов Республики (Гомель, 26–27 мая 2011.) – Гомель: РНПЦРМ, ГГМУ, 2011. – С. 76–77.

156. Дорошкевич, С. В. Особенности криомоделирования острого панкреатита / С. В. Дорошкевич, Е. Ю. Дорошкевич // Современные аспекты фундаментальной и прикладной морфологии: сб. тр. науч.-практ. конф; посвящ. 110-летию со дня рожд. академика НАН Беларуси Д. М. Голуба / под ред. П. И. Лобко, П. Г. Пивченко. – Минск: БГМУ, 2011. – С. 113–115.

157. Дорошкевич, С. В. Структурные изменения псевдокисты поджелудочной железы после ее опорожнения путем пункционной аспирации (экспериментальное исследование) / С. В. Дорошкевич // Вестник хирургии им. И. И. Грекова. – 2011. – Т. 170, № 4. – С. 30–33.

158. Дренаж лабораторный: пат. 4447 Респ. Беларусь, МПК (2006) А 61 D 7/00, А 61 M 25/02 / С. В. Дорошкевич, Е. Ю. Дорошкевич; заявитель Гомельский гос. мед. ун-т. – № и 20070768; заявл. 02.11.2007; опубл. 17.03.2008 // Афіцыйны бюл./ Нац. цэнтр інтэлектуал. уласнасці. – 2008. – № 3. – С. 188.

159. Дубровский, А. К. Комбинированное лечение кист поджелудочной железы / А. К. Дубровский // Анналы хирургической гепатологии. – 1999. – Т. 4, № 2. – С. 156.

160. Дюбенко, К. А. Характеристика поджелудочной железы в первые часы развития острого панкреатита / К. А. Дюбенко // Врачебное дело. – 1985. – № 12. – С. 19–23.

161. Дюбенко, К. А. Состояние капилляров экзокринной части поджелудочной железы в условиях экспериментального острого панкреатита / К. А. Дюбенко, Л. М. Давиденко // Клиническая хирургия. – 1988. – № 11. – С. 18–19.

162. Дюбенко, К. А. Динамика изменений в поджелудочной железе при остром экспериментальном панкреатите / К. А. Дюбенко, Л. В. Дегтярева // Врачебное дело. – 1986. – № 10. – С. 83–86.

163. Елецкая, О. И. Панкреатит / О. И. Елецкая. – Л.: Медицина, 1971. – 184 с.

164. Елисеев, В. Г. Соединительная ткань / В. Г. Елисеев. – М.: Медгиз, 1961. – 405 с.

165. Ерамиршанцев, А. К. Травматические повреждения поджелудочной железы / А. К. Ерамиршанцев, А. Б. Молитвословов, А. В. Филин // Хирургия. – 1994. – № 4. – С. 13–17.

166. Жандаров, К. Н. Морфологическая оценка внутреннего дренирования кист поджелудочной железы в эксперименте / К. Н. Жандаров, М. С. Дружинина-Рыбкина // Клиническая хирургия. – 1983. – № 11. – С. 23–26.

167. Жандаров, К. Н. Классификация ложных кист поджелудочной железы / К. Н. Жандаров // Клиническая хирургия. – 1991. – № 11. – С. 4–6.

168. Зажим: пат. 5692 Респ. Беларусь, МПК (2006) А 61 В17/12. С. В. Дорошкевич, Е. Ю. Дорошкевич; заявитель Дорошкевич Сергей Витальевич, Дорошкевич Елена Юлиановна – № и 20090383; заявл. 12.05.2009; опубл. 30.10.2009 // Афіцыйны бюл. / Нац. цэнтр інтэлектуал. уласнасці. – 2009. – № 5. – С. 153.

169. Зайцев, В. Т. Хирургическое лечение кист поджелудочной железы в свете отдаленных результатов / В. Т. Зайцев, Г. Д. Доценко, В. И. Лупальцев // Вестник хирургии. – 1982. – Т. 128, № 2. – С. 29–33.

170. Западнюк, И. П. Лабораторные животные / И. П. Западнюк, В. И. Западнюк, Е. А. Захария. – Киев: Вища шк., 1974. – С. 202–203.

171. Значение мелатонина и его рецепторов в патогенезе острого панкреатита / Д. Ю. Семенов [и др.] // Вестник хирургии. – 2009. – Т. 168, № 3. – С. 107–110.

172. Зоря, В. Г. Вопросы хирургической тактики при кистах поджелудочной железы / В. Г. Зоря, Т. А. Кадошук // Болезни поджелудочной железы и их хирургическое лечение / под ред. А. А. Шалимова. – Харьков, 1975. – С. 45–46.

173. Зубарев, П. Н. Критерии выбора и эффективность применения плазмафереза в лечении острого деструктивного панкреатита / П. Н. Зубарев, С. В. Паскарь // Новости хирургии. – 2011. – Т. 19, № 5. – С. 46–51.

174. Иванов, Ю. В. Современная тактика лечения псевдокист поджелудочной железы / Ю. В. Иванов // Вестник новых медицинских технологий. – 2000. – Т. 7, № 1. – С. 80–81.

175. Ивашкин, В. Т. Морфофункциональные элементы патогенеза острого панкреатита / В. Т. Ивашкин, В. В. Кузнецов // Терапевтический архив. – 1991. – № 2. – С. 51–55.

176. Ившин, В. Г. Оригинальная методика пункционной цистогастростомии / В. Г. Ившин // Анналы хирургической гепатологии. – 1999. – Т. 4, № 2. – С. 158.

177. Иглодержатель: пат. 4451 Респ. Беларусь, МПК (2006) А 61 В 17/04 / С. В. Дорошкевич, Е. Ю. Дорошкевич; заявитель Гомельский гос. мед. ун-т. – № и 20070767; заявл. 02.11.2007; опубл. 17.03.2008 // Афіцыйны бюл. / Нац. цэнтр інтэлектуал. уласнасці. – 2008. – № 3. – С. 186.

178. Изменения в поджелудочной железе при острой непроходимости двенадцатиперстной кишки / Г. Я. Костюк [и др.] // Клиническая хирургия. – 1988. – № 2. – С. 16–17.

179. Изменения некоторых иммунологических показателей при панкреонекрозе и их коррекция / В. Л. Аверкиев [и др.] // Хирургия. – 2003. – № 5. – С. 31–34.

180. Иовчев, И. И. Нагноившаяся дермоидная киста поджелудочной железы / И. И. Иовчев // Вестник хирургии. – 1972. – Т. 108, № 3. – С. 124–124.

181. Кадошук, Т. А. Хирургическая тактика при кистах поджелудочной железы, располагающихся в средостении / Т. А. Кадошук // Клиническая хирургия. – 1981. – № 11. – С. 21–23.

182. Кадошук, Т. А. Диагностика и лечение кист поджелудочной железы / Т. А. Кадошук, Ю. Т. Кадошук, О. И. Бондарчук // Анналы хирургической гепатологии. – 1999. – Т. 4, № 2. – С. 159–160.

183. Казимировская, В. Б. 1-(хлорметил) силатран – как регулятор функциональной активности соединительной ткани (обзор) / В. Б. Казимировская, В. М. Дьяков, М. Г. Воронков // Химико-фармацевтический журнал. – 2001. – Т. 35, № 9. – С. 3–5.

184. Калинин, В. В. Хирургическое лечение постнекротических кист поджелудочной железы / В. В. Калинин, А. В. Старостенко // Клинический вестник. – 1994. – № 4. – С. 10–12.

185. Канаян, А. С. Влияние тиосульфата натрия на поджелудочную железу при экспериментальном панкреатите / А. С. Канаян, П. С. Симаворян // Бюллетень экспериментальной биологии и медицины. – 1978. – № 11. – С. 548–552.

186. Кандель, Э. И. Криохирургия / Э. И. Кандель. – М.: Медицина, 1974. – 301 с.

187. Каншин, Н. Н. Истинная киста поджелудочной железы / Н. Н. Каншин, Т. А. Стрелинская, С. И. Яковлев // Хирургия. – 1979. – № 4. – С. 97–98.

188. Карагюлян, Р. Г. Больная после излечения псевдокисты поджелудочной железы, осложненной асцитом / Р. Г. Карагюлян, В. К. Курилович // Хирургия. – 1972. – № 9. – С. 150–151.

189. Карагюлян, Р. Г. Хронический панкреатит и его осложнения / Р. Г. Карагюлян. – М., 1974. – 269 с.

190. Карагюлян, Р. Г. Кистоаденомы поджелудочной железы / Р. Г. Карагюлян // Хирургия. – 1978. – № 1. – С. 31–36.

191. Карагюлян, Р. Г. Интраоперационная диагностика и хирургическая тактика при кистозных образованиях поджелудочной железы / Р. Г. Карагюлян // Хирургия. – 1987. – № 2. – С. 70–73.

192. Карякин, А. М. Массивное кровотечение в просвет желудочно-кишечного тракта и свободную брюшную полость из ложной кисты поджелудочной железы / А. М. Карякин, В. С. Быков // Клиническая хирургия. – 1974. – № 8. – С. 83–83.

193. Квазерова, А. П. Ближайшие и отдаленные результаты лечения осложненных панкреатических псевдокист пункционно-дренажным методом / А. П. Квазерова // Анналы хирургической гепатологии. – 2002. – Т. 7, № 1. – С. 206–207.

194. Киселева, А. Ф. Морфологические основы экспериментального панкреатита / А. Ф. Киселева // Врачебное дело. – 1976. – № 9. – С. 100–104.

195. Киста головки поджелудочной железы, осложненная перфорацией и кровотечением в двенадцатиперстную кишку / Н. Н. Артемьева [и др.] // Вестник хирургии. – 1979. – Т. 123, № 10. – С. 145–145.

196. Кистозные опухоли поджелудочной железы / М. В. Данилов [и др.] // Хирургия. – 1994. – № 1. – С. 10–14.

197. Колесникова, Е. К. Компьютерная томография в дифференциальной диагностике кист поджелудочной железы / Е. К. Колесникова, В. М. Самойленко, А. Б. Итин // Клиническая хирургия. – 1986. – № 11. – С. 30–31.

198. Коротков, Н. И. Миниинвазивные технологии в диагностике и лечении местных гнойных осложнений деструктивного панкреатита / Н. И. Коротков, А. В. Кукушкин, А. С. Метелев // Хирургия. – 2005. – № 3. – С. 40–44.

199. Костырной, А. В. Патогенез парапанкреатических кист поджелудочной железы / А. В. Кастырной // Научно-технический прогресс в медицине: Сб. науч. тр. – Харьков, УИУВ, 1989. – С. 123.

200. Костырной, А. В. Современный взгляд на проблему псевдокисты поджелудочной железы как осложнение острого панкреатита / А. В. Костырной // Анналы хирургии. – 1999. – № 5. – С. 75–77.

201. Костюк, Г. Я. Морфологические изменения поджелудочной железы при экспериментальном остром панкреатите / Г. Я. Костюк, И. И. Бобрик, Г. В. Терентьев // Клиническая хирургия. – 1987. – № 11. – С. 33–34.

202. Костюченко, А. Л. Неотложная панкреатология: Справочник для врачей / А. Л. Костюченко, В. И. Филин. – 2-е изд. – СПб.: Деан, 2000. – 480 с.

203. Красицкий, И. И. Диагностические возможности магнитно-резонансной томографии при кистозных поражениях поджелудочной железы / И. И. Красицкий, И. В. Красицкий // Анналы хирургической гепатологии. – 1999. – Т. 4, № 2. – С. 162.

204. Криохирургический наконечник: пат. 3979 Респ. Беларусь, МПК (2006) А 61 D 1/00/ С. В. Дорошкевич, Е. Ю. Дорошкевич; заявитель Гомельский гос. мед. ун-т. – № и 20070286; заявл. 18.04.2007; опубл. 01.08.2007 // Афіцыйны бюл./ Нац. цэнтр інтэлектуал. уласнасці. – 2007. – № 5. – С. 168.

205. Крючина, Е. А. Состояние перекисного окисления и антиоксидантная терапия у больных с постнекротическими кистами поджелудочной железы / Е. А. Крючина // Анналы хирургической гепатологии. – 1999. – Т. 4, № 2. – С. 162–163.

206. Кубышкин, В. А. Хирургическая тактика при кистозных опухолях и истинных кистах поджелудочной железы / В. А. Кубышкин, И. М. Буриев, А. Т. Айрапетян // Анналы хирургической гепатологии. – 1999. – Т. 4, № 2. – С. 163.

207. Кузин, М. И. Хронический панкреатит / М. И. Кузин, М. В. Данилов, Д. Ф. Благовидов. – М.: Медицина, 1985. – С. 386.

208. Курыгин, А. А. Пути улучшения результатов хирургического лечения кист поджелудочной железы / А. А. Курыгин, А. Д. Смирнов, А. В. Сахаров // Хирургия острого холецистита и панкреатита. – Л., 1990. – С. 94–102.

209. Курыгин, А. А. Хирургическое лечение осложненных кист поджелудочной железы / А. А. Курыгин, Э. А. Нечаев, А. Д. Смирнов // Вестник хирургии. – 1988. – Т. 141, № 10. – С. 84–86.

210. Ладутько, И. М. Патогенез острого панкреатита / И. М. Ладутько, И. И. Пикареня // Патогенез острого панкреатита: Декабрьские чтения по неотложной хирургии: сб. науч. тр. / под ред. Г. П. Шороха. – Минск, 1999. – Т. 4. – С. 33–35.

211. Лазаренко, Ф. М. Закономерности роста и превращения тканей и органов в условиях культивирования (имплантации) их в организме / Ф. М. Лазаренко. – М.: Медгиз, 1959. – 400 с.

212. Ламоченко, И. Н. Отдаленные результаты после марсупиализации травматической кисты поджелудочной железы / И. Н. Ламоченко // Детская хирургия. – 2000. – № 1. – С. 53–54.

213. Лапин, М. Д. Алкогольный панкреатит / М. Д. Лапин, В. П. Буханов // Клиническая медицина. – 1987. – Т. 65, № 4. – С. 122–126.

214. Лебедев, Н. Н. Патология физиология пищеварительной системы при экспериментальном панкреатите / Н. Н. Лебедев, Е. Р. Черкезова-Кинова. – М.: Медицина, 1979. – 200 с.

215. Лащевкер, В. М. Диагностика ложных кист поджелудочной железы / В. М. Лащевкер, А. И. Трегубенко // Хирургия. – 1978. – № 1. – С. 18–21.

216. Лащевкер, В. М. Кровотечение в панкреатические кисты / В. М. Лащевкер // Клиническая хирургия. – 1981. – № 11. – С. 60–63.

217. Лащевкер, В. М. Атипичное распространение панкреатических кист в брюшной полости и забрюшинном пространстве / В. М. Лащевкер // Хирургия. – 1982. – № 1. – С. 115–119.

218. Лащевкер, В. М. Перфорация панкреатических кист в брюшную полость / В. М. Лащевкер // Клиническая хирургия. – 1982. – № 11. – С. 52–56.

219. Лащевкер, В. М. Спонтанное рассасывание панкреатических кист / В. М. Лащевкер // Клиническая хирургия. – 1983. – № 11. – С. 61–64.

220. Лащевкер, В. М. Непроходимость двенадцатиперстной кишки, как осложнение панкреатита / В. М. Лащевкер // Клиническая хирургия. – 1987. – № 11. – С. 56–59.

221. Лекарственная окклюзия протоков поджелудочной железы при экспериментальном панкреонекрозе / В. М. Буянов [и др.] // Клиническая хирургия. – 1986. – № 11. – С. 20–22.

222. Леонович, С. И. Острый панкреатит: актуальные аспекты проблемы / С. И. Леонович, М. Ю. Ревтович // Медицинские новости. – 2003. – № 7. – С. 55–57.

223. Леонович, С. И. Лечение острого панкреатита / С. И. Леонович, А. В. Шотт // Здоровоохранение. – 2004. – № 2. – С. 18–20.

224. Леонович, С. И. Хирургическое лечение осложненных форм хронического панкреатита / С. И. Леонович, М. Ю. Ревтович, Махато Сурендра // Здоровоохранение. – 2004. – № 7. – С. 21–23.

225. Леонтюк, А. С. Информационный анализ в морфологических исследованиях / А. С. Леонтюк, Л. А. Леонтюк, А. И. Сыкало. – Минск: Наука и техника, 1981. – 160 с.

226. Лечение больных с кистами поджелудочной железы / Ю. Б. Мартов [и др.] // Анналы хирургической гепатологии. – 1999. – Т. 4, № 2. – С. 166–167.

227. Лечение кист поджелудочной железы / Ж. О. Белеков [и др.] // *Анналы хирургической гепатологии*. – 1999. – Т. 4, № 2. – С. 146.
228. Лечение псевдокист поджелудочной железы / Б. И. Сирота [и др.] // *Анналы хирургической гепатологии*. – 1999. – Т. 4, № 2. – С. 173.
229. Лечение псевдокист поджелудочной железы / А. Н. Токин [и др.] // *Анналы хирургической гепатологии*. – 1999. – Т. 4, № 2. – С. 176–177.
230. Ли, А. Б. Хирургические осложнения описторхозного панкреатита / А. Б. Ли // *Клиническая хирургия*. – 1982. – № 11. – С. 64–64.
231. Линднер, Д. П. Тучные клетки как регуляторы тканевого гомеостаза и их место в ряду биологических регуляторов / Д. П. Линднер, Э. М. Коган // *Архив патологии*. – 1976. – № 8. – С. 3–14.
232. Лис, П. В. Кисты поджелудочной железы / П. В. Лис, З. З. Паращий // *Клиническая хирургия*. – 1978. – № 11. – С. 19–23.
233. Литвин, А. А. Современные тенденции в хирургическом лечении остро некротизирующего панкреатита, инфицированного панкреанекроза / А. А. Литвин, В. М. Хоха, В. Н. Лурье // *Новости хирургии*. – 2011. – Т. 19, № 5. – С. 139–146.
234. Литвин, А. А. Хирургическое лечение инфицированного панкреатита / А. А. Литвин // *Новости хирургии*. – 2011. – Т. 19, № 6. – С. 36–44.
235. Литвиненко, Н. М. Эндогенные фосфолипазы А2 (структура и функции) / Н. М. Литвиненко, М. А. Кисель. – Минск: Наука и техника, 1991. – 270 с.
236. Лопухин, Ю. М. Экспериментальная хирургия / Ю. М. Лопухин. – М.: Медицина, 1971. – 344 с.
237. Лотов, А. Н. Отдаленные результаты чрескожных цитогастроцитодуоденостомий при псевдокистах поджелудочной железы / А. Н. Лотов, С. С. Харнас, Г. Х. Мусаев // *Анналы хирургической гепатологии*. – 2002. – Т. 7, № 1. – С. 211.
238. Лубенский, Ю. М. Повреждение поджелудочной железы / Ю. М. Лубенский, Р. А. Нихенсон, М. И. Гульман. – Красноярск: Изд-во Красноярского университета, 1983. – С. 5–20.
239. Лукин, В. В. Перфорация кист поджелудочной железы в полый орган / В. В. Лукин, Т. В. Троицкий, В. Н. Летенков // *Вестник хирургии*. – 1988. – Т. 140, № 3. – С. 84–85.
240. Лукьянов, И. В. Гиперсекреция поджелудочной железы при панкреатите / И. В. Лукьянов // *Клиническая хирургия*. – 1990. – № 1. – С. 103–105.
241. Лукьянов, И. В. Этиология и патогенез острого панкреатита / И. В. Лукьянов, В. В. Лукьянов // *Терапевтический архив*. – 1991. – № 2. – С. 142–144.
242. Маев, И. В. Болезни поджелудочной железы: практ. рук. / И. В. Маев. – М.: ГЭОТАР-Медиа, 2009. – 739 с.
243. Майоров, В. М. Оценка эффективности малоинвазивных вмешательств в лечении острого деструктивного панкреатита / В. М. Майоров, З. А. Дундаров, С. В. Свистунов // *Новости хирургии*. – 2011. – Т. 19, № 6. – С. 45–50.

244. Малоинвазивные вмешательства в лечении ложных кист поджелудочной железы / Л. В. Поташов [и др.] // *Анналы хирургической гепатологии*. – 1999. – Т. 4, № 2. – С. 172.

245. Мамаев, Ю. П. Лечение панкреатических кист / Ю. П. Мамаев // *Нижегородский медицинский журнал*. – 2000. – № 4. – С. 27–29.

246. Марков, А. И. Подкожный разрыв кисты поджелудочной железы / А. И. Марков, Г. И. Малов // *Хирургия*. – 1968. – № 3. – С. 134–134.

247. Мартов, Ю. Б. Острый деструктивный панкреатит / Ю. Б. Мартов, В. В. Кирковский, В. Ю. Мартов. – М.: Мед. лит., 2001. – 79 с.

248. Масалитин, М. М. Тотальная панкреато-дуоденэктомия по поводу множественных кист поджелудочной железы / М. М. Масалитин, В. П. Маджуга, Г. В. Семенов // *Хирургия*. – 1984. – № 11. – С. 135–136.

249. Маслов, М. Г. Значение ультразвуковой эхолокации в дифференциальной диагностике и наблюдении за развитием псевдокист поджелудочной железы / М. Г. Маслов, А. Л. Насырь, Л. В. Таратун // *Вестник хирургии*. – 1987. – Т. 139, № 11. – С. 56–59.

250. Матейичек, Э. Лечение псевдокист поджелудочной железы / Э. Матейичек // *Хирургия*. – 1980. – № 6. – С. 54–57.

251. Маят, В. С. Результаты лечения больных острым панкреатитом / В. С. Маят, Ю. А. Нестеренко, Г. А. Буромская // *Хирургия*. – 1976. – № 11. – С. 31–38.

252. Маят, В. С. Клиника и диагностика кист поджелудочной железы / В. С. Маят, Ю. А. Нестеренко, А. П. Гольдберг // *Сов. медицина*. – 1978. – № 2. – С. 9–13.

253. Маят, В. С. Осложнения хронического панкреатита и их хирургическое лечение / В. С. Маят, Ю. А. Нестеренко, В. П. Глабай // *Хронический панкреатит*. – 1981. – С. 24–26.

254. Махов, Н. И. Киста поджелудочной железы / Н. И. Махов, С. С. Калантарова // *Хирургия*. – 1970. – № 10. – С. 67–75.

255. Международная гистологическая номенклатура / под ред. В. В. Семченко. – Омск: Омская медицинская академия, 1999. – 156 с.

256. Мешков, М. В. Киста поджелудочной железы у ребенка 3,5 лет / М. В. Мешков // *Детская хирургия*. – 1999. – № 2. – С. 50–51.

257. Мизаушев, Б. А. Клиника и диагностика кист поджелудочной железы / Б. А. Мизаушев, С. А. Шалимов // *Клиническая хирургия*. – 1980. – № 11. – С. 14–16.

258. Мизаушев, Б. А. Диагностика и лечение осложненных кист поджелудочной железы / Б. А. Мизаушев, С. А. Шалимов, В. С. Земсков // *Хирургия*. – 1981. – № 1. – С. 93–96.

259. Милонов, О. Б. Хронический панкреатит / О. Б. Милонов, В. И. Соколов. – М.: Медицина, 1976. – 188 с.

260. Милонов, О. Б. Современная диагностика заболеваний поджелудочной железы / О. Б. Милонов, З. С. Завенян // *Хирургия*. – 1979. – № 4. – С. 7–11.

261. Миронов, А. С. Этиология и патогенез острого панкреатита / Хирургия. – 2004. – № 8. – С. 72–75.

262. Мирошников, Б. И. Лечение кист поджелудочной железы / Б. И. Мирошников, С. Б. Кондаков, Е. А. Удова // Анналы хирургической гепатологии. – 1999. – Т. 4, № 2. – С. 168.

263. Мирошниченко, Г. Т. Кровотечение из фатерова соска, вызванное аррозией сосуда кисты поджелудочной железы / Г. Т. Мирошниченко // Ростовский журнал гастроэнтерологии, гепатологии. – 1999. – Т. 9, № 5. – С. 81–83.

264. Мишин, В. Ю. Современные взгляды на роль и место малоинвазивных лечебных и диагностических вмешательств при заболеваниях поджелудочной железы / В. Ю. Мишин // Анналы хирургии. – 1998. – № 1. – С. 23–30.

265. Мишин, В. Ю. Пункционно-дренирующий метод лечения осложненных псевдокист поджелудочной железы / В. Ю. Мишин, А. П. Квезерова // Анналы хирургической гепатологии. – 2000. – Т. 5, № 2. – С. 25–31.

266. Мишин, В. Ю. Современный подход к лечению псевдокист поджелудочной железы / В. Ю. Мишин, А. П. Квезерова // Анналы хирургии. – 2000. – № 3. – С. 32–39.

267. Молоденков, М. Н. О патогенезе и лечении острого панкреатита / М. Н. Молоденков // Хирургия. – 1964. – № 2. – С. 72–78.

268. Молчанов, Л. В. Нарушение показателей гемостаза у больных панкреонекрозом в стадии гнойных осложнений / Л. В. Молчанов, Г. Г. Чернышева, И. Е. Гридчик // Анестезиология и реаниматология. – 2004. – № 6. – С. 23–26.

269. Морфогенез каналикулярно-гипертензионной модели панкреатита / В. П. Жарков [и др.] // Клиническая хирургия. – 1986. – № 11. – С. 50–51.

270. Морозова, В. Т. Стволовые клетки и их структурно-функциональные отношения с соединительной тканью / В. Т. Морозова // Клиническая лабораторная диагностика. – 2008. – № 8. – С. 32–36.

271. Музыка, К. А. Самопроизвольный разрыв кист поджелудочной железы / К. А. Музыка, Н. А. Шор // Клиническая хирургия. – 1968. – № 3. – 73 с.

272. Назаренко, П. М. Хирургическое лечение кист поджелудочной железы / П. М. Назаренко, Д. П. Назаренко // Бюллетень экспериментальной биологии и медицины. – 1995. – Т. 1. – С. 89–91.

273. Насырь, А. Л. Самопроизвольно дренирующиеся кисты поджелудочной железы / А. Л. Насырь, Д. Л. Щедрин // Хирургия. – 1986. – № 7. – С. 90–93.

274. Недашковский, Э. В. Острый панкреатит: руководство для врачей / Э. В. Недашковский; под ред. Э. В. Недашковского. – М.: ГЭОТАР-Медиа, 2009. – 272 с.

275. Нечаев, Э. А. Закрытые повреждения живота / Э. А. Нечаев – Л., 1980. – 24 с.

276. Ноздрачев, В. И. Редкая локализация псевдокист поджелудочной железы / В. И. Ноздрачев, Р. Е. Кузеев // Клиническая хирургия. – 1982. – № 11. – С. 61–62.

277. Огнев, Ю. В. Роль лимфатической системы в патогенезе острого панкреатита / Ю. В. Огнев, А. А. Алексеев // Хирургия. – 1976. – № 7. – С. 140–144.

278. Огеленко, Л. Н. О роли инфекции и аллергии при моделировании различных форм панкреатитов / Л. Н. Огеленко, Л.Е. Щедренко // Вопросы морфологии экспериментальной хирургии поджелудочной железы. – Ставрополь, 1976. – С. 56–57.

279. Осложнения псевдокист поджелудочной железы / Н. О. Николаев [и др.] // Клиническая хирургия. – 1986. – № 11. – С. 50–51.

280. Основные принципы лечения больных острым панкреатитом / Ю. А. Нестеренко [и др.] // Хирургия. – 1994. – № 1. – С. 3–6.

281. Особенности местных патологических изменений при остром панкреатите и некоторые вопросы лечебной тактики / В. И. Филин [и др.] // Вестник хирургии им. И. И. Грекова. – 1981. – № 2. – С. 115–120.

282. Острый панкреатит и травмы поджелудочной железы / Р. В. Вашетко [и др.]. – СПб.: Из-во Питер, 2000. – С. 22–174.

283. Острый панкреатит у детей / В. Г. Цуман [и др.] // Детская хирургия. – 2005. – № 5. – С. 4–7.

284. Отдаленные результаты цистогастро- и цистодуоденостомий под УЗ- и эндоскопическим контролем в лечении псевдокист поджелудочной железы / С. А. Дадвани [и др.] // Анналы хирургической гепатологии. – 1999. – Т. 4, № 2. – С. 153.

285. Оценка методов диагностики и хирургического лечения кист поджелудочной железы / О. Б. Милонов [и др.] // Хирургия. – 1985. – № 4. – С. 87–95.

286. Панкреатические псевдокисты: обоснование срока и способа операции / Г. Л. Ратнер [и др.] // Анналы хирургической гепатологии. – 1999. – Т. 4, № 2. – С. 172.

287. Панин, Л. Е. Роль внутриклеточных процессов в механизме развития панкреатита / Л. Е. Панин, И. В. Лукьянов // Сибирский биологический журнал. – 1991. – № 5. – С. 11–17.

288. Патогенез, основные принципы моделирования и хирургического лечения панкреатита / А. А. Шалимов [и др.] // Клиническая хирургия. – 1983. – № 11. – С. 30–34.

289. Патогенез и клиническое значение жирового некроза при остром панкреатите / В. И. Филин [и др.] // Вестник хирургии. – 1987. – Т. 139, № 8. – С. 40–45.

290. Патологическая анатомия и патогенез экспериментального панкреатита / А. С. Канаян [и др.] // Архив патологии. – 1984. – № 4. – С. 64–71.

291. Патоморфологические данные о деструктивных и репаративных процессах в поджелудочной железе при экспериментальном криовоздействии / С. В. Дорошкевич [и др.] // Актуальные вопросы экспериментальной и клинической морфологии: материалы науч.-практ. конф. с международным участием памяти проф. О. А. Голубева (Гомель, 4–5 мая 2009.) – Гомель: ГГМУ, 2009. – С. 35–38.

292. Патологическая физиология гормональных, иммунных, метаболических изменений при остром и хроническом панкреатите / И. Е. Трубицина // Экспериментальная и клиническая гастроэнтерология. – 2008. – № 7. – С. 40–44.

293. Пауков, В. С. Роль макрофагов в патогенезе ограниченного воспаления / В. С. Пауков, С. А. Даабуль, Н. Ю. Беляева // Архив патологии. – 2005. – Т. 67, № 4. – С. 3–10.

294. Пермяков, Н. К. О патогенезе панкреатита / Н. К. Пермяков, А. Е. Подольский // Хирургия. – 1973. – № 9. – С. 23–29.

295. Петров, Р. В. Рецепторы и фагоцитарная активность нейтрофилов при острых хирургических заболеваниях органов брюшной полости / Р. В. Петров, А. Н. Череды, А. З. Цховребокова // Иммунология. – 1982. – № 4. – С. 63–66.

296. Пигаревский В. Е. Воспалительные разрастания эпителия поджелудочной железы / В. Е. Пигаревский // Бюлл. экспер. биол. – 1951. – № 2. – С. 144–148.

297. Пинцет: пат. 4891 Респ. Беларусь, МПК (2006) А 61 В17/30, А 61 D 1/00/ С.В. Дорошкевич, Е.Ю. Дорошкевич; заявитель Дорошкевич Сергей Витальевич, Дорошкевич Елена Юлиановна. – № и 20080372; заявл. 07.05.2008; опубл. 01.09.2008 // Афіцыйны бюл. / Нац. центр інтэлектуал. уласнасці. – 2008. – № 6. – С. 167.

298. Погребняков, В. Ю. Малоинвазивное хирургическое лечение осложненных кист поджелудочной железы / В. Ю. Погребняков, П. А. Иванов // Анналы хирургической гепатологии. – 1999. – Т. 4, № 2. – С. 171–172.

299. Поройка, А. В. Выбор метода операции при не сформированной кисте поджелудочной железы у больных с острым панкреатитом / А. В. Поройка, А. В. Лепешкин, Ю. В. Патрикеев // Клиническая хирургия. – 1992. – № 11. – С. 74–75.

300. Прокофьев, О. А. Псевдокисты поджелудочной железы: какую тактику избрать? / О. А. Прокофьев, Г. Г. Ахаладзе, Э. И. Гальперин // Анналы хирургической гепатологии. – 2001. – Т. 6, № 2. – С. 100–105.

301. Пугаев, А. В. Новый способ лечения хронических ложных кист головки поджелудочной железы, сообщающихся с главным панкреатическим протоком / А. В. Пугаев, Е. Е. Ачкасов, Л. В. Александров // Анналы хирургической гепатологии. – 1999. – Т. 12, № 1. – С. 82–89.

302. Пугаев, А. В. Острый панкреатит / А. В. Пугаев, Е. Е. Ачкасов. – М.: Профиль, 2007. – 336 с.

303. Пугаев, А. В. Классификация острого воспаления поджелудочной железы / А. В. Пугаев, Е. Е. Ачкасов // Хирургия. – 2008. – № 1. – С. 43–46.

304. Пункции и дренирование жидкостных скоплений при остром панкреатите и его осложнениях / Б. Л. Дуберман [и др.] // Анналы хирургической гепатологии. – 2008. – Т. 13, № 1. – С. 87–93.

305. Пункционно-дренирующие вмешательства под УЗ-контролем в лечении ложных кист поджелудочной железы / В. В. Васильев [и др.] // Анналы хирургии. – 2005. – № 6. – С. 59–62.

306. Путов, Н. В. Поражение толстой кишки при деструктивном панкреатите / Н. В. Путов, И. П. Савинов, Е. П. Мелехов // Вестник хирургии. – 1985. – Т. 135, № 7. – С. 40–44.
307. Пушкарь, Н. Е. Введение в криобиологию / Н. Е. Пушкарь, А. М. Белоус. – Киев: Наукова думка, 1975. – 343 с.
308. Радбиль, О. С. Хронический панкреатит / О. С. Радбиль, В. И. Матвеев. – М., 1990. – 104 с.
309. Радостина, А. И. Изменение ультраструктуры и фиброгенетической активности фибробластов дермы крысы под влиянием различных доз гидрокортизона / А. И. Радостина, Н. Зуманги, У.-У. Ф. Малому // Архив анатомии, гистологии и эмбриологии. – 1989. – № 5. – С. 52–58.
310. Ращинский, С. М. Кистозные опухоли поджелудочной железы – анализ вариантов хирургического лечения / С. М. Ращинский, С. И. Третьяк // Медицинский журнал. – 2010. – № 2 (32). – С. 91–94.
311. Реброва, О. Ю. Статистический анализ медицинских данных. Применение пакета прикладных программ STATISTICA / О. Ю. Реброва. – М.: Медиа Сфера, 2003. – 312 с.
312. Редкое осложнение ложной кисты поджелудочной железы / Б. Е. Франкенберг [и др.] // Вестник хирургии. – 1973. – Т. 97, № 5. – С. 101–102.
313. Результаты хирургического лечения ложных кист поджелудочной железы на фоне хронического панкреатита / С. М. Ращинский [и др.] // Новости хирургии. – 2011. – Т. 19, № 1. – С. 26–31.
314. Роль алкоголизма в развитии хронического панкреатита / Ю. С. Винник // Хирургия поджелудочной железы на рубеже веков. – 2000. – С. 29–30.
315. Роль желчного микролитиаза в патогенезе острого панкреатита / С. С. Чубенко [и др.] // Сучасна гастроентерология. – 2003. – Т. 12, № 2. – С. 47–49.
316. Роль инструментальных методов в диагностике кистозных и истинных кист поджелудочной железы / В. А. Кубышкин [и др.] // Анналы хирургической гепатологии. – 1999. – Т. 4, № 2. – С. 164.
317. Роль цитокинов в развитии острого панкреатита / М. А. Агапов [и др.] // Анналы хирургической гепатологии. – 2009. – Т. 14, № 3. – С. 85–91.
318. Рудаков, А. А. Панкреатическая инфекция / А. А. Рудаков, Б. Л. Дуберман // Анналы хирургической гепатологии. – 1998. – Т. 3, № 2. – С. 94–99.
319. Рудой, Д. Г. Состояние поджелудочной железы у больных хроническим алкогольным панкреатитом / Д. Г. Рудой, И. Я. Бобоходжаев, С. Д. Рудой // Клиническая медицина. – 1986. – Т. 64, № 10. – С. 120–123.
320. Руфанов, И. Г. Панкреатиты в связи с восстановительными процессами желчных путей и пузыря / И. Г. Руфанов. – М.: 1925. – 169 с.
321. Савельев, В. С. Острый панкреатит / В. С. Савельев, В. М. Буянов, Ю. В. Огнев. – М.: Медицина, 1983. – 240 с.
322. Савельев, В. С. Панкреонекрозы / В. С. Савельев, М. И. Филимонов, С. З. Бурневич. – М.: ООО Мед. информ. агентство, 2008. – 264 с.

323. Самотесов, П. А. Способ ранней оценки жизнеспособности ткани поджелудочной железы при остром экспериментальном панкреатите / П. А. Самотесов, А. К. Макаров, В. А. Фокин // Клиническая хирургия. – 1986. – № 11. – С. 22–23.

324. Серов, В. В. Соединительная ткань / В. В. Серов, А. Б. Шехтер. – М.: Медицина, 1981. – С. 5–294.

325. Скопинцева, А. И. Патогенез и лечение острого послеоперационного панкреатита / А. И. Скопинцева // Клиническая хирургия. – 1985. – № 11. – С. 14–15.

326. Скуя, Н. А. Заболевания поджелудочной железы / Н. А. Скуя. – М.: Медицина, 1986. – 240 с.

327. Смирнов, А. Д. Судьба больных с осложненными кистами поджелудочной железы, отказавшихся от оперативного лечения / А. Д. Смирнов // Клиническая хирургия. – 1988. – № 11. – С. 4–5.

328. Смирнов, А. Н. Хирургическое лечение истинных и ложных кист поджелудочной железы у детей / А. Н. Смирнов, М.А. Голованев, С. В. Парамонова // Детская хирургия. – 2004. – № 6. – С. 49–51.

329. Современные аспекты малоинвазивной санации панкреатических псевдокист / С. В. Иванов [и др.] // Анналы хирургической гепатологии. – 1999. – Т. 4, № 2. – С. 157–158.

330. Современные проблемы хирургии панкреатита / М. В. Данилов [и др.] // Анналы хирургической гепатологии. – 1996. – № 1. – С. 67–71.

331. Соколов, В. И. Хирургические заболевания поджелудочной железы / В. И. Соколов. – М.: Медицина, 1998. – 192 с.

332. Спиридонов, И. В. Отдаленные результаты хирургического лечения ложных кист поджелудочной железы после острого панкреатита / И. В. Спиридонов, А. А. Беляев, А. Ю. Корольков // Хирургия. – 1985. – № 1. – С. 62–65.

333. Способ моделирования острого деструктивного панкреатита (экспериментальное исследование) / А.О. Луговая [и др.] // Анналы хирургической гепатологии. – 2007. – Т. 12, № 4. – С. 84–90.

334. Способ моделирования панкреатита: пат. 1327152 СССР, МКИ G09B23/28 / Э. С. Гульянц [и др.]; заявитель Ростовский гос. мед. ин-т. – № 4026653/28-14; заявл.17.02.86; опубл. 30.07.87 // Бюл. Открытия. Изобретения. – 1987. – № 28. – С. 211.

335. Способ моделирования псевдокисты поджелудочной железы: пат. 12268 Респ. Беларусь, МПК (2006) G 09B 23/00, А 61 В 18/00 С. В. Дорошкевич, Е. Ю. Дорошкевич; заявитель Гомельский гос. мед. ун-т. – № а 20070428; заявл. 30.12.2008; опубл. 01.09.2009 // Афіцыйны бюл. // Нац. цэнтр інтэлектуал. уласнасці. – 2009. – № 4. – С. 160.

336. Старкова, Н. Т. Клиническая эндокринология / Н. Т. Старкова. – М.: Медицина, 1991. – 251 с.

337. Старков, Ю. Г. Лапароскопическое ультразвуковое исследование при очаговых заболеваниях печени и поджелудочной железы. Методика и

техника / Ю. Г. Старков // *Анналы хирургической гепатологии*. – 2000. – Т. 5, № 1. – С. 49–58.

338. Стрельников, Б. Е. Травматические повреждения поджелудочной железы / Б. Е. Стрельников, А. А. Вознюк // *Хирургия*. – 1973. – № 2. – С. 45–46.

339. Стрельников, Б. Е. К вопросу о диагностике и лечению кист поджелудочной железы / Б. Е. Стрельников, Г. Е. Носов, А. Л. Насырь // *Клиническая хирургия*. – 1983. – № 11. – С. 49–50.

340. Струков, А. И. Общая патология человека / А. И. Струков, В. В. Серов, Д. С. Саркисов. – М.: Медицина, 1990. – Т. 2. – С. 3–73, 124–148.

341. Султаналиев, Т. А. Хирургическое лечение кист поджелудочной железы / Т. А. Султаналиев, Б. Д. Тлеуф // *Анналы хирургической гепатологии*. – 1999. – Т. 4, № 2. – С. 174–175.

342. Султанов, Г. А. Диагностика и хирургическая тактика при очаговых кистозных и гнойных поражениях поджелудочной железы / Г. А. Султанов, С. А. Алиев // *Анналы хирургической гепатологии*. – 1999. – Т. 4, № 2. – С. 175.

343. Сыновец, А. П. Экспериментальный острый панкреатит / А. П. Сыновец, А. П. Левицкий, В. Ф. Мичурин // *Экспериментальная хирургия и анестезиология*. – 1973. – № 5. – С. 41–46.

344. Сыновец, А. П. Модуляция нового каскада как один из патогенетических механизмов формирования острого экспериментального панкреатита / А. П. Сыновец // *Российский журнал гастроэнтерологии, гепатологии, колопроктологии*. – 2000. – № 6. – С. 37–42.

345. Сырбу, И. Ф. Кровотечение, обусловленное прорывом кисты поджелудочной железы в желудок / И. Ф. Сырбу, Ю. С. Соколов // *Вестник хирургии*. – 1984. – Т. 132, № 1. – С. 77–78.

346. Тактика дифференциального хирургического лечения инфицированных форм панкреонекроза / В. С. Савельев [и др.] // *Анналы хирургии*. – 2003. – № 2. – С. 51–56.

347. Тактика лечения больных с кистами поджелудочной железы / Б. С. Брискин [и др.] // *Анналы хирургической гепатологии*. – 1999. – Т. 4, № 2. – С. 148–149.

348. Тактика лечения кист поджелудочной железы / В. А. Рудаков [и др.] // *Анналы хирургической гепатологии*. – 1999. – Т. 4, № 2. – С. 173.

349. Тактика лечения кист поджелудочной железы / Т. Н. Чудаков [и др.] // *Сборник тезисов XV междунар. конф. хирургов-гепатологов России и стран СНГ, Казань, 17–19 сент. 2008 г.* – С. 195.

350. Тактика хирургического лечения осложненных постнекротических кист поджелудочной железы / В. К. Гостищев [и др.] // *Сборник тезисов XV междунар. конф. хирургов-гепатологов России и стран СНГ, Казань, 17–19 сент. 2008 г.* – С. 156.

351. Татаршаев, М. Х.-Б. Лечение осложненных ложных кист поджелудочной железы / М. Х.-Б. Татаршаев // *Анналы хирургической гепатологии*. – 1999. – Т. 4, № 2. – С. 176.

352. Терещенко, С. Н. Острая непроходимость желудка, вызванная кистой поджелудочной железы / С. Н. Терещенко, А. В. Кремень // Клиническая хирургия. – 1986. – № 11. – С. 52.

353. Токин, И. Б. Электронномикроскопический анализ процесса дифференцировки и дедифференцировки клеток / И. Б. Токин // Архив анатомии, гистологии и эмбриологии. – 1972. – № 6. – С. 46–62.

354. Толстой, А. Д. Послеоперационный панкреатит / А. Д. Толстой, С. Д. Мыркин // Хирургия. – 1975. – № 1. – С. 122–126.

355. Тоскин, К. Д. О диагностике и лечении острых панкреатитов / К. Д. Тоскин // Вестник хирургии им. И. И. Грекова. – 1956. – № 10. – С. 49–58.

356. Тоскин, К. Д. Патогенетические различия фаз острого панкреатита в эксперименте на собаках / К. Д. Тоскин, Л. Б. Розинский // Архив патологии. – 1966. – № 1. – С. 68–70.

357. Тоскин, К. Д. Принципы хирургического лечения гнойно-висцеральных осложнений панкреонекроза / К. Д. Тоскин, В. Н. Старосек // Хирургия. – 1990. – № 1. – С. 72–75.

358. Толстой, А. Д. Ферментативный панкреатогенный оментобурсит / А. Д. Толстой, И. О. Калупаев // Вестник хирургии им. И. И. Грекова. – 1996. – № 6. – С. 34–38.

359. Толстой, А. Д. Острый панкреатит: трудности, возможности, перспективы / А. Д. Толстой. – СПб., 1997. – 139 с.

360. Ультразвуковое исследование в диагностике опухолей и кист поджелудочной железы / Л. В. Поташов [и др.] // Вестник хирургии. – 1993. – Т. 150, № 3–4. – С. 89–94.

361. Трояшкин, А. А. Геморрагический панкреонекроз морских свинок, вызванный стафилококком / А. А. Трояшкин // Стафилококковая инфекция. – Л., 1972. – С. 43–44.

362. Тюков, А. И. Патоморфология и гистологические изменения двенадцатиперстной кишки и поджелудочной железы кроликов при введении дуоденального содержимого / А. И. Тюков, Е. Р. Черкезова-Кинова // Бюллетень экспериментальной биологии. – 1973. – № 6. – С. 115–118.

363. Ультразвуковая модель острого панкреатита / С. В. Морзов [и др.] // Бюллетень экспериментальной биологии и медицины. – 2005. – Т. 140, № 12. – С. 705–706.

364. Усанов, А. П. Гетеротопия поджелудочной железы и ее осложнения / А. П. Усанов, А. Д. Туринский // Клиническая хирургия. – 1982. – № 11. – С. 63–64.

365. Устинов, Г. Г. Применение стандартных методик лечения псевдокист поджелудочной железы / Г. Г. Устинов, Я. Н. Шойхет, А. К. Смирнов // Анналы хирургической гепатологии. – 1999. – Т. 4, № 2. – С. 177–178.

366. Уханов, А. П. Хирургическое лечение псевдокист поджелудочной железы / А. П. Уханов, Б. А. Веселовский // Анналы хирургической гепатологии. – 1999. – Т. 4, № 2. – С. 178.

367. Файнштейн, И. А. Место панкреатодуоденальной резекции в лечении кистозных поражений поджелудочной железы / И. А. Файнштейн, М. И. Нечушкин, А. М. Нечипай // *Анналы хирургической гепатологии*. – 1999. – Т. 4, № 2. – С. 178–179.

368. Фармакологическая эффективность дельта-сон индуцирующего пептида при экспериментальном остром панкреатите / Т. И. Бондаренко [и др.] // *Экспериментальная и клиническая фармакология*. – 2002. – Т. 165, № 2. – С. 44–48.

369. Федоров, В. Д. Дифференциальная диагностика новообразований забрюшинного пространства, печени и поджелудочной железы / В. Д. Федоров, В. В. Цвиркун // *Анналы хирургической гепатологии*. – 1996. – Т. 1. – С. 8–14.

370. Федоровский, В. В. Постнекротические кисты и абсцессы поджелудочной железы / В. В. Федоровский // *Анналы хирургической гепатологии*. – 1999. – Т. 4, № 2. – С. 179.

371. Федорук, А. М. Эффективность малоинвазивных вмешательств под УЗИ-контролем при панкреатическом скоплении жидкости / А. М. Федорук // *Новости лучевой диагностики*. – 2000. – № 2. – С. 84–85.

372. Федорук, А. М. Новые представления о некоторых ключевых звеньях в патогенезе острого панкреатита / А. М. Федорук // *Скорая медицинская помощь*. – 2004. – Т. 5, № 3. – С. 259–260.

373. Федорук, А. М. Биотрансформация панкреатического сока у больных острым панкреатитом / А. М. Федорук // *Медицинская панорама*. – 2006. – № 2. – С. 9–11.

374. Федорук, А. М. Эффективность малоинвазивных вмешательств под УЗИ-контролем при панкреатическом скоплении жидкости / А. М. Федорук, Е. В. Баранов, С. И. Третьяк // *Новости лучевой диагностики*. – 2000. – № 2, приложение. – С. 84–85.

375. Федорук, А. М. Панкреатическое скопление жидкости: интервенционная сонография в диагностике и лечении / А. М. Федорук, С. И. Третьяк, Е. В. Баранов // *Анналы хирургической гепатологии*. – 2002. – Т. 7, № 2. – С. 233–234.

376. Федорук, А. М. Морфогенез острого экспериментального панкреатита / А. М. Федорук, И. А. Мельников // *Медицинская панорама*. – 2006. – № 2. – С. 14–18.

377. Федосеев, А. В. Внутреннее дренирование несформированных кист в условиях панкреонекроза / А. В. Федосеев, С. В. Тарасенко, А. Л. Гуца // *Анналы хирургической гепатологии*. – 1999. – Т. 4, № 2. – С. 179–180.

378. Филимонов, М. Острый панкреатит эпидемиология и лечение в мегаполисе / М. Филимонов, С. Бурневич, К. Кирсанов // *Врач*. – 2006. – № 7. – С. 57–60.

379. Филин, В. И. Острые заболевания и повреждения поджелудочной железы / В. И. Филин. – Л.: Медицина, 1982. – С. 5–44.

380. Филин, В. И. Острый панкреатит в фазе секвестрации / В. И. Филин, М. Г. Спасская, П. Я. Чумак // *Вестник хирургии*. – 1975. – № 7. – С. 26–32.

381. Филин, В. И. Оментобурситы при остром панкреатите / В. И. Филин, А. Д. Толстой // Клиническая хирургия. – 1978. – № 11. – С. 12–16.
382. Филин, В. И. Острый панкреатит и его осложнения / В. И. Филин, Г. П. Гидирим. – Кишинев: Штиинца, 1982. – С. 64–75.
383. Филин, В. И. Особенности местных патологических изменений при остром панкреатите и некоторые вопросы лечебной тактики / В. И. Филин, В. И. Ковальчук, В. Б. Красногоров // Вестник хирургии. – 1981. – Т. 126, № 2. – С. 115–120.
384. Филин, В. И. Неотложная панкреатология / В. И. Филин, А. Л. Костюченко. – СПб.: Питер, 1994. – 416 с.
385. Франкенберг, Б. Е. Хирургическое лечение псевдокист поджелудочной железы / Б. Е. Франкенберг, Г. А. Сорокин, Р. В. Белоцерковская // Хирургия. – 1972. – № 7. – С. 3–5.
386. Фролов, Л. А. Хирургическая тактика лечения больных острым панкреатитом / Л. А. Фролов // Новости хирургии. – 2009. – № 1. – С. 133–139.
387. Хирургическое лечение кист поджелудочной железы / С. И. Третьяк [и др.] // Анналы хирургической гепатологии. – 1999. – Т. 4, № 2. – С. 177.
388. Хирургическое лечение кист поджелудочной железы / Г. С. Штофин [и др.] // Анналы хирургической гепатологии. – 1999. – Т. 4, № 2. – С. 182.
389. Хирургическое лечение кист и свищей поджелудочной железы / В. Т. Зайцев [и др.] // Клиническая хирургия. – 1976. – № 9. – С. 1–5.
390. Хирургическое лечение кист поджелудочной железы / А. А. Шалимов [и др.] // Вестник хирургии. – 1979. – Т. 122, № 4. – С. 30–34.
391. Хирургическое лечение ложных кист поджелудочной железы / Л. К. Евстифеев [и др.] // Хирургия поджелудочной железы на рубеже веков. – 2000. – С. 50–52.
392. Хирургическое лечение кистозных поражений поджелудочной железы / А. Д. Джоробеков [и др.] // Анналы хирургической гепатологии. – 2006. – Т. 11, № 1. – С. 77–80.
393. Хирургическое лечение хронического панкреатита и его псевдокист / Ю. А. Пархисенко [и др.] // Анналы хирургической гепатологии. – 1999. – Т. 4, № 2. – С. 170–171.
394. Хирургическая тактика в лечении кист поджелудочной железы / В. С. Тарасенко [и др.] // Анналы хирургической гепатологии. – 1999. – Т. 4, № 2. – С. 175–176.
395. Хирургическая тактика лечения хронического панкреатита, осложненного псевдокистой / А. А. Шалимов [и др.] // Анналы хирургической гепатологии. – 1999. – Т. 4, № 2. – С. 181–182.
396. Хирургическая тактика при геморрагических осложнениях кист поджелудочной железы / Т. А. Кадошук [и др.] // Анналы хирургической гепатологии. – 1999. – Т. 4, № 2. – С. 159.
397. Хирургическая тактика при ложных кистах поджелудочной железы / М. Ф. Заривчацкий [и др.] // Анналы хирургической гепатологии. – 1999. – Т. 4, № 2. – С. 157.

398. Хирургическая тактика при псевдокистах поджелудочной железы / Н. Н. Артемьева [и др.] // *Анналы хирургической гепатологии*. – 1997. – Т. 2, (приложение). – С. 74.

399. Хрущев, Н. Г. Гистогенез соединительной ткани (Экспериментальные исследования происхождения фибробластов) / Н. Г. Хрущев. – М.: Наука, 1976. – 118 с.

400. Хрячков, В. В. Хирургическое лечение кист поджелудочной железы / В. В. Хрячков // *Анналы хирургической гепатологии*. – 1999. – Т. 4, № 2. – С. 180.

401. Цистодуоденальное стентирование при псевдокистах поджелудочной железы с внутрипротоковой гипертензией / В. А. Лазаренко [и др.] // *Анналы хирургической гепатологии*. – 2007. – Т. 12, № 4. – С. 80–83.

402. Чаплинский, В. В. Острый панкреатит / В. В. Чаплинский, А. И. Гнатышак. – М.: Медицина, 1972. – 268 с.

403. Черкизова-Кинова, Е. К. К патогенезу экспериментального некроза поджелудочной железы / Е. К. Черкизова-Кинова // *Патологическая физиология*. – 1962. – № 5. – С. 51–53.

404. Чрескожное дренирование панкреатических псевдокист / Н. Григоров [и др.] // *Хирургия*. – 1990. – № 11. – С. 111–113.

405. Чрескожное дренирование псевдокист поджелудочной железы под контролем УЗИ и рентгенотелевидения / А. Н. Лотов [и др.] // *Хирургия*. – 1994. – № 5. – С. 42–45.

406. Чрескожное лечение псевдокист поджелудочной железы / В. Г. Ившин [и др.] // *Анналы хирургической гепатологии*. – 1999. – Т. 4, № 2. – С. 158–159.

407. Чупрына, В. В. Злокачественное перерождение кист поджелудочной железы / В. В. Чупрына, В. К. Запорожец // *Хирургия*. – 1976. – № 4. – С. 129–130.

408. Шабанов, В. В. Роль цитокинов и других сигнальных молекул в патогенезе острого панкреатита / В. В. Шабанов // *Вестник Российской академии медицинских наук*. – 2003. – № 9. – С. 44–47.

409. Шабунин, А. В. Сравнительный анализ лапаротомного и пункционно-дренирующего способа лечения при несформированных постнекротических кистах поджелудочной железы / А. В. Шабунин, А. Ю. Лукин, В. В. Бедин // *Вестник хирургии им. И. И. Грекова*. – 2000. – Т. 159, № 5. – С. 20–22.

410. Шалимов, А. А. Болезни поджелудочной железы и их хирургическое лечение / А. А. Шалимов. – М.: Медицина, 1970. – С. 125–136.

411. Шалимов, А. А. Проблемы хирургического лечения заболеваний поджелудочной железы / А. А. Шалимов, С. А. Шалимов // *Болезни поджелудочной железы и их хирургическое лечение*. – Харьков, 1975. – С. 133–134.

412. Хирургия поджелудочной железы / А. А. Шалимов [и др.]. – Симферополь: Таврида, 1997. – 560 с.

413. Шалимов, С. А. К вопросу об этиологии и патогенезе кист поджелудочной железы / С. А. Шалимов, Б. А. Мизаушев, Н. Н. Быцай // Клиническая хирургия. – 1981. – № 11. – С. 30–34.

414. Шалимов, С. А. Диагностика и лечение свищей поджелудочной железы / С. А. Шалимов, А. П. Радзиховский, О. Е. Бобров // Хирургия. – 1985. – № 1. – С. 59–61.

415. Шалимов, С. А. Руководство по экспериментальной хирургии / С. А. Шалимов, А. П. Радзиховский, Л. В. Кейсевич. – М.: Медицина, 1989. – С. 190–205.

416. Шалимов, С. А. Острый панкреатит и его осложнения / С. А. Шалимов, А. П. Радзиховский, М. Е. Нечитайло. – Киев, 1990. – 285 с.

417. Шарафеев, А. Г. Патогенетическое значение образования ложной кисты при остром панкреатите / А. Г. Шарафеев // Хирургия. – 1962. – № 3. – С. 18–24.

418. Шеина, Е. А. Репаративные потенции тканей поджелудочной железы при экспериментальном инфицированном панкреонекрозе / Е. А. Шеина, Б. А. Стадников, А. А. Третьяков // Морфология. – 2008. – № 5. – С. 29–32.

419. Шехтер, А. Б. Фибробласт – фиброкласт: ультраструктурные механизмы резорбции коллагеновых волокон при инволюции соединительной ткани / А. Б. Шехтер, Э. П. Милованова // Архив патологии. – 1975. – № 3. – С. 13–19.

420. Шехтер, А. Б. Фибробласты и развитие соединительной ткани: ультраструктурные аспекты биосинтеза, фибрилlogenеза и катаболизма коллагена / А. Б. Шехтер, Г. Н. Берченко // Архив патологии. – 1978. – № 8. – С. 70–79.

421. Шкроб, О. С. Выбор метода лечения деструктивного панкреатита и его последствий / О. С. Шкроб, А. Н. Лотов // Хирургия. – 1996. – № 5. – С. 21–26.

422. Шот, А. В. Выборы метода лечения острого панкреатита / А. В. Шот, С. И. Леонович, Г. Г. Кондратенко // Проблемы хирургии в соврем. условиях: материалы XIII съезда хирургов Респ. Беларусь. – Т. 2. – С. 226–228.

423. Щастный, А. Т. Псевдокисты поджелудочной железы: диагностика, лечение / А. Т. Щастный // Новости хирургии. – 2009. – Т. 17, № 1. – С. 143–156.

424. Щастный, А. Т. Сравнительная оценка вариантов хирургического лечения псевдокист поджелудочной железы / А. Т. Щастный // Новости хирургии. – 2009. – Т. 17, № 2. – С. 14–25.

425. Щастный, А. Т. Двойное дренирование при лечении больших псевдокист поджелудочной железы / А. Т. Щастный, И. П. Штурич, А. Р. Сятковичский // Новости хирургии. – 2010. – Т. 18, № 6. – С. 133–138.

426. Щерба, А. Е. Роль гипокальциемии в течение острого некротического панкреатита / А. Е. Щерба, А. М. Федорук, С. И. Третьяк // Белорус. мед. журнал. – 2004. – № 2. – С. 100–102.

427. Эндоскопическая ультрасонография в диагностике хирургических заболеваний поджелудочной железы / Ю. Г. Старков [и др.] // Хирургия. – 2008. – № 1. – С. 47–52.

428. Эндоскопическая хирургия в лечении кистозных образований поджелудочной железы / К. Н. Жандаров [и др.] // Сборник тезисов XV междунар. конф. хирургов-гепатологов России и стран СНГ, Казань, 17–19 сент. 2008 г. – Казань, 2008. – С. 162.

429. Этиологические особенности острых панкреатитов / А. Д. Толстой [и др.] // Вестник хирургии им. И. И. Грекова. – 1996. – Т. 155, № 4. – С. 11–17.

430. Юдин, В. А. Эндоскопическое лечение ложных кист поджелудочной железы / В. А. Юдин // Эндоскопическая хирургия. – 2000. – Т. 6, № 6. – С. 54–55.

431. Юрина, Н. А. Морфофункциональная гетерогенность и взаимодействие клеток соединительной ткани / Н. А. Юрина, А. И. Радостина. – М.: Изд-во университета дружбы народов, 1990. – С. 62–287.

432. Яковлев, С. И. Кисты головки поджелудочной железы с прорывом и профузным кровотечением в просвет двенадцатиперстной кишки / С. И. Яковлев // Хирургия. – 1998. – № 5. – С. 62.

433. Ярема, И. В. Аутоиммунный панкреатит / И. В. Ярема, С. В. Колобов, В. П. Шевченко. – М.: ГОУ ВИНЧ МЗ РФ, 2003. – 208 с.

434. Яхонтова, О. И. Острый алкогольный панкреатит / О. И. Яхонтова, В. А. Помазанская // Советская медицина. – 1990. – № 8. – С. 82–85.

435. Acute necrotizing pancreatitis: treatment strategy according to the status of infection / M.W. Buchler [et al.] // Ann. Surg. – 2000. – Vol. 232. – P. 619–626.

436. Acute pancreatitis in five European countries: etiology and mortality / L. Gullo [et al.] // Pancreas. – 2002. – Vol. 24, № 3. – P. 223–227.

437. Adams, D. B. Failure of percutaneous catheter drainage of pancreatic pseudocyst / D. B. Adams, A. Srinivasan // Am. Surg. – 2000. – Vol. 66, № 3. – P. 256–261.

438. Adler, G. Alteration of membrane fusion as a cause of acute pancreatitis in the rat / G. Adler, G. Rohr, H. F. Kern // Dig. Dis. Sci. – 1982. – Vol. 27, № 11. – P. 993–1002.

439. Adsay, N. V. Cystic forms of typically solid pancreatic tumors / N. V. Adsay, D.S. Klimstra // Semin. Diagn. Pathol. – 2000. – Vol. 17, № 1. P. – 81–88.

440. Aho, H. J. Experimental pancreatitis in the rat. Sodium taurocholate-induced acute haemorrhagic pancreatitis / H. J. Aho, S. M. Koskensalo, T. J. Nevalaine // Scand. J. Gastroenterol. – 1980. – Vol. 15, № 4. – P. 411–416.

441. Al Mofleh, I. A. Severe acute pancreatic: pathogenetic aspects and prognostic factors / I. A. Al Mofleh // World J. Gastroenterol. – 2008. – Vol. 14, № 5. – P. 675–684.

442. Amelioration of experimental acute pancreatic with a potent platelet-activating factor antagonist / L. J. Formela [et al.] // *Br. J. Surg.* – 1994. – Vol. 81, № 12. – P. 1783–1785.

443. Ammann, R. W. Evolution and regression of pancreatic calcification in chronic pancreatitis. A prospective long-term study of 107 patients / R. W. Ammann, R. Munch, R. Otto // *Gastroenterology.* – 1989. – Vol. 95. – P. 1018–1028.

444. Anagnostopoulos, P. V. Lymphaepithelial cyst in the pancreas: a case report and review of the literature / P. V. Anagnostopoulos, I. I. Pipinos, W. W. Rose // *Dig. Surg.* – 2000. – Vol. 17, № 3. – P. 309–314.

445. Analysis and treatment of pancreatic cystic diseases / H. G. Gooszen [et al.] // *Ned. Tijdschr. Geneesk.* – 1999. – Vol. 143, № 18. – P. 925–930.

446. Anderson, G. J. Pancreatic cystic neoplasms / G. J. Anderson, S. Matson // *J. Am. Osteopath. Assoc.* – 1999. – Vol. 99, № 5. – P. 270–274.

447. Andren-Sandberg, A. Management of pancreatic pseudocysts in relation to pain relief / A. Andren-Sandberg, A. Bjorkman, Z. Zdanowski // *Acta chir. Scand.* – 1996 – Vol. 156, № 4. – P. 317–321.

448. ANP preconditioning does not increase protectin against experimental pancreatitis, observed after general anesthesia and jugular vein catheterization / I. Ploessl [et al.] // *Pancreas.* – 2004. – Vol. 28, № 2. – P. 166–173.

449. Aranha, G. V. Evaluation of therapeutic options for pancreatic pseudocysts / G. V. Aranha, R. A. Prinz, R. J. Freark // *Arch. Surg.* – 1992. – Vol. 117. – P. 717–721.

450. Are cystgastrostomy and cystjejunostomy equivalent operations for pancreatic pseudocysts? / K. A. Newell [et al.] // *Surgery.* – 1999. – Vol. 108. – P. 635–640.

451. Astep-up approach or open necrosectomy for necrotizing pancreatitis / H. C. van Santvoort [et al.] // *N. Engl. J. Med.* – 2010. – Vol. 362. – P. 1491–1502.

452. Aurell, Y. Percutaneous puncture and drainage of pancreatic pseudocysts. A retrospective study / Y. Aurell, L. Forsberg, E. Hederstrom // *Acta radiol.* – 1996. – Vol. 31, № 2. – P. 177–180.

453. Autophagy activates trypsinogen within the pancreatic acinar cells and induces acute pancreatitis / Massahino Hiroto [et al.] // *Pancreatology.* – 2008. – Vol. 8, № 3. – P. 293.

454. Balthazar, E. J. Imaging and intervention in acute pancreatitis / E. J. Balthazar, P. C. Freeny, E. Van Sonnerberg // *Radiology.* – 1994. – Vol. 193. – P. 297–306.

455. Banerjee, A. K. Experimental models of acute pancreatitis / A. K. Banerjee, S. W. Galloway, A. N. Kingsnorth // *Br. J. Surg.* – 1994. – Vol. 81, № 8. – P. 1096–1103.

456. Bances, P. A. The Practice Parameters Committee of the American College of Gastroenterology. Practice guidelines in acute pancreatitis / P. A. Bances, M. I. Freeman // *Am. Gastroenterol.* – 2006. – Vol. 101. – P. 2379–2400.

457. Basturk, O. Pancreatic cysts: pathologic classification, differential diagnosis, and clinical implications / O. Basturk, I. Coban, N. V. Adsay // *Arch. Patol. Lab.* – 2009. – Vol. 133. – P. 423–438.

458. Bernard, C. Lecons de physiologic experimentale / C. Bernard. – 1856. – № 2. – P. 278.
459. Barklin, J. S. Therapeutic percutaneous aspiration of pancreatic pseudocysts / J. S. Barklin, F. R. Smith, S. R. Perairas // *Dig. Dis. Sc.* – 1997. – Vol. 26. – P. 585.
460. Becker, V. Pathological anatomy and pathogenesis of acute pancreatic / V. Becker // *Wldz. Surg.* – 1981. – Vol. 3, № 5. – P.303–310.
461. Beger, H. G. Surgery in Acute pancreatitis / H. G. Beger // *Hepatogastroenterology.* – 1991. – Vol. 38. – P. 92–96.
462. Beger, H. G. Diseases of the pancreatitis / H. G. Beger, S. Matsuno, J. L. Cameron. – Springer-Verlang, Berlin: Heidelberg, 2008. – 950 p.
463. Behrman, S. W. Pancreatic pseudocysts following acute pancreatitis / S. W. Behrman, W. S. Melvin, E. C. Ellison // *Am. J. Surg.* – 1996. – Vol. 172. – P. 228–231.
464. Bender, I. S. Pseudocysts and pseudoaneurysms: surgical strategy / I. S. Bender, D. L. Bouwman, M. A. Levison // *Pancreas.* – 1995. – Vol. 10. – P. 143–147.
465. Betholz, A. Pseudozysten und retentionszysten bei akuter und chronischer pancreatitis / A. Betholz, M. Knoblauch, R. Amman // *Dt. Med. Wochenschr.* – 1993. – Bd. 104. – P. 89–94.
466. Boerma, D. Pancreatic pseudocysts in chronic pancreatitis. Surgical or interventional drainage / D. Boerma, H. Obertop, D. J. Gouma // *Ann. Ital. Chir.* – 2000. – Vol. 71, № 1. – P. 43–50.
467. Bourliere, M. Pancreatic cysts and pseudocysts associated with acute and chronic pancreatitis / M. Bourliere, N. Sarles // *Dig. Dis. Sci.* – 1989. – Vol. 34. – P. 343–348.
468. Bradley, E. L. A clinical based classification system of acute pancreatitis / E. L. Bradley // *Arch. Surg.* – 1993. – Vol. 128. – P. 586–590.
469. Bradley, E. L. Current management of pancreatic abscess / E. L. Bradley, R. A. Olson // *Adv. Surg.* – 1991. – Vol. 24. – P. 361–388.
470. Broc, P. J. Pancreatic ascites and pancreatic pleuraleffusions in complications of pancreatitis / P. J. Broc, J. L. Cameron; In: Bradley E.L. Ill // *Pseudocysts in complicatins of pancreatitis.* – Philadelphia: Saunders, 1992. – P. 245–261.
471. Bucher, P. Minimally invasive necrosectomy for infected necrotizing pancreatitis / P. Bucher, F. Pugin, P. Morel // *Pancreas.* – 2008. – Vol. 36. – P. 113–119.
472. Burgson, R. E. The structure of type VII Collagen / R.E. Burgson, N.P. Morris, I. Sakai // *Ann. N. Y. Acad. Sci.* – 1985. – Vol. 460. – P. 47–57.
473. Calleja, G. A. Acute pancreatitis / G. A. Calleja, J. S. Barkin // *Med. Clin. North. Am.* – 1993. – Vol. 77, № 5. – P. 1037–1056.
474. Carraro, A. Sulla regelerazione del pancreas / A. Carraro // *Esperimentale.* – 1910. – Vol. 64. – P. 937–944.

475. Carter, R. Percutaneous management of necrotizing pancreatitis / R. Carter // *HPB (Oxford)*. – 2007. – Vol. 9, № 3. – P. 235–239.
476. Cerulein-induced in vitro activation of trypsinogen in rat pancreatic acini is mediated by cathetersin B / A. K. Saluija [et al.] // *Gastroenterology*. – 1997. – Vol. 113. – P. 304–310.
477. Characterization of cystic tumors of the pancreas: CT accuracy / C. Procacci [et al.] // *J. Comput. Assist. Tomogr.* – 1999. – Vol. 23, № 6. – P. 906–912.
478. Chariot, J. Cholinergic mechanisms in pancreas after extrinsic denervation in the rat / J. Chariot // *Am. J. Physiol.* – 1987. – Vol. 252, № 6. – P. 755–761.
479. Chemokine production in acute pancreatitis induced by bile-pancreatic duct obstruction effect of N-acetylcystein / I. De Dios [et al.] // *Pancreatology*. – 2008. – Vol. 8, № 3. – P. 286.
480. Ciesielski, L. The effect of new diagnostic and treatment methods on the course and prognosis of pancreatic pseudocysts / L. Ciesielski, P. Czekalski, D. Bilski // *Wiad. Lek.* – 1997. – Vol. 50. – P. 119–122.
481. Clark, L. A. Long term outcome of endoscopic drainage of pancreatic pseudocysts / L. A. Clark, T. N. Pappas // *Am. J. Gastroenterol.* – 1999. – Vol. 94, № 1. – P. 8–9.
482. Clinical assesment compared with cyst fluid analysis in the differential diagnosis of cystic lesions in the pancreas / J. A. Sand [et al.] // *Surgery*. – 1996. – Vol. 119. – P. 275–280.
483. Closed surgical treatment in acute pancreatitis / P. Pederzoli [et al.] // *Chir. Ital.* – 1995. – Vol. 47. – P. 30–34.
484. Complications of acute alcoholic pancreatitis / A. G. Hakaim [et al.] // *Amer. Surg.* – 1994. – Vol. 60, № 5. – P. 306–308.
485. Compton, C. C. Serous cystic tumors of the pancreas / C. C. Compton // *Semin. Diagn. Pathol.* – 2000. – Vol. 17, № 1. – P. 43–55.
486. Cooperman, A. M. Surgical treatment of pancreatic pseudocysts / A. M. Cooperman // *Surg. Clin. North. Am.* – 2001. – Vol. 81, № 2. – P. 411–419.
487. Couvelaire, R. Quelques resultats exsperimentaux sur la genese des oedemes aigues et des hemorragies pancreatigues; les «pancreatites» anaphylactiques / R. Couvelaire, D. Bargenton // *C. R. Sos. Biol. (Paris)*. – 1933. – Vol. 113. – P. 1435.
488. CT-guided aspiration of suspected pancreatic infection: bacteriology and clinical outcome / P. A. Banks [et al.] // *Int. J. Pancreatology*. – 1995. – Vol. 18. – P. 265–270.
489. CT of primary cystic pancreatic neoplasms: can CT be used for patient triage and treatment? / C. A. Curry [et al.] // *AJR Am. J. Roentgenol.* – 2000. – Vol. 175, № 1. – P. 99–103.
490. Cuschieri, S. A. Laparoscopic intracolic approach for complications of acute pancreatitis / S. A. Cuschieri, J. J. Jakimowicz, G. Stultiens // *Semin. Laparoscopic. Surg.* – 1998. – Vol. 5. – P. 189–194.

491. Cystadenomas of the pancreas / R. Colovic [et al.] // *Acta Chir. Jugosl.* – 1999. – Vol. 46, № 1–2. – P. 39–42.
492. Cyst fluid analysis in the differential diagnosis of pancreatic cyst: a new approach to the preoperative assessment of pancreatic cystic lesions / K Lewand-rowski [et al.] // *AJR Am. J. Roentgenol.* – 1995. – Vol. 164. – P. 820–821.
493. Cystic lesions of the pancreas / M. Irimoto [et al.] // *Nippon Rinsho.* – 1998. – Vol. 56, № 11. – P. 2902–2906.
494. Cystic neoplasms of the pancreas: surgical therapy and chances for cure / B. Schmidt-Rohlfing [et al.] // *Z. Gastroenterol.* – 1998. – Vol. 36, № 11. – P. 939–945.
495. Cystic tumours of the pancreas / I. Martin [et al.] // *Br. J. Surg.* – 1998. – Vol. 85, № 11. – P. 1484–1486.
496. Cystic tumours of the pancreas: a diagnostic dilemma / L. L. Ooi [et al.] // *N. Z. J. Surg.* – 1998. – Vol. 68, № 12. – P. 844–846.
497. Cytologic diagnosis of pancreatic cystic lesions. A prospective study of 28 percutaneous aspirates / B. A. Centeno [et al.] // *Acta. Cytol.* – 1997. – Vol. 41. – P. 972–980.
498. Dabrowski, A. Oxidative stress. An early phenomenon of acute experimental pancreatitis / A. Dabrowski, A. Gabryelewicz // *Int. J. Pancreatol.* – 1992. – Vol. 12, № 3. – P. 193–199.
499. Davidian, M. Pancreatic pseudocysts / M. Davidian, A. Koo // *Clin. Radiol.* – 1992. – Vol. 166, № 1. – P. 53–54.
500. D'Egidio, A. Pancreatic pseudocysts: a proposed classification and its management implications / A. D'Egidio, M. Schein // *Br. J. Surg.* – 1991 – Vol. 78. – P. 981–984.
501. Degen, L. Cystic and solid lesions of the pancreas / L. Degen, W. Wiesner, C. Beglinger // *Best practice & Research Clinical Gastroenterology.* – 2008 – Vol. 22, № 1. – P. 91–103.
502. Delattre, J. F. Ultrasound – guided percutaneous drainage in the treatment of retentional pseudocysts of chronic pancreatitis / J. F. Delattre, J. B. Flament, C. Avicce // *Chirurgie.* – 1996. – Vol. 121. – P. 57–65.
503. Describing computed tomography findings in acute necrotizing pseudocysts with the Atlanta classification: an interobserver agreement study / M. G. Besselink [et al.] // *Pancreas.* – 2006. – Vol. 33. – P. 331–335.
504. Describing peripancreatic collections in severe acute pancreatitis using morphologic terms: An international interobserver agreement study / H. C. van Santvoort [et al.] // *Pancreatol.* – 2008. – Vol. 8. – P. 593–599.
505. Does endotoxemia in the infant rats modulate apoptosis in the pancreatic acinar cells? / Bonior J. [et al.] // *Pancreatol.* – 2008. – Vol. 8, № 3. – P. 593–599.
506. Duvnjak, M. Factors predictive of the healing of pancreatic pseudocysts treated by percutaneous evacuation / L. Duvnjak, M. Dodig // *Hepatogastroenterology.* – 1998. – Vol. 45. – P. 536–540.

507. Eddy, R. J. Evidence for the nonmuscle nature of «myofibroblast» of granulation tissue and hypertrophic scar. An immunofluorescence study / R. J. Eddy, J. A. Petro, J. J. Tomasek // *Am. J. Physiol.* – 1988. – Vol. 130, № 2. – P. 252–260.
508. Effect of bile acids on ion conductances in native pancreatic duct cells / V. Venglovecz [et al.] // *Pancreatol.* – 2008. – Vol. 8, № 3. – P. 289.
509. Effect of oxidative stress on cellular functions and cytosolic free calcium of rat pancreatic acinar cells / H. Klonowski-Stimpe [et al.] // *Am. J. Physiol.* – 1997. – Vol. 272. – P. 1489–1498.
510. Egidio, A. Acute pancreatitis complicated pancreatic pseudocysts / A. Egidio, M. Schein // *World J. Surg.* – 1992. – Vol. 16, № 1. – P. 141–145.
511. Endoscopic drainage of the pancreatic pseudocyst / G. C. Vitale [et al.] // *Surgery.* – 1999 – Vol. 126, № 4. – P. 616–623.
512. Endoscopic ultrasound characteristics of mucinous cystic neoplasms of the pancreas / F. Gress [et al.] // *Am. J. Gastroenterol.* – 2000. – Vol. 95, № 4. – P. 961–965.
513. Endoscopic ultrasound-guided one-step transmural drainage of cystic abdominal lesions with a large-channel echo endoscope / H. Seifert [et al.] // *Endoscope.* – 2000. – Vol. 32, № 3. – P. 255–259.
514. Enzyme release from cultured human pancreatic acini / H. Ewald [et al.] // *Pancreatol.* – 2008. – Vol. 8, № 3. – P. 312.
515. Experience of combined endoscopic percutaneous stenting with ultrasound guidance for drainage of pancreatic pseudocysts / S. A. White [et al.] // *Ann. R. Coll. Surg. Engl.* – 2000. – Vol. 82, № 1. – P. 11–15.
516. Experimental study of a novel phospholipase A2 inhibitor in acute pancreatitis / W. Uhl [et al.] // *Br. J. Surg.* – 1998. – Vol. 85, № 5. – P. 618–623.
517. Fabrin, K. Ultrasonically guided gastroscopically assisted percutaneous internal drainage of pancreatic pseudocysts / K. Fabrin, J. Nielsen, N. S. Nielsen // *Ugeskr. Laeger.* – 1996. – Vol. 158. – P. 1670–1673.
518. Fockens, P. Endosonographic imaging of pancreatic pseudocysts before endoscopic transmural drainage / P. Fockens, T. G. Gohnson, H. M. Van Dullemen // *Gastrointest. Endosc.* – 1997. – Vol. 46. – P. 412–416.
519. Forsmark, C. E. Pancreatitis and its complications / C. E. Forsmark. – New Jersey: Humana Press Inc., 2005. – 349 p.
520. Free radical inhibition and serial chemiluminescence in evolving experimental pancreatitis / D. B. Gough [et al.] // *Br. J. Surg.* – 1990. – Vol. 77, № 11. – P. 1256–1259.
521. Friedman, A. C. Cystic neoplasms of the pancreas. Radiological – pathological correlation / A. C. Friedman, J. E. Lichtentein, A. M. Dachman // *Radiology.* – 1993. – № 149. – P. 45–50.
522. Gambill, E. E. Pancreatitis / E. E. Gambill. – St. Louis. – 1973. – 280 p.
523. Gerzof, S. G. Percutaneous Drainage of infected pancreatic pseudocysts / S. G. Gerzof, W. C. Johnson, A. H. Robbins // *Arch. Surg.* – 1994. – Vol. 119. – P. 888.

524. Giovannini, M. Cystogastrotomy entirely performed under endosonography guidance for pancreatic pseudocysts: results in six patients / M. Giovannini, D. Bernartini, G. F. Seitz // *Gasnrointest. Endosc.* – 1998. – Vol. 48. – P. 200–203.

525. Goebell, H. Moglichkeiten dea konservativen therapic bei akuter pancreatitis, entwicklungen 1981 – 1989 / H. Goebell, P. Layer // *Der. Internist.* – 1989. – Bd. 30. – S. 718–724.

526. Gouyon, B. Predictive factors in the outcome of pseudocysts complicating alcoholic chronic pancreatitis / B. Gouyon, P. Levy, P. Ruzsniwski // *Gut.* – 1997. – Vol. 41. – P. 821–825.

527. Grander, D. N. Cell adhesion and migration. II. Leukocyte-endothelial cell adhesion in the digestive system / D. N. Grander // *Am. J. Physiol.* – 1997. – Vol. 273, № 5. – P. 982–986.

528. Granulocyte elastase in assessment of severity of acute pancreatitis / V. Gross [et al.] // *Dig. Dis. Sci.* – 1990. – Vol. 35, № 1. – P. 97–105.

529. Grosso, H. Percutaneous treatment (including pseudocystogastrostomy) of 74 pancreatic pseudocysts / H. Grosso, G. Gandini, M.C. Cassinis // *Radiology.* – 1989. – Vol. 173, № 2. – P. 493–497.

530. Gumaste, V. V. Pancreatic pseudocysts / V. V. Gumaste, V. V. Gumaste, C. S. Pitchumoni // *Gastroenterologist.* – 1996. – Vol. 4. – P. 33–43.

531. Halpap, B. Cysticse pancreaneoplasien / B. Halpap, P. Wolff // *Chirurg.* – 1985. – Bd. 56, № 1. – P. 41–45.

532. Hammel, P. Diagnostic value of cyst fluid analysis in cystic lesions of the pancreas: current data, limitations, perspectives / P. Hammel // *J. Radiol.* – 2000. – Vol. 81, № 5. – P. 487–490.

533. Hancke S. Percutaneous puncture of pancreatic cysts guided by ultrasound / S. Hancke, J. F. Pedersen // *Surg. Gynec. Obstet.* – 1976. – Vol. 142. – P. 551–552.

534. Heider, R. Percutaneous drainage of pancreatic pseudocysts is associated with a higher failure rate than surgical treatment in unselected patients / R. Heider, A. A. Meyer, J. A. Galanko // *Ann. Surg.* – 1999. – Vol. 229, № 6. – P. 781–789.

535. Hingrat, J. Y. Cystadenomes ou plutot adenomas microkystiques et kystes mucineux du pancreas / J. Y. Hingrat, J. C. Le Neel, J. F. Charles // *J. Chir. (Paris).* – 1990. – № 117. – P. 369–375.

536. Hollender, L. F. Traitment chirurgical des pancreatites aigues necroticohemorragiqes / L. F. Hollender, C. Meyer, J. P. Kaufmann // *J. Chir. 9 (Paris).* – 1993. – Vol. 120, № 11. – P. 595–602.

537. Howard, J. M. Surgical disease of pancreas / J. M. Howard, G. L. Jordan. – Philadelphia, 1960. – P. 3–12.

538. Howard, T. J. Endoscopic sonography in diagnostic of pancreati cysts / T. J. Howard // *Curr. Probl. Cancer.* – 1996. – Vol. 20, № 5. – P. 281–328.

539. Huffman, L. Chronic pancreatitis: recent advances and ongoing challenges / L. Huffman, B. McIntyre // *Curr. Probl. Surg.* – 2006. – Vol. 43. – P. 135–238.

540. Infected pancreatic pseudocysts with colonic fistula formation successfully managed by endoscopic drainage alone / D. A. Howell [et al.] // *Am. J. Gastroenterol.* – 2000. – Vol. 95, № 7. – P. 1821–1823.

541. Inhibition of TNF alpha improves survival in an experimental model of acute pancreatitis / C. B. Hughes [et al.] // *Am. Surg.* – 1996. – Vol. 62, № 2. – P. 8–13.

542. Inosine reduces microcirculatory disturbance and inflammatory organ damage in experimental acute pancreatitis in rats / L. Schneider [et al.] // *Am. J. Surgery.* – 2006. – Vol. 191, № 2. – P. 510–154.

543. Intravenous antioxidant modulation of end-organ damage in L-arginine-induced experimental acute pancreatitis / J. Hardman [et al.] // *Pancreatology.* – 2005. – Vol. 5, № 4–5. – P. 380–386.

544. Internal drainage of giant acute pseudocysts: the role of video-assisted pancreatic necrosectomy / A. Oria [et al.] // *Arch. Surg.* – 2000. – Vol. 135, № 2. – P. 136–140.

545. Internal drainage of infected pancreatic pseudocysts: safe or sorry / D. Boerma [et al.] // *Dig. Surg.* – 1999. – Vol. 16, № 6. – P. 501–505.

546. International Association of Pancreatology guidelines for the surgical management of acute pancreatitis / W. Uhl [et al.] // *Pancreatology.* – 2002. – Vol. 2. – P. 565–573.

547. International in necrotizing pancreatitis: an evidence-based review of surgical and percutaneous alternatives / *J. Gastroenterol. Surg.* – 2008. – Vol. 12, № 4. – P. 634–639.

548. Intensive care management of acute pancreatitis: Recognition of patients at high risk of developing severe or fatal complication / P. Kaufmann [et al.] // *Wien Klin. Wochenschr.* – 1996. – Vol. 108. – P. 9–15.

549. Johnson, L. B. The effect of size of giant pancreatic pseudocyst on the outcome of internal drainage procedures / L. B. Johnson, D. W. Ratter, A. L. Warshaw // *Surg. Gynecol. Obstet.* – 1991. – Vol. 173. – P. 171–174.

550. Johnson, C. D. *Pancreatic Disease: Protocols and Clinical Research* / C. D. Johnson, C. W. Imrie. – Springer, 2011. – 115 p.

551. Kelly, S. B. Massive intraperitoneal hemorrhage from a pancreatic pseudocyst / S. B. Kelly, T. Gauhar, R. Pollard // *Am. J. Gastroenterol.* – 1999. – Vol. 94, № 12. – P. 3638–3641.

552. Kimura, W. Operative indications for cystic lesions of the pancreas with malignant potential – our experience / W. Kimura, W. Kimura, M. Makuuchi // *Hepatogastroenterology.* – 1999. – Vol. 46, № 25. – P. 483–491.

553. Kivilinoto, T. Pseudocysts in chronic pancreatitis / T. Kivilinoto, L. Kivilisaari, E. Kivilaakso // *Arch. Surg.* – 1990. – Vol. 117. – P. 717–721.

554. Kloppel, G. Pseudocysts and other non-neoplastic cysts of the pancreas / G. Kloppel // *Semin. Diagn. Pathol.* – 2000. – Vol. 17, № 1. – P. 7–15.

555. Kloppel, G. Progression from acute to chronic pancreatitis. A pathologist's view / G. Kloppel // *Surg. Clin. North Am.* – 1999. – Vol. 79, № 4. – P. 801–814.

556. Kosachenko, A. V. Effect of liposomal citotoxic in the initial phase of experimental acute pancreatitis / A. V. Kosachenko, L. N. Voronina // *Pancreatology*. – 2008. – Vol. 8, № 3. – P. 287.

557. Kozarek, R. A. Endoscopic treatment of pancreatic pseudocysts / R. A. Kozarek // *Gastrointest. Endosc. Clin. N. Am.* – 1997. – Vol. 7. – P. 271–283.

558. Kubota, K. Impact of intraoperative ultrasonography on surgery for cystic lesions of the pancreas / K. Kubota, T. Noie, K. Sano // *World J. Surg.* – 1997. – Vol. 21. – P. 71–76.

559. Large cystic pancreatic neoplasms pathology, resectability, and outcome / R. C. Moesinger [et al.] // *Am. J. Oncol.* – 1999. – Vol. 6, № 7. – P. 682–690.

560. Lason, A. Proteolytic activity in pancreatic pseudocyst fluid / A. Lason, S. Yenell, A. Nilsson // *International Journal of Pancreatology*. – 1994. – Vol. 15. – P. 201–208.

561. Late massive hemorrhage following cystogastrostomy for pancreatic pseudocyst: report a case / A. Ikoma [et al.] // *Surg. Today*. – 1995. – Vol. 25. – P. 79–82.

562. Lawson J. M. Endoscopic therapy for pancreatic pseudocysts / J. M. Lawson, J. Baillrie // *Gastrointest. Endosc. Clin. N. Am.* – 1995. – Vol. 5. – P. 181–183.

563. Le Borgne. Cystadenomas and cystadenocarcinomas of the pancreas: a multiinstitutional retrospective study of 398 cases. French Surgical Association / Le Borgne, L. de Calan, C. Partensky // *Ann. Surg.* – 1999. – Vol. 230, № 2. – P. 152–161.

564. Leaxsson, L. C. Endoscopic retrograde cholangiopancreatography in the management of pancreatitis pseudocysts / L. C. Leaxsson, J. J. Fromkes, M. Coopperman // *Am. J. Surg.* – 1995. – Vol. 150. – P. 683–686.

565. Lehman, G. A. Pseudocysts / G. A. Lehman // *Gastrointest. Endosc.* – 1999. – № 49. – P. 81–84.

566. Lesur, G. Pseudocysts of the pancreas: diagnosis, course and principles of treatment / G. Lesur, P. Bernades // *Presse. Med.* – 1996. – Vol. 25. – P. 939–943.

567. Liu, L. R. Role of platelet-activation factor in the pathogenesis of acute pancreatitis / L. R. Liu, S. H. Xia // *World J. Gastroenterol.* – 2006. – Vol. 12, № 4. – P. 539–545.

568. Lohr-Happe, A. Natural course of operated pseudocysts in chronic pancreatitis / A. Lohr-Happe, M. Peiper, P.G. Lankisch // *Gut*. – 1994. – Vol. 35. – P. 1479–1482.

569. Lundstedt, C. Serous and mucinous cystadenoma / cystadenocarcinoma of the pancreas / C. Lundstedt, S. Dawiskiba // *Abdom. Imaging*. – 2000. – Vol. 25, № 2. – P. 201–206.

570. Macrocytic serous cystadenoma of the pancreas / H. Fujiwara [et al.] // *J. Hepatobiliary Pancreat. Surg.* – 2000. – Vol. 7, № 1. – P. 92–96.

571. Macrocytic serous cystadenoma of the pancreas: importance of co-existent tiny cysts depicted by EUS / H. Kaneto [et al.] // *J. Gastroenterol.* – 2000. – Vol. 35, № 6. – P. 472–475.

572. Magnetic resonance cholangiopancreatography in cystic lesions of the pancreas / R. Dani [et al.] // *Pancreas*. – 2000. – Vol. 20, № 3. – P. 313–318.

573. Magnetic resonance cholangiopancreatography in the assessment of pancreatic duct trauma and its sequelae: preliminary findings / A. S. Fulcher [et al.] // *J. Trauma*. – 2000. – Vol. 48, № 6. – P. 1001–1007.

574. Magyar, A. Pancreatic pseudocysts associated with chronic pancreatitis – early and late results of 1367 operations / A. Magyar, L. Flautner, I. Pulay // *Acta. Chir. Hung.* – 1997. – Vol. 36. – P. 215–218.

575. Magyar, A. Postacute pancreatic pseudocysts: definition and operative treatment / A. Magyar, L. Flautner // *Acta. Chir. Hung.* – 1994. – Vol. 34. – P. 51–58.

576. Mainwaring, R. Differentiating pancreatic pseudocyst and pancreatic necrosis using computerized tomography / R. Mainwaring // *Ann. Surg.* – 1989. – Vol. 209, № 5. – P. 562–568.

577. Malangoni, M. A. Outcome of severe acute pancreatitis / M. A. Malangoni, A. S. Martin // *J. Surgery*. – 2005. – Vol. 189, № 3. – P. 273–277.

578. Malcynski, J. T. Severe pancreatitis: determinants of mortality in tertiary referral center / J. T. Malcynski, I. C. Iwanow, K. W. Burchard // *Arch. Surg.* – 1996. – Vol. 131. – P. 242–246.

579. Management of infected and sterile pancreatic necrosis by programmed endoscopic necrosectomy / D. Coelho [et al.] // *Dig. Dis.* – 2008. – Vol. 26. – P. 364–369.

580. Management of pancreatic pseudocysts / R. J. Mullins [et al.] // *Amer. J. Surg.* – 1994. – Vol. 155. – P. 165–172.

581. Management strategy for acute pancreatitis in the JPN Guidelines / T. Mayumi [et al.] // *J. Hepatobiliary Pancreat. Surg.* – 2006. – Vol. 13. – P. 61–67.

582. Marshal, J. B. Acute pancreatitis: A review with an emphasis on new development / J. B. Marshal // *Arch. Intern. Med.* – 1993. – Vol. 153. – P. 1185–1197.

583. Maruotti, R. A. Current management of pancreatic pseudocysts / R. A. Maruotti, J. P. Spina, P. Zannini // *Intern. Surg.* – 1996. – Vol. 67. – P. 299.

584. Mathur, S. K. Percutaneous pigtail catheter drainage of pancreatic pseudocysts / S. K. Mathur, S. R. Shah, D. J. Balsarkar // *Indian. J. Gastroenterol.* – 1998. – Vol. 17. – P. 13–15.

585. Maule, W. F. Diagnosis and management of pancreatic pseudocysts, pancreatic ascite and pancreatic fistulas / W. F. Maule, H. A. Reber // In: *Go VLW [et al.] – The Exocrine Pancreas*. Raven. New York. – 1996. – P. 601–610.

586. Me Fadden, D. W. Management of acute and chronic pancreatitis / D. W. Me Fadden, H. A. Reber. // *Int. J. Pancreatol.* – 1994. – Vol. 15, № 2. – P. 83–90.

587. Meyer, W. Cystic neoplasms of the pancreas-cystadenomas and cystadenocarcinomas / W. Meyer, J. Kohler, C. Gebhardt // *Langenbecks Arch. Surg.* – 1999. – Vol. 384, № 1. – P. 44–49.

588. Minimally invasive surgery of the pancreas in progress / L. Fenandez-Cruz [et al.] // *Langenbecks Arch. Surg.* – 2005. – Vol. 390. – P. 342–354.

589. Minimally invasive management of pancreatic abscess, pseudocysts, and necrosis: a systematic review of current guidelines / B. P. Loveday [et al.] // *World J. Surg.* – 2008. – Vol. 32, № 11. – P. 2383–2394.

590. Mitochondrial mechanisms of death responses of pancreatitis / I. V. Odinkova [et al.] // *Pancreatology*. – 2008. – Vol. 8, № 3. – P. 287-288.

591. Mosca, F. The percutaneous drainage of pancreatic pseudocysts / F. Mosca // *Ann. Ital. Chir.* – 1999. – Vol. 70, № 2. – P. 173–176.

592. Mucinous cystic neoplasms (mucinous cystadenocarcinoma of low-grade malignant potential) of the pancreas: a clinicopathologic study of 130 cases L. D. Thompson [et al.] // *Am. J. Surg. Pathol.* – 1999. – Vol. 23, № 1. – P. 1–16.

593. Mucinous cystic neoplasms of the pancreas: imaging features and diagnostic difficulties / J. Scott [et al.] // *Clin. Radiol.* – 2000. – Vol. 55, № 3. – P. 187–192.

594. Mucinous cystic neoplasm of the pancreas or intraductal papillary-mucinous tumour of the pancreas / K. Yamaguchi [et al.] // *Eur. J. Surg.* – 2000. – Vol. 166, № 2. – P. 141–148.

595. Mucinous cystadenomas and intraductal papillary mucinous tumors of the pancreas in magnetic resonance cholangiopancreatography / J. Albert [et al.] // *Endoscopy*. – 2000. – Vol. 32, № 6. – P. 472–476.

596. Muller, M. F. Pancreatic pseudocysts: endoscopic sonography / M. F. Muller, C. Meyenberger, P. Bertschinger // *Radiology*. – 1994. – Vol. 190, № 3. – P. 745–751.

597. Munn, J. S. Simultaneous treatment of chronic pancreatitis and pancreatic pseudocyst / J. S. Munn, G. V. Aranha, H. B. Greenlee // *Arch. Surg.* – 1991. – Vol. 122. – P. 662–667.

598. Myers, R. S. Cryosurgical necrosis of the head of the pancreas / R. S. Myers, W. L. Hammond, A. S. Kenicham // *Ann. Surgery*. – 1970. – Vol. 171, № 3. – P. 413–418.

599. Nealon, W. H. Preoperative endoscopic retrograde cholangiography [ERCP] in patients with pancreatic pseudocyst associated with resolving acute and chronic pancreatitis / W. H. Nealon // *Ann. Surg.* – 1997. – Vol. 209, № 5. – P. 532–540.

600. Nealon, W. H. Drainage alone is sufficient in the operative management of pancreatic pseudocyst in patients with chronic pancreatitis / W. H. Nealon // *Ann. Surg.* – 2003. – Vol. 237. – P. 614–622.

601. Neff, R. Pancreatic pseudocysts and fluid collections: percutaneous approaches / R. Neff // *Surg. Clin. North. Am.* – 2001. – Vol. 81, № 2. – P. 399–403.

602. New model of acute necrotizing pancreatitis induced by excessive doses of arginine in rats / S. Tani [et al.] // *Dig. Dis. Sci.* – 1990. – Vol. 35, № 3 – P. 367–374.

603. Nguen, G. K. Needle aspiration cytology of pancreatic cystic lesions / G. K. Nguen, K. C. Suen, R. R. Villanueva // *Diagn. Cytopathol.* – 1997. – Vol. 17. – P. 177–182.

604. Nonaka, A. Organ specific ESR features in mouse main organ and ESR application to the model of pancreatic disorders / A. Nonaka, T. Manabe, K. Tamura // *Nippon Geka Gakkai Zasshi*. – 1990. – Vol. 47, № 2 – P. 169–173.

605. Nonaka, A. Effect of a new synthetic ascorbic acid derivative as a free radical scavenger on the development of acute pancreatitis in mice / A. Nonaka, T. Manabe, T. Tobe // *Gut*. – 1991. – Vol. 32, № 5. – P. 528–532.
606. Nonoperative management of pancreatic pseudocysts. Problems in differential diagnosis / U. Boggi [et al.] // *Int. J. Pancreatol.* – 1999. – Vol. 25, № 2. – P. 123–133.
607. Nosotti, M. Pancreatic pseudocysts. (Ital.) / M. Nosotti, F. Botti, A. Carrara // *Chirurgia (Turin)*. – 1990. – Vol. 3, № 6. – P. 269–272.
608. Obesity increases of acute pancreatitis: Performance of APACHE-O score and correlation with the inflammatory response / G. I. Papachristou [et al.] // *Pancreatology*. – 2006. – Vol. 6. – P. 279–285.
609. O' Connor M. Preoperative endoscopic retrograde cholangiopancreatography in the surgical management of pancreatic pseudocysts / M. O' Connor, J. Kolars, M. Ansel // *Am. J. Surg.* – 1996. – Vol. 151. – P. 18–24.
610. Occurrence of oxidatively modified proteins: an early event in experimental acute pancreatitis / T. Reinheckel [et al.] // *Free Radic. Biol.* – 1998. – Vol. 24, № 3. – P. 393–400.
611. Onoyama, H. Study of phospholipase A₂ in serum, ascetic exudate, and pancreatic tissues in acute pancreatitis in rats / H. Onoyama, M. Yamamoto, Y. Study // *Japan. J. Gastroenterol.* – 1989. – Vol. 86, № 1. – P. 60–69.
612. Open treatment in severe pancreatitis / P. Padalino [et al.] // *Chir. Ital.* – 1995. – Vol. 47. – P. 35–42.
613. Oxygen free radicals in acute pancreatitis of the rat / M. H. Schoenberg [et al.] // *Gut*. – 1990. – Vol. 31, № 10. – P. 1138–1143.
614. Pancreatic pseudocysts in chronic pancreatitis: endoscopic and surgical treatment / E. Rosso [et al.] // *Dig. Surg.* – 2003. – Vol. 20. – P. 397–406.
615. Pseudocysts in chronic pancreatitis. Surgical results in 102 consecutive patients / T. Kiviluoto [et al.] // *Arch. Surg.* – 1990. – Vol. 124. – P. 240–243.
616. Parks, R. W. Management of pancreatic pseudocysts / R. W. Parks // *Ann. R. Coll. Surg. Engl.* – 2000. – Vol. 82, № 6. – P. 383–387.
617. Patologic alterations detected in acute pancreatitis induced by sodium taurocholate in rats and therapeutic effects of curcumin, ciprofloxacin and metronidazole combination / A. Gulcubuk [et al.] // *Pancreatology*. – 2005. – Vol. 5, № 4–5. – P. 345–353.
618. Pavlovsky, M. Current management of pancreatic pseudocysts / M. Pavlovsky, A. Pereiaslov, S. Chooklin // *Hepatogastroenterology*. – 1998. – Vol. 45. – P. 846–848.
619. Petrov, P. The surgical treatment of pancreatic pseudocysts following acute pancreatitis / P. Petrov, I. Zunzov, I. Manchey // *Khirurgiia. Sofiia*. – 1997. – Vol. 50. – P. 23–24.
620. Pezzullo, L. S. Our experience in the management of pancreatic pseudocysts / L. S. Pezzullo, B. Di Filippo, J. Barone // *Hepato-Gastroenterol.* – 1990. – Vol. 37, № 3. – P. 324–326.

621. Gradations of pancreatitis, edematous through hemorrhagic, experimentally, produced by controlled injection of microspheres into blood vessels in dogs / R. B. Pfeffer [et al.] // *Surgery*. – 1962. – Vol. 51. – P. 764–769.

622. Pitchumani, C. S. Pancreatic pseudocysts. When and how should drainage be performed / C. S. Pitchumani, N. Agarwal // *Gastroenterol. Clin. North. Am.* – 1999. – Vol. 28, № 3. – P. 615–639.

623. Poisson, J. Pancreatic pseudocysts: evolution of therapeutic concepts / J. Poisson, M. Nantais, V. Echave // *Can. J. Surg.* – 1994. – Vol. 37. – P. 450–456.

624. Polakow, J. Percutaneous fine-needle pancreatic pseudocysts puncture guided by three-dimensional sonography/ J. Polakow // *Hepatogastroenterology*. – 2001. – Vol. 48, № 41. – P. 1308–1311.

625. Preoperative cyst fluid analysis is useful for the differential diagnosis of cystic lesions of the pancreas / P. Hammel [et al.] // *Gastroenterology*. – 1995. – Vol. 108. – P. 1230–1235.

626. Presentation and management of cystic neoplasms of the pancreas / L. Hashimoto [et al.] // *J. Gastrointest. Surg.* – 1998. – Vol. 2, № 6. – P. 504–508.

627. Prevention, detection, and management of infected necrosis in severe acute pancreatitis / O. J. Bakker [et al.] // *Gurr. Gastroenterol. Rep.* – 2009. – Vol. 11, № 2. – P. 104–110.

628. Pseudocyst formation in acute pancreatitis / P. Dey [et al.] // *Ind. J. Pathol. Microbiol.* – 1994. – Vol. 37, № 3. – P. 269–274.

629. Ranson, J. H. The role of surgery in the management of acute pancreatitis / J. H. Ranson // *Ann. Surg.* – 1990. – Vol. 211, № 4. – P. 382–393.

630. Rattner, D. W. Cystic pancreatic neoplasms / D. W. Rattner, C. Fernandez-del Castillo, A. L. Warshaw // *Ann. Oncol.* – 1999. – Suppl. 4. – P. 104–106.

631. Raviolo, C. Management of pancreatic pseudocysts / C. Raviolo, E. Porta, V. Berta // *Minerva chir.* – 1993. – Vol. 48, № 21–22. – P. 1269–1274.

632. Reber, P. U. Pancreatic pseudocysts in chronic pancreatitis. Differential diagnosis and therapy / P. U. Reber, W. Uhl, W. Buchler // *Chirurg.* – 1997. – Vol. 68. – P. 881–887.

633. Rogers, B. H. Transgastric needle aspiration of pancreatic cyst through an endoscope / B. H. Rogers, N. J. Circurel, R. W. Seed // *Gastrointest. Endosc.* – 1975. – Vol. 21. – P. 133–134.

634. Rohle, T. Needle knife pre-cut-induced bleeding from a «pancreatic cyst» / T. Rohle, W. Domscke, M. Lerch // *Gastrointest. Endosc.* – 2000. – Vol. 52, № 4. – P. 564–566.

635. Rosien, U. Cystic lesions of the pancreas / U. Rosien, P. Layer // *Med. Klin.* – 1999. – Vol. 94, № 7. – P. 377–385.

636. Rouijel, J. Pancreatic pseudocysts: choice of treatment / J. Rouijel, D. Savioz, L. Buhler // *Schweiz. Med. Wochenschr.* – 1998. – Vol. 128. – P. 871–873.

637. Ruiz, J. The endoscopic treatment of pancreatic pseudocysts / J. Ruiz, F. R. Leon, L. Pernia // *Rey. Gastroenterol. Peru.* – 1996. – Vol. 16. – P. 27–33.
638. Sanfey, H. The pathogenesis of acute pancreatitis: the source and role of oxygen-derived free radicals in three different experimental models / H. Sanfey, G. B. Bulkley, J. L. Cameron // *Ann.Surg.* – 1985. – Vol. 201, № 5. – P. 633–639.
639. Sarles, H. Pancreatitis / H. Sarles, C. D. Johnson, J. F. Saunier. – Paris: Arnette, 1991. – 424 p.
640. Schlosser, W. Pseudocysts treatment in chronic pancreatitis – surgical treatment of the underlying disease increases the long-term success / W. Schlosser, M. Siech, H. G. Beger // *Dig. Surg.* 2005. – Vol. 22. – P. 340–345.
641. Schoenberg, M. H. Oxygen radicals in experimental acute pancreatitis / M. H. Schoenberg, M. Buchler, H. G. Beger // *Hepatogastroenterology.* – 1994. – Vol. 41, № 4. – P. 313–319.
642. Schofl, R. Chirurgische therapia bei pancreatitis / R. Schofl // *Wien. Klin. Wochenschr.* – 1994. – Bd. 106, № 22. – S. 698–700.
643. Sebastian, M. C. Management of severe acute pancreatitis / M. C. Sebastian, M. P. Borrego, J. Silvestre // *Hepatogastroenterology.* – Supplement II. – 1998. – Vol. 45. – P. 78.
644. Seifert, H. Pancreatic pseudocysts: how and when should they be drained / H. Seifert, K. F. Binmoeller, N. Soehendra // *Bildgebung.* – 1995. – Vol. 62. – P. 12–18.
645. Serous cystadenoma of the pancreas / M. Nagel [et al.] // *Chirurg.* – 2000. – Vol. 71, № 4. – P. 424–428.
646. Severe complications of mediastinal pancreatic pseudocyst report of esophagobronchial fistula and hemothorax / A. Tanaka [et al.] // *J. Hepatobiliary Pancreat. Surg.* – 2000. – Vol. 7, № 1. – P. 86–91.
647. Singer, M. V. Zum modernen Klassifikation der pancreatitis / M. V. Singer // *Internist.* – 1989. – Vol. 30. – P. 698–704.
648. Six hundred fifty consecutive pancreaticoduodenectomies in the 1990s. Pathology, complications, and outcomes / C. J. Yeo [et al.] // *Annals of Surgery.* – 1997. – Vol. 226, № 3. – P. 248–260.
649. Skellenger, M. E. Cholestasis due to compression of the common bile duct by pancreatic pseudocysts / M. E. Skellenger, D. Patterson, N. T. Foley // *Am. J. Surg.* – 1993. – Vol. 145. – P. 343–348.
650. Skok, P. Acute hemorrhage into the peritoneal cavity – a complication of chronic pancreatitis with pseudocyst / P. Skok, A. Sinkovic // *Hepatogastroenterology.* – 1999. – Vol. 46. – P. 518–521.
651. Soda, K. Management of pancreatic pseudocysts / K. Soda, S. Yamada, T. Yamanaka // *Surg. Today.* – 1995. – Vol. 25, № 5. – P. 444–446.
652. Spivak, H. Management of pancreatic pseudocysts / H. Spivak, J. R. Galloway, J.R. Amerson // *G. Am. Coll. Surg.* – 1998. – Vol. 186. – P. 507–511.
653. Spontaneous hemorrhage due to pseudocysts of pancreas / T. K. Wu [et al.] // *Amm. J. Surg.* – 1997. – Vol. 134. – P. 408–410.

654. Strobel, O. Role and diagnostic potencial of HMGB 1, a marcer of necrosis and pro-inflammatory mediator, in experimental acute pancreatitis / O. Strobel, D. Merz // *Pancreatology*. – 2008. – Vol. 8, № 3. – P. 290.

655. Sugava, C. Endoscopic retrograde pancreatography in the surgery of pancreatic pseudocysts / C. Sugava, A. J. Walt // *Surgery*. – 1996. – Vol. 86. – P. 639–647.

656. Surgery for mucin-producing pancreatic tumor / H. Yasuda [et al.] // *Hepatogastroenterology*. – 1998. – Vol. 45. – P. 2009–2015.

657. Surgery in the treatment of acute pancreatitis – open pancreatic necrosectomy / J. Werner [et al.] // *Scand. J. Surg.* – 2005. – Vol. 94, № 2. – P. 130–134.

658. Surgical management of pancreatic pseudocyst / K. Yemas [et al.] // *Minerva Chir.* – 1999. – Vol. 54, № 6. – P. 395–402.

659. Surgical results for severe acute pancreatitis-comparison of the different surgical procedures / T.L. Hwang [et al.] // *Hepatogastroenterology*. – 1995. – Vol. 42. – P. 1026–1029.

660. Surgical treatment of severe acute pancreatitis: timing of operation is crucial for survival / P. Gotzinger [et al.] // *Surg. Infect.* – 2003. – Vol. 4, № 2. – P. 205–211.

661. The Atlanta Classification of acute pancreatitis revisited / T. L. Bollen [et al.] // *Br. J. Surg.* – 2008. – Vol. 95. – P. 6–21.

662. The effect of peritoneal exudation on peritoneal morphology in experimental acute pancreatitis / A. Lehtola [et al.] // *Scand. J. Gastroenterol.* – 1986. – Vol. 21, № 10. – P. 1173–1179.

663. The role ascites and phospholipase A₂ on peritoneal permeability changes in acute experimental pancreatitis / C. Svensson [et al.] // *Int. J. Pancreatol.* – 1990. – Vol. 6, № 1. – P. 71–79.

664. The size of pancreatic pseudocyst does not influence the outcome of invasive treatments / P. Solini [et al.] // *Dig. Liver Dis.* – 2004. – Vol. 36, № 2. – P. 135–140.

665. The spectrum of mucin-producing adenocarcinoma of the pancreas / E. E. Whang [et al.] // *Pancreas*. – 2000. – Vol. 21, № 2. – P. 147–151.

666. The stimulatory effects of various extracellular matrix on rat pancreatic stellate cells / H. Asaumi [et al.] // *Pancreatology*. – 2008. – Vol. 8, № 3. – P. 298.

667. Therapeutic management of pancreatic pseudocysts / G. Froeschle [et al.] // *Acta Chir. Belg.* – 1993. – Vol. 93, № 3. – P. 102–106.

668. Therapeutic intervention and surgery of acute pancreatic / H. J. Amano [et al.] // *J. Hepatobiliary Pancreat. Sci.* – 2010. – Vol. 17, № 1. – P. 57–59.

669. Therapeutic management of pancreatic pseudocysts / M. C. Modiba [et al.] // *Trop. Gastfoenterol.* – 1992. – Vol. 13, № 4. – P. 140–145.

670. Towards an update of the Atlanta Classification on acute pancreatitis: review of new and abandoned terms / T. L. Bollen [et al.] // *Pancreas*. – 2007. – Vol. 35. – P. 107–113.

671. Treatment of pancreatic pseudocysts / D. V. Mann [et al.] // *Brit. J. Surg.* – 1994. – Vol. 81, № 6. – P. 890–893.
672. Treatment strategy for acute pancreatitis/ K. Wada [et al.] // *J. Hepatobiliary Pancreat. Sci.* – 2010. – Vol. 17, № 1. – P. 79–86.
673. Therapeutic strategies for pancreatic pseudocysts / M. Safioleas [et al.] // *J. R. Coll. Surg. Edinb.* – 1995. – Vol. 40. – P. 192–195.
674. Timing of surgical intervention in necrotizing pancreatitis / M.G. Beselink [et al.] // *Arch. Surg.* – 2007. – Vol. 142, № 12. – P. 1194–1201.
675. Tissue-specific cytokine production during experimental acute pancreatitis. A probable mechanism for distant organ dysfunction / J. Norman [et al.] // *Dig. Dis. Sci.* – 1997. – Vol. 42, № 8. – P. 1783–1788.
676. Treatment of pancreatic pseudocysts with percutaneous drainage and octreotide / H. B. Dagostino [et al.] // *Radiology.* – 1993. – Vol. 187, № 3. – P. 685–688.
677. Triller, J. Acute intestinal bleeding from a fistula between a pancreatic pseudocyst and the colon / J. Triller, C. Seiler, L. A. Blumgart // *Rofo fortschr. Geb. Rontgenstr. Neuen bildgengen verfahren.* – 1998. – Bd. 151, № 5. – S. 527–531.
678. Trinidad, E. E. Pancreatic abscess and infected pseudocysts / E. E. Trinidad, C. H. Ramirez-Ronda // *Bol. Asoc. Med. P. R.* – 1994. – Vol. 86. – P. 68–70.
679. Two cases of chronic pancreatitis with pseudocyst complicated by obstructive jaundice / H. G. Cho [et al.] // *Yonsei. Med. J.* – 2000. – Vol. 41, № 4. – P. 522–527.
680. Uflacker, R. Angiography in cystadenocarcinoma of the pancreas / R. Uflacker, N. M. Amaral, S. Lima // *Acta Radiol. [Diagn.] (Stockh.)*. – 1998. – Vol. 21. – P. 189–195.
681. Uheba M. Pancreatic pseudocyst drainage by endoscopic sphincterotomy / M. Uheba, S. Singh, I. M. Paterson // *J. R. Soc. Med.* – 1999. – Vol. 92, № 9. – P. 470–471.
682. Underwood, R. A. Current status of laparoscopic surgery of the pancreas / R. A. Underwood, N. J. Soper // *J. Hepatobiliary Pancreat. Surg.* – 1999. – Vol. 6, № 12. – P. 154–164.
683. Usatoff, V. Operative treatment of pseudocysts in patients with chronic pancreatitis / V. Usatoff, R. Brancatisano, R. C. Williamson // *Br. J. Surg.* – 2000. – Vol. 87. – P. 1494–1499.
684. Use of disposable stapler inoperative cystogastrostomy for pancreatic pseudocyst / Y. Yunoki [et al.] // *Hepatogastroenterology.* – 1999. – Vol. 46. – P. 3271–3273.
685. Vege, S. S. Organ failure as an indicator of severity of acute pancreatitis: time to revisit the Atlanta classification / S. S. Vege, S. T. Chari // *Gastroenterology.* – 2005. – Vol. 128. – P. 1133–1135.
686. Wade, J. W. Twenty-five year experience with pancreatic pseudocysts: are we making progress / J. W. Wade // *Am. J. Surg.* – 1995. – Vol. 149. – P. 705–708.

687. Wagner, J. Hemorrhagic pseudocysts and pseudoaneurysms in pancreatitis. Diagnosis and therapy / J. Wagner, P. Messmer, U. Herzog // Chirurg. – 1998. – Vol. 69. – P. 48–54.

688. Walt, A. J. The impact of technology on the management of pancreatic pseudocyst / A. J. Walt // Arch. Surg. – 1990. – Vol. 125, № 6. – P. 759–763.

689. Warshaw, A. L. Aging changes of pancreatic isoamylases and the appearance of «old amylase» in the serum of patients with pancreatic pseudocysts / A. L. Warshaw, K. H. Lee // Gastroenterology. – 1990. – Vol. 79. – P. 1246–1251.

690. Warren, K. W. The choice of surgical procedures in the treatment of pancreatic cysts / K. W. Warren, A. L. Barer // Surg. Clin. N. Amer. – 1958. – Vol. 38. – P. 815–829.

691. Wedgewood K. R. A model of hemorrhagic pancreatitis in cats – role of 16,16-dimethyl prostaglandin E2 / K. R. Wedgewood, R. C. Fermer, H. A. Reder // Gastroenterology. – 1986. – Vol. 5, № 1. – P. 32–39.

692. Weltz, C. Pancreatography and the surgical management of pseudocysts / C. Weltz, T. N. Pappas // Gastrointest. Endosc. Clin. N. Am. – 1995. – Vol. 5. – P. 269–279.

693. Wilentz, R. E. // Mucinous cystic neoplasms of the pancreas / R. E. Wilentz, J. Albores-Saavedra, R. H. Hruban. – Semin. Diagn. Pathol. – 2000. – Vol. 17, № 1. – P. 31–42.

694. Williford, M. E. Pancreatic pseudocysts: comparative evaluation by sonography and computed tomography / M. E. Williford, W. L. Foster, R. A. Halvorsen // AJR. – 1997. – Vol. 140. – P. 53–57.

695. Wittich, G. R. We should radiologists intervene in management of pancreatic pseudocysts and other complications of acute pancreatitis / G. R. Wittich, E. V. Sonnenberg // Ann. J. Roentgenol. – 1996. – Vol. 166, № 1. – P. 211.

696. Wolfman, N. T. Cystic neoplasms of the pancreas: Ct and sonography / N. T. Wolfman, N. A. Ramquist, N. Karstedt // AJR. – 1998. – Vol. 138. – P. 37–41.

697. Wright, P. C. Endoscopic retrograde cholangiopancreatography in the preoperative diagnosis of pancreatic neoplasms associated with cysts / P. C. Wright, J. L. Munson, C. W. Deveney // Am. J. Surg. – 1990. – Vol. 159. – P. 510–513.

698. Yeoh, K. G. Cystic neoplasms of the pancreas / K. G. Yeoh // Hal. J. Gastroenterol. Hepatol. – 1999. – Vol. 31, № 3. – P. 183–185.

699. Zirngibl, H. Drainagebehandlung von pancreaspseudocysten / H. Zirngibl, C. Gebhardt, D. Fabbender // Langenbecks Arch. Chir. – 1995. – Bd. 360. – P. 29.

ISBN 978-985-506-474-0



Научное издание

Дорошкевич Сергей Витальевич

**АНАТОМО-ХИРУРГИЧЕСКИЕ АСПЕКТЫ
КРИОГЕННОГО МОДЕЛИРОВАНИЯ
ПАТОЛОГИИ ПОДЖЕЛУДОЧНОЙ ЖЕЛЕЗЫ**

Монография

**Редактор *Т. Ф. Рулинская*
Компьютерная верстка *С. Н. Козлович***

Подписано в печать 18.01.2013.
Формат 60×84¹/₁₆. Бумага офсетная 80 г/м². Гарнитура «Таймс».
Усл. печ. л. 10,93. Уч.-изд. л. 11,95. Тираж 100 экз. Заказ 22.

Издатель и полиграфическое исполнение
Учреждение образования
«Гомельский государственный медицинский университет»
ЛИ № 02330/0549419 от 08.04.2009.
Ул. Ланге, 5, 246000, Гомель.

