



А. В. ЧЕРНЫШ, В. И. САДОВСКИЙ

## КОМПЛЕКСНАЯ ДИАГНОСТИКА И ЛЕЧЕНИЕ АЛЛЕРГИЧЕСКИХ РИНИТОВ

Гомельская областная клиническая больница

*В статье рассмотрены вопросы современного состояния проблемы диагностики и лечения аллергических ринитов. Приведены сведения о современных методах диагностики аллергического ринита, описаны эндоскопические дифференциально-диагностические критерии, проведен анализ медикаментозных и хирургических методов лечения. Все это позволило предложить комплексный алгоритм диагностики и лечения. На основании жалоб пациента, проведения диагностических тестов, оптической риноскопии и фиброскопии ЛОР-органов, а также данных осмотра аллерголога и офтальмолога на ранних стадиях удается обнаружить проявления аллергического ринита и вовремя начать лечение. Терапия аллергического ринита должна быть комплексной, включать использование антигистаминных и кортикостероидных лекарственных средств, иммунотерапию. Для ускорения действия топических лекарственных средств рекомендуется комбинированный препарат «Нозейлин».*

**Ключевые слова:** аллергический ринит, оториноларингологические, офтальмологические и неврологические симптомы, элиминация аллергенов, медикаментозная терапия, иммунотерапия, нозейлин, топические кортикостероиды, оптическая риноскопия.

Аллергический ринит — одна из наиболее распространенных форм хронического ринита. По данным различных авторов, распространенность аллергических ринитов составляет от 10 до 40% среди обследованных групп населения [4, 6]. Актуальность данной проблемы обусловлена снижением качества жизни пациентов, развитием полипозных процессов в околоносовых пазухах, гипертрофии носоглоточной миндалины у детей, бронхиальной астмы [4, 6, 14, 19].

По программе ВОЗ ARIA (Allergic Rhinitis and its Impact on Asthma, 2001) предлагается выделять интермиттирующую (проявления ринита беспокоят больного менее 4 дней в неделю или менее 4 нед в году) и персистирующую форму аллергического ринита (наличие симптомов заболевания более 4 дней в неделю или более 4 нед в году). Не исключается и понятие «сезонный аллергический ринит», когда симптомы ринита вызваны исключительно пылью растений, а также «профессиональный ринит», который обусловлен воздействием вредных факторов на рабочем месте. По тяжести состояния риниты подразделяют на легкой, средней и тяжелой степени [4, 8, 9, 12].

Клиническая картина аллергического ринита включает основные и дополнительные симптомы [2]. К основным относятся ринорея, приступообразное чихание по утрам, зуд в носу и носоглотке, заложенность носа с явлениями гнусавости, гипосмии, храпа, сопения [2]. Дополнительные симптомы можно разделить на:

- оториноларингологические — периодические носовые кровотечения (из-за истончения слизистой обо-

лочки носа, форсированного сморкания), боль в горле, явления тугоухости (заложенность ушей, переливание, шум, снижение слуха), синдром постназального затекания (postnasal drip sindrom);

- офтальмологические симптомы — слезотечение, зуд в глазах, отек век и окологлазничных областей, нарушение слезоотделения из-за отека носовых раковин;

- неврологические проявления — головная боль и боли в проекции выхода на лицо ветвей тройничного нерва, повышенная утомляемость, нарушение сна, аппетита, изменение настроения [4, 8, 10].

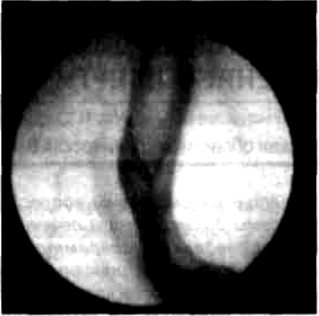



Диагностику аллергического ринита осуществляют в трех направлениях: аллергологическом (проводит аллерголог), оториноларингологическом и офтальмологическом. Основными диагностическими исследованиями при аллергическом рините являются: тщательный сбор аллергоанамнеза с уточнением выраженности симптомов и с применением визуальной аналоговой шкалы, общий анализ крови, иммунограмма, определение секреторных иммуноглобулинов, микроскопическое исследование секрета из носа, глаз на эозинофилы, цитологическое исследование соскоба слизистой оболочки носа, прямые и непрямые методы аллергологического исследования (скарификационные тесты с аллергенами, назальные провокационные тесты, тест Шелли), комплексный осмотр ЛОР-органов (уши, нос, носоглотка, гортань и трахея) для уточнения распространенности процесса, видеоэндоскопия носа, носоглотки, гортани и трахеи (для аллергического процесса характерны отек, бледность или цианотичность слизистой оболочки, наличие пятен Воячека), назальная проба с адrenomиметиками (проявляется обратной реакцией в виде усиления слизиобразования), ольфактометрические тесты с различными веществами, офтальмоскопия, функциональные методы исследования: риноманометрия, спирометрия, сахаринный тест (определение скорости мерцательного эпителия), рентгенографические методы исследования (рентгенография околоносовых пазух, КТ или МРТ), бактериологические методы — посев секрета на определение бактериальной и грибковой флоры [2, 4, 8, 10].

При аллергическом рините необходима дифференциальная диагностика с другими заболеваниями полости носа и носоглотки (табл.). Используя оптическую риноскопию и ринофарингоскопию, в 90% случаях можно на основании эндоскопических критериев провести дифференциальную диагностику, не прибегая к другим методам (рентгенография околоносовых пазух, КТ или МРТ) [14, 15, 17].



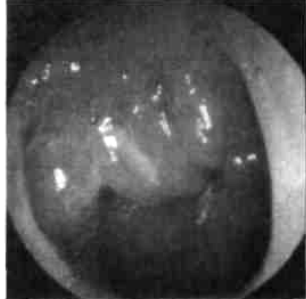

Лечение аллергического ринита может быть симптоматическим, патогенетическим и профилактическим.

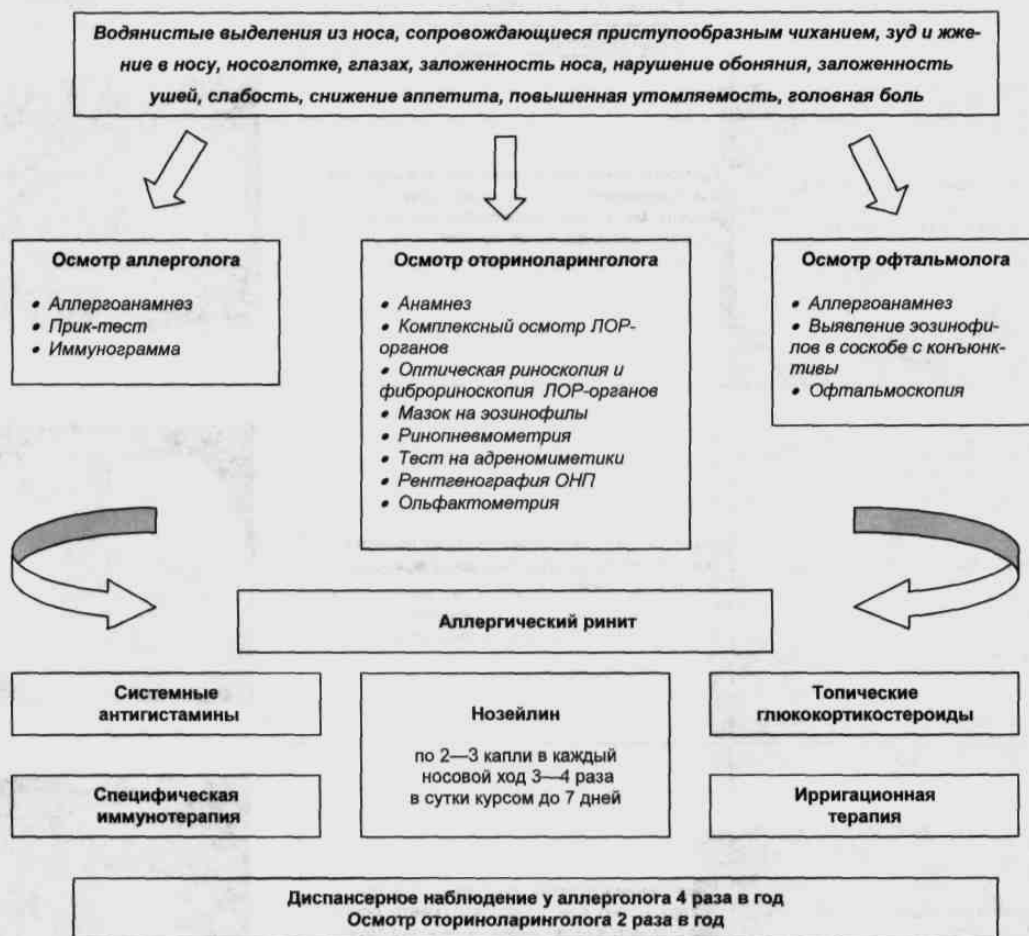
Основными задачами являются: элиминация аллергенов, восстановление носового дыхания, уменьшение секреции, нормализация мукоциллиарного транспорта, стимуляция репаративных процессов в слизистой оболочке.

## Эндоскопическая дифференциальная диагностика аллергического ринита с другими заболеваниями

Вид патологии	Эндоскопические признаки	
Хронический вазомоторный ринит	Гиперемия и синюшность слизистой оболочки полости носа, хорошая сократимость слизистой оболочки деконгестантами, почти всегда сопровождается деформацией носовой перегородки	
Хронический гипертрофический (медикаментозный) ринит	При оптической риноскопии видны очаги гипертрофии различных отделов носовых раковин (очаговая и диффузная), отсутствие сократимости при использовании деконгестантов	
Полипозный риносинусит	Резкий отек и бледность носовых раковин, обнаруживаются полипы разной величины, исходящие из остиомеатального комплекса	
Экссудативные синуситы	Гиперемия слизистой оболочки, отек носовых раковин, обтурация среднего носового хода, наличие слизисто-гнойного отделяемого из естественных отверстий околоносовых пазух	

Продолжение таблицы

<p>Новообразования полости носа (киста, полип, папиллома, хондрома, рак, эстезионейробластома)</p>	<p>При оптической риноскопии визуализируются как односторонние образования округлой формы, мякотканной консистенции, легко кровоточащие при дотрагивании</p>	
<p>Искривление носовой перегородки</p>	<p>Имеется сужение одной или обеих половин полости носа за счет девиации хряща или костных гребней</p>	
<p>Гипертрофия носоглоточной, трубной миндалин</p>	<p>Увеличение в объеме миндалин с гладкой поверхностью, бледно-розового цвета, обильное слизистое отделяемое, отек устья слуховой трубы</p>	
<p>Антрохоанальный полип</p>	<p>Полная или частичная обтурация полипом, исходящим из естественного отверстия верхнечелюстной пазухи на длинной ножке, одной или обеих половин носа, обильное слизистое отделяемое в полости носа</p>	



Алгоритм диагностики и лечения аллергического ринита

**Элиминация аллергена** — устранение или ограничение контакта с аллергенами, создание гипоаллергенного быта, нормализация питания [1].

**Медикаментозные методы** лечения занимают важнейшее место в контроле за симптомами аллергических заболеваний. Среди фармакологических средств особую роль играют топические кортикостероиды, системные и топические  $H_1$ -гистаминоблокаторы, деконгестанты, кромоны, антихолинэргетики, антилейкотриеновые препараты [5, 6].

**Антигистаминные средства** являются препаратами первого ряда для профилактики и лечения аллергического ринита. Это связано с тем, что данные средства конкурируют только с медиатором аллергического воспаления — гистамином. Высвобождение гистамина из тучных клеток вызывает чихание и зуд. Кроме того, он активизирует медиаторы, вызывающие продукцию слизи, сокращение гладкой мускулатуры и повышающие проницаемость сосудов. Поэтому антигистаминные препараты эффективны в отношении умень-

шения таких симптомов, как чихание, зуд, ринорея, однако не устраняют заложенность носа [1].

Для ликвидации симптомов заложенности носа в настоящее время оправдано комбинированное применение антигистаминного лекарственного средства местного действия с деконгестантом. Примером служит лекарственное средство «Нозейлин», которое содержит нафазолина гидрохлорид и хлоропирамина малеат. Препарат уменьшает отек слизистой оболочки носа и уровень назальной секреции, улучшает отток секрета из околоносовых пазух, тем самым предотвращая развитие синусита, уменьшает гиперемии конъюнктивы и жжение в глазах, способствует уменьшению отека в носоглотке, устраняя явления синдрома постназального затекания и адекватной аэрации слуховых труб. Антигистаминный эффект хлоропирамина уменьшает выраженность местных симптомов, отечность носовых раковин, чихание, слезотечение. Нозейлин предназначен для местного лечения аллергического ринита в течение 5—7 дней, также он способствует

улучшению доставки других лекарственных средств в полость носа [8, 12, 16].

**Топические кортикостероиды** характеризуются относительно медленным началом действия (12 ч), а их максимальный эффект развивается в течение нескольких дней и недель [7]. При наличии выраженных симптомов заболевания (заложенность носа, чихание, ринорея) рекомендуется 5—7 дней использовать препарат «Нозейлин», до начала максимального действия кортикостероидов, так как они воздействуют на все симптомы аллергического ринита и являются самыми эффективными безопасными лекарственными средствами.

Для лечения аллергического ринита используют флутиказона пропионат (фликсоназе), мометазона фураат (назонекс), беклометазона дипропионат (альдецин), будезонид, триамцинолон. При персистирующем аллергическом рините длительность терапии составляет от нескольких недель до нескольких месяцев, при интермиттирующем рекомендуется применять гормональное лечение до начала пыления или в период максимальной выраженности симптомов [7, 16].

**Кромоны (айкрол, кромогликат натрия 4%).** Эффективность кромонов ниже по сравнению с кортикостероидами и антигистаминными препаратами. Они являются препаратами выбора в лечении аллергического ринита и конъюнктивита легкой степени тяжести [8].

**Специфическая иммунотерапия** состоит в подкожном, интраназальном, сублингвальном введении аллергенов. Эффективность метода подтверждена многочисленными исследованиями. В результате лечения у пациентов, прошедших специфическую иммунотерапию, наблюдаются удлинение ремиссии, снижение чувствительности к аллергенам [1, 4, 15].

**Физиотерапевтические методы.** Использование методов эндоназального электрофореза и ультразвука с гормонами уменьшает отек слизистой оболочки.

**Хирургическое лечение.** С созданием высокоэнергетических диодных лазеров, методов радиоволнового воздействия появилась возможность хирургического лечения персистирующего аллергического ринита. Целью оперативного лечения является улучшение носового дыхания и уменьшение ринореи за счет уменьшения объема носовых раковин. В настоящее время с успехом используют методики контактной вапоризации, лазерной фотокоагуляции [3, 10, 13].

**Ирригационная терапия** увлажняющими слизистую оболочку полости носа средствами (аквамарис, салин, хумер, морская вода) способствует нормализации реологических свойств слизи, активирует репаративные процессы в клетках эпителия слизистой оболочки носа, восстанавливает двигательную активность реснитчатого эпителия [5, 18].

Алгоритм диагностики и лечения аллергического ринита представлен на рисунке.

## Выводы

1. Оптическая риноскопия — достоверный метод диагностики аллергических ринитов даже на ранних стадиях.
2. При сезонных аллергических ринитах и легких формах круглогодичного ринита в комплексную терапию можно включать препарат «Нозейлин».
3. При среднетяжелых ринитах наиболее эффективны местные кортикостероиды, а при тяжелых требуется проведение кратковременного курса лечения системными кортикостероидами.

## ЛИТЕРАТУРА

1. Алексеевская О. А., Назаров И. И., Косяков С. Я. // *Рос. ринология*.— 2008.— № 3.— С. 34—37.
2. Банхаева З. Б., Свиштушкин В. М., Никуфорова Г. Н. // *Рос. ринология*.— 2008.— № 2.— С. 28—29.
3. Гаращенко Т. И., Богомилский М. Р., Минаев В. П. Лечение ЛОР-заболеваний с использованием лазерных скальпелей.— Тверь, 2001.
4. Жерносек В. Ф., Дюбова Т. П. // *Мед. новости*.— 2004.— № 8.— С. 1—6.
5. Карпова Е. П., Соколова М. В. // *Вестн. оториноларингологии*.— 2007.— № 5.— С. 54—56.
6. Киселев А. Б., Чаукина В. А. Элиминационная терапия заболеваний носа и околоносовых пазух.— Новосибирск, 2008.
7. Лопатин А. С. // *Рос. ринология*.— 2001.— № 2.— С. 138.
8. Лопатин А. С. // *РМЖ*.— <http://www.rmj.ru>.— 2001.— № 17.
9. Международный консенсус в лечении аллергического ринита // *Рос. ринология*.— 2000.— № 3.— С. 5—27.
10. Пискунов Г. З. // *Рос. ринология*.— 1999.— № 1.— С. 61—63.
11. Рачинская Г. В. // *Здравоохранение*.— 2008.— № 10.— С. 50—51.
12. Романова Ж. Г. // *Ars medica*.— 2009.— № 2.— С. 2—4.
13. Садовский В. И., Сухарев А. А., Черныш А. В. // *Рос. ринология*.— 2005.— № 2.— С. 53—54.
14. Садовский В. И., Черныш А. В. Эндоскопическая диагностика и хирургия заболеваний полости носа.— Гомель, 2005.
15. Трофименко С. Л., Волков А. Г. Аллергические заболевания носа и околоносовых пазух.— Ростов н/Д, 2001.
16. Черныш А. В. // *Материалы респ. съезда оториноларингологов*.— Минск, 2002.— С. 167—169.
17. Черныш А. В., Садовский В. И., Грибач Л. И. // *Современные вопросы аудиологии и ринологии: Труды 1-й науч.-практ. конф.*— М., 2000.— С. 361.
18. Черныш А. В., Сухарев А. А., Садовский В. И. // *Материалы VI съезда оториноларингологов РБ*.— Минск, 2008.— С. 265—267.
19. Busquet J., Van Cauwenberge P., Khaltaev N. // *Allerg. Clin. Immunol.*— 2001.— Vol. 108 (Suppl. 5).— P. 147—334.

Поступила 09.06.09.

## COMPLEX DIAGNOSIS AND TREATMENT OF ALLERGIC RHINITIS

A. V. Tchernysh, V. I. Sadovsky

The current state of the problem of the allergic rhinitis diagnosis and treatment is discussed. Certain data about current methods for the allergic rhinitis diagnosis and treatment are presented, the endoscopic differential and diagnostic criteria are described, the treatment medicinal and surgical methods are analyzed. Considering the patient's complaints, the diagnostic tests, optic rhinoscopy and fibroscopy of LOR organs results as well as the data of an allergist and ophthalmologist examinations at the early stages it is possible to state allergic rhinitis manifestations and to prescribe an adequate therapy timely. The allergic rhinitis therapy should be complex, should include antihistamine and corticosteroid drugs and immunotherapy. For accelerating the topic medicinal preparations effect the combined preparation Noiselin is recommended. **Key words:** allergic rhinitis, otorhinolaryngologic, ophthalmologic and neurologic symptoms, allergens elimination, medicamentous therapy, immune therapy, Noiselin, topic corticosteroids, optic rhinoscopy.