

МИНИСТЕРСТВО ЗДРАВООХРАНЕНИЯ РЕСПУБЛИКИ БЕЛАРУСЬ

ГОСУДАРСТВЕННОЕ УЧРЕЖДЕНИЕ ОБРАЗОВАНИЯ
«ГОМЕЛЬСКИЙ ГОСУДАРСТВЕННЫЙ
МЕДИЦИНСКИЙ УНИВЕРСИТЕТ»

УДК [616.36-004-002.17-092.9:577.121.7]:[602.9+612.223.12](043.3)

**ОСИПОВ
БОРИС БОРИСОВИЧ**

**ВЛИЯНИЕ АУТОЛОГИЧНЫХ МЕЗЕНХИМАЛЬНЫХ СТВОЛОВЫХ
КЛЕТОК И ОЗОНОТЕРАПИИ НА ВЫРАЖЕННОСТЬ ФИБРОЗА
И АНТИОКСИДАНТНЫХ ПРОЦЕССОВ ПРИ ЦИРРОЗЕ ПЕЧЕНИ
(экспериментальное исследование)**

Автореферат
диссертации на соискание ученой степени
кандидата медицинских наук

по специальности
14.01.24 – трансплантология и искусственные органы

Минск, 2020

Научная работа выполнена в учреждении образования «Гомельский государственный медицинский университет»

Научный руководитель: **Лызиков Анатолий Николаевич**, доктор медицинских наук, профессор, ректор учреждения образования «Гомельский государственный медицинский университет»

Официальные оппоненты: **Щерба Алексей Евгеньевич**, доктор медицинских наук, доцент, заместитель директора по хирургической работе государственного учреждения «МНПЦ хирургии, трансплантологии и гематологии»

Богдан Василий Генрихович, доктор медицинских наук, профессор, начальник военно-медицинского факультета учреждения образования «Белорусский государственный медицинский университет»

Оппонирующая организация: учреждение образования «Витебский государственный ордена Дружбы народов медицинский университет»

Защита диссертации состоится 29 июля 2020 года в 14-00 на заседании совета по защите диссертаций Д 03.03.01 при государственном учреждении «Минский научно-практический центр хирургии, трансплантологии и гематологии» по адресу: 220045, г. Минск, ул. Семашко, 8; телефон (8-017) 277-20-18, e-mail: mnpc.htg@mail.ru

С диссертацией можно ознакомиться в ГУ «Республиканская научная медицинская библиотека».

Автореферат разослан «__» июня 2020 года.

Ученый секретарь совета
по защите диссертаций Д 03.03.01
кандидат медицинских наук, доцент



И.А. Исков

ВВЕДЕНИЕ

Заболевания печени занимают существенное место среди причин ранней нетрудоспособности и смертности населения. Цирроз печени является причиной 85-95% летальных исходов при хронических заболеваниях печени, а также наиболее частой причиной смерти пациентов среди неопухолевых заболеваний органов желудочно-кишечного тракта [Абдурахманов, 2004; Мен, 2003]. В Республике Беларусь 1,5 тыс. человек ежегодно заболевают циррозом печени, смертность от цирроза печени в нашей стране составляет около 35 случаев на 100 тыс. населения.

Единственным эффективным методом лечения пациентов с терминальными стадиями заболеваний печени остается ортотопическая трансплантация печени (ОТП). ОТП уже более 40 лет успешно применяется в мировой клинической практике [Готье, 2008; Bussutil, 2015], а с 2008 года – и в Республике Беларусь [Щерба, 2009; Руммо, 2018]. Однако, несмотря на огромные успехи в трансплантологии последних десятилетий, существует целый ряд нерешенных проблем. Главной из них, несомненно, является дефицит донорских органов [Андрейцева, 2004; Готье, 2005, 2008, 2011, 2012]. Учитывая вышеизложенное, в последние годы возникла необходимость разрабатывать альтернативные подходы для лечения цирроза печени на разных стадиях. Клеточная терапия, активно применяемая в последние годы при многих заболеваниях [Кривенко, 2011; Гаин, 2012; Богдан, 2013; Мезен, 2014; Шахрай, 2017; Peng, 2011; Strauer, 2011; Kim, 2012; Marconi, 2013; Changl, 2014], может стать одним из таких методов. В различных исследованиях было продемонстрировано, что окислительный стресс может выступать одним из механизмов патогенеза при хронических заболеваниях печени [Niu, 2009; Nair, 2010; Rolo, 2012]. Кроме того при данных заболеваниях происходит нарушение функционирования антиоксидантной системы организма [Булатова, 2014; Янковая, 2014]. Таким образом, в комплексном лечении цирроза печени может быть обоснованным применение методов лечения, направленных на коррекцию нарушений, вызванных окислительным стрессом. Этим средством может стать озонотерапия, которая успешно применяется при лечении многих заболеваний [Разваляева, 2003; Загирова, 2008; Фазылов, 2013].

ОБЩАЯ ХАРАКТЕРИСТИКА РАБОТЫ

Связь работы с крупными научными программами (проектами) и темами

Диссертационное исследование выполнено в рамках задания «Разработать подходы для оптимизации репаративных процессов с

применением клеточных технологий» Государственной программы научных исследований (ГПНИ) «Фундаментальная и прикладная медицина и фармация» (№ госрегистрации 20143167 от 19.11.2014, сроки выполнения: 2011-2015 гг.), а также задания «Разработать биоинженерную технологию для повышения репаративных процессов в органах и тканях» ГПНИ «Фундаментальные и прикладные науки - медицине» (№ госрегистрации 20160569 от 01.04.2016, сроки выполнения: 2016-2020 гг.).

Цель и задачи исследования

Цель исследования: оценка влияния аутологичных мезенхимальных стволовых клеток и озонотерапии на выраженность фиброза, окислительных и антиоксидантных процессов при циррозе печени.

Задачи исследования:

1. Разработать экспериментальную модель цирроза печени, которая обеспечивает сокращение сроков моделирования и достижение стойкого результата с меньшей обратимостью патологических изменений в печени.

2. Разработать метод введения аутологичных мезенхимальных стволовых клеток жировой ткани при экспериментальном циррозе печени и оценить его влияние на выраженность фиброза печени.

3. Оценить изменения окислительных и антиоксидантных процессов при экспериментальном циррозе печени, а также влияние озонотерапии на данные процессы.

4. Разработать метод комбинированного использования аутологичных мезенхимальных стволовых клеток и озонотерапии при экспериментальном циррозе печени, оценить его влияние на выраженность фиброза, окислительных и антиоксидантных процессов.

Научная новизна

1. Разработана новая экспериментальная модель цирроза печени у лабораторных животных, которая обеспечивает повышение воспроизводимости цирроза печени, сокращение времени моделирования, достижение более стойкого результата с меньшей обратимостью развившихся патологических изменений по сравнению с тетрахлорметановой моделью поражения печени.

2. Впервые показана эффективность введения аутологичных мезенхимальных стволовых клеток жировой ткани при экспериментальном циррозе печени у лабораторных животных на основании выявленного статистически значимого уменьшения степени выраженности фиброза и дистрофических изменений в печени через 1 месяц после клеточной терапии.

3. Впервые обосновано использование маркеров окислительной деструкции белков (карбонилы белков, конечные продукты окисления

белков) и ТБК-активных продуктов для оценки эффективности коррекции дисбаланса окислительных и антиоксидантных процессов с помощью озонотерапии при экспериментальном циррозе печени.

4. Впервые разработан метод комбинированного использования озонотерапии и аутологичных мезенхимальных стволовых клеток при экспериментальном циррозе печени, показана бóльшая эффективность разработанного метода по сравнению с монотерапией стволовыми клетками.

Положения, выносимые на защиту

1. Разработана экспериментальная модель цирроза печени у крыс, заключающаяся в комбинированном токсико-алиментарном поражении печени путем внутрибрюшинного введения двух гепатотропных ядов (тетрахлорметан и тиоацетамид) и добавления в рацион питания тугоплавких жиров и 5% раствора этилового спирта. Данная модель обеспечивает повышение воспроизводимости цирроза печени до 93,3 %, сокращение времени моделирования (с 12 до 8 недель), а также достижение более стойкого результата с меньшей обратимостью признаков фиброза печени через 3 месяца по сравнению с тетрачлорметановой моделью поражения печени.

2. Введение аутологичных мезенхимальных стволовых клеток жировой ткани лабораторным животным с экспериментальным циррозом печени путем однократной инъекции в воротную вену в количестве 5×10^6 клеток на кг массы тела приводит к уменьшению выраженности фиброза и дистрофических изменений в печени, что подтверждается улучшением морфометрических показателей через 1 месяц после клеточной терапии по сравнению с животными с циррозом печени без клеточной терапии.

3. Применение озонотерапии (ежедневное в течение 5 дней внутрибрюшинное введение озонированного 0,9% раствора натрия хлорида с концентрацией озона 5 мг/л из расчета 5 мкг на кг массы тела) при экспериментальном циррозе печени оказывает положительное влияние на дисбаланс окислительных процессов и антиоксидантных механизмов, наблюдаемый при данном заболевании, что проявляется статистически значимым снижением концентрации ТБК-продуктов и конечных продуктов окисления белков, а также повышением активности антиоксидантных ферментов (супероксиддисмутаза и глутатионпероксидаза) по сравнению с контрольной группой.

4. Разработанный метод комбинированного использования озонотерапии и аутологичных мезенхимальных стволовых клеток в количестве 5×10^6 клеток на кг массы тела при экспериментальном циррозе печени является патогенетически обоснованным, так как направлен на коррекцию дисбаланса окислительных и антиоксидантных процессов и на

уменьшение выраженности фиброза печени. Данный метод по сравнению с монотерапией аутологичными мезенхимальными стволовыми клетками приводит к более выраженному уменьшению степени фиброза печени через 1 и 3 месяца.

Личный вклад соискателя ученой степени

Постановка проблемы, формулировка цели и задач исследования, положений, выносимых на защиту, проведены совместно с научным руководителем. Автором выполнен анализ медицинской литературы по проблематике исследования, проведен патентно-информационный поиск. На базе научно-исследовательской лаборатории УО «Гомельский государственный медицинский университет» соискателем проведены экспериментальные исследования на 90 крысах и 45 кроликах, личный вклад – 95%, морфологические и морфометрические исследования выполнены совместно с Зиновкиным Д.А., личный вклад – 70%. Выделение и культивирование мезенхимальных стволовых клеток, а также оценка биохимических маркеров окислительных и антиоксидантных процессов выполнены на базе ГНУ «Институт радиобиологии НАН Беларуси» (совместно с научными сотрудниками – Петреневым Д.Р., Козловым А.Н.).

Основные научные результаты, изложенные в диссертации, получены автором при консультативной помощи научного руководителя и представлены в статьях, тезисах докладов и сборниках материалов конференций. В совместных публикациях вклад соискателя составил: [1, 9, 12] – 70%; [8, 10, 11] – 80%; [2, 3, 4, 7, 13, 14, 15] – 90%. В опубликованных статьях [5, 6] вклад диссертанта – 100%. По теме диссертации получен патент на изобретение № 22392 «Способ моделирования цирроза печени у крысы» [19] – личный вклад 90%.

Апробация диссертации и информация об использовании ее результатов

Основные положения диссертации доложены и обсуждены на: XV съезде хирургов Республики Беларусь «Актуальные вопросы хирургии» (Брест, 2014); IV и IX Республиканской научно-практической конференции с международным участием студентов и молодых ученых «Проблемы и перспективы развития современной медицины» (Гомель, 2012 и 2017 гг.); Республиканских научно-практических конференциях «Актуальные проблемы медицины» (Гомель, 2012, 2013, 2019 гг.); Республиканской научно-практической конференции «Современные технологии в хирургической практике» (Гродно, 2017).

Сведения, подтверждающие использование результатов диссертационного исследования, содержатся в 3 актах о внедрении

результатов исследований в учебный процесс на кафедре хирургических болезней № 1 с курсом сердечно-сосудистой хирургии УО «Гомельский государственный медицинский университет», в 3-х рационализаторских предложениях и в разработанном патенте на изобретение.

Опубликование результатов диссертации

По теме диссертационного исследования опубликовано: 7 статей в рецензируемых научных журналах, соответствующих пункту 18 Положения о присуждении ученых степеней и присвоении ученых званий в Республике Беларусь (3,45 авторского листа), 1 статья в рецензируемом научно-практическом ежегоднике (0,15 авторского листа), 1 статья в зарубежном рецензируемом журнале (импакт-фактор: 0,506, 0,55 авторского листа), 6 статей – в научных сборниках и материалах конференций. Общее количество опубликованных материалов составляет 6,31 авторского листа.

Структура и объем диссертации

Текст диссертации изложен на 115 страницах печатного текста и состоит из введения, общей характеристики работы, аналитического обзора литературы, характеристики материала и методов исследования, результатов собственных исследований, изложенных в главах 3-6, заключения, библиографического списка (156 источников, из них 48 – на русском языке, 108 – на иностранных языках), 15 собственных публикаций соискателя и 8 приложений. Диссертационная работа содержит 42 рисунка (на 19 страницах), 12 таблиц (на 5 страницах).

ОСНОВНАЯ ЧАСТЬ

Материал и методы исследования

В качестве объекта для исследований были использованы лабораторные животные: белые крысы самцы линии Вистар весом 250-300 г в возрасте 5-6 месяцев (n=90) и белые калифорнийские кролики самцы весом 2,5-3,0 кг в возрасте 7-8 месяцев (n=45).

Разработка токсико-алиментарной модели цирроза печени. Для разработки новой модели цирроза печени и сравнения ее с тетрахлорметановой моделью использованы белые крысы-самцы линии Вистар (n=30). В контрольную группу вошли крысы (n=15), которым проводили моделирование цирроза печени путем внутрибрюшинного введения тетрахлорметана в виде 50% раствора на оливковом масле из расчета 1 мл на кг массы тела два раза в неделю. В экспериментальную группу вошли животные (n=15), которым моделировали цирроз печени по разработанному токсико-алиментарному способу, суть которого состояла во внутрибрюшинном введении двух гепатотропных ядов (50% раствора

тетрахлорметана из расчета 0,5 мл/кг массы тела два раза в неделю и раствора тиоацетамида из расчета 100 мг/кг один раз в неделю) и добавлении в рацион питания тугоплавких жиров (5 г в сутки) и 5% раствора этилового спирта для питья. Моделирование поражения печени в обеих группах продолжали вплоть до развития у лабораторных животных признаков цирроза печени. Морфологию печени животных оценивали через 8 и 12 недель от начала моделирования путем инцизионной биопсии печени, а также через 3 месяца после прекращения моделирования.

Влияние введения аутологичных мезенхимальных стволовых клеток (МСК) на экспериментальный цирроз печени. Для решения данной задачи были использованы белые калифорнийские кролики самцы (n=45), которых разделили на 3 группы. В группу 1 («контроль») вошли 15 кроликов, которым не проводили никаких токсических и лечебных воздействий. Остальным 30 кроликам проводили моделирование цирроза печени путем подкожного введения 50% раствора тетрахлорметана из расчета 1 мл на кг массы тела два раза в неделю. После развития цирроза печени животных разделили на 2 равные группы. Кроликам группы 2 («цирроз») не проводили никаких терапевтических воздействий, а кроликам группы 3 («цирроз+МСК») проводили однократное введение аутологичных МСК в воротную вену в количестве 5×10^6 клеток на кг массы тела. Морфологию печени животных оценивали в день окончания моделирования (путем инцизионной биопсии печени) и через 1 месяц после введения МСК кроликам группы 3 (путем выведения из эксперимента).

Влияние озонотерапии на баланс маркеров окислительного стресса и антиоксидантных механизмов при циррозе печени. Для решения данной задачи использовались белые крысы-самцы линии Вистар (n=15). Животных разделили на 3 группы по 5 особей в каждой. Крысам группы 1 («контроль») не проводили никаких токсических и терапевтических воздействий. Крысам группы 2 и 3 проводили моделирование цирроза печени по разработанному токсико-алиментарному способу. После развития цирроза печени токсическое воздействие прекращали, животным группы 2 («цирроз») не проводили никаких терапевтических воздействий. Животным группы 3 («цирроз+озонотерапия») проводили курс озонотерапии путем внутрибрюшинного введения озонированного 0,9% раствора натрия хлорида с концентрацией озона 5 мг/л из расчета 5 мкг на кг в течение 5 дней. Животных выводили из эксперимента на следующий день после последнего сеанса озонотерапии, определяли концентрацию маркеров окислительного стресса и активность антиоксидантных ферментов в сыворотке крови и образцах печени.

Оценка комбинированного использования озонотерапии и аутологичных МСК при экспериментальном циррозе печени. Для решения этой задачи были использованы белые крысы самцы линии Вистар

(n=45). Всем животным моделировали цирроз печени по разработанной токсико-алиментарной методике. После развития цирроза печени животных разделили на 3 группы по 15 особей в каждой. Животным группы 1 («цирроз») не проводили никаких терапевтических воздействий. Крысам группы 2 («цирроз+МСК») проводили однократное введение аутологичных МСК в воротную вену в количестве 5×10^6 клеток на кг массы тела. И наконец, животным группы 3 («цирроз+озон+МСК») проводили комбинированное воздействие путем озонотерапии (5 процедур) с последующим введением суспензии аутологичных МСК в воротную вену. Животные всех групп выводили из эксперимента в одинаковые сроки по 5 животных из каждой группы: в день окончания моделирования цирроза печени, через 1 месяц и через 3 месяца после введения МСК. Изучали морфологию печени, а также концентрацию маркеров окислительного стресса и активность антиоксидантных ферментов в сыворотке крови и образцах печени.

Получение, культивирование и введение МСК. Для получения аутологичных МСК использовали участок жировой ткани паховой области лабораторного животного. Выделение и культивирование МСК из жировой ткани проводили по стандартной методике протокола. Введение МСК осуществлялось путем внутриворотной инъекции после верхней срединной лапаротомии и визуализации воротной вены. Количество введенных клеток составило 5×10^6 на килограмм массы тела животного. Для изучения миграционной активности МСК после их введения в организм кроликов производили окрашивание МСК с помощью флуоресцентного красителя РКН 67. Степень окрашивания МСК оценивали методом проточной цитометрии.

Методика озонотерапии. Озонотерапию проводили путем внутрибрюшинного введения стерильного озонированного 0,9% раствора натрия хлорида. Озонированный физиологический раствор (ОФР) получали путем барботирования на медицинской озонотерапевтической установке УОТА-60-01 «Медозон» (ООО «фирма МЕДОЗОН», Россия). В нашем исследовании использовался ОФР в концентрации озона 5 мг/л. Вводили ОФР из расчета 5 мкг озона на кг массы тела животного курсом из 5 процедур.

Гистологические и лабораторные методы исследования. Для гистологического исследования материал фиксировался в 10% растворе формалина, затем пропитывался парафином. Полученные на микротоме гистологические срезы толщиной 3-5 мкм окрашивали трихромом по Martius Scarlet Blue, ШИК по Шабадашу, гематоксилином-эозином. Морфометрическое исследование гистологических препаратов проводили на микроскопе Nikon eclipse 50i (Nikon, Япония) с использованием пакета морфометрических программ ImageJ (NIH, США). Оценивались толщина соединительнотканых септ, степень выраженности дистрофических изменений гепатоцитов, наличие и количество двухъядерных клеток.

Для изучения маркеров окислительного стресса и антиоксидантных механизмов использовали сыворотку крови и образцы печени животных. Определяли концентрацию маркеров окислительной деструкции белков (карбонилы белков, конечные продукты окисления белков) и ТБК-активных продуктов (тиобарбитуровая кислота), а также активность антиоксидантных ферментов (глутатионпероксидаза, глутатион-S-трансфераза, супероксиддисмутаза) и концентрацию протеиновых сульфгидрильных групп.

При работе с кроликами выполнялось ультразвуковое исследование (УЗИ) органов брюшной полости. Производилось измерение размеров печени (передне-задний размер – ПЗР), селезенки, диаметра воротной вены, определялось наличие свободной жидкости. Также оценивались эхогенность печени, наличие и выраженность фиброза. УЗИ выполнялось на аппарате Aloka SSD-500 («Hitachi», Japan).

Статистические методы исследования. Анализ и обработка полученных данных проводилась с использованием пакета программ Statistica 8 (Statsoft, USA), были использованы непараметрические методы статистики. Количественные данные, распределение которых отличалось от нормального, описывались с помощью медианы, 25% и 75% перцентилей. В случае сравнения двух независимых групп использовался критерий Манна-Уитни, при сравнении трех и более независимых групп проводился ранговый анализ вариаций Краскела-Уоллиса. С целью сравнения двух связанных (парных) выборок применялся Т-критерий Вилкоксона. Сравнение относительных величин или качественных данных проводили с помощью таблиц сопряженности и критерия хи-квадрат Пирсона. Анализ взаимосвязи проводился с использованием коэффициента ранговой корреляции Спирмена (r_s), сила связи оценивалась по шкале Чеддока. Статистически значимым считали результат, если вероятность отвергнуть нулевую гипотезу об отсутствии различий не превышала 5% ($p < 0,05$).

РЕЗУЛЬТАТЫ СОБСТВЕННЫХ ИССЛЕДОВАНИЙ

Разработка токсико-алиментарной модели цирроза печени. Разработанная токсико-алиментарная модель поражения печени приводит к развитию цирроза печени с признаками портальной гипертензии у 14 из 15 крыс (93,3%) экспериментальной группы через 8 недель после начала моделирования, что подтверждается морфологическими и морфометрическими методами. Через 8 недель после начала моделирования в контрольной группе картина цирроза печени выявляется только у 4 из 15 крыс (26,7%), а у остальных животных определяются признаки хронического гепатита с умеренным фиброзом печени. Толщина соединительнотканых септ в экспериментальной группе (35,32 (32,76-36,44) мкм) статистически выше, чем в контрольной (27,44 (26,75-27,61)

мкм) через 8 недель моделирования ($p=0,016$, критерий Манна-Уитни), что говорит о большей выраженности фиброза печени у крыс экспериментальной группы. Патогистологическая картина цирроза печени в контрольной группе (тетрахлорметановая модель) была достигнута через 12 недель после начала введения тетрахлорметана у 13 из 15 крыс (86,7%). В экспериментальной группе через 3 месяца после прекращения моделирования при микроскопии наблюдалось сохранение патогистологической картины цирроза печени. Статистической разницы в толщине септ в день отмены моделирования и через 3 месяца после прекращения моделирования в экспериментальной группе не было выявлено ($p=0,25$, критерий Вилкоксона). В контрольной группе при патоморфологическом исследовании наблюдались уменьшение толщины фиброзных септ, умеренно выраженная дистрофия гепатоцитов с сохранением умеренного фиброза стромы, единичные ложные дольки и большое количество двухъядерных клеток. Также выявлена статистическая разница в толщине фиброзных септ в контрольной (26,44 (25,75-26,61) мкм) и экспериментальной группах (31,57 (30,7-32,92) мкм) через 3 месяца после прекращения моделирования ($p=0,009$, критерий Манна-Уитни).

Влияние введения аутологичных МСК на экспериментальный цирроз печени у кроликов. Введение тетрахлорметана кроликам по описанной методике приводит к развитию цирроза печени к 20-й неделе эксперимента. Во 2-й и 3-й группах макроскопическая и гистологическая картина сходная между собой, представлена образованием грубых соединительнотканых септ с формированием ложных долек, очагами слабой лимфоидной инфильтрации и большим количеством двухъядерных клеток. В 1-й группе (контроль) при микроскопии отмечается печень нормального гистологического строения. Толщина септ в 1-й группе составляет 38,5 (37,3-44,8) мкм, во 2-й – 72,1 (67,8-77,5) мкм и в 3-й – 77,3 (70,1-87,2). В 1-й группе толщина септ статистически ниже, чем во 2-й ($p=0,0012$, критерий Манна-Уитни) и 3-й ($p=0,0008$) группах. Статистической разницы в толщине септ во 2-й и 3-й группах не выявлено ($p=0,09$). Дистрофические изменения гепатоцитов в 1-й группе не определяются во всех 15 случаях, во 2-й группе выявляются во всех 15 случаях (100%) и в 3-й группе данные изменения наблюдаются в 13 из 15 случаев (86,7%). При сравнении 1-й группы со 2-й и 3-й отмечается статистически значимая разница в обоих случаях ($p<0,001$, критерий хи-квадрат Пирсона). Статистической разницы между 2-й и 3-й группами не выявлено ($p=0,428$).

В 1-й группе («контроль») при микроскопии *через 1 месяц* отмечалась та же картина нормального гистологического строения печени. Во 2-й группе («цирроз») отмечалось сохранение гистологической картины цирроза печени. При микроскопии выявлялись грубые соединительнотканые септы с формированием ложных долек. В 3-й группе

(«цирроз+МСК») наблюдалось сохранение нарушений гистоархитектоники печени за счет фиброзных разрастаний и наличия ложных долек, однако отмечалось хорошо заметное истончение соединительной ткани и уменьшение количества двухъядерных клеток. Толщина септ в 1-й группе составила 43,6 (23,6-55,2) мкм, во 2-й – 80,4 (73,9-90,1) мкм и в 3-й– 53,3 (49,4-57,2) (рисунок 1). В 1-й группе толщина септ была статистически ниже, чем во 2-й ($p < 0,01$, критерий Манна-Уитни), и в 3-й ($p < 0,01$) группах соответственно. Статистическая разница в толщине септ также отмечалась между 2-й и 3-й группами ($p < 0,001$). Дистрофические изменения гепатоцитов в 1-й группе не определялись во всех 15 случаях, во 2-й группе выявлялись в 12 из 15 случаев (80%), в 3-й группе данные изменения наблюдались в 3 из 15 случаев (20%). При сравнении 1-й группы со 2-й отмечалась статистически значимая разница ($p < 0,001$, критерий хи-квадрат Пирсона), однако при сравнении 1-й и 3-й групп данной разницы выявить не удалось ($p = 0,224$). Статистическая разница между 2-й и 3-й группами также была выявлена ($p < 0,001$). При сравнении толщины септ у экспериментальных животных 3-й группы перед введением МСК и через 1 месяц после клеточной терапии было выявлено статистически значимое снижение толщины фиброзных септ ($p < 0,001$, критерий Вилкоксона). Дистрофические изменения были выраженными в начале эксперимента у 100% животных, а через 1 месяц после введения МСК наблюдались в 3 из 15 (20%) случаев ($p < 0,001$, критерий хи-квадрат Пирсона), были слабо выражены и отмечались только по периферии печеночных долек. Количество двухъядерных клеток статистически значимо снижалось в 2,5 раза в данной группе к концу эксперимента ($p < 0,001$, критерий Вилкоксона).

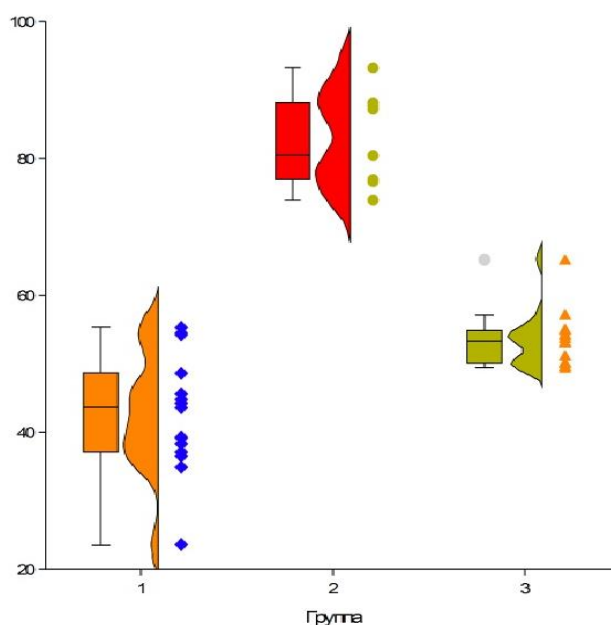


Рисунок 1. – Толщина соединительнотканых септ (ось ординат) у кроликов разных групп (ось абсцисс) через 1 месяц после введения МСК

Ультразвуковое исследование брюшной полости кроликов подтвердило полученные данные морфологических методов о положительном влиянии клеточной терапии аутологичными мезенхимальными стволовыми клетками на экспериментальный цирроз печени. Это проявилось в последовательном увеличении передне-заднего размера (ПЗР) печени и диаметра воротной вены в процессе моделирования цирроза печени, а также в улучшении эхо-картины пораженной печени у кроликов 3-й группы через 1 месяц после клеточной терапии, а именно в статистически значимом уменьшении ПЗР на 8,2% ($p < 0,01$, критерий Вилкоксона) и диаметра воротной вены на 23% ($p < 0,001$) по сравнению с показателями до введения МСК.

При оценке изображений флуоресцентной микроскопии печени кроликов группы 3 («цирроз+МСК») через 1 месяц после внутривенного введения аутологичных МСК отмечается присутствие очагов специфической яркой желто-зеленой флуоресценции размером с клетку (предположительно, меченые МСК) на фоне аутофлуоресценции цитоплазмы клеток зеленоватого цвета и красной флуоресценции ядер (пропидий йодид). Очаги флуоресценции определяются преимущественно по ходу портальных трактов, а также местами диффузно проникают в печеночные долики. При анализе изображений флуоресцентной микроскопии печени кроликов группы 1 и 2 специфической флуоресценции МСК не выявлено. В других органах (почки, миокард, легкие) специфической флуоресценции МСК не обнаружено у кроликов всех групп.

Влияние озонотерапии на баланс маркеров окислительного стресса и антиоксидантных механизмов при циррозе печени. Концентрация маркеров окислительного стресса у здоровых крыс (группа 1) составила: ТБК-продукты – 2,01 (1,89-2,14) нмоль/мг белка, конечные продукты окисления белков – 7,12 (6,71-7,57) мкмоль/мг белка, карбонилы белков – 1,82 (1,79-1,93) нмоль/мг белка. Активности глутатионпероксидазы у крыс 1-й группы составила 437,25 (431,17-463,13) Ед/л, супероксиддисмутаза – 3,65 (3,47-3,78) нмоль/мин/мг белка, протеиновых сульфгидрильных групп – 10,54 (10,23-11,36) нмоль/мг белка.

Концентрация маркеров окислительного стресса у крыс с циррозом печени (группа 2) составила: ТБК-продукты – 3,69 (3,56-3,81) нмоль/мг белка, конечные продукты окисления белков – 12,96 (12,56-13,26) мкмоль/мг белка, карбонилы белков – 5,12 (4,86-5,34) нмоль/мг белка. Активность глутатионпероксидазы в группе 2 составила 266,33 (264,78-278,23) Ед/л, супероксиддисмутаза – 1,62 (1,59-1,67) нмоль/мин/мг белка, протеиновых сульфгидрильных групп – 7,92 (7,45-8,54) нмоль/мг белка.

Концентрация маркеров окислительного стресса крыс с циррозом печени после курса озонотерапии (группа 3) составила: ТБК-продукты – 2,75 (2,67-2,87) нмоль/мг белка, конечные продукты окисления белков – 9,78 (9,45-10,34) мкмоль/мг белка (рисунок 2), карбонилы белков – 3,65 (3,52-4,25) нмоль/мг белка.

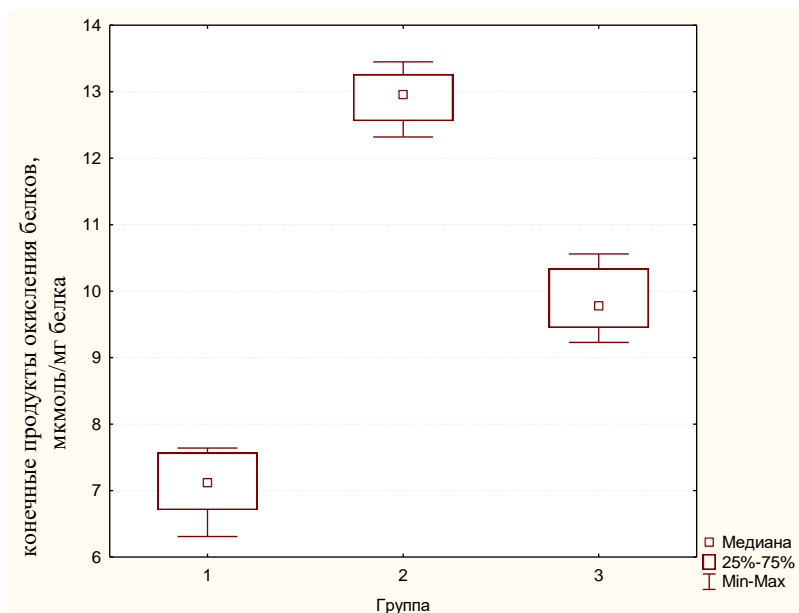


Рисунок 2. – Концентрация конечных продуктов окисления белков в образцах печени крыс

Активность глутатионпероксидазы в сыворотке крови у крыс группы 3 составила 392,97 (390,32-393,19) Ед/л, супероксиддисмутазы – 2,25 (2,21-2,34) нмоль/мин/мг белка, протеиновых сульфгидрильных групп – 9,32 (9,14-9,45) нмоль/мг белка.

Оценка комбинированного использования озонотерапии и аутологичных МСК при экспериментальном циррозе печени. Через 8 недель моделирования во всех группах животных определялась схожая патогистологическая картина цирроза печени с признаками портальной гипертензии. Дистрофические изменения гепатоцитов во всех группах были выраженными в каждом случае без статистических различий ($p=0,98$, критерий Краскела-Уоллиса). Толщина септ в 1-й группе составила 36,44 (31,53-39,01) мкм, во 2-й – 35,32 (32,76-36,44) мкм и в 3-й – 34,79 (33,99-34,98) мкм. Статистической разницы в толщине септ в исследуемых группах на данном этапе не было выявлено ($p=0,78$).

Через 1 месяц в группе 1 («цирроз») при микроскопии наблюдалось сохранение патогистологической картины цирроза печени. В группе 2 («цирроз+МСК») наблюдалась умеренно выраженная дистрофия гепатоцитов, фиброз стромы сохранялся, наблюдались ложные дольки. В 3-й группе («цирроз+МСК+озонотерапия») микроскопически наблюдалось уменьшение толщины фиброзных септ, слабая диффузная дистрофия гепатоцитов. Толщина септ в 1-й группе составила 30,57 (29,7-31,92) мкм, во 2-й – 24,20 (23,75-25,70) мкм и в 3-й – 20,60 (18,79-20,98). В 1-й группе толщина септ была статистически выше, чем во 2-й и в 3-й группе ($p=0,004$, критерий Манна-Уитни). Статистическая разница в толщине септ

также отмечалась между 2-й и 3-й группами ($p=0,009$). Дистрофические изменения гепатоцитов в 1-й группе были выраженными в 3 случаях и умеренно выраженными в 2; во 2-й группе были умеренно выраженными в 2 случаях и слабо выраженными в 3; и, наконец, в 3-й группе дистрофические изменения были умеренно выраженными в 1 случае и слабо выраженными в 4 случаях.

Через 3 месяца в 1-й группе при микроскопии отмечались слабо выраженные регенераторные изменения, незначительное снижение толщины соединительнотканых септ и количества двухъядерных клеток, степень дистрофических изменений была умеренной. Во 2-й группе наблюдалось истончение соединительнотканых септ, однако нарушенная гистоархитектоника печеночных долек сохранялась. И наконец, в группе 3 встречались участки как с нормальным гистологическим строением, так и с незначительным перипортальным фиброзом. Септы, отделяющие печеночные долики, были тонкие, гепатоциты были без дистрофических изменений или со слабовыраженной дистрофией. Толщина септ в 1-й группе через 3 месяца составила 26,44 (25,75-26,61) мкм, во 2-й – 17,85 (15,5-18,75) мкм и в 3-й – 13,7 (11,66-14,79) мкм. Таким образом, в 1-й группе толщина септ была статистически выше, чем во 2-й и в 3-й группах ($p=0,005$, критерий Манна-Уитни). Статистическая разница в толщине септ также отмечалась во 2-й и 3-й группах ($p=0,047$). Дистрофические изменения гепатоцитов в 1-й группе были выраженными в 1 случае и умеренно выраженными в 4 случаях; во 2-й группе были слабо выраженными во всех случаях; в 3-й группе дистрофические изменения были слабо выраженными в 2 случаях и отсутствовали в 3 случаях.

Концентрация ТБК-продуктов и конечных продуктов окисления белков сыворотки крови статистически ниже во 2-й (на 13,2% и 7,8% соответственно) и 3-й группах (на 40,2% и 21,5% соответственно) через 3 месяца по сравнению с 1-й группой ($p=0,004$ для ТБК-продуктов и $p=0,004$ для конечных продуктов окисления белков, критерий Манна-Уитни). Концентрация маркеров окислительного стресса в 3-й группе статистически ниже, чем во 2-й на 30,9% для ТБК-продуктов и на 14,8% для конечных продуктов окисления белков ($p=0,009$ для обоих показателей). Активность же глутатионпероксидазы и супероксиддисмутазы статистически выше во 2-й (на 21,8% и 21,7% соответственно) и 3-й группах (на 47,9% и 78,8% соответственно) на данном сроке эксперимента по сравнению с 1-й группой ($p=0,005$ для глутатионпероксидазы и $p=0,002$ для супероксиддисмутазы). Кроме того в 3-й группе активность антиоксидантных ферментов статистически выше, чем во 2-й группе на 21,5% для глутатионпероксидазы и на 46,9% для супероксиддисмутазы ($p=0,047$ для глутатионпероксидазы, $p=0,009$ для супероксиддисмутазы).

ЗАКЛЮЧЕНИЕ

Основные научные результаты диссертации

1. Разработана новая экспериментальная модель цирроза печени у крыс, заключающаяся в комбинированном токсико-алиментарном поражении печени путем внутрибрюшинного введения двух гепатотропных ядов (50% раствора тетрахлорметана из расчета 0,5 мл/кг массы тела два раза в неделю и раствора тиоацетамида из расчета 100 мг/кг один раз в неделю) и добавления в рацион питания тугоплавких жиров (5 г в сутки) и 5% раствора этилового спирта для питья. Данная модель обеспечивает повышение воспроизводимости цирроза печени до 93,3%, сокращение времени моделирования (с 12 до 8 недель), а также достижение более стойкого результата с меньшей обратимостью признаков фиброза печени через 3 месяца по сравнению с тетрахлорметановой моделью поражения печени. Полученные данные подтверждаются статистически большей толщиной соединительнотканых септ через 8 недель от начала моделирования ($p=0,016$, критерий Манна-Уитни) и через 3 месяца после окончания моделирования в экспериментальной группе ($p=0,009$, критерий Манна-Уитни) [2, 4, 5, 6, 7, 9].

2. Введение аутологичных мезенхимальных стволовых клеток жировой ткани кроликам с экспериментальным циррозом печени путем однократной инъекции в воротную вену в количестве 5×10^6 клеток/кг массы тела приводит к уменьшению степени выраженности фиброза и дистрофических изменений в печени. Терапевтический эффект клеточной терапии при экспериментальном циррозе печени подтверждается морфометрическими данными, а именно, статистически значимым снижением толщины соединительнотканых септ на 31,0% ($p<0,001$, критерий Вилкоксона), количества двухъядерных клеток в 2,5 раза ($p<0,001$, критерий Вилкоксона), а также уменьшением степени выраженности дистрофических изменений в гепатоцитах в 4,3 раза ($p<0,001$, критерий Вилкоксона) в экспериментальной группе через 1 месяц после введения МСК. Также через 1 месяц выявлена статистическая разница в толщине соединительнотканых септ ($p<0,001$, критерий Манна-Уитни), количестве двухъядерных клеток ($p<0,001$, критерий Манна-Уитни) и степени выраженности дистрофических изменений в гепатоцитах ($p<0,001$, критерий Манна-Уитни) у экспериментальных (группа 3) и контрольных (группа 2) животных [1, 3, 8, 10, 11, 13, 14, 15].

3. Применение озонотерапии (ежедневное парентеральное введение озонированного 0,9% раствора натрия хлорида в концентрации 5 мг/л из расчета 5 мкг/кг массы тела курсом из 5 процедур) при экспериментальном циррозе печени оказывает положительное влияние на дисбаланс

окислительных и антиоксидантных процессов, наблюдаемый при данном заболевании, что проявляется статистически значимыми снижением концентрации ТБК-продуктов на 50,7%, конечных продуктов окисления белков – на 37,3% ($p=0,009$ для обоих показателей, критерий Манна-Уитни), а также повышением активности супероксиддисмутазы на 38,9%, глутатионпероксидазы – на 47,6% ($p=0,009$ для обоих показателей, критерий Манна-Уитни) и повышением концентрации протеиновых сульфгидрильных групп на 17,7% ($p=0,016$, критерий Манна-Уитни) по сравнению с контрольной группой [4, 6].

4. Разработанный метод комбинированного использования озонотерапии (ежедневное парентеральное введение озонированного 0,9% раствора натрия хлорида в концентрации 5 мг/л из расчета 5 мкг/кг курсом из 5 процедур) и аутологичных мезенхимальных стволовых клеток путем однократной инъекции в воротную вену в количестве 5×10^6 клеток на кг массы тела при экспериментальном циррозе печени является патогенетически обоснованным, так как направлен на коррекцию дисбаланса окислительных и антиоксидантных процессов и на уменьшение выраженности фиброза печени. Данный метод по сравнению с монотерапией аутологичными мезенхимальными стволовыми клетками приводит к более выраженному уменьшению степени фиброза печени через 1 и 3 месяца. Это проявляется в том, что у крыс, получивших курс озонотерапии перед введением аутологичных мезенхимальных стволовых клеток, по сравнению с крысами, которым проводилась только клеточная терапия, толщина соединительнотканых септ статистически меньше на 14,9% через 1 месяц ($p=0,009$, критерий Манна-Уитни) и на 23,2% меньше через 3 месяца ($p=0,047$, критерий Манна-Уитни); концентрация маркеров окислительного стресса ниже на 18,7% для ТБК-продуктов, на 30,2% для конечных продуктов окисления белков через 1 месяц ($p=0,016$, критерий Манна-Уитни), а через 3 месяца ниже на 31,0% для ТБК-продуктов и на 14,8% для конечных продуктов окисления белков через 3 месяца ($p=0,009$, критерий Манна-Уитни); активность же антиоксидантных ферментов через 1 месяц после лечения статистически выше на 39,9% для глутатионпероксидазы ($p=0,009$, критерий Манна-Уитни), на 17,9% для супероксиддисмутазы ($p=0,047$, критерий Манна-Уитни), а через 3 месяца на 21,4% выше для глутатионпероксидазы ($p=0,047$) и на 46,9% для супероксиддисмутазы ($p=0,009$) [5, 6, 12].

Рекомендации к практическому использованию

1. Предложенный способ моделирования цирроза печени обеспечивает повышение воспроизводимости цирроза, сокращение времени моделирования и достижение более стойкого результата, поэтому

данную модель можно рекомендовать для использования при проведении экспериментальных исследований, направленных на изучение этиопатогенеза цирроза печени, а также разработку способов диагностики и лечения данного заболевания [18, 19].

2. Морфометрия (измерение толщины соединительнотканых септ, выраженности дистрофических изменений и т.д.) является достоверным методом для оценки патогистологической картины пораженной печени и для оценки эффективности проводимого лечения. Поэтому можно рекомендовать более широкое использование морфометрических методов в клинической практике путем анализа биопсий участков печени до и после проведенного лечения цирроза печени [3, 5, 6, 7].

3. Определение концентрации маркеров окислительной деструкции белков (АОРР, карбонилы белков) является достоверным методом оценки уровня окислительного стресса, что позволяет рекомендовать эту методику для использования у пациентов с циррозом печени и другими заболеваниями [17].

4. Введение аутологичных мезенхимальных стволовых клеток жировой ткани по предложенной методике оказывает положительное влияние на гистологическую картину при экспериментальном циррозе печени [12, 16], что говорит о перспективности клинического применения методов клеточной терапии для уменьшения выраженности фиброза печени [11].

5. Озонотерапия по предложенной методике оказывает положительное влияние на дисбаланс окислительных и антиоксидантных процессов, наблюдаемый при циррозе печени, и улучшает результаты клеточной терапии цирроза печени в эксперименте [6]. Таким образом, можно рекомендовать проведение курсов озонотерапии пациентам с циррозом печени как самостоятельный метод лечения, а также в составе комбинированного метода перед введением мезенхимальных стволовых клеток.

Список публикаций соискателя

Статьи в научных журналах

1. Изучение миграции экзогенных мезенхимальных стволовых клеток в эксперименте / А.Г. Скуратов, Д.Р. Петренев, А.Н. Кондрачук, С.Л. Ачинович, Б.Б. Осипов // Проблемы здоровья и экологии. – 2012. – № 4 (34). – С.122–127.
2. Модель токсического поражения печени у кроликов / А.Н. Лызигов, Б.Б. Осипов, А.Г. Скуратов, Д.А. Зиновкин, А.М. Михасев // Проблемы здоровья и экологии. – 2015. — № 2(44). – С.45-50.
3. Клеточная терапия экспериментального цирроза печени у кроликов / Б.Б. Осипов, А.Н. Лызигов, А.Г. Скуратов, Д.Р. Петренев, А.А. Призенцов // Проблемы здоровья и экологии. – 2017. — № 1(51). – С.57-62.
4. Влияние озонотерапии на показатели окислительного стресса и антиоксидантных механизмов при экспериментальном циррозе печени / Б.Б. Осипов, А.Е. Козлов // Вестник ВГМУ. – 2018. – №1(17). – С. 34-42.
5. Трансплантация мезенхимальных стволовых клеток в комбинации с озонотерапией в лечении экспериментального цирроза печени / Б.Б. Осипов // Вестник ВГМУ. – 2018. – №1(17). – С. 81-90.
6. Озонотерапия, как фактор, влияющий на результаты клеточной терапии экспериментального цирроза печени / Б.Б. Осипов // Вестник восстановительной медицины. – 2018. - №1(83). – С.92-96
7. Токсико-алиментарная модель цирроза печени у крыс / Б.Б. Осипов, А.Н. Лызигов, А.Г. Скуратов, А.А. Призенцов // Проблемы здоровья и экологии. – 2018. - №1 (55). – С. 62-67.
8. Оценка эффективности клеточной терапии экспериментального цирроза печени с помощью ультразвукового метода исследования / Б.Б. Осипов, А.Н. Лызигов, А.Г. Скуратов, А.А. Призенцов // Проблемы здоровья и экологии. – 2019. - №4 (62). – С. 52-57.

Тезисы докладов, статьи в научных сборниках и материалах конференций

9. Моделирование портальной гипертензии в эксперименте / А.Н. Лызигов, А.Г. Скуратов, А.А. Призенцов, Б.Б. Осипов // Актуальные проблемы медицины: сб. науч. ст. Республ. науч.-практ. конф. и 21-й итоговой сессии ГомГМУ, Гомель, 16–17 февраля 2012 г.: в 4х т. / Гом. гос. мед. ун-т. – Гомель: ГомГМУ, 2012. – Т.3. – С. 31-34.
10. Оценка миграционных способностей экзогенных мезенхимальных стволовых клеток при экспериментальном циррозе печени / А.Н. Лызигов, А.Г. Скуратов, А.Н. Кондрачук, Д.Р. Петренев, С.Л. Ачинович, Е.В. Воропаев, Б.Б. Осипов // Достижения медицинской науки Беларуси: рец науч.-практ. ежегодник. / под ред. В. И. Жарко [и др.]. — Минск : РНМБ, 2012. — С.152–153.

11. Перспективы клеточной трансплантации при циррозе печени / А.Г. Скуратов, А.Н. Лызилов, Е.В. Воропаев, В.В. Берещенко, Д.Р. Петренев, Б.Б. Осипов // Актуальные вопросы хирургии: материалы XV съезда хирургов Республики Беларусь, Брест, 16-17 октябр. 2014 г. – Брест: Альтернатива. - С 74.

12. Клеточная трансплантация при циррозе печени в эксперименте / А.Г. Скуратов, А.Н. Лызилов, Д.Р. Петренев, Б.Б. Осипов // Актуальные проблемы медицины: сб. науч. ст. Республ. науч.-практ. конф. и 22-й итоговой сессии ГомГМУ, Гомель, 14–15 ноябр. 2013 г.: в 4х т. — Гом. гос. мед. ун-т. — Гомель: ГомГМУ, 2014. — Т.4. С.106–109.

13. Осипов, Б.Б. Влияние мезенхимальных стволовых клеток на экспериментальный цирроз печени / Б.Б. Осипов, К.Ю. Тёлкин, Ю.П. Ковалёв // Проблемы и перспективы развития современной медицины: сб. науч. ст. IX Республиканской научно-практической конференции с международным участием студентов и молодых ученых, Гомель, 28 апреля 2017 года: — Гом.гос. мед. ун-т. — Гомель: ГомГМУ, 2017.

14. Осипов, Б. Б. Трансплантация мезенхимальных стволовых клеток при циррозе печени в эксперименте [Электронный ресурс] / Б. Б. Осипов [и др.] // Современные технологии в хирургической практике : сб. материалов Респ. науч.-практ. конф., [28 апр. 2017 г., г. Гродно] / М-во здравоохранения Респ. Беларусь, УО "Гродн. гос. мед. ун-т"; редкол.: В. А. Снежицкий [и др.]. – Гродно, 2017. – С. 154-157.– 1 эл. опт. диск.

15. Ультразвуковая навигация в оценке эффективности введения аутологичных мезенхимальных стволовых клеток при экспериментальном циррозе печени / Б.Б. Осипов, А.Н. Лызилов, А.А. Лызилов, А.А. Призенцов, А.Г. Скуратов // Актуальные проблемы медицины: сб. науч. ст. Республ. науч.-практ. конф. и 28-й итоговой сессии ГомГМУ, Гомель, 21–22 ноября 2019 г.: в 5 т. — Гом.гос. мед. ун-т. — Гомель: ГомГМУ, 2019

Рационализаторские предложения

16. Способ лечения экспериментального цирроза печени / Б.Б. Осипов, А.Н. Лызилов, А.Г. Скуратов, А.А. Призенцов. Рац.предложение № 1254. – 2018.

17. Способ оценки уровня оксидативного стресса при циррозе печени / Б.Б. Осипов, А.Г. Скуратов, А.А. Призенцов, А.Е. Козлов. Рац. предложение № 1256. – 2018.

18. Способ моделирования цирроза печени в эксперименте / Б.Б. Осипов, А.Н. Лызилов, А.Г. Скуратов. Рац.предложение № 1255. – 2018.

Патенты

19. Способ моделирования цирроза печени у крысы: патент на изобретение № 22392 Респ. Беларусь / Б.Б. Осипов, А.Н. Лызилов, А.Г. Скуратов; патентовладелец УО «ГомГМУ». – заявка № а 20160406; дата начала действия 11.11.2016.

РЭЗІЮМЭ

Осіпаў Барыс Барысавіч

Уплыў аўталагічных мезенхімальних ствалавых клетак і азонатэрапіі на выяўленасць фіброзу і антыаксідантных працэсаў пры цырозе печані (эксперыментальнае даследаванне)

Ключавыя словы: цыроз печані, аўталагічныя мезенхімальныя ствалавыя клеткі, клеткавая тэрапія, азонатэрапія, морфамятрыя, маркеры акісляльнага стрэсу, антыаксідантныя ферменты, эксперымент, міграцыя клетак, злучальнатканныя сэпты.

Мэта даследавання: ацэнка ўплыву аўталагічных мезенхімальних ствалавых клетак і азонатэрапіі на выяўленасць фіброзу, акісляльных і антыаксідантных працэсаў пры цырозе печані.

Аб’ект даследавання: 135 лабараторных жывёл (45 каліфарнійскіх трусцоў самцоў і 90 самцоў пацукоў лініі Вістар).

Метады даследавання: марфалагічныя і морфамятрычныя, культуральныя, лабараторныя, статыстычныя, метады хранічнага эксперыменту.

Выкарыстаная апаратура: мікраскоп Nikon Eclipse 50i з лічбавай камерай DS-F1(Nikon, Японія), апарат ультрагукавой дыягностыкі Aloka SSD-500 («Hitachi», Japan).

Атрыманыя вынікі і іх навізна: распрацавана новая эксперыментальная мадэль цырозу печані ў лабараторных жывёл. Увядзенне аўталагічных мезенхімальних ствалавых клетак як самастойны метады і ў камбінацыі з азонатэрапіяй валодае станоўчымі эфектамі пры цырозе печані, што выяўляецца памяншэннем выяўленасці фіброзу печані. Прымяненне азонатэрапіі паляпшае вынікі клеткавай тэрапіі эксперыментальнага цырозу печані дзякуючы карэкцыі дысбалансу акісляльных і антыаксідантных працэсаў, які назіраецца пры дадзеным захворванні.

Рэкамендацыі па выкарыстанні: станоўчы ўплыў увядзення аўталагічных мезенхімальних ствалавых клетак і азонатэрапіі на фіброз печані, акісляльныя і антыаксідантныя працэсы гаворыць пра перспектыўнасць клінічнага выкарыстання клеткавай тэрапіі і азонатэрапіі ў пацыентаў з цырозам печані.

Вобласць прымянення: вынікі даследавання могуць быць выкарыстаны ў практычнай і навукова-даследчай дзейнасці лекарамі-хірургамі, лекарамі-трансплантолагамі, лекарамі-гастроэнтеролагамі.

РЕЗЮМЕ

Осипов Борис Борисович

Влияние аутологичных мезенхимальных стволовых клеток и озонотерапии на выраженность фиброза и антиоксидантных процессов при циррозе печени (экспериментальное исследование)

Ключевые слова: цирроз печени, аутологичные мезенхимальные стволовые клетки, клеточная терапия, озонотерапия, морфометрия, маркеры окислительного стресса, антиоксидантные ферменты, эксперимент, миграция клеток, соединительнотканые септы.

Цель исследования: оценка влияния аутологичных мезенхимальных стволовых клеток и озонотерапии на выраженность фиброза, окислительных и антиоксидантных процессов при циррозе печени.

Объект исследования: 135 лабораторных животных (45 калифорнийских кроликов самцов и 90 крыс самцов линии Вистар).

Методы исследования: морфологические и морфометрические, культуральные, лабораторные, статистические, метод хронического эксперимента.

Использованная аппаратура: микроскоп Nikon Eclipse 50i с цифровой камерой DS-F1(Nikon, Япония), аппарат ультразвуковой диагностики Aloka SSD-500 («Hitachi», Japan)..

Полученные результаты и их новизна: разработана новая экспериментальная модель цирроза печени у лабораторных животных. Введение аутологичных мезенхимальных стволовых клеток как самостоятельный метод и в комбинации с озонотерапией обладает положительным эффектом при циррозе печени, что проявляется уменьшением выраженности фиброза печени. Применение озонотерапии улучшает результаты клеточной терапии экспериментального цирроза печени благодаря коррекции дисбаланса окислительных и антиоксидантных процессов, который наблюдается при данном заболевании.

Рекомендации по использованию: положительное влияние введения аутологичных мезенхимальных стволовых клеток и озонотерапии на фиброз печени, окислительные и антиоксидантные процессы говорит о перспективности клинического использования клеточной терапии и озонотерапии у пациентов с циррозом печени.

Область применения: результаты исследования могут быть использованы в практической и научно-исследовательской деятельности врачами-хирургами, врачами-трансплантологами, врачами-гастроэнтерологами.

SUMMARY

Osipov Boris Borisovich

The effect of autologous mesenchymal stem cells and ozone therapy on the severity of fibrosis and antioxidant processes in liver cirrhosis (experimental study)

Key words: liver cirrhosis, autologous mesenchymal stem cells, cell therapy, ozonotherapy, morphometry, oxidative stress markers, antioxidant enzymes, experiment, cell migration, connective-tissue septa.

Objective: assessment of the effect of autologous mesenchymal stem cells and ozone therapy on the severity of fibrosis, oxidative and antioxidant processes in liver cirrhosis

The object of the study: 135 laboratory animals (45 californian male rabbits and 90 male Wistar rats).

Methods: morphological and morphometric, cultural, laboratory, statistical, method of chronic experiment.

Equipment used: Nikon Eclipse 50i microscope with digital camera DS-F1 (Nikon, Japan), ultrasound machine Aloka SSD-500 («Hitachi», Japan).

Results and innovations: a new experimental model of liver cirrhosis in laboratory animals has been developed. The introduction of autologous mesenchymal stem cells as independent method and in combination with ozone therapy has a positive effect in liver cirrhosis, which is manifested by a decrease in the severity of liver fibrosis. The use of ozone therapy improves the results of cell therapy of experimental liver cirrhosis due to the correction of the imbalance of oxidative and antioxidant processes that is observed with this disease.

Recommended practice: positive effect of the introduction of autologous mesenchymal stem cells and ozone therapy in liver fibrosis, oxidative and antioxidant processes suggests the promise of clinical use of cell therapy and ozone therapy in patients with liver cirrhosis.

Scope: the results of the study can be used in practice and research activities by surgeons, transplantologists and gastroenterologists.

Научное издание

Осипов Борис Борисович

**ВЛИЯНИЕ АУТОЛОГИЧНЫХ МЕЗЕНХИМАЛЬНЫХ СТВОЛОВЫХ КЛЕТОК
И ОЗОНОТЕРАПИИ НА ВЫРАЖЕННОСТЬ ФИБРОЗА
И АНТИОКСИДАНТНЫХ ПРОЦЕССОВ ПРИ ЦИРРОЗЕ ПЕЧЕНИ
(экспериментальное исследование)**

Автореферат
диссертации на соискание ученой степени
кандидата медицинских наук

по специальности
14.01.24 – трансплантология и искусственные органы

Подписано в печать 23.06.2020.
Формат 60×84¹/₁₆. Бумага офсетная 80 г/м². Гарнитура «Таймс».
Усл. печ. л. 1,40. Уч.-изд. л. 1,52. Тираж 80 экз. Заказ № 224.

Издатель и полиграфическое исполнение:
учреждение образования «Гомельский государственный медицинский университет».
Свидетельство о государственной регистрации издателя,
изготовителя, распространителя печатных изданий № 1/46 от 03.10.2013.
Ул. Ланге, 5, 246000, Гомель.